BÖLÜM 9b

Nazal Potansiyel Fark Ölçümü

Güzin Cinel

Kistik fibrozis tanısı için kullanılan bir diğer tanı yöntemi de nazal potansiyel fark (NPD) ölçümüdür. Nazal epiteli de içeren solunum yolu epiteli, sodyum ve klor gibi iyonların transportu ile hava yolu yüzeyindeki sıvının kompozisyonunu düzenler. İyonların bu aktif transportu transepitelyal bir fark yaratır ve bu potansiyel fark (PD) *in vivo* olarak nazal epitelde ölçülebilir.

KF'li hastaların solunum yolu epitelindeki iyon transportu anomalileri normal epitel ile karşılaştırıldığında farklı bir nazal PD oluşturur (**Şekil 1**).[1,2]

Nazal potansiyel fark ölçümünde üç bulgu KF'nin ayırt edilmesini sağlar.[3]

1. Daha yüksek bazal PD vardır; relatif olarak Cl'ye geçirgen olmayan bir bariyerden artmış Na transportunu yansıtır.
2. Na kanal inhibitörü amilorid ile nazal perfüzyondan sonra daha fazla PD inhibisyonu olur; hızlandırılmış Na transportunun inhibisyonunu yansıtır.
3. Nazal epitelyal yüzeyin bir beta adrenerjik agonisti olan isoproterenol ve klor içermeyen bir solüsyon (0 Cl) ile birlikte perfüzyonuna PD yanıtı hiç olmaz ya da çok az olur; KFTR-ilişkili Cl sekresyonunun olmadığını gösterir.

Bazı çalışmalarda elde edilen bulgulara göre, KF olmayan bireylerde bazal NPD -20±10 mV iken KF'li hastalarda -45±10 mV'tur. Amilorid perfüzyonu ile PD'deki fark KF olmayanlarda 11±6 mV, KF'li hastalarda 30±15 mV'tur. Klor içermeyen solüsyon ve isoproterenole kümülatif yanıt KF olmayanlarda -19±11 mV iken KF'li hastalarda yanıt yoktur veya minimal derecededir ve bu durum KF tanısı konulmasında en sensitif ve spesifik kriterdir.[4] Hacettepe Üniversitesi'nde yapılan bir çalışmada, KF tanısı olan 40 hastada NPD -39.21±1.74 mV ve kontrol grubunda NPD -18.24±1.48 mV bulunmuştur.[5]

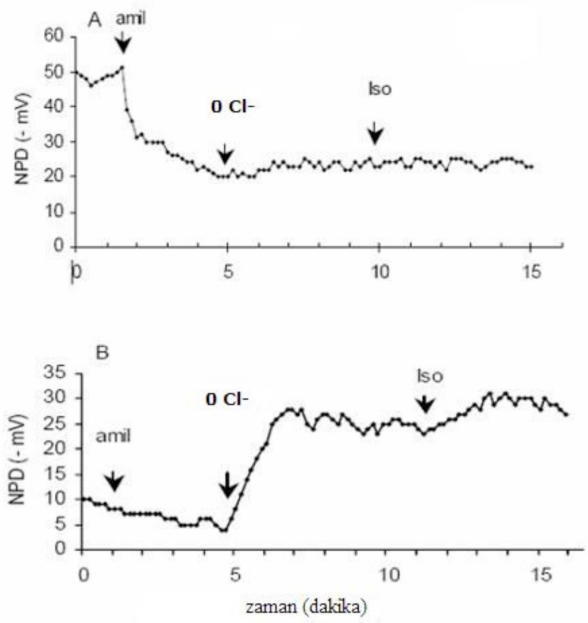

Şekil 1: KF'li (A) ve normal (B) bireylerde NPD kayıtları.

Günümüzde sadece bazı merkezlerde uygulanabilen bu test, KF düşünülen, yenidoğan dahil her yaş grubundaki hastaya yapılabilir. Ancak nazal poliplerin varlığı veya nazal mukozanın bütünlüğünün bozulması ve enflamasyon gibi durumlar biyoelektrik özellikleri bozarak yanlış negatif sonuçlara yol açabilir.[3,6]

Nazal potansiyel fark ölçümünün KF tanısında önemli bir yeri vardır; ayrıca bu test ile atipik bulguları olan hastalar da ayırt edilebilmektedir.[3,4,6] Terde klor konsantrasyonları normal veya sınırda olan veya iki KF mutasyonu gösterilemeyen hastalarda iki ayrı günde ölçülen nazal potansiyel farkın anormal olması KFTR disfonksiyonunun bir kanıtıdır.

NPD ölçümünü klinik tanısal bir test olarak kurmayı planlayan laboratuvarların referans değerlerini belirlemek ve tekniğe yeterli özeni sağlamak için KF'li ve tanımlanmış mutasyonları olan hastalarda, normal bireylerde ve hastalıklı kontrol grubunda yeterli sayıda çalışma yapması gerekir.[3]

KAYNAKLAR

1. *Knowles MR, Paradiso AM, Boucher RC. In vivo nasal potential difference: techniques and protocols for assessing efficacy of gene transfer in cystic fibrosis. Hum Gene Ther. 1995;6:445-55.*

2. *Knowles MR, Gatzy J, Boucher R. Relative ion permeability of normal and cystic fibrosis nasal epithelium. J Clin Invest. 1986;71:1410-8.*
3. *Rosenstein BJ, Cutting GR. The diagnosis of cystic fibrosis: a consensus statement. Cystic Fibrosis Foundation Consensus Panel. J Pediatr. 1998;132:589-95.Ergönül Z, Balkancı ZD, Yılmaz G, Kiper N, Yalçın E, Doğru D, Özçelik U, Göçmen A. Using computer based data acquisition and analysis system for nasal potential difference measurement in cystic fibrosis. The Turkish Journal of Pediatrics 2004;46:339-43.*
4. *Schuler D, Sermet-Gaudelus I, Wilschanski M, Ballmann M, Dechaux M, Edelman A, Hug M, Leal T, Lebacq J, Lebecque P, Lenoir G, Stanke F, Wallemacq P, Tummler B, Knowles MR. Basic protocol for transepithelial nasal potential difference measurements. J Cyst Fibros. 2004;3:151-5.*
5. *Ergönül Z, Balkancı ZD, Yılmaz G, Kiper N, Yalçın E, Doğru D, Özçelik U, Göçmen A. Using computer based data acquisition and analysis system for nasal potential difference measurement in cystic fibrosis. The Turkish Journal of Pediatrics 2004;46:339-43.*
6. *Doğru D. Kistik fibroziste tanı. Katkı Pediatri Dergisi 2002;23:209-17.*