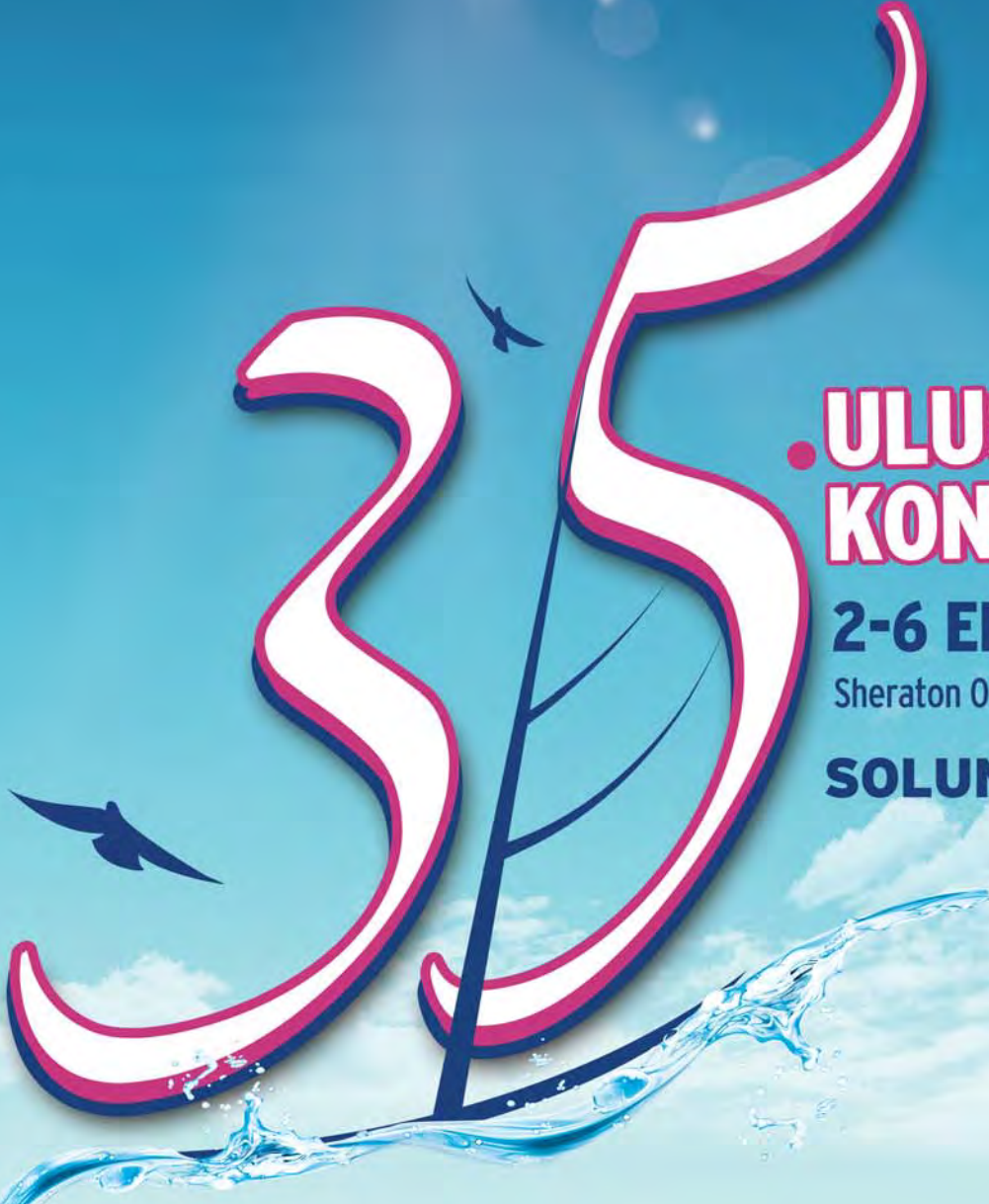



Türkiye
Solunum
Araştırmaları
Derneği



**ULUSAL
KONGRESİ**

2-6 EKİM 2013

Sheraton Oteli, Çeşme-İzmir

SOLUNUM 2013



BİLDİRİ ÖZET KİTABI

SÖZLÜ SUNUMLAR

SS-001

AKCİĞER KANSERLİ HASTALARA BAKIM VEREN AİLE ÜYELERİNİN YAŞAM KALİTESİ

Sulhattin Arslan¹, Ayşenaz Özcan², Berna Kömürcü³, Deniz Köksal², Baykal Tülek⁴, Ülkü Yılmaz², Hülya Bayız², Makbule Özlem Akbay⁵, Bahar Kurt⁶, Zeliha Arslan⁷, Dilek Erman⁵, Ali Kadri Çırak³

¹Cumhuriyet Üniversitesi Tıp Fakültesi Göğüs Hastalıkları ABD, Sivas

²Atatürk Göğüs Hastalıkları ve Cerrahisi Merkezi, Göğüs hastalıkları, Ankara

³Dr Suat Seren Göğüs Hastalıkları ve Cerrahisi Merkezi, Göğüs hastalıkları, İzmir

⁴Selçuk Üniversitesi Tıp Fakültesi Göğüs Hastalıkları ABD, Konya

⁵Süreyapaşa Göğüs Hastalıkları ve Cerrahisi Merkezi, Göğüs hastalıkları, İstanbul

⁶AİBÜ Bolu Araştırma ve Uygulama Hastanesi, Göğüs Hastalıkları ABD, Bolu

⁷Medicana Hastanesi Göğüs Hastalıkları ABD, İstanbul

GİRİŞ: En ölümcül ve yaşam kalitesini en kötü etkileyen kanserlerden biri olan akciğer kanseri, hasta yakınlarında da fiziksel, psikolojik, ekonomik ve sosyal fonksiyonlar açısından olumsuz etkilere yol açmaktadır.

AMAÇ: Akciğer kanserli hastaların bakımlarını yapan aile üyelerinin yaşam kalitesini ölçmektir.

MATERYAL-METOD: En az 3 aydır akciğer kanseri tanısı olan hastaya bakmak ve bakımını sürdürmekten birinci derecede sorumlu olan kişiler çalışmaya alındı. Hasta yakınlarına "Hasta Yakınlarını Tanıtıcı Bilgi Formu" ve "Kanser Hastasına Bakım Veren Aile Üyelerinin Yaşam Kalitesi Ölçeği" uygulandı. Ankette psikolojik ve spiritüel sağlık durumu (PSSD), fiziksel sağlık durumu (FSD), tanıya yaklaşım durumu (TYD), destek ve ekonomik etkilenme durumu (DEED) ile genel toplam puan durumu (GTD) değerlendirildi. Çok merkezli yürütülen bu çalışmanın önsonuçlarındaki verilerinin değerlendirilmesinde Varyans analizi, Tukey testi, Kruskal-Wallis testi, Man-whitney U testi ve iki ortalama arasındaki farkın önemlilik testi kullanıldı. Yanılma payı 0.05 olarak kabul edildi.

BULGULAR: Anketleri cevaplayanların %71'i kadındı, yaş ortalamaları 44.33±12.31 (18-75) idi. Tüm yaş gruplarında FSD, TYD, DEED ve GTD puanlarında yaşam kalitesi (YK) düşüktü. Özellikle 45-65 yaş grubunda FSD puanları diğer yaş gruplarına göre anlamlı derecede düşüktü(p=0.001). Kadınların FSD (p=0.001), PSSD (p=0.020), TYD (p=0.011) puanları düşüktü. FSD (p=0.008), PSD (p=0.015), TYD (p=0.043) VE GTD (p= 0.005) puanları çalışmayanlarda düşüktü. FSD puanı sadece hasta eşlerinde anlamlı düşüktü (p=0.001). Bakmakla yükümlü olduğu başka birisi varsa PSD (p=0.036), DEED (P=0.006) VE GTD (P=0.019) puanları düşüktü. Kronik hastalığı olanlarda PSSD(p=0.017), FSD(p=0.001) ve GTD(p=0.003) puanları düşüktü. Radyoterapi alanlarda PSD (p=0.028), kemoterapi alanlarda ise FSD (p=0.048), DEED (p=0.019) puanları düşüktü. Hastaya bakım verme konusunda diğer aile bireylerinden destek almayanların PSD (P=0.001), FSD (p=0.001), DEED(p=0.001), GTD (P=0.001) puanları düşüktü. Hastaya günde ortalama 13-18 saat bakım verenlerin PSSD(p=0.002), FSD(p=0.001), DEED(p=0.012) ve GTD(p=0.001) puanları düşüktü. Geliri olmayanların PSD (P=0.001), DEED (p=0.001) puanları düşüktü.

SONUÇ: Akciğer kanseri olan hastaya bakan aile bireylerinde yaşam kalitesinin her yönden etkilendiği görüldü. Bu etkilenme kadınlarda, çalışmayanlarda, eşlerde, kronik hastalığı olanlarda, diğer aile bireylerinden destek alamayanlarda hastaya uzun süre bakanlarda daha fazla bulundu. Ülkemizde akciğer kanserli hasta yakınlarına yönelik sosyal ve ekonomik destek programlarının oluşturulmasına ihtiyaç olduğu düşünülmektedir.

SS-002**KEMORADYOTERAPİYE BAĞLI MYELOSUPRESYON; KÜÇÜK HÜCRELİ DIŞI AKCİĞER KANSERLİ HASTALARDA RİSK FAKTÖRÜ ANALİZİ**Ufuk Yılmaz, Burcu Yalçın, Ceyda Anar

İzmir Dr. Suat Seren Göğüs Hastalıkları ve Cerrahisi Eğitim ve Araştırma Hastanesi

GİRİŞ: Eşzamanlı kemoradyoterapi (KRT), evre III küçük hücreli dışı akciğer kanserli (KHDAK) uygun hastalar için standart tedavidir. Myelosupresyon eşzamanlı KRT'de önemli bir problem oluşturabilir ancak myelosupresyon için risk faktörleri bilinmemektedir.

AMAÇ: Bu araştırmanın amacı, lokal ileri KHDAK'li hastalarda myelosupresyon için risk faktörlerini tanımlamak üzere eşzamanlı KRT öncesi elde edilen klinik ve biyolojik parametreleri değerlendirmektir.

YÖNTEM: Ocak-2008 ile Aralık-2012 tarihleri arasında eşzamanlı platin bazlı kemoveradyoterapi alan 81 KHDAK'li olgu analiz edildi. 78 hasta (%96.2), etoposide (50mg/m², intravenöz (IV) 1-5, 29-33 günler) ve cisplatin (50mg/m², IV, 1, 8, 29, ve 36 günlerde), 3 hasta (%3.8) ise docetaxel (20 mg/m²/hf, IV, 1-8 hafta) ve cisplatin (20 mg/m²/hf, IV, 1-8 hafta) ile eşzamanlı torasik radyoterapi (Toplam doz 40-66.6 Gy) aldı.. Risk faktörlerinin, Greyd 3-4 myelosupresyon (lökopeni, nötropeni, trombositopeni, anemi) ile olan ilişkisi logistik regresyon analizi ile test edildi.

SONUÇLAR: Greyd 3 veya daha yüksek nötropeni, lökopeni, trombositopeni ve anemi sırası ile hastaların %51.8, %53.0, %8.6, ve %7.4 ünde saptandı. Çok değişkenli analiz ile nötropeni için risk faktörleri performans durumu (odds ratio [OR], 3,196; p=0,032; %95 güven aralığı-GA, 1,104-9,524), WBC (OR, 3,250; p=0,023; %95 GA, 1,173-9,009) ve tedavi öncesi kreatinin seviyesi (OR, 3,325; p=0,018; %95 GA, 1,228 - 8,999) olarak saptandı. WBC (OR, 3,311; p=0,027; %95 GA, 1,148-9,545), çok değişkenli analizde KRT ye bağlı lökopeni için risk faktörü olarak saptandı. Anemi ve trombositopeni ile hasta özellikleri arasında bir ilişki saptanmadı.

SONUÇ: Lokal ileri KHDAK'li olguların eşzamanlı KRT ile güvenli bir şekilde tedavilerinde greyd 3-4 nötropeni ve lökopeni için belirlenen risk faktörleri dikkate alınabilir.

SS-003**MALİGN MEZOTELYOMA DA GLASGOW PROGNOZ SKORUNUN DEĞİŞKENLERLE İLİŞKİSİ**

Abdurrahman Abakay¹, Özlem Abakay¹, Abdullah Çetin Tanrıku¹, Mehmet Ali Kaplan², Mehmet Küçüköner², Yılmaz Palancı³, Hadice Selimoğlu Şen¹, Abdurrahman Şenyiğit¹

¹Dicle Üniversitesi Tıp Fakültesi Göğüs Hastalıkları AD

²Dicle Üniversitesi Tıp Fakültesi Tıbbi Onkoloji AD

³Dicle Üniversitesi Tıp Fakültesi Halk Sağlığı AD

Malign Mezotelyoma (MM) asbest teması ile ilişkili prognozu kötü olan bir kanser çeşididir. Glasgow Prognoz Skoru (GPS) artmış C-Reaktif Protein (CRP) ve azalmış albümin düzeyleri temel alınarak hazırlanmış bir skordur.

GPS skorunun temel parametrelerle ilişkisini araştırmak amacıyla bu retrospektif çalışma planlandı. Takipleri Üniversite hastanesinde yapılan 165 MM hastası alındı. MM hastaların yaş ortalaması 58,2 yıl idi. Toplam 96 erkek (% 58,2) ve 69 kadın (% 41,8) hasta çalışmaya alınmıştı.

GPS skoru hesaplanabilen 117 hasta vardı. GPS 0 skoru alan 14, 1 skoru alan 28 ve 2 skoru alan 75 hasta vardı. Yaş, cinsiyet, beyaz küre sayısı, asbest teması olup olmaması yönünden 3 grup arasında fark yoktu. Trombosit sayısı skoru 2 olan hastalarda yüksek iken, hemoglobin düzeyi skoru 2 olan hastalarda düşük saptandı. Ayrıca Lenfosit seviyeleri de skoru 2 olan hastalarda düşük saptandı. Nötrofil/Lenfosit oranı daskor 0 olanlarda 2,3, bir olanlarda 3,1 ve iki olan hastalarda ise 3,7 olarak saptandı ve bu istatistiksel olarak anlamlıydı. Sonuç olarak GPS skorunun diğer MM parametreleriyle ilişkili olabileceği görülmektedir. Bu yeni parametrenin klinik, prognostik ve tedavi takibindeki değerinin anlaşılması için ileri çalışmalara ihtiyaç vardır.

SS-004

BRONŞ AĞAÇ SİMETRİSİ İLE ENDOBRONŞİYAL KANSER LOKALİZASYONUNUN UYUM ANALİZİ İLE DEĞERLENDİRİLMESİ

Mahşuk Taylan¹, Sibel Arıncı², Sinan Bodur², Umut Kasapoğlu², Armağan Hazar²¹Dicle Üniversitesi Tıp Fakültesi, Göğüs Hastalıkları Anabilim Dalı, Diyarbakır²Süreyyapaşa Göğüs Hastalıkları ve Göğüs Cerrahisi E.A.H., İstanbul

GİRİŞ: Uyum (correspondence) analizi, iki değişken arasındaki ilişkinin, bu değişkenlere ait varyans değişimlerinin (inertia) miktarının değişkenlere atfedilen boyutlar (dimensions) üzerinde vektörel gösterimle hesaplanmasına dayanır.

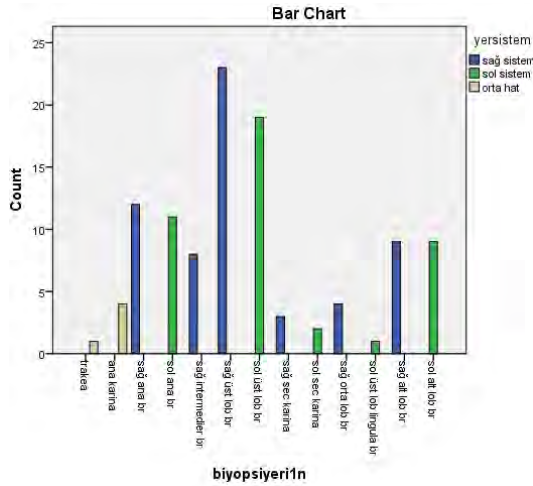
Trakeobronşiyal ağaç sağ ve sol akciğere simetrik olarak dallanarak alveollerde son bulur. Bu çalışmada endobronşiyal kanserlerin her iki bronş sistemine dağılırken simetrik bir dağılımın olup olmadığı ve dağılımın yoğun olduğu riskli bölgelerin belirlenmesi amaçlanmıştır.

GEREÇ-YÖNTEM: 2006-7 yıllarında Süreyyapaşa göğüs hastalıkları eğitim ve araştırma hastanesinde bronkoskopik olarak akciğer kanseri tanısı konan 17'si kadın toplam 106 hastanın kayıtları retrospektif olarak incelendi. Bronkoskopik olarak belirlenen lezyonun lokalizasyonu, tanı şekli, histopatolojisi, yaş ve cinsiyet kayıtları alındı. Simetri belirlenirken, sağ ana bronş- sol ana bronşla, sağ üst lob bronşu sol üst lob bronşuyla (lingula hariç tutularak), sağ orta lob bronşu sağ üst lob lingula bronşuyla, sağ alt lob bronşu ise sol alt bronşuyla eşleşecek şekilde karşılaştırma yapıldı. Mevcut lokalizasyonlarda malignite saptanan örnek sayısı ayrı ayrı belirlendi. Her iki bronş sisteminde saptanan lezyon sayılarının dağılımı SPSS programıyla correspondence (uyum) analizine tabi tutuldu.

SONUÇ: Her iki akciğerdeki bronşiyal simetri gözönüne alındığında simetrik lokalizasyonlardaki akciğer kanseri tanısı konan pozitif örnek sayılarının, iki boyuttakivaryans değişiminin tamamını karşıladığı, (total inertia=2), boyutlar arasındaki uyumun anlamlı derecede yüksek olduğu belirlendi (p=0,001) Veriler tek değişkenli ki-kare analizine tabi tutulduğunda da, farklı lokalizasyonlarda tesbit edilen malign lezyon sayısının birbirinden anlamlı olarak farklı olduğu belirlendi. (p=0.001). Buna göre en sık tümör yerleşiminin sağ ve sol üst lob bronşları (%21,7/17,9), ikinci sıklıkta ise sağ ve sol ana bronşları (%11,3/10,2) ve 3.sıklıkta sağ ve sol alt lob bronşları olduğu (%8,5/8,5) sonrasında sağ intermediyer bronşun (%7,5) yer aldığı, orta lob ve lingula bronşlarının (%3,4/1) ve sağ/sol sekonderkarina'ların (%2,5/1,7) en az tümör yerleşim bölgeleri olduğu belirlendi. (resim 1,2) Neticede her iki bronş sisteminde simetrik lokalizasyonlarda benzer sıklıkta malign lezyonun saptanmış olup sırasıyla bilateral üst lob ve ana bronş lokalizasyonları, sonrasında da alt lob bronşları tümör lokalizasyonu açısından riskli bölgeler olarak görüldü

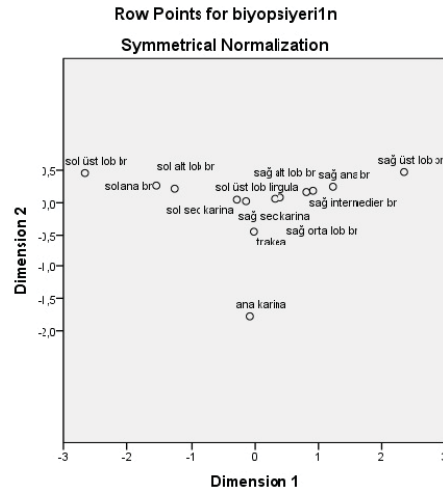
TARTIŞMA: Muhtemelen sigara dumanı gibi kanserojen maddelere maruziyette benzer anatomik yapılar benzer stress düzeyinde etkilenmekte ve benzer cevaplar vermektedir.

resim 1



tümör lokalizasyonu

resim 2



uyum haritası

SS-005**KÜÇÜK HÜCRELİ DIŞI AKCİĞER KANSERLİ HASTALARDA YKL-40 'IN SERUM VE DOKU EKSPRESYON DÜZEYLERİ**

Serap Duru¹, Gülbahar Yüce¹, Ayşe Sarı², Melike Erdem¹, Murat Alper¹, Tuğba Taşkın¹, Fatma Uçar¹, Sadık Ardıç³, Bahar Kurt¹

¹dışkapı yıldırım beyazıt eğitim ve araştırma hastanesi

²çorum göğüs hastalıkları hastanesi

³acıbadem hastanesi

AMAÇ: YKL-40 [chitinase-3 like-1 (CHI3L1)], inflamasyon, endotel disfonksiyonu, remodelling, anjiyogenezisde rol oynayan ve kötü prognostik biyobelirteç olabileceği söylenen bir glikoproteindir. Bu çalışmada, akciğer kanserli hastalarda serum ve endobronşiyal tümör dokusundan YKL-40'ın ekspresyonu, biyobelirteç olarak kullanılabilirliğinin gösterilmesi amaçlandı.

YÖNTEMLER: Endobronşiyal lezyonu olan ve biyopsi sonucuna göre küçük hücreli dışı akciğer kanseri (KHDAK) tanısı alan 33 hasta (Grup I) ve 20 sağlıklı gönüllü (Grup II) çalışmaya dahil edildi. Çalışmaya alınan her iki grubun demografik özellikleri, sigara alışkanlıkları ve beden kitle indeksleri (BKİ) kaydedildi, serum YKL-40 seviyeleri ölçüldü. Hasta grubunun tümör dokusu örneklerinde immunohistokimyasal olarak YKL-40 ile boyanma düzeyleri incelendi.

BULGULAR: KHDAK'li hasta grubunda serum YKL-40 düzeyinin kontrol grubuna göre yüksek olduğu görüldü. Ancak KHDAK'li hasta grubunda tümörlü dokuların tamamında YKL-40 ile immünboyanma saptanmazken nadiren peritümöral alanlardaki makrofajlarda YKL-40 ile oldukça zayıf immünreaksiyon izlendi ve serum YKL-40 düzeyi ile korelasyon saptanamadı.

SONUÇ: Bu çalışma sonunda KHDAK'li hastalarda serum YKL-40 düzeyi artsa bile tümörlü dokudan ekspresyonunun saptanamaması YKL-40'ın akciğer kanserindeki rolünün tam olarak anlaşılması için ileri çalışmalarla desteklenmesi gerekliliğini ortaya koymuştur.

SS-006**AKCİĞER KANSERİ TEDAVİSİNDE NEFROTOKSİSİTEYİ ÖNCEDEDEN BELİRLEYİCİ FAKTÖR VAR MIDIR ?; 104 OLGUNUN SONUÇLARININ DEĞERLENDİRİLMESİ**

Makbule Özlem Akbay, Dilek Ernam, Erhan Uğur, Nuray Bayrak Erdal, Fatma Nilgün Hatabay

Süreyyapaşa Göğüs Hastalıkları ve Göğüs Cerrahisi Eğitim Araştırma Hastanesi, Göğüs Hastalıkları, İstanbul

GİRİŞ: Sitotoksik ilaçlara bağlı nefrotoksisite kemoterapini sıkça görülen yan etkilerinden birisidir. Antimetabolitler, alkilleyici ajanlar ve antrasiklinler en sık nefrotoksisiteye neden olan ilaçlardır. Kanser ilaçlarının nefrotoksik etkisi; serum elektrolit düzensizliği, serum kreatinin artışı ve kalıcı böbrek yetmezliğine kadar gidebilir. Amacımız kemoterapi alan hastalarda nefrotoksisite gelişimini önceden belirleyici faktörlerin varlığını araştırmak.

GEREÇ-YÖNTEM: Hastanemiz Onkoloji Kliniğinde Eylül 2012 - Haziran 2013 tarihleri arasında tedavi görmüş hastaların dosyaları retrospektif olarak incelendi; nefrotoksisite gelişen hastalar ile gelişmeyen hastaların parametreleri karşılaştırıldı.

BULGULAR: Çalışmaya 93 (%89,4) erkek; 11 (%10,6) kadın toplam 104 olgu dahil edilmiştir. Olguların yaşları 37 ile 82 arasında değişmekte olup ortalama yaş $62,12 \pm 9,22$ dir. Olguların % 59,6 'sı Evre 4, %13,4'ü Evre 3B, %11,5'i Evre 3A, %3'ü Evre 2B, %12,5'i Evre 2A idi. Olguların %19,2'sinde şikayet bulunmazken; ağrı ve öksürük sırasıyla %32,7,%22,1 ile en sık görülen şikayetlerdi. Çalışmaya katılan olguların %45,2'sinde (n=47) yan etki görülmezken, %20,2'sinde (n=21) nefrotoksisite, %24'ünde (n=25) anemi, %16,3'ünde (n=17) nötropeni gözlemlendi. Nefrotoksisiteye göre olguların yaşları arasında istatistiksel olarak anlamlı farklılık saptanmamıştır ($p > 0,05$). Nefrotoksisite ile kemoterapi başlangıç Hb, Hct, Albumin, BUN, Kreatin, K, Ca, Na ve Mg düzeyleri arasında istatistiksel olarak anlamlı farklılık saptanmadı. ($p > 0,05$). Nefrotoksisite gelişimiyle uygulanan kemoterapi protokolleri arasında istatistiksel anlamlılık bulunmadı ($p > 0,05$). Nefrotoksisite saptananlarda vücut yüzey alanı anlamlı düzeyde yüksek bulunmuştur ($p < 0,05$). Nefrotoksisite ile BMI düzeyleri arasında istatistiksel olarak anlamlı farklılık saptanmamıştır ($p > 0,05$).

SONUÇ: Çalışmamızda yaş ve biyokimyasal parametrelerin nefrotoksisite riskinde belirleyici olmadığını saptadık. Ancak vücut yüzey alanı arttıkça nefrotoksisite riskinin arttığını bulduk. Buna bağlı olarak kemoterapatik ilaçları uygularken kümülatif dozların nefrotoksisite açısından dikkate alınması gerektiğini düşünmekteyiz.

SS-007**KOSTAL KARTILAJ REZEKSİYONUNUN GÖĞÜS DUVAR GELİŞİMİ ÜZERİNE ETKİSİ: PATOLOJİK DEĞERLENDİRME**

Mustafa Çalık¹, Göknil Saniye Çalık², Tahir Taha Bekçi³, Olgun Kadir Arıbaş⁴, Mustafa Cihat Avunduk⁵

¹Konya Eğitim ve Araştırma Hastanesi Göğüs Cerrahisi Kliniği

²Kütahya Dumlupınar Üniversitesi Evliya Çelebi Eğitim ve Araştırma Hastanesi Acil Kliniği

³Konya Eğitim ve Araştırma Hastanesi Göğüs Hastalıkları Kliniği

⁴Gazi Üniversitesi Tıp Fakültesi Göğüs Cerrahisi Ana Bilim Dalı

⁵Necmettin Erbakan Üniversitesi Meram Tıp Fakültesi Patoloji Ana Bilim Dalı

Pektus ekskavatum (PE) 300-400 canlı doğumda bir insidans ile en sık görülen göğüs duvarı deformitesidir. Göğüs duvarı deformiteleri düzeltme operasyonlarında, 1990'ların başından itibaren başlayan uygun cerrahi yöntem veya yaş konusunda bir tartışma vardır. Ozamandan beri, minimal invaziv cerrahi tüm dünyada göğüs cerrahları ve hastalar arasında taraftar kazanmaktadır. Bizde, büyük göğüs duvarı gelişimi üzerine kemik maturasyonu sağlanmadan yapılan kostal kartilaj rezeksiyonunun tipi ve sayısı hakkında araştırma yapmaya karar verdik. Altı haftalık kırk adet Yeni Zelanda tavşanı randomize şekilde dört gruba ayrıldı. Grup 1'deki tavşanlara sağ hemitoraks 3 ve 4 kotalardan (Sağ 3 - 4) başlayarak büyüme merkezini koruyacak şekilde parsiyel kostokondral rezeksiyon, grup 2'deki tavşanlara aynı kotalardan total rezeksiyon uygulandı. Grup 3'te sağ hemitoraks 3 kotalardan başlayarak bu dört kostaya (Sağ 3 - 6) kısmi kostokondral rezeksiyon ve grup 4'deki tavşanlara aynı kotalardan total rezeksiyon uygulandı. Yirmi dördüncü haftada insani sonlanın noktasına ulaşan denekler patolojik değerlendirmeye tabi tutuldu. Gruplar arasında lenfosit, fibroblast, osteoblast ve osteoklast sayısı için istatistiksel olarak anlamlı fark ($p < 0.05$) mevcuttu. Sadece VEGF de istatistiksel olarak anlamlı fark bulunmadı. Sonuç olarak, kostal kırık rezeksiyonu masum bir işlem değildir. Göğüs deformitesinin temel onarımı için minimal invaziv cerrahi kullanımı tüm dünyada birçok merkezde tarafından önerilmektedir. daha hızlı ve daha az invazif cerrahi yöntemlerle iyi sonuçlar veya en azından benzer sonuçlar elde edilmesine rağmen bazı cerrahlar hala rezeksiyon yapılan eski yönteme inançlarını korumaktadırlar. Bizim görüşümüze göre uygun hastalarda göğüs deformiteleri minimal invaziv yöntemle yapılmalıdır. Bu çalışma, göğüs duvarı rezeksiyonu yapılan tavşanlardaki gruplar arasında morfolojik büyümenin etkilendiği gibi hücresel düzeyde, etkilendiğini ortaya koymuştur. Bu etki kotal büyüme merkezlerinin korunmadığı ve / veya en az dört kırık rezeksiyonun yapıldığında daha belirgindir.

SS-008**BRONŞEKTAZİDE CERRAHİ REZEKSİYONLAR: 113 OLGUNUN DEĞERLENDİRİLMESİ**

Hakan Kıral, Talha Doğruyol, Levent Alpay, Ezgi Cesur, Serda Kanbur, Şenol Ürek, Hakan Yılmaz, Cansel Atinkaya, Çağatay Tezel, Volkan Baysungur, İrfan Yalçınkaya
Süreyyapaşa Göğüs Hastalıkları ve Göğüs Cerrahisi Eğitim ve Araştırma Hastanesi Göğüs Cerrahisi Kliniği, İstanbul

GİRİŞ: Bronşektazi kalıcı bronş duvarı destrüksiyonu ve dilatasyonu olan, tekrarlayan akciğer enfeksiyonları ile seyreden, progresif ve süpüratif bir hastalıktır. Gelişmekte olan ülkelerde ciddi bir sağlık problemidir. Günümüzde koruyucu hekimlik ve medikal tedavilerdeki tüm gelişmelere rağmen, bronşektazi tedavisinde cerrahi rezeksiyonlar hala önemini korumaktadır.

YÖNTEM: Kliniğimizde Ocak 2008-Haziran 2013 tarihleri arasında bronşektazi nedeniyle cerrahi rezeksiyon yapılan 113 olgu yaş, cinsiyet, lokalizasyon, uygulanan cerrahi yöntemler ve sonuçları açısından retrospektif olarak değerlendirildi.

BULGULAR: Hastaların 47'si erkek, 66'sı kadın olup, yaş ortalaması 34.4 (9-69) idi. Otuz dokuz hastada (%35) sağ taraf tutulumu, 74 hastada (%65) sol taraf tutulumu mevcuttu. Hastaların altısına (%5) sağ üst lobektomi, sekizine (%7) orta lobektomi, 16'sına (%14) sağ alt lobektomi, ikisine (%2) bilobektomi superior, yedisine (%6) bilobektomi inferior, dördüne (%4) sol üst lobektomi, üçüne (%3) lingulektomi, 56'sına (%49) sol alt lobektomi, dokuzuna (%8) sol alt lobektomi ve lingulektomi, ikisine ise (%2) sol pnömonektomi yapıldı. 101 hasta torakotomiyle opere edilirken, 12 hasta video yardımcı torakoskopik cerrahi ile opere edildi. VATS ile opere edilen sekiz hastaya sol alt lobektomi, üç hastaya orta lobektomi ve bir hastaya sağ alt lobektomi yapıldı. Takip sonrası reopere edilen beş hastadan dördüne tamamlayıcı pnömonektomi, birine orta lobektomi yapıldı. Bir hastada hipotansiyona bağlı intraoperatif eksitus gelişti.

SONUÇ ve TARTIŞMA: Bronşektazi en sık sol tarafta, özellikle de sol alt lobda görülmektedir. Başlangıç tedavisi medikal olup, alevlenme dönemlerinde ve preoperatif dönemde agresif ve uygun antibiyotiklerle tedavi edilmelidir. Ancak radyolojik olarak lokalize bronşektazide semptom da mevcut ise cerrahi müdahaleden kaçınılması gerekir. Postoperatif dönemde ağrı ve hastanede yatış süresini azaltması bakımından VATS ile yapılan rezeksiyonlarda, bronşektazi cerrahisinde önemli bir seçenek olarak yerini almaktadır.

SS-009**ÜLKEMİZDE GÖĞÜS CERRAHİSİ UZMANLIK DALINDA BİLİMSEL VERİLERLE UZMAN HEKİM PLANLAMASI; GÖĞÜS CERRAHI SAYISI NEDİR VE NE OLMALIDIR?**

Necati Çitak

Kars Devlet Hastanesi, Göğüs Cerrahisi Kliniği, Kars

AMAÇ: 2011 sonu itibari ile ülkemizdeki göğüs cerrahisi uzman hekim sayısı 524'dür. Sağlık Bakanlığı İhtiyaç Analizi ve 2023 Vizyonu raporuna göre önümüzdeki on yılda bu sayı 1041 olacaktır. Türkiye'de göğüs cerrahisi sayısının çok yüksek olduğu sürekli belirtilmektedir. Ancak bu durum ve asıl yeterli olan sayının ne olması gerektiği bugüne kadar bilimsel verilerle desteklenmemiştir.

METHOD: Bu çalışmada ülkemizdeki yatak sayısı, poliklinikten yatış oranı, yatak doluluk oranı, ortalama yatış süresi, bir yıl içinde hastanelerde yatan göğüs cerrahisi hasta sayısı, TUIK verileri, Avrupa Birliği (AB) ve ABD verileri kullanılarak hedeflere, hastalık yüküne ve nüfusa göre göğüs cerrahisine özgü insangücü (işgücü) hesaplaması yapılmıştır. Ayrıca Yedikule Göğüs Cerrahisi ve Hastalıkları hastanesine ait bir yıllık veriler kullanılarak projeksiyon yöntemi ile iş yüküne göre hesaplama yapılmıştır. Bu projeksiyonda iş yükü bileşenleri ve AB standartları karşılaştırılarak katsayılar belirlenmiştir.

BULGULAR: 2005'de ülkemizdeki göğüs cerrahisi sayısı 256 iken, 2007'de 380, 2009'da 433 ve 2011 yılı sonunda 524'e ulaşmıştır. Yıllık nüfus artışı aynı yıllar için %1.5 olurken göğüs cerrahisi sayısı %117 olmuştur. Ülkemizdeki göğüs cerrahisi yatak sayısı (n=1052), poliklinikten yatış oranı (%5), yatak doluluk oranı (%80) ve ortalama yatış süresi (7 gün ve daha az) üzerinden yapılan hedeflere göre insangücü hesaplamasında uzman sayısı 344 bulunmuştur. En son 2004 yılında yapılan Türkiye Hastalık Yükü Çalışmasına göre ülkemizde göğüs cerrahisine özgü hastalık yükü toplam hastalık yükünün %0.68'dir. Buna göre toplam uzman hekimlerin (2012 yılında Türkiye'deki uzman sayısı 60.165) %0.68'i göğüs cerrahisi olmalıdır. Bu sayılar üzerinden yapılan hesaplamayla hastalık yüküne göre uzman sayısı 409 olmalıdır. 2007 yılında 185 bin kişiye bir göğüs cerrahisi düştüğüne göre 2012 yılındaki nüfusa göre yapılan hesaplama göre uzman sayısı 411 olmalıdır. AB ülkelerinde 100 bin kişiye düşen göğüs cerrahisi sayısı 0.55, ABD'de aynı sayı 0.25'dir. Buna göre ülkemizde 2012 için gerekli uzman sayısı AB'ye göre 420, ABD'ye göre 196 olmalıdır. Projeksiyon ile yapılan iş yükü analizine göre ise mevcut göğüs cerrahilerinin %85'nin yeterli olacağı bulunmuştur. Bu yüzden iş yüküne göre gerekli uzman sayısı 437 olarak hesaplanmıştır.

SONUÇ: Tüm bu yöntemlerle yapılan hesaplamalarda ülkemizdeki Göğüs Cerrahisi uzman sayısının çok yüksek olduğu sonucuna varılmıştır. Yıllar geçtikçe göğüs cerrahisi sayısının yükselişi engellenmezse yakın gelecekte başka işlerle uğraşan göğüs cerrahilerinin olması kaçınılmaz olacaktır.

Ülkemizde göğüs cerrahisi uzman hekim sayısı ve yapılan hesaplamalara göre gerekli sayı

	Mevcut	Hesaplanan	Fark	Farkın Yüzdesi (%)
Nüfusa göre	524	411	+113	21.5
Hastalık yüküne göre	524	409	+115	21.9
Hedeflere göre	524	344	+180	34.3
AB'ye göre	524	420	+104	19.8
ABD'ye göre	524	196	+328	62.5
İş yüküne göre	524	437	+87	16.6

SS-010

ELASTOFİBROMA DORSİ: 42 OLGUNUN RETROSPEKTİF İNCELENMESİ

Mehmet Ali Bedirhan¹, Serkan Sönmez Sağay², Levent Cansever¹, Celalettin İbrahim Kocatürk¹, İrfan Yalçınkaya³

¹Yedikule Göğüs Hastalıkları Ve Göğüs Cerrahisi EAH, Göğüs Cerrahi Kliniği

²Adana Devlet Hastanesi

³Süreyyapaşa Göğüs Hastalıkları Ve Göğüs Cerrahisi EAH, Göğüs Cerrahi Kliniği

Elastofibroma Dorsi (ED), oldukça seyrek olarak rastlanılan selim bir yumuşak doku tümörüdür. Genellikle skapulanın alt köşesinde lokalizedirler. İkibiniki-2013 tarihleri arasında 42 olgu retrospektif olarak incelendi. Otuzüçü kadın, 9'u erkek olan hastaların 23'ünde (%54,7) lezyonlar bilateral idi. Ortalama yaş 59.7 (31-77) bulundu. Kırk olguda omuz hareketleri esnasında ağrı ve şişlik mevcuttu. İki olgu ise torakotomi sırasında tesadüfen saptandı. Kırk hastaya prone pozisyonda paraskapuler parabolik insizyon ile ED eksizyonu yapıldı. Torakotomide saptanan 2 ED olgusu ise ek bir insizyon yapmadan torakotomi insizyonundan çıkarıldı. Postoperatif komplikasyon altı olguda seroma, bir olguda pnömotoraks, bir olguda da sekizinci ayda lokal nüks idi. ED tanısı MR ile teyit edilmiş ise ve hastanın herhangi bir şikayeti yoksa takip edilebilir. Ancak şikayeti olan ve hareket kısıtlılığı saptanan tüm olgulardaki lezyonlar operasyon ile çıkarılmaktadır.

SS-011

TRAVMATİK KOT FRAKTÜRÜNÜN PULMONER KOMPLİKASYON VE MORTALİTEYE ETKİSİ: ÇOK MERKEZLİ PROSPEKTİF BİR ÇALIŞMANecati Çitak¹, Atilla Pekçolaklar², Abdulaziz Kök³, İbrahim Denizkırın⁴, Fatih Doğu Geyik⁵, İbrahim İlker Öz⁶, Serdar Evman⁷¹Kars Devlet Hastanesi, Göğüs Cerrahisi Kliniği, Kars²Soma Devlet Hastanesi, Göğüs Cerrahisi Kliniği, Manisa³Ardahan Devlet Hastanesi, Göğüs Cerrahisi Kliniği, Ardahan⁴Sinop Devlet Hastanesi, Göğüs Cerrahisi Kliniği, Sinop⁵Kars Devlet Hastanesi, Anesteziyoloji ve Reanimasyon Kliniği, Kars⁶Kars Devlet Hastanesi, Radyoloji Kliniği, Kars⁷Ümraniye Eğitim ve Araştırma Hastanesi, Göğüs Cerrahisi Kliniği, İstanbul**AMAÇ:** Künt toraks travması sonrasında gelişen kot fraktürü pulmoner komplikasyonlara ve mortaliteye sebep olabilmektedir.**METOD:** Temmuz 2011 ile Ocak 2013 tarihleri arasında 5 ayrı merkeze künt toraks travmasıyla başvuran 765 olgu prospektif olarak incelendi. Bu olguların 287'sinde (%37.5) kaburga kırığı tespit edildi. Kot fraktürü sayısı, yelken göğüs, kırığa ikincil gelişmiş pulmoner hadiseler, eşlik eden organ/ekstremiteler hasarları, travma şiddet skoru (ISS), yeni travma şiddet skoru (NISS) ve mortalite kaydedildi.**BULGULAR:** Travma sebebi 119 olguda trafik kazası, 114 olguda yüksek bir yerden düşme, 26 olguda hayvan travması, 16 olguda iş kazası, 12 olguda darp idi. Olguların %29.3'ünde (n=84) en az bir lobu tutan pulmoner kontüzyon, %16'sında (n=46) hemopnömotoraks, %15'inde (n=43) cilt altı amfizemi, %12.5'inde (n=36) pnömotoraks, %11.5'inde (n=33) hemotoraks, %5.6'sında (n=16) yelken göğüs saptandı. Kot fraktürü sayısının artmasıyla cilt altı amfizemi, pulmoner kontüzyon, pnömotoraks, hemopnömotoraks ve yelken göğüs olasılığı artmaktaydı. Beş olguda (%1.7) torakotomi gerekmişti. Kırık sayısında artma ve hemopnömotoraks varlığı torakotomi riskini arttırıyordu (sırasıyla, p=0.002 ve p=0.03). Mortalite yedi olguda (%2.4) gelişmişti. Univariate analize göre beş ve üzeri kot fraktürü (odds ratio [OR], 14.2; p=0.0007), yelken göğüs (OR, 7.6; p=0.05), hemopnömotoraks (OR, 7.5; p=0.01), eşlik eden organ/ekstremiteler hasarı (OR, 12.0; p=0.001) ve torakotomi uygulanmış olması (OR, 36.9; p=0.0001) mortalite için risk faktörüydü. Multivariate analize göre ise beş ve üzeri kot kırığı (p=0.03), eşlik eden organ/ekstremiteler hasarı (p=0.02) ve torakotomi uygulanması (p=0.01) mortalite gelişimine katkı sağlıyordu. NISS veya ISS değeri >25 olan olgularda daha çok mortalite geliştiği görüldü (p<0.0001). Mortalitenin belirlenmesinde NISS, ISS'ye göre istatistiksel olarak anlamlı olmasa da daha üstün olarak tespit edildi (AUC; NISS=0.949, ISS=0.917) (p=0.232).**SONUÇ:** Kot fraktürünün artmasıyla pulmoner komplikasyon riski artmaktadır. Beş ve üzeri kot kırığı, eşlik eden organ veya ekstremiteler hasarı olan, torakotomi gereken, NISS veya ISS değeri yüksek olan hastalarda mortalite oranı yüksektir. Böyle olgularda uygun yaklaşım göz önünde bulundurulmalıdır.**Kot fraktürü sonrası mortalite açısından risk faktörleri**

	Odds ratio	Univariate	Multivariate
Cins		0.663	
Yelken göğüs	7.6	0.05	0.409
Pnömotoraks		0.215	
Hemotoraks		0.334	
Hemopnömotoraks	7.5	0.01	0.597
Kontüzyon		0.200	
Cilt altı amfizemi		0.111	
Travma çeşidi		0.203	
5 ve üzeri fraktür	14.2	0.0007	0.03
Ek organ/eks hasarı	12.0	0.001	0.02
Torakotomi	36.9	0.0001	0.01

Torakotomi için risk faktörleri

	UNIVARIATE	MULTIVARIATE
Cins	0.960	
Yelken göğüs	0.001	0.07
Pnömotoraks	0.491	
Hemotoraks	0.460	
Hemopnömotoraks	0.03	0.623
Kontüzyon	0.152	
Cilt altı amfizemi	0.02	0.994
Travma çeşidi	0.221	
Kırık sayısında artma	0.002	0.543
Ek organ/ekstr. hasarı	0.231	

SS-012**ELEKTİF LOBEKTOMİ VE BİLOBEKTOMİ YAPILAN OLGULARDA AMELİYAT SONRASI YOĞUN BAKIM GEREKSİZDİR: 208 OLGULUK İRDELEME**

Ahmet Demirkaya, Akif Turna, Ezel Erşen, Osman Yakşi, Elvin Hekimoğlu, Kamil Kaynak
İstanbul Üniversitesi Cerrahpaşa Tıp Fakültesi Göğüs Cerrahisi Anabilim Dalı

GİRİŞ-AMAÇ: Genel olarak, lobektomi ve bilobektomi sonrası hastaların en az 1 gün yoğun bakımda yatmaları gerektiği düşünülür. Biz, bir klinik strateji olarak, lobektomi ve bilobektomi olgularının yoğun bakıma alınmadan direkt olarak serviste bakıma alındığı klinik serimizi irdeledik.

YÖNTEMLER ve HASTALAR: Kliniğimizde Ocak 2007 ila Aralık 2012 arasında lobektomi yapılan 194 olgu ile (%93.3), bilobektomi yapılan 14 olgu (%6.7) irdelendi. Hastaların hemen tümüne ameliyat öncesi mediastinoskopi ya da video-yardımlı mediastinoskopik lenfadenektomi yapıldı. Ameliyat öncesi ortalama FEV1 değeri 2356 mL (82.5%), ortalama FVC ise 3327 mL (%92) idi.

BULGULAR: Tüm olgularda 30-günlük mortalite %1.4 idi (n=3). Ameliyat sonrası 49 olguda (%23.6) komplikasyon gelişti. Ortalama ameliyat sonrası yatış 8.1 gün idi (2 - 50 gün arası). Ortalama toplam tüp drenajı 1072.4 mL olarak hesaplandı. Onsekiz olguda (%8.7), akciğere bağlı sebepler (n=10;%4.8), 6 hastada kalbe bağlı sebepler (%2.9) ve 2 olguda da diğer nedenler ile (%1), ameliyat sonrası yoğun bakım gerekti. Beş hasta (%2.4), servise aldıktan sonra yoğun bakıma yatırılma gereksinimi gösterdi.

SONUÇ: Elektif olarak yapılan lobektomi ve bilobektomi sonrasında yoğun bakım hastaların tamamına yakınında gereksizdir. Ancak, küçük bir grup olguda yoğun bakım gerekmektedir. Bu klinik strateji, hem etki-maliyet açısından yararlı, hem de hastaları, gereksiz yoğun bakıma maruz bırakarak nozokomiyal infeksiyonlar gibi bir çok yoğun bakıma bağlı komplikasyondan korumak açısından önerilebilir.

SS-013**SUBMASİF PULMONER TROMBOEMBOLİ HASTALARININ DEĞERLENDİRİLMESİ**

Ozgur Ince¹, Nejat Altıntaş², Serhat Fındık³, Muzaffer Sarıaydın⁴, Esra Karabşber⁵

¹TKHK Samsun Göğüs Hastanesi,göğüs hastalıkları,Samsun

²TKHK Okmeydanı Eğitim ve Araştırma hastanesi,göğüşhastalıkları,Istanbul

³Ondokuz mayıs üniversitesi, göğüs hastalıkları ABD,Samsun

⁴TKHK Merzifon Devlet Hastanesi,göğüs hastalıkları,Merzifon

⁵TKHK Dr. Ali Menekşe göğüşHastanesi,göğüşhastalıkları,Giresun

AMAÇ: Mortalitesi ve morbiditesi yüksek olan submasif pulmoner tromboemboli (PTE) hastalığını, demonstratif özellikleri, predispozan faktörleri, tanı yöntemleri, tedavileri, komplikasyonları ve prognozları açısından değerlendirdik.

MATERYALVEMETOD: Ocak2006–Ağustos2012tarihleriarasında submasif pulmoner tromboembolitanısıalan 124 hasta çalışmaya alındı. Submasif PTE tanısı almış olan hastalar yaş, cinsiyet, meslek, sigara alışkanlığı, edinsel ve genetik predispozan faktörler, tanı için uygulanan tetkik yöntemleri, tedavi seçenekleri, komplikasyonları ve mortalite açısından detaylı olarak incelendi.

BULGULAR: Kadınlarda ve ileri yaşta daha sık görüldü. Sigara ile ilişkisi bulunamadı. İmmobilite ve cerrahi geçirmiş olmak yüksek riskli bulundu. İlkbahar ve sonbaharda daha yaygın olduğu, aylardan ise en fazla kasım en az ocak ayında olduğu görüldü. En fazla görülen semptom nefes darlığı ve göğüs ağrısı oldu. Hemoptizi ve göğüs ağrısı erkek cinsiyette daha fazlaydı. Hipertansiyon, KOAH ve diyabet ile sıkı ilişkisi gösterildi. Genetik özellikler incelendiğinde %63,5 oranında rastlanan genetik bozukluklardan en sık görüleni izole heterozigot metilentetrahidofolatredüktaz (MTHF) gen mutasyonu(%21,2), ikici olarak Factor 5 Leiden heterozigot mutasyonu ve MTHFR heterozigot mutasyonu birlikteliğiydi(%12,9). Literatürde çok az görülen Protrombin gen homozigot bozukluğu bizim çalışmamızda %2,35 oranında görüldü. EKO'da hastaların %99,2 sinde pulmoner arter basıncı (PAB) yüksek, ortalama PAB basıncı 40±26mmHg (minimum 30mmHg, maksimum 105 mmHg) idi. Bilgisayarlı tomografi uygulanabilen 115 hastada submasif PTE tanı koyma oranı %100 idi. BT'de en sık görülen bulgu pulmoner arter genişliğiydi. Tüm hastalar BT'deki trombüs lokalizasyonuna göre değerlendirildi ve embolinin %66,6 oranında sağ taraf arterlere yerleştiği görüldü. Hastalarda tedaviye yanıtı bakıldığında; birinci yılın sonundaki kontrollerde 97 hastanın (%78,2) tam iyileştiği, 26'sının (%21) kısmi iyileştiği, 1 hastanın ise (%0,8) iyileşmediği tespit edildi. Mortalite açısından değerlendirildiğinde; hastaların %1,6'sının hospitalizasyonu takip eden ilk 48 ay içinde emboliye bağlı olarak hayatını kaybetmiş olduğu görüldü.

SONUÇLAR: %1,6 oranında mortalite gözlenen, submasif pulmoner tromboemboli hastalığının ne derece hayati öneme sahip olduğu, tanı ve tedavisinin hız ve dikkat gerektirdiği, tedavi ve takibinin komplikasyonlar açısından önemi bir kez daha ortaya konmuş oldu.

SS-014

AKUT PULMONER TROMBOEMBOLİ SONRASINDA GELİŞEN KRONİK TROMBOEMBOLİK PULMONER HİPERTANSİYON SIKLIĞI VE TANISINDA ÇOK DEDEKTÖRLÜ BİLGİSAYARLI TOMOGRAFİ ANJİYOĞRAFİ İLE VENTİLASYON/PERFÜZYON SİNTİGRAFİSİNİN KARŞILAŞTIRILMASIİsmail Kayaalp¹, Yelda Varol¹, Pınar Çimen¹, Cenk Kıratlı¹, Salih Zeki Güçlü¹, Oktay Ergene²¹Dr. Suat Seren Göğüs Hastalıkları ve Cerrahisi Eğitim ve Araştırma Hastanesi, İzmir²İzmir Atatürk Eğitim ve Araştırma Hastanesi

AMAÇ: KTEPH ciddi morbidite ve mortaliteye neden olan azımsanmayacak sıklıkta gelişen, tedavi edilebilir, kısmen de önlenebilir bir komplikasyondur. Çalışmamızda; akut PTE sonrasında gelişen KTEPH sıklığı ve tanıda ventilasyon/perfüzyon (V/Q) sintigrafisi ile çok dedektörlü bilgisayarlı tomografi (ÇDBT) pulmoner anjiyografi gibi noninvazif tetkiklerin karşılaştırılması amaçlanmıştır.

METOD: Ocak 2010 ile Aralık 2012 tarihleri arasında ilk kez pulmoner emboli tanısı konulan 99 hasta çalışmaya dahil edildi. En az 3 ay antikoagülan tedavi almış hastalara transtorasik ekokardiyografi (TTE) uygulandı (n:85). TTE'de, SPAP değeri > 30 mmHg olarak ölçülen ve/veya sağ kalp işlev bozukluğu bulgusu saptanan 31 olguya (% 34,4), ÇDBT pulmoner anjiyografi ile birlikte V/Q sintigrafisi yapıldı. ÇDBT pulmoner anjiyografide rezidüel kronik trombüs bulguları ve/veya V/Q sintigrafisinde segmental perfüzyon defekti ya da defektleri olan olgulara, sağ kalp kateterizasyonu (SKK) yapıldı (n:7). Ortalama PAB ölçüldü ve vazoreaktivite testi yapıldı. SKK esnasında nonkontrast madde pulmoner arterlere verilerek pulmoner arteriyografi görüntüleri alındı.

BULGULAR: PTE tanılı hastaların 44'ü erkek, 55'i kadındı. Olguların yaş ortalaması 60 ± 17 ve median yaş 49 (38-67) du. Olguların % 63,6'sında en az bir tane olmak üzere ek hastalık anamnezi, % 91,9'unda en az bir tane PTE risk faktörü mevcuttu. Tanı anında 24 olgu masif, 61 olgu submasif ve 14 olgu nonmasif PTE olarak değerlendirildi. 19 olguya (% 19,1) trombolitik tedavi uygulandı. Diğer 80 olguya (% 80,8) INR değeri terapötik aralıkta olacak şekilde standart antikoagülan tedavi verildi. Olguların % 79,8'inde tromboemboli yaygınlığı bilateral, % 21,8'inde unilateraldi. 5 (%5.5) olguya KTEPH tanısı konuldu. ÇDBT pulmoner anjiyografi tetkikinin duyarlılığı % 100, özgüllüğü % 100, pozitif tahmin değeri (PTD)'i % 100, negatif tahmin değeri (NTD)'i % 100 ve V/Q sintigrafisinin duyarlılığı % 80, özgüllüğü % 100, PTD'i % 100, NTD'i % 98 olarak hesaplandı.

SONUÇ: Tedavi edilebilir PH grubuna dahil KTEPH azımsanmayacak sıklıkta görülmüş olup tanıda ÇDBT pulmoner anjiyografi planar V/Q sintigrafisi kadar etkin bulunmuştur.

SS-015**PULMONER ARTERYEL HİPERTANSİYONDA VİTAMİN D VE PARATIROID HORMON DÜZEYLERİ**

Gulcan Guntas Korkmaz¹, Hafize Uzun², İlknur Yaşar³, Hülya Irmak², Barış İkitimur⁴, Ersan Atahan³, Abdülhakim Arkan², Gönül Şimşek⁵, Burçak Kılıçkırın Avcı⁴, Bilgehan Karadağ⁴, Zeki Öngen⁴, Gül Öngen³

¹Kırklareli Üniversitesi, Sağlık Yüksek Okulu, Kırklareli

²İstanbul Üniversitesi Cerrahpaşa tıp Fakültesi, Tıbbi Biyokimya Anabilim Dalı, İstanbul

³İstanbul Üniversitesi Cerrahpaşa tıp Fakültesi, Göğüs Hastalıkları Anabilim Dalı, İstanbul

⁴İstanbul Üniversitesi Cerrahpaşa tıp Fakültesi, Kardiyoloji Anabilim Dalı, İstanbul

⁵İstanbul Üniversitesi Cerrahpaşa tıp Fakültesi, Fizyoloji Anabilim Dalı, İstanbul

AMAÇ: Amacımız pulmoner arteryel hipertansiyonun (PAH) patogenezinde vitamin D ve paratiroid hormon (PTH)'nun önemi ile hemodinamik parametreler arasındaki ilişkiyi araştırmaktır.

GEREÇ- YÖNTEM: Çalışmaya PAH tanısı almış toplam 20 hasta (16 kadın, 4 erkek) ve 19 sağlıklı gönüllü (13 kadın, 6 erkek) kontrol grubu olarak dahil edildi. Vitamin D ve PTH ELİSA yöntemi, kalsiyum, fosfor düzeyleri ile diğer biyokimyasal parametreler otoanalizör ile ölçüldü.

BULGULAR: Vitamin D ve kalsiyum düzeyleri PAH hastalarında kontrol grubuna göre istatistiksel olarak anlamlı düşük, PTH düzeyleri ise istatistiksel olarak anlamlı yüksek bulunurken (sırasıyla $p<0.009$, $p<0.001$, $p<0.019$), fosfor düzeylerinde anlamlı bir fark bulunmadı. PTH ile ürik asid arasında ($r=0.532$, $p<0.005$) pozitif korelasyon saptanırken, kalsiyum ile ($r=-0.536$, $p<0.005$) negatif korelasyon saptandı.

SONUÇ: Son yıllarda yapılan çalışmalarda kalp hastalıklarında ve bu hastalıkların seyrinde vitamin D eksikliğinin önemli bir potansiyel risk faktörü olduğu bildirilmiştir. Bizim çalışmamızda PAH'lı hastalarda azalmış vitamin D ve artmış PTH düzeyleri, PAH'ın patogenezinde vitamin D eksikliğinin de rol oynayabileceğini düşündürmektedir. Bu çalışmayı destekleyecek daha geniş hasta grubuyla yapılacak ileri çalışmalara ihtiyaç vardır.

SS-016

PULMONER EMBOLİ'DE NEFES DARLIĞININ NİTELİKSEL YÖNLERİ

Emel Bulcun, Dilay Çimen, Mehmet Ekici, Aydanur Ekici

Kırıkkale Üniversitesi Tıp Fakültesi Göğüs Hastalıkları Anabilim Dalı

GİRİŞ: Pulmoner emboli (PE) tanılı hastalar ataklar sırasındaki nefes darlığı hissini tanımlamak için birçok farklı ifadeler kullanabilir. PE'de nefes darlığı önemli bir semptomdur ve nefes darlığının niteliksel yönleri henüz yeterince çalışılmamıştır. Biz bu çalışmada PE tanılı hastalarda nefes darlığının karakteristik özelliklerini ve nefes darlığı tiplerinin klinik parametrelerle ilişkisini inceledik.

YÖNTEM: Bu çalışmaya 43 PE tanılı hasta dahil edildi. Tüm hastalar PE ciddiyet indeksi ile değerlendirilerek bu indekse göre toplam puanları kaydedildi. d-dimer düzeylerine bakıldı. Hastalarda 9 adet (ani başlayan göğüs ağrısı, ani başlayan nefes darlığı, yorgunluk, bayılma, kusma, öksürük, supsternal göğüs ağrısı, takipne, taşikardi) semptom araştırıldı. Bu durumların her birinin varlığı 1 puan olacak şekilde toplam semptom skoru elde edildi. PE'de nefes darlığı tanımlamalarının anlaşılması için temel komponent analizi (TKA) kullanıldı. Tüm hastalara PE'de nefes darlığı ifade şekilleri hatırlatılarak 6 komponent başlığı altında toplam 36 soruya evet veya hayır olmak üzere ikili cevap vermeleri istendi. TKA ile anket verilerindeki yanıt paternleri tespit edildi. Analize göre istatistiksel öneme ulaşmayan anket alt bileşenleri çıkartıldı. Komponent skorları her biri için regresyon modeli ile değerlendirildi.

BULGULAR: TKA'e göre PE'de nefes darlığının en önemli komponentleri tanımlandı. Buna göre; PE tanılı hastaların en sık olarak tarif ettikleri nefes darlığı komponenti hava açlığı komponenti (%55.5) olarak tespit edildi. Bu komponenti önem sırasıyla; regulasyon komponenti (%7.1), dikkat komponenti (%6.7), duygusal komponent (%5.1), nosiseptif komponent (%4.9), karışık komponent (%3.8) takip etti. Regresyon analizine göre; PE ciddiyet indeksi; hava açlığı komponenti (p: 0.02), dikkat komponenti (p: 0.03), duygusal komponent (p: 0.04) ve karışık komponenti (p: 0.04)'nin pozitif yönde önemli bir belirleyicisiydi. D. Dimer düzeyleri; hava açlığı komponenti (p: 0.02) ve regulasyon (p: 0.009) komponentinin önemli pozitif belirleyicisiydi. Toplam semptom skoru da dikkat komponenti (p: 0.01) ve duygusal komponentin (p: 0.02) pozitif yönde önemli belirleyicisiydi.

SONUÇ: Bu analiz bize PE tanılı hastalarda nefes darlığı semptomunun en önemli komponentinin hava açlığı şeklinde olduğunu gösterdi. PE ciddiyet indeksi nefes darlığı komponentlerinin çoğunun önemli belirleyicisiydi.

Tablo 1: Pulmoner Emboli Tanılı Hastaların Nefes Darlığı Komponentleri

1) Hava açlığı komponenti (%55.5)			
Benim nefesim yetmiyor	0.95		
Nefesim yeterli değil	0.89		
Ben yeteri kadar derin nefes alamadığımı hissediyorum	0.52		
Daha derin soluk alma ihtiyacım var	0.84		
Nefesim çok yüzeysel	0.50		
Benim göğüsümde soluğumun kesilmiş olduğunu hissediyorum	0.95		
Nefes almamı başarılı hissetmiyorum	0.73		
Yeteri kadar nefes alamıyorum	0.66		
Nefes alma ihtiyacı hissediyorum	0.91		
2. Regulasyon komponenti (%7.1)			
Benim nefesim çok derin		0.64	
Benim nefesimin çok ağır olduğunu hissediyorum		0.76	
Benim nefesimin çok hızlı olduğunu hissediyorum		0.40	
Benim nefesimi tatsız hissediyorum		0.43	
Ben soluğumu yeteri kadar control edemediğimi hissediyorum		0.78	
3. Dikkat komponenti (%6.7)			
Ben nefes aldığımı fark ediyorum			0.53
Benim nefes alma ihtiyacım var			0.91
Benim nefesimin kısa olduğunu hissediyorum			0.64
Ben soluğum kesilmiş gibi hissediyorum			0.53
4. Duygusal komponent (%5.1)			
Nefesim için umutsuzluk hissediyorum			0.95
Nefes almak için mücadele ettiğimi hissediyorum			0.47
Ben daha fazla hava açlığı hissediyorum			0.53
Nefes nefese olduğumu hissediyorum			0.70
Nefes almamın boğucu olduğunu hissediyorum			0.62
Yeteri kadar hızlı soluyamadığımı hissediyorum			0.44

Nefesimin durduğunu hissediyorum				0.90
Nefes almak için çok çaba harcadığımı hissediyorum				0.47

Tablo 2: Pulmoner Emboli Tanılı Hastalarda Nefes darlığı Komponentlerinin Belirleyicileri

	Hava açlığı komponenti B değeri p değeri	Regulasyon komponenti B değeri p değeri	Dikkat komponenti B değeri p değeri	Duygusal komponent B değeri p değeri	Nosiseptif komponent B değeri p değeri	Karışık komponent B değeri p değeri
R ²	27%	04%	17%	16%	04%	19%
Yaş	-0.53 0.03	-0.21 0.2	-0.41 0.9	-0.46 0.6	0.22 0.2	-0.55 0.03
Cinsiyet	0.34 0.7	0.17 0.4	-0.04 0.8	-0.15 0.4	-0.19 0.3	-0.07 0.7
VKİ	0.14 0.4	0.07 0.7	0.06 0.7	-0.05 0.7	0.08 0.6	0.10 0.5
PECI	0.54 0.02	0.37 0.1	0.54 0.03	0.52 0.04	0.02 0.9	0.51 0.04

İstatiksel anlamlılık p<0.05 VKİ: Vücut kitle indeksi PECİ: Pulmoner emboli ciddiyet indeksi

SS-017

PULMONER ARTERYEL HİPERTANSİYONDA OKSİDATİF STRES PARAMETRELERİ İLE HEMODİNAMİK PARAMETRELER ARASINDAKİ İLİŞKİ

Hafize Uzun¹, Burçak Kılıçkiran Avcı², İlknur Yaşar³, Gülcan Güntaş Korkmaz⁴, Barış İkitumur², Ersan Atahan³, Hülya Irmak¹, Gönül Şimşek⁵, Bilgehan Karadağ², Koray Taşcılar⁶, Zeki Öngen², Gül Öngen³

¹İstanbul Üniversitesi, Cerrahpaşa Tıp Fakültesi, Tıbbi Biyokimya Anabilim Dalı, İstanbul

²İstanbul Üniversitesi, Cerrahpaşa Tıp Fakültesi, Kardiyoloji Anabilim Dalı, İstanbul

³İstanbul Üniversitesi, Cerrahpaşa Tıp Fakültesi, Göğüs Hastalıkları Anabilim Dalı, İstanbul

⁴Kırklareli Sağlık Yüksek Okulu, Kırklareli

⁵İstanbul Üniversitesi, Cerrahpaşa Tıp Fakültesi, Fizyoloji Ana Bilim Dalı, İstanbul

⁶İstanbul Üniversitesi, Cerrahpaşa Tıp Fakültesi, Romatoloji Bilim Dalı, İstanbul

AMAÇ: Nadir görülmekle birlikte mortalitesi yüksek bir hastalık olan pulmoner arter hipertansiyonunun (PAH) fizyopatolojisi oldukça karmaşıktır. Oksidatif sistemin bu süreçteki rolü ve nasıl değiştiği tam olarak bilinmemektedir. Çalışmadaki amacımız, PAH'lu hastalarda oksidatif stres parametrelerindeki değişiklikler ile hemodinamik parametreler arasındaki ilişkiyi araştırmaktır. GEREÇ VE

YÖNTEMLER: Çalışmaya PAH tanısı almış toplam 20 hasta (16 kadın, 4 erkek) ve 19 sağlıklı gönüllü (13 kadın, 6 erkek) kontrol grubu olarak dahil edildi. Rutin kan biyokimyası yanında oksidatif hasarı değerlendirmek için; iskemi modifiye albumin (IMA), prooksidan-antioksidan denge (PAD), malondialdehid (MDA), glutatyon (GSH) ve total antioksidan kapasite (TAK) düzeyleri tayin edildi. Oksidatif stres parametreleri spektrofotometrik yöntemlerle manuel olarak ölçüldü.

BULGULAR: Üre, kreatinin, kreatin kinaz (KK), KK-MB, trigliserid, açlık kan şekeri, hemoglobin ve lökosit sayısı iki grup arasında benzer ($p>0.05$) iken total kolesterol, HDL-K, LDL-K ve trombosit sayısı PAH grubunda düşük ($p<0.05$) bulundu. Oksidatif stres parametrelerinden IMA, PAD ve MDA düzeyleri PAH'lu hastalarda sağlıklı kontrole göre anlamlı olarak yüksek ($p<0.05$) bulundu. GSH ve TAK düzeyleri PAH'lu hastalarda sağlıklı kontrole göre anlamlı olarak düşük ($p<0.05$) bulundu. IMA konsantrasyonu ile triküspit anüler düzlem sistolik hareketleri (TAPSE) arasında negatif ($p=-0.546$; $r=0.013$), pulmoner arter basıncı ($p=-0.522$; $r=0.022$) ile arasında ise pozitif korelasyon bulundu.

SONUÇ: PAH'lu hastalarda oksidan statüde artma ve antioksidan kapasitede azalma saptandığından bu durum etiopatogenezde etkili olabileceği gibi PAH'nun bir sonucu da olabilir. PAH'lu hastalarda artmış IMA, PAD ve MDA, azalmış GSH ve TAK düzeyleri, reaktif oksijen ürünlerinin üretimi ve inaktivasyonundaki dengenin bozulması sonucunda muhtemelen oksidatif stresin oluştuğunu göstermektedir. Bu etkiler altında yatan mekanizmaları teyit etmek için ileri ve geniş kapsamlı çalışmalara gereksinim vardır.

SS-018

GÖĞÜS HASTALIKLARI ACİLİNDE PULMONER EMBOLİ TANISI: WELLS KLİNİK SKORLAMA YÖNTEMİNİN KULLANIMI VE YAKLAŞIM

Levent Dalar¹, Merve Tarhan², Özcan Hançer²¹İstanbul Bilim Üniversitesi Tıp Fakültesi, Göğüs Hastalıkları Ana Bilim Dalı, İstanbul²Yedikule Göğüs Hastalıkları ve Göğüs Cerrahisi Eğitim ve Araştırma Hastanesi, İstanbul

GİRİŞ-AMAÇ: Pulmoner emboli (PE) acil serviste oldukça sık karşılaşılan, zor tanı konulan ve mortalitesi yüksek olan pulmoner acil olguların başında gelmektedir. PE'de ilk adım klinik olasılığın saptanmasıdır. Çeşitli klinik, radyolojik ve laboratuvar bulgularından yararlanılarak hazırlanan tanı algoritmaları ve klinik olasılık yöntemleri PE tanısına ulaşmada kullanılmaktadır. Çalışmamızın amacı, Wells Klinik Skorlama Yöntemi'nin, acil servise başvuran ve PE klinik ön tanısı alan hastalarda PE tanısına ulaşmadaki katkısını belirlemektir.

MATERYAL - METOD: Ocak 2010 – Aralık 2012 tarihleri arasında hastanemiz acil polikliniğine başvurup PE klinik şüphesiyle servise yatırılan 92 hasta retrospektif olarak değerlendirildi. Hastaların yaş, cinsiyet, ek hastalık, sigara alışkanlıkları ile BT anjiyografi, ventilasyon/perfüzyon sintigrafisi ve serum D-dimer düzeyleri incelendi. Hastalar Wells yönteminin klinik skorlamasıyla değerlendirilip düşük, orta ve yüksek olasılıklı sınıflandırıldı. İstatistiksel analiz SPSS 16.0 programı ile gerçekleştirildi.

BULGULAR: Yaş ortalaması $55,67 \pm 17,54$ (18-94 yaş) olup %62'si erkekti. Hastalarda en sık başvuru sebebi dispne (%69,6), en sık görülen fizik muayene bulgusu ise taşikardi (%40,2) idi. %21,7'sinde PE açısından risk faktörü yoktu. %25'inde (23) DVT bulgularına rastlanırken, alt eksterimite venöz doppler ultrasonografi yapılan 22 hastanın %50'sinde (11) DVT tespit edildi. Toraks BT Anjiyografi çekilen hastaların %77,2'sine PE tanısı konuldu. Toraks BT Anjiyografi'de PE lokalizasyonu, 27 hastada yaygın, 18 hastada ana arterlerde, 13 hastada segmenter ve 11 hastada subsegmenter alanlarda saptandı. Wells Klinik Skorlama Yöntemi'ne göre hastaların %51,1'i düşük, %31,5'i orta, %17,4'ü yüksek olasılıklı PE olarak değerlendirildi. Acil Göğüs Polikliniği'nde düşük riskli değerlendirilen 47 başvurunun 16'sının, orta riskli değerlendirilen 29 başvurunun 4'ünün, yüksek riskli değerlendirilen 16 başvurunun 1'inin servis yatışlarında PE'den başka tanı aldıkları görüldü. Di-dimer düzeyi bakılan 65 hastanın 37'si düşük riskli, 20'si orta riskli ve 8'i yüksek riskli PE olarak değerlendirildi. Düşük, orta ve yüksek riskli gruplar ile D-dimer düzeyleri ortalamaları arasında istatistiksel olarak anlamlılık yoktu ($p>0,05$).

TARTIŞMA ve SONUÇ: Wells Klinik Skorlama Yöntemi pulmoner emboli tanısı koymada yanıltıcı olabilmektedir. Bu noktada klinisyenin pulmoner emboli tanısı koymadaki deneyimi oldukça önemlidir.

SS-019

MALİGN HAVA YOLU DARLIKLARINDA GİRİŞİMSSEL BRONKOSKOPİK İŞLEMLERDEN ARGON PLAZMA KOAGÜLASYON+MEKANİK TÜMÖR REZEKSİYON (APC+MTR) YÖNTEMİ İLE KRİYOEKSTRAKSİYON (=KRİYOREKANALİZASYON) (KE) YÖNTEMİNİN KARŞILAŞTIRILMASI

Derya Özyayın, Zafer Aktaş, Aydın Yılmaz, Fatih Seğmen, Mehtap Tunç, Ali Alagöz
Atatürk Göğüs Hastalıkları ve Göğüs Cerrahisi Eğitim Araştırma Hastanesi

Bu çalışmada malign endobronşiyal ekzofitik hava yolu darlığı olan hastalarda, erken hava yolu açıklığı sağlamada kullanılan, APC+MTR yöntemi ile KE yönteminin avantajları, dezavantajları, başarı oranları, komplikasyon sıklığı, restenoz oranları ve sağ kalıma etkileri karşılaştırılmıştır.

Hastanemizde 2005-2012 yılları arasında malign hava yolu darlığı olan ve girişimsel bronkoskopi endikasyonu konarak genel anestezi altında rijit bronkoskopik tekniği ile KE işlemi yapılan 52 ve APC+MTR işlemi yapılan 37, toplam 89 hastanın verileri retrospektif olarak incelendi.

APC+MTR yöntemiyle 37 hastanın 36'sında (%97,3), KE yöntemiyle 52 hastanın 42'sinde (%80,8) açma başarısı sağlandı. Malign endobronşiyal ekzofitik hava yolu darlıklarını açmada APC+MTR yöntemi KE yönteminden daha başarılı bulundu ($p=0,023$).

Tümörün bulunduğu bronşun distaline doğru invazyon yapmış olması APC+MTR yönteminde 20 darlığın 19'unda (%95,0) açma başarısı gösterirken, KE yönteminde 29 darlığın sadece 19'unda (%65,5) açma başarısıyla sonlandı. Distal bronş tutulumu olan tümörlerde APC+MTR yönteminin açma başarısı anlamlı derecede yüksekti ($p=0,017$).

Kullanılan yöntemden bağımsız olarak toraks BT'de ölçülen endobronşiyal tümör uzunluğu 4,5 cm olan hastalarda girişimsel bronkoskopik işlemlerde başarısızlık olasılığı artıyordu ($p=0,036$). Başarılı işlemlerden sonra KT ve /veya RT vermek işlem sonrası sağ kalımı artırıyordu ($p=0,042$). Total ateletazinin varlığı toplam sağ kalımı azalttığı için kötü prognostik faktördü ($p=0,002$). Endobronşiyal ekzofitik darlıkları açma başarısının toplam sağ kalıma etkisi olmadığını bulduk ($p=0,260$).

KE yöntemi APC+MTR yöntemi kadar açma başarısı göstermese de hızlı hava yolu açıklığı sağlamada Mekanik tümör rezeksiyonu (%76), Elektrokoter (%88-89), APC (%54-91), Lazer (%50-80) gibi diğer yöntemlerle karşılaştırıldığında kullanılabilir bir yöntemdir, KE yöntemi distal bronş tutulumu olan tümörlerde kullanılmamalıdır. Orta dereceli (%17,3) ve ciddi (%3,8) kanamalara sebep olabileceğinden yanında hemostaz sağlayacak bir cihaz olmadan tek başına girişimsel bronkoskopi işlemlerinde kullanılmamalıdır.

Malign endobronşiyal ekzofitik hava yolu darlıklarında hava yolu açıklığı sağlamak için APC+MTR yöntemi KE yöntemine tercih edilmelidir

SS-020**BRONKOSKOPİ YAPILACAK HASTALARIN ANKSİYETE DÜZEYİ ÜZERİNE MULTİMEDYA BİLGİLENDİRMEİNİN ETKİSİ**

Ersin Günay¹, Erman Bağcıoğlu², Sevinç Sarıncı Ulaşlı¹, Olcay Akar¹, Gürhan Öz³, Kerem Şenol Coşkun², Mehmet Ünlü¹

¹Afyon Kocatepe Üniversitesi Tıp Fakültesi, Göğüs Hastalıkları Anabilim Dalı, Afyonkarahisar

²Afyon Kocatepe Üniversitesi Tıp Fakültesi, Ruh Sağlığı ve Hastalıkları Anabilim Dalı, Afyonkarahisar

³Afyon Kocatepe Üniversitesi Tıp Fakültesi, Göğüs Cerrahisi Anabilim Dalı, Afyonkarahisar

GİRİŞ: Tıbbi müdahaleler esnasında toleransın azalmasına ve hastalardaki stresin artmasına neden olan anksiyete sık görülen bir problemdir. Bronkoskopi pulmoner patolojilerin tanı ve tedavisinde kullanılan girişimsel bir yöntemdir.

AMAÇ: Bu çalışmada yazılı bilgilendirme ve kapsamlı multimedya bilgilendirmenin bronkoskopi yapılacak olan hastaların anksiyete düzeyleri üzerine etkisinin karşılaştırılması amaçlandı.

YÖNTEM: Çalışmaya bronkoskopi için aday 99 hasta alındı. Hastalar iki gruba randomize edildi. Multimedya bilgilendirme grubu (MBG) (yazılı bilgilendirme ve multimedya bilgilendirme birlikte yapılan hastalar) (N=49), Yazılı bilgilendirilmiş onam grubu (YBOG) (N=50). Yazılı bilgilendirilmiş onam her hastadan alındı. Bronkoskopi için endikasyonlar, işlemin hazırlığı ve uygulanması (görsel), riskler ve faydaların anlatıldığı kapsamlı multimedya sunum sadece MBG'na izletildi. Anksiyete seviyeleri bilgilendirmeler sonrası- bronkoskopinin hemen öncesinde STAI (durumluk (STAI-S) ve sürekli (STAI-T) anksiyete alt gruplar) ve HAD skalaları ile değerlendirildi. Hastaların bilgilendirmeden tatmin olma durumları 5'li Likert skalası ile değerlendirildi.

BULGULAR: STAI ve HADS skorları iki grupta benzer bulundu. 65 yaş altındaki hastalarda ve önceden endoskopik işlem (bronkoskopi, gastroskopi ve kolonoskopi) öyküsü olmayan hastalarda MBG grubunda STAI-S skoru YBOG grubuna göre istatistiksel olarak anlamlı düzeyde daha düşük bulundu. Hastaların bilgilendirmelerden memnuniyet düzeyi multimedya grubunda istatistiksel olarak anlamlı düzeyde daha yüksek idi.

SONUÇ: Bildiğimiz kadarıyla literatürde ilk kez bronkoskopi adayı hastalarda anksiyete düzeyine görsel bilgilendirmenin etkisinin değerlendirildiği çalışmamızın sonucunda multimedya bilgilendirme ile özellikle 65 yaş altı hastalar ve ilk kez endoskopik işlem yapılan hastalarda daha düşük anksiyete düzeyleri elde edileceği ve bu sayede bronkoskopiste daha rahat bir işlem olanağı sağlanabileceği kanaatindeyiz.

SS-021

**HAVA YOLUNA KOMŞU LENF NODU DIŞI TORAKAL LEZYONLARDA ENDOBRONŞİAL
ULTRASONOGRAFİ EŞLİĞİNDE TRANSBRONŞİAL İĞNE ASPIRASYONUNUN TANISAL BAŞARISI**

İrem Şerifoğlu¹, Nilgün Yılmaz Demirci¹, Aydın Yılmaz¹, Hilal Günsazak², Mehtap Aydın²

¹Atatürk Göğüs Hastalıkları ve Göğüs Cerrahisi Eğitim ve Araştırma Hastanesi, Göğüs Hastalıkları Kliniği, Ankara

²Atatürk Göğüs Hastalıkları ve Göğüs Cerrahisi Eğitim ve Araştırma Hastanesi, Anestezi ve Reanimasyon Kliniği, Ankara

Endobronşiyal ultrasonografi (EBUS); hava yollarına komşu ya da duvarındaki yapıları görüntülemek için geliştirilmiş yeni bir ultrasonografi yöntemidir. EBUS sıklıkla mediastinal ya da hiler lenf bezlerinin tanısında ya da akciğer kanseri evrelemesinde transtrakeal ya da transbronşiyal iğne aspirasyonuna (TBİA) rehberlik etmekle birlikte, mediastinal yapıları veya hava yoluna komşu lezyonları tanımlamak, tümörün bronş duvarı invazyonunun derinliğini belirlemek ya da biyopsi için akciğerdeki kitleleri lokalize etmek için de kullanılmaktadır. Bu çalışmayla hava yoluna komşu lenf nodu dışı torakal lezyonlarda lineer (doğrusal-konveks) problu EBUS (CP-EBUS) eşliğinde alınan TBİA'nın tanısasal başarısının araştırılması amaçlanmıştır.

Hastanemizde Mart 2010- Mayıs 2013 tarihleri arasında havayoluna komşu lenf nodu dışı torakal lezyon varlığı tomografide gösterilmiş, tanısasal amaçlı EBUS-TBİA yapılan 73 hasta retrospektif olarak incelenmiştir.

EBUS-TBİA yayma ve/veya hücre bloğu malignite pozitifliği ile sonuçlanmayan olgular; trans-torasik biyopsi, torakotomi gibi cerrahi işlemler ya da 6 ay ve üzeri klinik radyolojik takip ile son tanıya ulaştırılmıştır.

Son tanısı doğrulanmış 67 (%91.7) hastanın; 52'si (%77.7) malign, 15'i (%22.3) benignidir. Malign tanısı alan toplam 52 hastanın 10'u (%19.2) küçük hücreli akciğer kanseri, 37'si (%71.2) küçük hücreli dışı akciğer kanseri ve 5'i (%9.6) diğer maligniteler (schwannom, pleomorfik karsinom, renal hücreli karsinom, ektoptik hepatik zeminde malignite, leiomyom) tanısı almıştır. CP-EBUS eşliğinde alınan TBİA ile; yayma ve hücre bloğunun malign lezyonu benign lezyondan ayırmadaki sensitivitesi, spesifitesi, pozitif prediktif değeri, negatif prediktif değeri ve tanısasal başarısı sırasıyla %83, %100, %100, %26 ve %87'ye karşı %87, %100, %100, %23 ve %91 olarak hesaplanmıştır. Yayma ve hücre bloğu birlikte değerlendirildiğinde sensitivite %88, spesifite %100, pozitif prediktif değer %100, negatif prediktif değer %24 ve tanısasal başarı %90 olarak bulunmuştur. EBUS-TBİA işleminde ölçülen lezyon çapı ile yayma ve/veya histolojik olarak tanı koyma başarısı arasında anlamlı ilişki saptanmadığı gibi çapla malignite pozitif ve malignite negatif lezyonlar arasında da anlamlılık tespit edilmemiştir. Sonuç olarak EBUS-TBİA, konvansiyonel bronkoskopide endobronşiyal bulgu vermeyen santral yerleşimli akciğer lezyonlarının tanısında bronkoskopistin görüş alanını genişleterek güvenle uygulanabilecek bir tanı yöntemidir. Ancak düşük negatif prediktif değeri göz önünde bulundurularak malignite negatif olgular başka tanısasal metodlarla doğrulanmalıdır.

Yayma, hücre bloğu ve ikisinin birlikte değerlendirilmesiyle elde edilen sonuçlar

	Yayma	Hücre bloğu	Yayma ve/veya hücre bloğu
Sensitivite	%83	%87	%88
Spesifite	%100	%100	%100
Pozitif prediktif değer	%100	%100	%100
Negatif prediktif değer	%26	%23	%24
Tanısasal başarı	%87	%91	%90

SS-022

KÜÇÜK HÜCRELİ DIŞI AKCİĞER KANSERİNİN YENİDEN EVRELEMESİNDE ENDOBRONŞİAL ULTRASON EŞLİĞİNDE TRANSBRONŞİAL İĞNE ASPIRASYONUNUN YERİ

Ertan Çam¹, Erdoğan Çetinkaya¹, Mehmet Akif Özgül¹, Ümran Toru², Şule Gül¹, Hilal Onaran¹¹Yedikule Göğüs Hastalıkları ve Göğüs Cerrahisi Eğitim ve Araştırma Hastanesi, Göğüs Hastalıkları Kliniği, İstanbul²Dumlupınar Üniversitesi Tıp Fakültesi, Göğüs Hastalıkları Anabilim Dalı, Kütahya

GİRİŞ-AMAÇ: Endobronşiyal Ultrasonografi (EBUS)-TBİA akciğer kanseri tanısı ve evrelemesi amacıyla mediastinal lenf nodlarının değerlendirilmesinde kullanılan minimal invaziv yöntemlerdendir. Çalışmamızda ilk tanı anında N2 pozitifliği saptanan Evre IIIA KHDAK olgularında, indüksiyon kemoterapi (KT) ve/veya radyoterapi (RT) sonrası mediastinal lenf nodlarının yeniden evrelemesinde EBUS-TBİA'nın duyarlılık ve doğruluğunu değerlendirmeyi amaçladık.

MATERYAL - METOD: Kliniğimizde 2008-2012 tarihleri arasında indüksiyon KT ve/veya RT tedavileri sonrası tekrar değerlendirilen ve mediastinal lenf nodlarında kısmi veya tam yanıt alınan N2 pozitif Evre IIIA KHDAK olan 19 hastanın veri analizi retrospektif gerçekleştirildi. Tanı anında N2 pozitifliği olan Evre IIIA KHDAK tanılı tüm hastalar indüksiyon tedavisinden 2-3 hafta sonra çekilen Toraks BT ve/veya PET-BT ile tekrar değerlendirildiler. RECIST'e (Solid tümörlerde yanıt değerlendirme kriterleri) göre değerlendirilen hastalardan mediastinal lenf nodlarında tam veya kısmi yanıt alınan 19 hastaya takip eden dönemde CP (Konveks Prob)-EBUS-TBİA ile mediastinal yeniden evreleme uygulandı.

BULGULAR: Hastaların 16'sı (%84) erkek, 3'ü (%16) kadın ve ortalama yaş 54 ± 6.6 idi. 12 hastada (%63) bir, 6 hastada (%32) iki, 1 hastada (%5) ise üç farklı istasyondaki lenf nodları olmak üzere toplam 32 adet lenf nodu örneklendi ve hiçbir komplikasyon gözlenmedi. Çalışmaya dahil edilen 19 hastadan, histopatolojik inceleme sonucu malignite saptanan 7 hasta (%37), N2 pozitif Evre IIIA kabul edilerek onkoloji polikliniklerine yönlendirildi. EBUS-TBİA ile N2 lenf nodu örnekleri negatif sonuçlanan 12 hastada (%63) indüksiyon tedavisi ile evre düşürüldüğüne karar verilerek ileri invaziv yöntemlerle mediasten değerlendirildi. 12 hastanın 3'ünde (%16) ileri cerrahi mediastinal evreleme sonucu malignite saptanırken, 9 hastada (%47) tümör hücresi saptanmadı. EBUS-TBİA ile lenf nodu metastazı saptanan 7 hasta (%37) "gerçek pozitif", EBUS-TBİA ile N2 negatif bulunan ancak cerrahi evreleme ile N2 tutulumu olduğu saptanan 3 hasta (%16) "yanlış negatif", hem EBUS-TBİA hem de cerrahi evreleme ile N2 tutulumu olmadığı saptanan 9 hasta (%47) ise "gerçek negatif" olarak değerlendirildi. "Yanlış pozitif" olarak değerlendirilen vaka yoktu (Tablo 1). Çalışmamızda persistan mediastinal N2 hastalığının saptanmasında EBUS-TBİA'nın duyarlılığı %70, özgüllüğü %100, doğruluk oranı %85, negatif öngörü değeri %75, pozitif öngörü değeri ise %100 bulundu.

SONUÇ: Sonuç olarak, mediasten yeniden evrelemesinde tanı modalitesi olarak EBUS-TBİA'a etkili ve güvenli bir yöntemdir. EBUS-TBİA minimal invaziv yöntem olduğu için ileri invaziv cerrahi evreleme yöntemlerinden önce tercih edilebilir.

Tablo 1

EBUS – TBİA	CERRAHİ N2 POZİTİF	CERRAHİ N2 NEGATİF	TOPLAM
N2 POZİTİF	7 (%37) GP	0 (%0) YP	7 (%37)
N2 NEGATİF	3 (%16) YN	9 (%47) GN	12 (%63)
TOPLAM	10 (%53)	9 (%47)	19 (%100)

EBUS-TBİA ve invaziv yöntemler ile mediastinal lenf nodu örneklenmesinin karşılaştırılması (GP: Gerçek pozitif, YP: Yanlış pozitif, YN: Yanlış negatif, GN: Gerçek negatif)

SS-023**ANTERİOR MEDIASTİNOTOMİNİN TANI DEĞERİ**

Hakan Kırıl, Talha Doğruyol, Levent Alpay, Ezgi Cesur, Serdar Evman, Mine Demir, Aysun Mısırlıoğlu, Cansel Atinkaya, Çağatay Tezel, Volkan Baysungur, İrfan Yalçınkaya
Süreyyapaşa Göğüs Hastalıkları ve Göğüs Cerrahisi Eğitim ve Araştırma Hastanesi Göğüs Cerrahisi Kliniği, İstanbul

GİRİŞ: Anterior mediastinal kitleler; benign lezyonlardan, malign tümörlere kadar oldukça geniş bir grubu içerir. Tedavi stratejileri çok farklıdır. Tedavi hastalığın yayılımı kadar, elde edilen histolojik tanıya bağlıdır. Bu nedenle tanı amacıyla yapılan anterior mediastinotomi tedaviye yol gösterici olması bakımından son derece faydalı ve güvenilir bir cerrahi girişimdir.

YÖNTEM: Ocak 2008-Mayıs 2013 tarihleri arasındaki kliniklerimizde; anterior mediastende veya yakınında lokalize olmuş tanısı bilinmeyen kitle nedeniyle anterior mediastinotomi uygulanan 104 olgu yaş, cinsiyet, elde edilen histolojik tanıları açısından retrospektif olarak değerlendirildi.

BULGULAR: Olguların 69'u erkek, 35'i kadın olup yaş ortalaması 40.7 (6-79) idi. Olguların 57'sine sol mediastinotomi yapılırken, 47'sine sağdan girişim uygulandı. Cerrahi sırasında frozen section (F/S) çalışılan 49 hastadan 40'i malign olarak bildirilirken, ikisi benign olarak raporlandı. Yedi hastaya tanı konulamadı. Sekiz (%16) hastada ise F/S ile kesin tanıya ulaşıldı. Nihai patolojik değerlendirme sonucu hastaların 100'ü (%96.2) tanı alırken, dördüne (%3.9) kesin tanı konulamadı. Histopatolojik olarak 36 (%34.6) olguda lenfoma, 21 (%20.2) olguda epiteliyal malign tümör, 18 (%17.3) olguda çeşitli benign hastalıklar, 9 (%8.7) olguda timoma, 5 (%4.8) olguda germ hücreli tümör, 5 (%4.8) olguda nöroendokrin tümör, 5 (%4.8) olguda mezankimal tümör ve 1 (%0.9) olguda da nörojenik tümör tanısı kondu. İki olgu remediastinotomi ile tanı aldı. Bir olguda terapötik olarak basit kist eksize edildi. Olgularda mortalite ve major morbidite gözlenmedi.

TARTIŞMA: Anterior mediastinotomi; anterior mediastinal kitlelerin tanısında son derece güvenilir bir yöntemdir. Çok yüksek tanı oranlarına sahiptir. Hızla tedavi sürecine geçilmesine imkan verir. Oldukça iyi bir ekspozure sağlar ve formal torakotomiye nazaran daha az risk içerir.

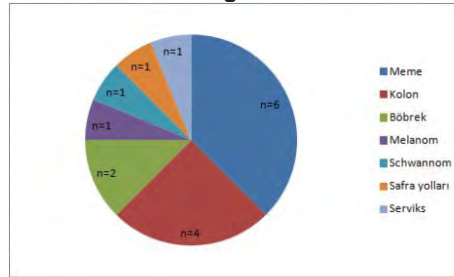
SS-024

ENDOBRONŞİAL ULTRASON EŞLİĞİNDE YAPILAN İĞNE ASPİRASYONUNDA İMMUHİSTOKİMYA UYGULAMASI

Elif Torun Parmaksız¹, Benan Çağlayan¹, Banu Salepci¹, Sevda Şener Cömert¹, Dilek Ece İlgici², Ali Fidan¹, Nesrin Kırıl¹¹Dr Lütfi Kırdar Kartal Eğitim ve Araştırma Hastanesi, Göğüs Hastalıkları kliniği, İstanbul²Dr Lütfi Kırdar Kartal Eğitim ve Araştırma Hastanesi, Patoloji kliniği, İstanbul

Hedefe yönelik tedavi ile akciğer kanserinde yaşam süresi ve kalitesinde artış gözlenmiştir. Tedaviden fayda görece hastaların belirlenmesi kesin histolojik alt-tiplendirme yapılması ile mümkündür. Çalışmamızda EBUS-İAB ile elde edilen örneklerde immunohistokimyasal analizlerle yapılan kanser tiplendirmesini değerlendirmeyi amaçladık. Çalışmaya dahil edilen hastaların tümüne EBUS-İAB uygulanarak yayma ve hücre bloğu hazırlandı. Yaymalarda malign hücreler saptanmış olup, rutin boyalar ile tümör alt-tiplendirmesi yapılamamış olan hastalar çalışmaya alındı. Hücre blokları ile hazırlanan tüm örnekler immunohistokimyasal boyalar uygulandı. EBUS-İAB ile yayma ve hücre bloğu alınan 97 hasta çalışmaya dahil edildi. Yaş ortalaması 55.6 olan çalışma popülasyonununun 79'u (%81.4) erkek, 18'i (%18.6) kadın hastalardan oluşmaktaydı. İki hastada immunohistokimyasal inceleme anlamlı sonuç vermedi; 95 hastada tümör alt tipi tespit edildi. Bunların 79'u akciğer, 16'sı metastatik tümör olarak saptandı. (Tablo 1, Figür 1) Uygulanan immunohistokimyasal boyalar ile pozitiflik oranları tablo 2'de gösterilmiştir. Sonuç olarak malignite saptanan hastaların tamamına yakınında(%98) tümör tipi tespit edilmiş, metasaz ise primer odak belirlenmiştir. Malignitelere en uygun tedavinin saptanması amacıyla tümör alt-tipinin saptanması giderek önem kazanmaktadır. Bu durumlarda, immunoistokimyasal analizler büyük yarar sağlamaktadır. Bu nedenle uygulanan tanısal işlem sırasında mümkün olan en iyi verimi elde edebilmek için hücre bloğu gibi histopatolojik incelemeye olanak sağlayacak materyalin elde edilmesi büyük önem ve gereklilik taşımaktadır.

Figür 1



Metastaz

Tablo 1

Tümör tipi	Sayı	%
KHDAK	27	27.8
KHAK	24	24.7
Metastaz	16	16.5
Adenokarsinom	15	15.5
Skuamöz hücreli karsinom	11	11.3
Karsinoid	2	2.1

Tümör tiplerinin dağılımı

Tablo 2

Uygulanan Boya	Pozitif (sayı)	Negatif (sayı)	Toplam (sayı)
ttf-1	45	46	91
p63	13	43	56
CD56	28	17	45
Sinaptofizin	27	18	43
CK	40	3	43
Kromogranin	25	18	43
CK-7	21	13	34
HMWCK	9	6	15
CK 56	1	8	9
LCA	1	5	6
Östrojen reseptörü	4	2	6
Progesteron reseptörü	2	4	6
GCDFP15	2	3	5
Vimentin	3	1	4

En sık uygulanan immünohistokimyasal boyalar ve boyanma oranları ttf1: Tiroid transkripsiyon faktörü CK: Sitokeratin HMWCK: Yüksek molekül ağırlıklı sitokeratin GCDFP15: gross cystic disease fluid protein

SS-025

KOAH'LI HASTALARDA FARKLI YÖNTEMLERLE SAPTANAN MAKSİMAL OKSİJEN TÜKETİM KAPASİTESİNİN KARŞILAŞTIRILMASI

Pervin Korkmaz Ekren¹, Alev Gürgün¹, Hale Karapolat², Pelin Özdemir¹, Nur Töreyn¹, Sezai Taşbakan¹, Özen Kaçmaz Başoğlu¹, Feza Bacakoğlu¹

¹Ege Üniversitesi, Göğüs Hastalıkları Ana Bilim Dalı, İzmir

²Ege Üniversitesi, Fizik Tedavi ve Rehabilitasyon Ana Bilim Dalı, İzmir

AMAÇ: Çalışmamızda Kronik Obstrüktif Akciğer Hastalığı (KOAH) olan olgularda kardiyopulmoner egzersiz testi (KPET) sırasında ölçülen maksimal oksijen tüketim kapasitesi (pikVO₂) ile artan hızda mekik yürüme testi (AHMYT)'nden hesaplanan pikVO₂ arasındaki korelasyon ve bunların yaşam kalitesiyle ilişki araştırılmıştır. Çalışma planı: KOAH tanılı, 8 haftalık ayaktan pulmoner rehabilitasyon (PR) programını tamamlayan; PR öncesi ve sonrasında yürüme bandıyla uygulanan KPET ve AHMYT ile değerlendirilen olgular retrospektif olarak gözden geçirilmiştir. PikVO₂, KPET sırasında her soluk yöntemiyle ölçülmüş; AHMYT mesafesinden ise '4.19+ [0.025x AHMYT mesafesi]' formülüyle hesaplanmıştır. Hastaların rehabilitasyon öncesi ve sonrası dispne derecesi Borg skalasıyla; yaşam kalitesi ise St. George's Respiratory Questionnaire (SGRQ) ile değerlendirilmiştir.

BULGULAR: Yaş ortalaması 64.55±8.3 yıl olan, 3'ü kadın toplam 38 KOAH'lı olgu değerlendirilmiştir. PR öncesi KPET'le pikVO₂ değeri 15.91±5.07 ml/dk/kg, PR sonrası 17.27±5.25 ml/dk/kg (p=0.001) olarak ölçülmüş; AHMYT'yle hesaplanan PR öncesi pikVO₂ değeri 11.58±3.22 ml/dk/kg iken PR sonrası 13.36±3.16 ml/dk/kg (p<0.001) bulunmuştur. AHMYT ile saptanan yürüme mesafesi 296.05±128.93 metreden 367.11±129.09 metreye yükselmiştir (p<0.001). PR öncesi ve sonrasında AHMYT'den hesaplanan pikVO₂ ile KPET'le saptanan pikVO₂ arasında anlamlı korelasyon olduğu (sırasıyla p=0.001 ve p=0.005); bu korelasyonun rehabilitasyon öncesi dönemde orta düzeyde (r= 0.50), PR sonrasında ise zayıf (r=0.449) olduğu gözlenmiştir. PR programıyla dispnede azalma, yaşam kalitesinde ve yürüme mesafesinde artış saptanmıştır. SGRQ'nun aktivite, etki, toplam skorlarıyla KPET ile saptanan pikVO₂ arasında PR öncesi ve sonrası dönemde zayıf düzeyde korelasyon bulunmuştur(p<0.05).

SONUÇ: KOAH'lı olgularda egzersiz kapasitesi değerlendirmesinde ucuz ve kolay uygulanan AHMYT kullanılabilir. Ancak daha objektif verilere gereksinim varsa KPET tercih edilmelidir.

SS-026

KOAH'DA CAT (COPD ASSESSMENT TEST) İLE PULMONER REHABİLİTASYON ETKİNLİĞİNİN DEĞERLENDİRİLMESİ

İpek Candemir, Nilgün Mendil, Pınar Ergün, Dicle Kaymaz, Ezgi Utku, Neşe Demir, Fatma Şengül, Nurcan Egesel

Atatürk Göğüs Hastalıkları ve Cerrahisi E.A.H. Kronik solunum yetmezliği, evde bakım ve pulmoner rehabilitasyon merkezi

AMAÇ: CAT, KOAH'da sağlıkla ilişkili yaşam kalitesinin değerlendirilmede kullanılan bir testtir. Bu çalışmada CAT'in multidisipliner pulmoner rehabilitasyon program etkinliğinin değerlendirilmesinde kullanılabilirliği araştırılmıştır.

METHOD: İki kadın, 40 KOAH 'lı olgu çalışmaya alındı. Olguların, 8 haftalık multidisipliner pulmoner rehabilitasyon programı öncesi ve sonrası dispne algıları MRC dispne skalası, sağlıkla ilişkili yaşam kaliteleri S. George yaşam kalitesi anketi ve CAT, günlük yaşam aktiviteleri ise London Chest günlük yaşam aktivite ölçeği, egzersiz kapasiteleri ise Artan Hızda Mekik Yürüme Testi (AHMYT) ve Endurans Mekik yürüme testi (EMYT) ile değerlendirildi. CAT'in PR etkinliğinin değerlendirilmesinde kullanılabilirliği program sonrasındaki semptom skoru, egzersiz kapasitesi, günlük yaşam aktiviteleri ve yaşam kalitesinde elde edilen kazanımların CAT skorlarındaki değişim ile korelasyonuna bakarak araştırılmıştır.

BULGULAR: Olguların PR öncesi ve sonrası ortalama değerleri tablo 1 'de görülmektedir. PR öncesi değerlendirmede CAT ile dispne algısı, yaşam kalitesi, günlük yaşam aktiviteleri, egzersiz kapasitesi, solunum fonksiyonları ile korele izlendi (tablo 2). Başlangıç CAT ile bitiş arasındaki fark istatistiksel anlamlı bulundu (p:0.00). PR öncesi ve sonrası CAT skor farkının, dispne algısı, yaşam kalitesi, günlük yaşam aktiviteleri, egzersiz kapasitesinde elde edilen kazanımlarla korele olduğu görüldü (tablo 3).

SONUÇ: CAT, KOAH'da multidisipliner pulmoner rehabilitasyon programlarının; dispne algısı, egzersiz kapasitesi, günlük yaşam aktiviteleri ve yaşam kalitesi gibi farklı başlıklardaki etkinliğinin değerlendirilmesinde diğer testler kadar güvenilir, kolay uygulanabilir, ve daha az zaman alan bir testtir.

Olguların PR öncesi ve sonrası ortalama değerleri

Kayıd edilen parametreler	PR ÖNCE Sİ	PR SONRASI
YAŞ	61±7	
SİGARA	56±28	
VKİ	26±6	27±5
YVKİ	20±2	20±2
MRC	3.4±0.8	2.6±0.6
%FVC	60.7±14.5	61.4±15.3
%FEV1	39.6±16.7	40.2±16.7
FEV1/FVC	51±13.7	50±12.6
AHMYT (metre)	227±124	300±115
EMYT (dk)	7.6±6	10.4±8
CAT	25.4±7	13±5
SGRQ –semptom	75±11	42±15
SGRQ –aktivite	75±19	43±9
SGRQ –etkilenim	63±19	22±11
SGRQ –total	68±16	32±8
London Chest günlük yaşam aktivite-kişisel	10±4	7±3
London Chest günlük yaşam aktivite- Ev işleri	4±7	3±5
London Chest günlük yaşam aktivite- Fiziksel	5±1	4±1
London Chest günlük yaşam aktivite-Boş vakit	8±2	5±1
London Chest günlük yaşam aktivite-Tek soru	BAZEN	HİÇ

Başlangıç CAT ile korelasyon gösteren parametreler

	Korelasyon katsayısı	p değeri
MRC	0.62	0.00
SGRQ aktivite	0.67	0.00
SGRQ etkilenim	0.60	0.00
SGRQ toplam	0.69	0.00
%FVC	-0.55	0.00
AHMYT	-0.49	0.00
EMYT	-0.39	0.01
London chest günlük yaşam ölçeği Kişisel bakım	0.43	0.01
London chest günlük yaşam ölçeği Fiziksel	0.43	0.00
London chest günlük yaşam ölçeği Boşvakit	0.62	0.00
London chest günlük yaşam ölçeği Tek soru	0.39	0.01

CAT farkı (Δ CAT) ile korelasyon gösterenler

	Korelasyon katsayısı	p değeri
Δ MRC	-0.36	0.02
Δ EMYT	0.53	0.00
Δ SGRQ- aktivite	0.49	0.00
Δ SRGQ- etkilenim	0.35	0.02
Δ SRGQ- total	0.53	0.00
Δ London chest günlük yaşam ölçeği-boş vakit	0.34	0.03
Δ London chest günlük yaşam ölçeği-tek soru	0.32	0.04

SS-027

SAĞLIKLI VE FİZİKSEL ENGELLİ ÇOCUKLARDA SOLUNUM PARAMETRELERİNİN KARŞILAŞTIRILMASI

Rasmi Muammer, Seda Baktır, Osman Hayran

Yeditepe Üniversitesi, Sağlık Bilimleri Fakültesi, Fizyoterapi ve Rehabilitasyon, İstanbul

GİRİŞ: Özürülük "bir eksiklik sonucu meydana gelen ve normal sayılabilecek bir insana oranla bir işi yapabilme yeteneğinin kaybedilmesi ve kısıtlanması durumunu ifade eder." (ICIDH) (World Health Organization, 1980). Engelli çocuklarda respiratuar enfeksiyon ve azalmış pulmoner fonksiyonlar morbidite ve mortalitenin en önemli nedenleridir. Pulmoner komplikasyonların insidansı ise çok yüksek olup hastane yatışlarının en büyük sebebidir. Engelli çocuklarda tekrarlayan pulmoner problemler hem sağlık hem de yaşam kalitesini büyük ölçüde etkiler. Ancak engelli çocuklarda respiratuar komplikasyonların engellenebilir olması ve tedavi edilebilir olması önemlidir. Bu çalışmanın amacı fiziksel engeli olan çocuklar ve sağlıklı çocuklarda solunum parametrelerinin karşılaştırılması.

GEREÇ - YÖNTEM: Çalışmaya 13 fiziksel engeli olan çocuk (12.38±4.018 yıl) ve 12 sağlıklı çocuk (12.41±3.554 yıl) dahil edilmiştir. Çocukların solunum değerlerini ölçmede BTL-08 spirometre kullanıldı. Test esnasında hasta pelvisinin en nötralde olduğu durumda dik oturma pozisyonuna pozisyonlandı. Ayrıca her hasta için hijyenik şartlar açısından ağızlık kullanıldı. Burun bir mandal ile kapatıldı. İnspirasyon ve ekspirasyon döngüsü her hasta için 3 kez tekrarlandı ve en iyi sonuçlar kaydedildi. Hastaya hem doğru öğretme hemde motivasyon ve cesaret verme amacıyla test öncesinde hastaya ne yapacağı anlatıldı ve uygulamalı olarak gösterildi.

BULGULAR: Çalışma sonunda fiziksel engeli olan ve sağlıklı olan çocukların solunum parametreleri arasında belirgin fark bulunmuştur (Tablo 1). Ayrıca çalışmamızda MACS (Manual Ability Classification System) skoru, GMFCS (Gross motor function classification system) skoru ve ailelerde sigara içilmesinin solunum parametrelerinde etkisi olup olmadığı incelendi ve ilişki bulunamadı (p>0.05).

SONUÇ: Fiziksel engeli olan çocukların solunum parametreleri restriktif paterni göstermektedir.

TARTIŞMA: Engelli çocuklarda respiratuar enfeksiyon ve azalmış pulmoner fonksiyonlar hem sağlık hem de yaşam kalitesini büyük ölçüde etkiler. Fiziksel engeli olan çocuklarda solunum kapasitelerini arttırmaya yönelik egzersiz programı önerilmektedir.

Tablo 1

	Sağlıklılarda ortalama	Engellilerde ortalama	P
FVCbest	2.49±0.905	1.33±0.892	P<0.01
FVCpred%	95.36±12.555	55.80±22.077	P<0.001
FEV1best	2.40±0.867	1.20±0.746	P<0.001
FEV1pred%	103.65±15.417	56.56±19.378	P<0.001

İki grup arasındaki solunum parametrelerinin karşılaştırılması

SS-028

KARACİĞER TRANSPLANTASYONU UYGULANAN HASTALARDA EKSTÜBASYON SONRASI ERKEN DÖNEMDE RESPIRATUAR KAS KUVVETİ İLE İNSIZYON AĞRISI VE OKSİJENASYON ARASINDAKİ İLİŞKİSeher Özyürek¹, Mehtap Malkoç¹, Ali Günerli², Uğur Koca², Tufan Egeli³¹Dokuz Eylül Üniversitesi, Fizik Tedavi ve Rehabilitasyon Yüksekokulu, İzmir²Dokuz Eylül Üniversitesi, Anesteziyoloji ve Reanimasyon Anabilim Dalı, İzmir³Dokuz Eylül Üniversitesi, Genel Cerrahi Anabilim Dalı, İzmir

GİRİŞ: Abdominal cerrahiler sıklıkla postoperatif respiratuar kas disfonksiyonuyla ilişkilidir. Çalışmanın amacı, karaciğer transplantasyonu uygulanan hastalarda ekstübasyon sonrası erken dönemde respiratuar kas kuvveti ile insizyon ağrısı ve oksijenasyon arasındaki ilişkiyi incelemektir.

GEREÇLER ve YÖNTEM: Çalışma, Dokuz Eylül Üniversitesi Anesteziyoloji ve Reanimasyon Yoğun Bakım Ünitesi'nde gerçekleştirildi. Karaciğer transplantasyonu sonrası yoğun bakımda izlenen postoperatif mekanik ventilasyon süresi 48 saatten düşük ve hemodinamik olarak stabil 11 hasta (9 erkek, 2 kadın) çalışmaya alındı. Hastaların demografik-medikal-operasyon bilgileri, arterial kan gazı analizleri ve The Model for End-Stage Liver Disease (MELD), Child-Turcotte-Pugh (CTP), American Society of Anesthesiologists (ASA) skorları yoğun bakım dosyalarından kaydedildi. Tüm ölçümler ekstübasyon sonrası hastaların uyum sağlayabileceği dönemde yapıldı. İnsizyon ağrısı şiddetine ait değerlendirme diğer ölçümlerden önce yapıldı ve Görsel Analog Skalası (0-10 cm) kullanıldı. Respiratuar kas kuvvetinin değerlendirilmesinde inspiratuar kas kuvveti (maksimum inspiratuar basınç, MİB) ve ekspiratuar kas kuvveti (maksimum ekspiratuar basınç, MEB) ölçümü, dijital ağız içi basınç ölçüm cihazıyla (Micromedical MicroRPM) yapıldı. MİB ve MEB'i beklenen normatif değerlere göre karşılaştırmada Black ve Hyatt'ın eşitlikleri referans alındı. Oksijenasyon için arteriyal kandaki parsiyel oksijen basıncının inspire edilen oksijene oranı (PaO₂/FiO₂) arteriyal kan gaz örneğinden hesaplandı. Değerlendirilen parametreler arasındaki ilişki SPSS 15.0 programı kullanılarak Spearman korelasyon analizi ile test edildi.

BULGULAR: Hastaların ortalama yaşı 47.54±15.82 yıl, beden kütle indeksi 25.25±2.84 kg/m², ASA skoru 2.81±0.60 puan, MELD skoru 21.90±6.36 puan ve CTP skoru 8.00±2.90 puandı. Ekstübasyon sonrası MİB değeri (median) 21.0 cmH₂O (%22.54 beklenen), MEB değeri (median) 26.0 cmH₂O (%12.61 beklenen), PaO₂/FiO₂ değeri (median) 440.0 ve insizyon ağrı şiddeti (median) 5.0 puan olarak bulundu. Inspiratuar ve ekspiratuar kas kuvveti (sırasıyla p=0.831, p=0.852) ile oksijenasyon arasında anlamlı bir ilişki bulunmadı. Inspiratuar kas kuvveti (rho=-0.760, p=0.007) ve ekspiratuar kas kuvveti (rho=-0.756, p=0.07) ile insizyon ağrı şiddeti arasında ise negatif yönde, çok güçlü, anlamlı ilişki saptandı.

SONUÇ ve TARTIŞMA: Çalışmada preoperatif değerlendirme yapılmısa da olguların respiratuar kas kuvveti sonuçları beklenen normatif değerlerden anlamlı derecede düşük bulundu. Bu sonuçlar postoperatif respiratuar kas disfonksiyonu göstermekte ve insizyon ağrı şiddetinin karaciğer transplantasyonu sonrası erken dönemde respiratuar kas kuvveti etkilenimine neden olan faktörlerden biri olduğu düşüncesini desteklemektedir. Bununla birlikte cerrahi öncesi respiratuar kas kuvvetlendirme eğitiminin verilmesi karaciğer transplantasyonu sonrası disfonksiyonu azaltmada yardımcı olabilir.

SS-029

YAVAŞ PROGRESYON GÖSTEREN NÖROMUSKÜLER HASTALARDA SOLUNUM FONKSİYONLARI VE YAŞAM KALİTESİ

Gökşen Kuran Aslan¹, Hülya Nilgün Gürses², Rengin Demir³, Esen Kıyan⁴

¹İstanbul Üniversitesi, Sağlık Bilimleri Fakültesi, Fizyoterapi ve Rehabilitasyon Bölümü

²Bezmialem Vakıf Üniversitesi, Sağlık Bilimleri Fakültesi, Fizyoterapi ve Rehabilitasyon Bölümü

³İstanbul Üniversitesi, Kardiyoloji Enstitüsü, Fizyoterapi ve Rehabilitasyon Bölümü

⁴İstanbul Üniversitesi, İstanbul Tıp Fakültesi, Göğüs Hastalıkları Anabilim Dalı

Çalışmamızın amacı yavaş progresyon gösteren nöromusküler hastalıklarda solunum fonksiyonlarının ve yaşam kalitesine etkisini değerlendirmektir. Bu amaçla İstanbul Tıp Fakültesi Göğüs Hastalıkları Anabilim Dalı'nda solunumsal açıdan takip edilen, yaş ortalamaları 28.6±10.6 yıl olan 28 nöromusküler hasta (16K, 12E) çalışmaya alındı. Hastaların demografik özellikleri kaydedildi. Hastalık süreleri, noninvaziv mekanik ventilatör ve oksijen kullanımları sorgulandı. Solunum fonksiyonları; solunum fonksiyon testi (FVC, FEV1, FEV1/FVC), solunum kas gücü ölçümleri [maksimal inspiratuar basınç (MİP), maksimal ekspiratuar basınç (MEP), sniff nazal inspiratuar basınç (SNIP)] ve tepe öksürük akımı (TÖA) ölçümleri ile değerlendirildi. Yaşam kalitesi için Short Form 36 (SF-36) yaşam kalitesi anketi uygulandı. Hastalarımızın hastalık süreleri 107.4±72.5 ay idi. Beş hasta noninvaziv mekanik ventilatör kullanırken oksijen kullanan hasta yoktu. Solunum fonksiyonları değerlendirmesinde; FVC: 2.4±0.8 L (%64.2±20.1), FEV1: 2.1±0.8 L (%66.8±22.2), FEV1/FVC: %89.1±9.2, MIP: 50.7±12.2 cmH2O (%53.0±18.6), MEP:43.9±17.9 cmH2O (%27.1±16.9), SNIP: 43.2±12.2 cmH2O, TÖA:270.4±83.5 L/dk olarak saptandı. SF-36 yaşam kalitesi total skorları ise fiziksel komponent için 41.5±9.0 iken mental komponent için 47.6±12.2 idi. Solunum fonksiyon testi parametreleri ile yaşam kalitesi alt grup skorları ya da total skorları arasında ilişki gösterilemedi. Ancak ağız içi ve nazal basınç ölçümlerinden MIP ile "genel sağlık" (p=0.005, rs=0.52) ve "fiziksel komponent" total skoru (p=0.02, rs=0.42) arasında; MEP (mutlak değer ve beklenen değere göre %) ile "mental komponent" total skoru (sırasıyla; p=0.03, rs=0.41; p=0.03, rs=0.42); SNIP değeri ile ise "genel sağlık"(p=0.02, rs=0.45), "enerji" (p=0.003, rs=0.54), "sosyal fonksiyon" (p=0.01, rs= 0.47), "mental sağlık" (p= 0.01, rs=0.45) ve "mental komponent" total skoru (p=0.007, rs=0.50) arasında orta güçte anlamlı pozitif ilişkiler bulundu. Çalışmamız yavaş progresyon gösteren nöromusküler hastalarda solunum kas gücü ölçümleri ile bazı yaşam kalitesi skorları arasında ilişki olduğunu göstermiştir. Klinik pratikte solunum kas gücü ölçümlerinin bu hastalarda daha yakın takibi ile yaşam kalitesinin iyileştirilmesine yönelik uygulamaların programa alınması açısından faydalı olabileceği düşüncesindeyiz.

SS-030

PARKİNSONLU HASTALARDA SOLUNUM FONKSİYONLARI VE YAŞAM KALİTESİ

Semra Oğuz¹, Hülya Nilgün Gürses², Gökşen Kuran Aslan³, Rengin Demir⁴, Semiramis Özyılmaz⁴, Fatma Mutluay⁵, Hülya Apaydın¹

¹İstanbul Üniversitesi, Cerrahpaşa Tıp Fakültesi, Nöroloji Anabilim Dalı

²Bezmialem Vakıf Üniversitesi, Sağlık Bilimleri Fakültesi, Fizyoterapi ve Rehabilitasyon Bölümü

³İstanbul Üniversitesi, Sağlık Bilimleri Fakültesi, Fizyoterapi ve Rehabilitasyon Bölümü

⁴İstanbul Üniversitesi, Kardiyoloji Enstitüsü, Fizyoterapi ve Rehabilitasyon Bölümü

⁵İstanbul Medipol Üniversitesi, Sağlık Bilimleri Fakültesi, Fizyoterapi ve Rehabilitasyon Bölümü

Çalışmamızın amacı Parkinson hastalarında solunum fonksiyonları ile yaşam kalitesi arasındaki ilişkiyi değerlendirmektir. Bu amaçla Cerrahpaşa Tıp Fakültesi, Nöroloji Anabilim Dalı'nda izlenen, yaş ortalamaları 60.9± 8.6 yıl olan 31 Parkinson hastası (9K, 22E) çalışmaya alındı. Hastalık evresi Hoehn-Yahr (H-Y) ölçeği kullanılarak değerlendirildi. Hastaların hastalık evresi; dört hastada Evre 1, 25 hastada Evre 2 ve iki hastada Evre 3'tü. Kognitif fonksiyonları normal olan, bilinen KOAH'ı olmayan kişiler çalışmaya dahil edildi. Hastalara solunum fonksiyon testi (FVC, FEV1, FEV1/FVC), maksimal inspiratuar basınç (MİP), maksimal ekspiratuar basınç (MEP), sniff nazal inspiratuar basınç (SNİP) ölçümleri yapıldı. Yaşam kalitesi için Short Form 36 (SF-36) yaşam kalitesi anketi uygulandı. Solunum fonksiyonları değerlendirmesinde; FVC: 3,4±1.0 L (%98.1±13.0), FEV1: 2,7±0.7 L (%100.0±13.6), FEV1/FVC: %82.0±7.2, MIP: 75.4±32.9 cmH2O (%77.7±30.1), MEP:107.2±38.8 cmH2O (%56.9±18.1), SNIP: 61.7±26.8 cmH2O olarak saptandı. SF-36 yaşam kalitesi total skorları ise "fiziksel komponent" için 41.5±9.0 iken "mental komponent" için 43.5±11.1 idi.

Solunum fonksiyon parametrelerinden FVC (p=0.01, rs=0.44), beklenen değere göre % FVC (p=0.04, rs=0.37) ve FEV1 (p=0.005, rs=0.49) ile "fiziksel fonksiyon" skoru ve beklenen değere göre % FVC (p=0.01, rs=0.45) ve FEV1 (p=0.03, rs=0.39) ile "fiziksel komponent" total skoru arasında pozitif ilişki bulundu. MİP, MEP ve SNİP değerleri ile yaşam kalitesi skorları arasında ilişki gösterilemedi.

Çalışmamızın sonucunda yaşam kalitesinin "fiziksel komponent" total skoru ve "fiziksel fonksiyon" alt skoru ile spirometrik parametreler arasında anlamlı ilişkilerin bulunması, kronik ilerleyici bir hastalık olan Parkinsonlu hastalarda fiziksel fonksiyonu korumanın önemini ortaya koymaktadır.

SS-031

AKCİĞER REZEKSİYONU SONRASI POSTOPERATİF SEKRESYON RETANSİYONU VE ATELEKTAZİ TEDAVİSİNDE MİNİ-TRACH II® PORTEX SELDİNGER KİT KULLANIMI VE ETKİNLİĞİ

Hüseyin Melek¹, Gamze Çetinkaya¹, Mehmet Muharrem Erol¹, Fatma Nur Kaya², Ahmet Sami Bayram¹, Cengiz Gebitekin¹

¹Uludağ Üniversitesi Göğüs Cerrahisi Anabilim Dalı, Bursa

²Uludağ Üniversitesi Anestezi ve Reanimasyon Anabilim Dalı, Bursa

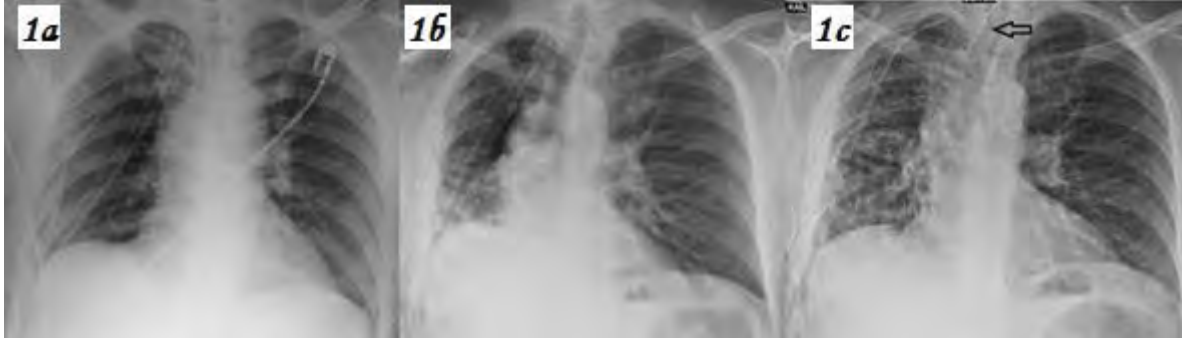GİRİŞ: Minitracheotomi postoperatif sekresyon retansiyonunun, atelektazinin önlenmesi ve tedavisinde kullanılan güvenilir ve etkili bir yöntemdir. Bu çalışmanın amacı sekresyon retansiyonu ve atelektazi gelişen hastalarda rijit bronkoskopi yardımıyla Mini-Trach II® Portex Seldinger Kit uygulama tekniği ve etkinliğini göstermektir.

MATERYAL - METOD: Kliniğimizde 2010-2012 yılları arasında lobektomi ve üst akciğer rezeksiyonu uyguladığımız 247 hasta retrospektif olarak incelendi. Postoperatif dönemde sekresyon retansiyonu gelişen ve akciğer grafisinde atelektazi saptanan, nazotrakeal aspirasyondan sonuç alınamayan ve rijit bronkoskopi ile mini-trach II konulan 11 (%4,4) hasta çalışmaya alındı. Hastalara öncelikle genel anestezi altında rijit bronkoskopi yapıldı. Endobronşiyal sekresyon temizliğini takiben, bronkoskop vokal kord seviyesine kadar çekildi. Minitracheotomi, kriktiroid membrandan geçerek cilt altı amfizemi ve yanlış yerleşime bağlı komplikasyon oluşturmadan trakea içine yerleştirildi. Rijit bronkoskopi ile kanülün yeri doğrulandı ve işlem sonlandırıldı. Hasta aspirasyon yapılmaksızın yeterli miktarda ve kolayca balgam çıkarabiliyorsa, radyolojik olarak atelektazi düzeldi ise kanül çıkartıldı.

BULGULAR: Hastaların tamamı erkek, ortalama yaş 56,3 (26-73) idi. Sekiz hastaya lobektomi, bir hastaya sleeve üst lobektomi, bir hastaya pnömonektomi ve bir hastaya tamamlama pnömonektomi yapıldı. Mini-trach; ortalama postoperatif üçüncü gün uygulandı ve ortalama kalış süresi 4,5 gündü. Bir hastada trakea içerisine olan, kısa süreli baskı ile kontrol altına alınan minör kanama dışında komplikasyon saptanmadı. Hastaların tamamında ilave girişim gereksinimi olmadı, mini-trach uygulamasının klinik ve radyolojik olarak başarılı olduğu görüldü. (Resim 1-2).

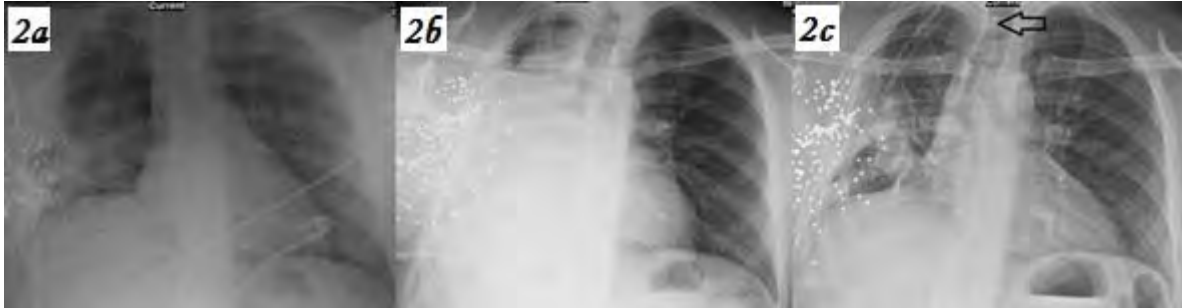SONUÇ: Sekresyon retansiyonu ve major atelektazi gelişen hastalarda rijit bronkoskopi eşliğinde yerleştirilen Mini-Trach ile; etkili sekresyon temizliği yapılmakta, gereksiz cerrahi işlemler ve uygulamaya bağlı komplikasyonlar azaltılmakta ve sekresyon retansiyonunun tekrarı önlenmektedir.

Resim 1



Resim 1. Altmış iki yaşında, erkek hasta. Sağ üst lob squamöz hücreli akciğer karsinomu tanısı ile neoadjuvan tedavi sonrası sağ üst bilobektomi operasyonu yapıldı. Postoperatif 1. gün akciğer grafisinde akciğer ekspansiyonu görünümünde (Resim 1a) iken 3. gün sekresyon retansiyonu ve major atelektazi (Resim 1b) gelişmesi üzerine Rijit Bronkoskopi ve Mini-trach II uygulandı. İşlem sonrası aynı gün çekilen akciğer grafisinde akciğerin ekspansiyonu olduğu görüldü (Resim 1c). Mini-trach II dört gün sonra çekildi.

Resim 2



Resim 2. Yirmi beş yaşında, erkek hasta. Ateşli silah yaralanması sonrası hemopnömotoraks tanısı ile acil torakotomi ile sağ üst lobektomi ve alt lob superior segment wedge rezeksiyonu yapıldı. Postoperatif birinci gün çekilen akciğer grafisinde akciğer ekspansiyonu görünümünde iken (Resim 2a) postoperatif üçüncü gün sekresyon retansiyonu ve major atelektazi gelişmesi üzerine (Resim 2b) Rijit Bronkoskopi ve Mini-trach II uygulandı. İşlem sonrası aynı gün çekilen akciğer grafisinde akciğerin ekspansiyonu olduğu görüldü (Resim 2c). Beş gün sonra mini-trach II çekildi.

SS-032

METABOLİK SENDROMLU BİREYLERDE 6-DAKİKA YÜRÜME TESTİ İLE SOLUNUM KAS KUVVETİ VE PULMONER FONKSİYON ARASINDAKİ İLİŞKİLER

Cemile Bozdemir¹, R. Nesrin Demirtaş², Hülya Arıkan¹, Özgen Çeler³, Aysen Akalın³, Füsun Alataş⁴

¹Hacettepe Üniversitesi Sağlık Bilimleri Fakültesi Fizyoterapi ve Rehabilitasyon Bölümü, Ankara

²Eskişehir Osmangazi Üniversitesi Tıp Fakültesi Fiziksel Tıp ve Rehabilitasyon Anabilim Dalı, Eskişehir

³Eskişehir Osmangazi Üniversitesi Tıp Fakültesi İç Hastalıkları Anabilim Dalı Endokrinoloji Bölümü, Eskişehir

⁴Eskişehir Osmangazi Üniversitesi Tıp Fakültesi Göğüs Hastalıkları Anabilim Dalı, Eskişehir

GİRİŞ: Altı dakika yürüme testi (6DYT) kardiyopulmoner hastalıklarda fonksiyonel kapasiteyi belirlemek için ya da bu hastalıkların rehabilitasyon programlarının planlanması ve değerlendirilmesinde yaygın olarak kullanılmaktadır. Ancak 6DYT ve pulmoner fonksiyon parametreleri arasındaki ilişkiler az bilinmektedir. Bu çalışmanın amacı MS'lu bireylerde 6DYT mesafesi ile solunum kas kuvveti ve pulmoner fonksiyon parametreleri arasındaki ilişkileri araştırmaktır.

GEREÇLER ve YÖNTEM: Araştırmamıza 18'i kadın 7'si erkek toplam 25 MS'lu birey (ort.yaş: 43,64±9,57 yıl) katıldı. Demografik özellikleri kaydedildi ve 6DYT mesafesi standartlara uygun olarak belirlendi. Solunum kas kuvvetleri [maksimal inspiratuar basınç (MEP) ve maksimal ekspiratuar basınç (MEP)] ve pulmoner fonksiyon testi parametreleri [inspiratuar kapasite (IC), vital kapasite (VC), zorlu vital kapasite (FVC), 1 saniyedeki zorlu ekspiratuar volüm (FEV1) ve FEV1 / FVC] tüm vücut pletismografisiyle ölçüldü.

BULGULAR: Metabolik sendromlu bireylerde 6DYT mesafesi ile MİP ($r=,651$ $p<,001$), MEP ($r=,626$ $p=,001$), IC ($r=,575$ $p=,003$), VC ($r=,795$ $p<,000$), FVC ($r=,786$ $p<,001$) ve FEV1 ($r=,810$ $p<,001$) arasında pozitif ilişkiler elde edilirken, FEV1 / FVC ($r= -0,89$ $p =,674$) ile ters ve zayıf bir ilişki olduğu belirlendi.

TARTIŞMA: Bu araştırmadan elde edilen veriler, MS'lu bireylerde 6DYT mesafesi ile solunum kas kuvveti ve pulmoner fonksiyon test parametreleri arasında önemli ilişkiler olduğunu ve 6DYT mesafesinin MS'lu bireylerin pulmoner fonksiyonları hakkında fikir verebileceğini göstermektedir. Dolayısıyla MS'lu bireylerin rehabilitasyon programlarının gerek fonksiyonel kapasite gerekse pulmoner fonksiyon açısından değerlendirilmesi ve takibinde 6DYT mesafesinin kullanılmasının da bir seçenek olabileceği düşünülmektedir.

SS-033

İNFRARENAL ABDOMİNAL AORTA İSKEMİ-REPERFÜZYONU İLE OLUŞTURULAN AKCİĞER HASARI ÜZERİNE FLUOXETİNE'İN ETKİSİ

İbrahim Güner¹, Muhittin Onur Yaman¹, Uğur Aksu², Duygu Uzun³, Hayriye Erman⁴, Meliha İnceli², Remisa Gelişgen⁴, Hafize Uzun⁴, Nermin Yelmen¹, Gülderen Şahin¹

¹İstanbul Üniversitesi, Cerrahpaşa Tıp Fakültesi, Fizyoloji Anabilim Dalı

²İstanbul Üniversitesi, Fen Fakültesi, Biyoloji Bölümü

³İstanbul Üniversitesi, İstanbul Tıp Fakültesi, Öğrenci

⁴İstanbul Üniversitesi, Cerrahpaşa Tıp Fakültesi, Biyokimya Anabilim Dalı

GİRİŞ: Aorta oklüzyon ve reperfüzyonu, aortik anevrizma cerrahisinde sıklıkla uygulanan bir yöntemdir. İnfrarenal abdominal aorta (IAA) oklüzyon ve reperfüzyonu, başlangıçta alt ekstremiteler olmak üzere, akciğerler dahil uzak organlarda iskemi-reperfüzyon (IR) hasarına neden olmaktadır. Uzak organ hasarının kesin mekanizması bilinmemekle beraber, IR sonucu oluşan reaktif oksijen ürünlerine ve çeşitli mediatörlere bağlı olduğu ileri sürülmektedir. Seçici serotonin gerilim inhibitörü ve antidepresan olan Fluoxetine (Flx)'in, deneysel çalışmalarda antioksidan ve nöroprotektif etkisi olduğu gösterilmiştir. Çalışmamızda Flx'in, IR'un neden olduğu oksidatif akut akciğer hasarını (ALI) önleyip önleyemeyeceğini ve iskemi markırı olan iskemi modifiye albumin (IMA)'in, akciğer hasarı prognozundaki önemini araştırmayı amaçladık.

YÖNTEM: Wistar sıçanlar (300-400 g); Kontrol (sham), IR ve Flx+IR olmak üzere, 3 gruba (n=8) ayrılarak pentobarbital sodium (60 mg/kg, i.p.) ile anesteziye edildi. Kontrol grubuna sadece laparotomi yapıldı. IR grubuna laparotomiyi takiben, IAA'ya 60 dk. iskemi, 120 dk. reperfüzyon uygulandı. Flx+IR grubuna 1x3 gün Flx (20 mg/kg, i.p. Sigma) verildi ve 4.gün, son dozdan yarım saat sonra IR uygulandı. Biyokimyasal incelemeler için bronkoalveolar lavaj sıvısı (BALF) ve akciğer doku örnekleri alındı. Örneklerde, oksidatif stres parametreleri; lipid hidroperoksid (LOOH), malondialdehid (MDA), süperoksid dismutaz (SOD), indirgenmiş glutatyon (GSH), prooksidan/antioksidan denge (PAB) ve demir iyonu indirgeyici antioksidan güç (FRAP) seviyeleri belirlendi. BALF örneklerinde IMA tayin edildi. Doku örneklerinde histolojik inceleme yapıldı. Bulgularımız, One-way ANOVA varyans analizini takiben, post-hoc Tukey ile istatistiksel olarak değerlendirildi.

BULGULAR: Oksidatif stres parametreleri; LOOH, MDA ve PAB akciğer dokusunda ($p<0.01$, sırayla) ve BALF'da ($p<0.01$, sırayla) kontrole göre anlamlı olarak artarken, SOD, GSH ve FRAP anlamlı olarak azaldı ($p<0.01$, sırayla). IMA, IR grubunda kontrole göre anlamlı olarak arttı ($p<0.01$). Fluoxetine ile ön tedavi, IR grubunda LOOH, MDA ve PAB seviyelerinde oluşan artışı engellerken ($p<0.01$, sırayla), SOD, GSH ve FRAP aktivitelerini anlamlı olarak artırdı (akciğer dokusunda: $p<0.01$, sırayla; BALF'da: $p<0.05$, $p<0.01$, $p<0.01$ sırayla). Fluoxetine IMA'da, IR'da gözlenen artışı engellerken ($p<0.01$), akciğer dokusunda oluşan lökosit infiltrasyonunu ve hücre sel yapıdaki değişiklikleri de önledi.

SONUÇ: Bulgularımız, fluoxetine'in IR'a bağlı gelişen akciğer hasarı üzerinde koruyucu rol oynadığını ve bu etkisini oksidatif stresi önleyerek ve akciğerin hücre sel bütünlüğünü koruyarak oluşturduğunu göstermektedir. Ayrıca, BALF IMA'nın akciğer hasarının tedavisinde takip edilebilen bir markır olarak kullanılabileceğini düşündürmektedir.

SS-034

DENEYSEL HİPOTİROİDİZMDE PULMONER ARTERİYEL BASINÇ DEĞİŞİMİ VE LEKTİN-BENZERİ OKSİDE LDL RESEPTÖR-1

Gönül Şimşek¹, İbrahim Güner¹, Muhittin Onur Yaman¹, Barış İkitimur², Sibel Yurt⁴, Mustafa Yıldız³, Volkan Sözer⁵, Gülderen Şahin¹, Nermin Yelmen¹, Nuran Dariyerli¹, Feyzullah Ersöz⁶, Hafize Uzun⁷

¹İstanbul Üniversitesi Cerrahpaşa Tıp Fakültesi, Fizyoloji Ana Bilim Dalı, İstanbul

²İstanbul Üniversitesi Cerrahpaşa Tıp Fakültesi, Kardiyoloji Anabilim Dalı, İstanbul

³İstanbul Üniversitesi Kardiyoloji Enstitüsü, İstanbul

⁴Yedikule Göğüs Hastalıkları ve Göğüs Cerrahisi Eğitim ve Araştırma Hastanesi Göğüs Hastalıkları Bölümü, İstanbul

⁵Yıldız Teknik Üniversitesi, Fen Edebiyat Fakültesi, Kimya Bölümü, İstanbul

⁶İstanbul Eğitim ve Araştırma Hastanesi, Genel Cerrahi Kliniği

⁷İstanbul Üniversitesi, Cerrahpaşa Tıp Fakültesi, Biyokimya Anabilim Dalı

Tiroid hormonlarının eksikliğinde pulmoner hipertansiyon (PH) un gelişebileceğini gösteren çalışmalar bulunmaktadır. Tiroid bozukluklarına bağlı gelişen pulmoner arteriyel hipertansiyon (PAH), nedeni bilinmeyen ve/veya multifaktöryel mekanizmalarla oluşan PAH sınıflamasına dahil edilmiştir. Diğer taraftan hipotiroidili hastalarda kalp yetmezliğinin gelişebileceği bildirilmiştir. Bradikardi, sistolik ve diastolik disfonksiyon, diastolik hipertansiyon gibi bir çok faktör kalp yetmezliğinin mekanizmalarından sorumlu tutulmuştur. Bu nedenle hipotiroidizmde gözlenen PAH sol kalp yetersizliğine bağlı gelişebilir. Ayrıca hipotiroidizmde sistemik endotelial disfonksiyonun geliştiği belirtilmektedir. Çeşitli PH tiplerinde sistemik endotelial disfonksiyonun varlığı gösterilmiştir. Böylece hipotiroidizmde gözlenen PH dan endotelial disfonksiyon sorumlu olabilir. Endotel hücrelerde bulunan ve bir scavenger reseptör olan lektin-benzeri okside LDL reseptör-1 (LOX-1) in endotelial disfonksiyonun önemli ve erken bir mediatörü olduğu belirtilmektedir. Çalışmamızda hipotiroidizmdeki pulmoner arteriyel basınç (PAPs) değişikliklerinde kardiyak ve endotelial disfonksiyon göstergesi LOX-1 in rolü araştırılmıştır. Araştırmamızda Yeni Zelanda türü albino erkek tavşanlar kontrol (n=7) ve hipotiroidi (n=7) olarak 2 gruba ayrıldı. Hipotiroidizm tiroidektomi ile cerrahi olarak gerçekleştirildi. Kontrol grubu tavşanlara sham operasyonu yapıldı. Altı hafta bekletilen tavşanlarda anestezi altında PAPs, pulmoner arter çapı (PAd) ve kardiyak parametreler ekokardiyografik olarak incelendi. Endotelial fonksiyonun önemli göstergesi FMD, femoral arterin ultrasonografik ölçüm tekniği ile gerçekleştirildi. Takiben tavşanlardan pulmoner arter ve aorta doku örnekleri alındı. Kan örneklerinde; plazma T3, T4, TSH, LOX-1 oksideLDL, nitrik oksit, endotelin-1, malondialdehid, süperoksit dismutaz ve glutatyon tayin edildi. Pulmoner arter ve aorta doku örneklerinde LOX-1 ölçümü yapıldı. İstatistiksel değerlendirmede Mann-Whitney U testi kullanıldı. PAPs ve PAd hipotiroidili tavşanlarda kontrol grubuna göre anlamlı artışlar gösterdi (p<0.01). Sağ ventrikül çapı ve sol atrium çapında anlamlı değişim gözlenmedi. Sol ventrikül diyastol sonu ve sistol sonu çaplar anlamlı olarak arttı (p<0.05, p<0.01). Ancak sol ventrikül kontraktilite göstergeleri fraksiyonel kısalma ve ejeksiyon fraksiyonundaki değişimler anlamlı bulunmadı. FMD nin hipotiroidizmde azaldığı belirlendi (p<0.01). LOX-1 hipotiroidili tavşanların plazma, pulmoner arter ve aortasında anlamlı artışlar gösterdi (p<0.001). Plazma okside LDL ve nitrik oksit düzeylerinin hipotiroidizmde arttığı (p<0.001, p<0.01), endotelin-1 düzeylerinin değişmediği belirlendi. Bulgularımız hipotiroidizmdeki PAPs artışlarının sol kalp disfonksiyona bağlı olmadığını, bu süreçten endotelial disfonksiyonun sorumlu olabileceğini göstermektedir. Hipotiroidizmde kardiyak etkiden bağımsız LOX-1 artışı pulmoner arteriyel hipertansiyona neden olabilir. Farklı pulmoner hipertansiyon tiplerinde LOX-1 i araştıran çalışmalarla PAH nun tanı ve tedavisinde yeni stratejiler geliştirilebilir.

SS-035**DENEYSEL HİPERTİROİDİZMDE HİPOKSİ VE HİPERKAPNİYE KARŞI SOLUNUMSAL CEVAPLAR**

Nermin Yelmen, İbrahim Güner, Onur Muhittin Yaman, Gönül Şimşek, Gülderen Şahin
İstanbul Üniversitesi, Cerrahpaşa Tıp Fakültesi, Fiziyojji Anabilim Dalı, İstanbul

GİRİŞ: Hipertiroidili hastalarda genellikle dispne olduğu ileri sürülmesine rağmen dispnenin nedeni tam olarak bilinmemektedir. Diğer taraftan, deneysel hipertiroidizmde solunum fonksiyonu değişiklikleri ve havayolu reaktivitesi açısından değişiklik oluşmadığı belirtilmektedir. Bu nedenle konuya açıklık getirebilmek için çalışmamızda, tiroid hormonlarının, solunum kontrol mekanizmaları üzerine olan etkisini ve ayrıca hipoksi ve hiperkapniye karşı oluşan solunumsal cevaplara etkilerini araştırmayı amaçladık.

YÖNTEM: Araştırmamızda, kontrol ve hipertiroidili tavşanlar kullanıldı. Hipertiroidi oluşturmak için tavşanlara 6 hafta süreyle L-tiroksin (0.4 mg/100 g yem) verildi. 6. hafta sonunda T3 ve T4 değerleri başlangıç değerlerine göre anlamlı olarak arttı ($p<0.05$, $p<0.01$). TSH değerleri ise anlamlı olarak azaldı ($p<0.001$). Deney hayvanlarına 25 mg/kg tiyopenton ile anestezi uygulandı. Anestezi altında kontrol ve hipertiroidili deney hayvanlarına normoksik, hipoksik (% 8 O₂-% 92 N₂) ve hiperkapnik (% 6 CO₂-Hava) gaz karışımları solutuldu. Her fazda soluk hacmi (VT), soluk frekansı (f/dk), solunum dakika hacmi (VE) ve ortalama arteriyel basınç (OAB) kaydedildi. Ayrıca PaO₂, PaCO₂ ve pH değerleri ölçüldü. Grup içinde deney fazları arasındaki karşılaştırmalar "Wilcoxon" testi ile, gruplar arası karşılaştırmalar ise "Mann Whitney U" testi kullanılarak yapıldı.

BULGULAR: Kontrol grubu ile karşılaştırıldığı zaman hipertiroidide VT düşük ($p<0.01$), f/dk yüksek ($p<0.01$) PaO₂ ise anlamlı olarak düşük ($p<0.001$) bulundu. VE'de ise anlamlı olmayan bir azalma saptandı. Hipertiroidili tavşanlara hipoksik gaz karışımı solutulduğunda f/dk anlamlı olarak azalırken, VT ve VE'de anlamlı değişimler gözlenmedi, OAB anlamlı olarak yüksek ($p<0.01$) bulundu. Hipertiroidili deney hayvanlarının hiperkapnik gaz karışımları solumalarında ise f/dk anlamlı olarak azalırken ($p<0.05$), VT ve VE değerlerindeki küçük artışlar anlamlılık göstermedi. OAB'nin ise anlamlı olarak arttığı ($p<0.05$) gözlemlendi.

SONUÇ: Bulgularımız hipertiroidili anesteziye tavşanlarda gözlenen tiroid hormonları artışının, normal solunumu bozarak hızlı yüzeyel solunuma neden olduğu, ayrıca hipoksi ve hiperkapniye karşı oluşan solunumsal cevapları ortadan kaldırdığını göstermektedir. Bulgularımız özellikle hipoksik ve hiperkapnik hastalarda tiroid hormon düzeylerinin takibinin önemli olduğu ve tiroid hormonlarındaki olası yüksekliğin hastaların solunumunu bozan ilave bir etken olabileceği göz önünde tutulmalıdır.

SS-036

HAVACILIKTA Kİ VESTİBÜLER UYARIMLARIN SOLUNUM SAYISI VE NABİZ DEĞİŞİMİ ÜZERİNE ETKİSİ: GÖZLEMSEL ÇALIŞMA

Savaş İlbasmış¹, Levent Şenol¹, Ahmet Günay¹, Süleyman Metin², Şafak Yıldız³¹Uçucu Sağlığı Araştırma ve Eğitim Merkez Başkanı, Eskişehir²GATA Hava ve Uzay Hekimliği Anabilim Dalı, Eskişehir³Eskişehir Asker Hastanesi Göğüs Hastalıkları Kliniği, Eskişehir

GİRİŞ: Havacılıkta uçağın havadaki hareketleri nedeniyle vestibüler sistemin çeşitli şekillerde uyarılması sonucu ortaya çıkan tehlikeli durum, uçucu vertigosu (SD) olarak isimlendirilmektedir. Bu anormal durumun farkına varabilmek ve gerekli tedbirleri alabilmek için özel merkezlerde pilotlara SD eğitimleri verilmektedir. Bu çalışmada SD eğitimini emniyetli koşullarda gerçekleştirmek için tasarlanmış Gyro-Lab simülasyon cihazındaki bazı SD eğitim profilleri esnasındaki solunum sayısı ve nabız parametre değişimlerini incelemek amaçlanmıştır.

YÖNTEM: Pilotaj başlangıç fizyolojik eğitimi amacıyla merkezimize gelen 15 pilot adayı katılımcı çalışmaya dâhil edildi. Tüm katılımcılara aynı SD profilleri uygulandı. İlgili eğitimde öncelikle bir süre intibak amaçlı hareketsiz konum uçuşu, ardından daha çok semisirküler kanallarının uyarıldığı coriolis ve leans, son olarak da otolit organının uyarıldığı dark take-off illüzyon profilleri uygulandı. Bu sırada Gyro-Lab cihazında bulunan Biopac sistemi ile solunum sayısı ve nabız ölçümleri monitörize edildi. Elde edilen verilerin hesaplanan ortalama değerleri kaydedilip istatistiksel olarak karşılaştırıldı.

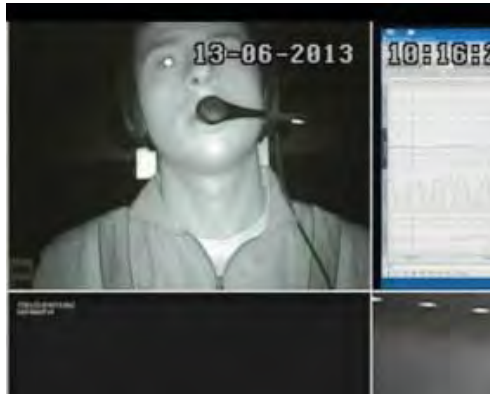BULGULAR: Katılımcıların yaşı 23 ile 26 arasında değişmekle birlikte ortalaması $23,67 \pm 1,11$ idi. Katılımcıların Başlangıç Solunum Sayısı (BS) ve Nabız (BN) ortalamaları ile Coriolis (CS, CN) ve Dark Take-off (DS, DN) esnasındaki söz konusu ortalamaları karşılaştırıldığında CS'nin ($23,43 \pm 3,21$) BS'ye ($21,39 \pm 4,27$) göre daha yüksek DN'nin ($79,88 \pm 10,39$) BN'ye ($84,76 \pm 14,26$) göre daha düşük ve bu farkların istatistiksel olarak anlamlı ($p < 0,05$) oldukları saptandı (Tablo 1). Diğer parametrelerin başlangıçtaki değerleri arasında istatistiksel olarak anlamlı fark saptanmadı.

TARTIŞMA: Elde edilen bulgular ışığında semisirküler kanal uyarımının solunum sayısını artırdığı fakat otolit organının uyarımının solunum sayısını değiştirmedığı gözlemlendi. Daha önce bu konuda yapılan araştırmalarda benzer şekilde solunum sayısı ve respiratuar kas aktivitesi artışına yol açtığı (vestibulorespiratuar refleksi) bildirilmiştir(1,2). Bununla birlikte otolit organının uyarıldığı ve solunum sayısının etkilenmediği dark take-off illüzyonunda ortalama nabızın düştüğü gözlemlendi. Söz konusu bu etkilerin uçuş esnasında SD olan pilotların fizyolojik parametrelerin değişimi uçuş emniyeti açısından önem taşımaktadır. Özellikle hipoksi tarafından da tetiklenebilen ve kendisi de serebral hipoksi sebebi olan hiperventilasyon tetiklemesi yapma potansiyeli açısından vestibüler uyarım konusunda dikkatli olunması gerektiği değerlendirilmiştir.

1- Monahan KD et.al. Influence of vestibular activation on respiration in humans. Am J Physiol Regul Integr Comp Physiol. 2002 Mar;282(3):R689-94

2- Yates BJ et al. Role of the vestibular system in regulating respiratory muscle activity during movement. Clin Exp Pharmacol Physiol. 2002 Jan-Feb;29(1-2):112-7.

Resim 1



Çalışma Düzeneği

Tablo 1

	Sayı	Ortalamalar 1	Ortalamalar 2	p değeri
BS - CS	15	$21,39 \pm 4,27$	$23,43 \pm 3,21$	0,023*
BS - DS	15	$21,39 \pm 4,27$	$20,02 \pm 3,17$	0,088
BN - CN	15	$84,76 \pm 14,26$	$83,92 \pm 13,93$	0,691
BN - DN	15	$84,76 \pm 14,26$	$79,88 \pm 10,39$	0,031*

Karşılaştırmalarda wilcoxon signed rank test kullanılmıştır. * $p < 0,05$ anlamlı kabul edilmiştir.

SS-037

ERKEN KOAH'DA SİGARA İÇME DÜZEYİ VE FONKSİYONEL BOZUKLUK ARASINDAKİ İLİŞKİ

Mehmet Erdem Çakmak, Arif Hikmet Çımrın, Aylin Özgen Alpaydın

Dokuz Eylül Üniversitesi Tıp Fakültesi, Göğüs Hastalıkları Ana Bilim Dalı, İzmir

AMAÇ: Sigara içme miktarı ile fonksiyonel bozukluk arasındaki ilişki bilinmektedir. Çalışmamızda GOLD standartlarına göre risk altında ve hafif KOAH olarak tanımlanan olgularda sigara içme miktarlarına göre küçük havayolu özelliklerindeki değişiklikleri araştırmayı amaçladık.

METOD: Hastanemiz Göğüs Hastalıkları polikliniğine başvuran ve GOLD kriterlerine göre "hafif KOAH" ve "KOAH için risk altında" tanıları konulan 40 yaş ve üzerindeki olgular çalışmaya alındı. Olgular tükettikleri sigara miktarına göre tabakalandırıldı (10-20 paket.yıl, 21-30 paket.yıl, >=31 paket.yıl). Olguların öyküleri ve tütün kullanım öyküleri sorgulandı. Tüm olgulara basit spirometri ve postbronkodilatör spirometrisi tamamlandıktan 30 dakika sonra küçük hava yollarını değerlendirmek üzere multibreath washout testi 8MBW9 testi yapıldı.

BULGULAR: Hafif KOAH'lı ve risk altındaki olgular karşılaştırıldığında FEV1, FEV1/FVC, FEF 25-75 değerlerini hafif KOAH'lı grupta daha düşük ($p=0,000$), FVC, FRC, Scond ve Sacin değerlerini daha yüksek saptadık (sırasıyla $p=0,001$, $p=0,001$, $p=0,000$, $p=0,000$). Sigara içme oranı arttıkça FEV1, FEV1/FVC, FEF 25-75 değerlerinde azalma, Sacin ve Scond değerlerinde artma bulduk ($p=0,000$ ve r değerleri sırasıyla $r=-0,148$, $r=-0,373$, $r=-0,300$, $r=0,374$, $r=0,346$). Hafif KOAH'lı 50 yaş altındaki hastalarda Sacin yüksekliği dışında 50 yaş üstüne göre anlamlı farklılık gözlenmezken, risk altındaki hastalarda Scond ve RV/TLC değerlerini 50 yaş üstünde anlamlı olarak daha yüksek saptadık. 50 yaş üstü hafif KOAH'lı olgularda ise risk altındaki gruba göre FEV1, FEV1/FVC, FEF 25-75'i daha düşük; FVC, FRC, Scond ve Sacin daha yüksek bulduk (sırasıyla $p=0,000$, $p=0,000$, $p=0,000$, $p=0,000$, $p=0,002$, $p=0,000$, $p=0,000$).

SONUÇ: Sonuçlarımız, tütün kullanımı arttıkça fonksiyonel bozulmanın arttığını göstermektedir. Ancak KOAH gelişen ve risk altındaki olgularda tütün kullanım miktarı eşitlendiğinde KOAH grubunda asiner düzeydeki ventilatuar bozulmanın daha fazla olduğunu gözlenmiştir.

SS-038

KOAH AKUT ALEVLENMELERİNDE, BAKTERİYEL İZOLASYON İLE YENİ GOLD BİLEŞİK EVRELEME SİSTEMİNİN İLİŞKİSİ

Yusuf Aydemir¹, Fatma Kalem², Özlem Aydemir³¹Sakarya Üniversitesi, Tıp Fakültesi, Göğüs Hastalıkları ABD/SAKARYA²Konya Numune Hastanesi, Mikrobiyoloji Kliniği/KONYA³Necmettin Erbakan Üni. Meram Tıp Fak. Mikrobiyoloji ABD/KONYA

GİRİŞ: Önemli bir mortalite ve morbidite nedeni olan akut alevlenmeler, akciğer fonksiyon kaybını hızlandırarak KOAH'ın prognozunu olumsuz etkilemektedir. Akut alevlenmelerin en sık sebebi olan bakteriyel enfeksiyonların önlenmesi, hızlı ve doğru tedavisi için, klinik ve fonksiyonel özelliklerine göre ayrılmış hasta gruplarında, hangi mikroorganizmaların daha sık alevlenme sebebi olduğunu bilmek önemli yarar sağlar.

AMAÇ: Son GOLD kılavuzu, obstrüksiyonun derecesi, alevlenme sıklığı ve yaşam kalitesi anketlerini de içine alan yeni evreleme sistemini önermektedir. Çalışmamız akut alevlenmelerde izole edilen bakteriler ile yeni GOLD evreleri arasındaki ilişkiyi değerlendirmek için dizayn edilmiştir.

METOD: Yeni GOLD evreleme sistemine göre, FEV1 değeri, CAT skoru ve alevlenme sıklığı değerlendirilerek; A, B, C ve D olarak 4 gruba ayrılan 74 KOAH akut alevlenme hastasının balgam örneklerinde, kültür ve PZR yöntemiyle potansiyel patojen bakteri (PPB) izolasyonu yapıldı.

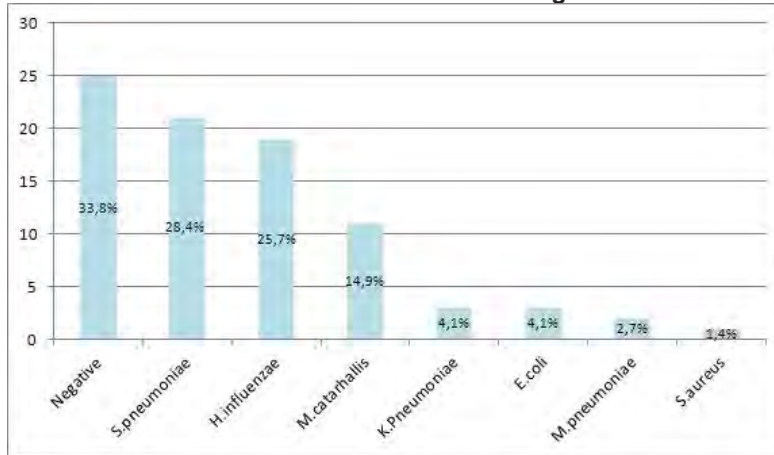
SONUÇLAR: Kültür ile %36, PZR ile %60 oranında PPB izole edildi ve fark anlamlıydı. (p=0,01) en sık *S.pneumoniae* ve *H.influenzae* izole edildi. Alevlenme sıklığı ile PPB izolasyonu arasında anlamlı korelasyon vardı. (p=0,002) hastaların GOLD evre, FEV1 ve CAT skorları ile PPB izolasyonu arasında ilişki bulunamadı. GOLD evre D grubunda izole edilen bakteri çeşitliliği ve mikst enfeksiyon sıklığı daha fazlaydı. *S.aureus*, *P. Auringosae*, *K.pneumoniae* ve *A.baumanii* sadece D grubu hastalarda izole edildi.

TARTIŞMA: KOAH'da bakteriyel enfeksiyon her evrede eşit düzeyde akut atak sebebi olabilir. Akut atakta bakteriyel etyolojideki farklılık, FEV1 ve CAT skorlarından daha çok, alevlenme sıklığı ile ilişkilidir. Ampirik antibiyotik seçiminde alevlenme sıklığını belirlemek tedavi başarısı açısından önemlidir.

Evrelere göre PZR sonuçları dağılımı

	Total (%)	A	B	C	D
Negative	25(33,8)	6	5	5	9
<i>S. pnömoniae</i>	12(16,2)	4	3	3	2
<i>H. influenzae</i>	12(16,2)	3	3	2	4
<i>M. catarrhalis</i>	6(8,1)	1	2	1	2
<i>S. pnömoniae</i> + <i>H. influenzae</i>	5(6,8)	-	1	-	4
<i>S. pnömoniae</i> + <i>M. catarrhalis</i>	4(5,4)	-	1	-	3
<i>E. coli</i>	3(4,1)	-	-	1	2
<i>K. pneumoniae</i>	3(4,1)	-	-	-	3
<i>M. pneumoniae</i>	2(2,7)	-	1	-	1
<i>H.influenzae</i> + <i>M. catarrhalis</i>	1(1,4)	-	-	1	-
<i>S. aureus</i> + <i>H. influenzae</i>	1(1,4)	-	-	-	1
Bakteri izolasyon total (n)		8	11	8	22

PZR ile izole edilen etkenlerin dağılımı



Çeşitli parametrelerle bakteri izolasyonu ilişkisi

parametre	bakteri izolasyonu var/yok	p değeri
FEV1 (ort. % beklenen)	55/60	0,184
CAT (ort)	19/16	0,301
Alevlenme (ort)	1,4/0,8	0,002
GOLD Evre A	8/6	0,801*
GOLD Evre B	11/5	
GOLD Evre C	8/5	
GOLD Evre D	22/9	

* p değeri 4 evre için hesaplanmıştır.

FEV1, CAT ve Alevlenme ile bakteri izolasyonu ilişkisi

parametre- (bakteri var/yok)	p değeri
FEV1 > 50% vs FEV1 ≤ 50%	0,817
CAT < 10 vs CAT ≥ 10	0,257
Alevlenme 0-1 vs ≥ 2	0,028

SS-039

KOAH HASTALARI ACİLE SIK BAŞVURUYOR: NEREDE SORUN VAR? NE YAPILMALI? BİR ANKET ÇALIŞMASI

Merve Tarhan¹, Özcan Hançer¹, Levent Dalar², Songül Akbaş¹, Fulya Polat¹

¹Yedikule Göğüs Hastalıkları ve Göğüs Cerrahisi Eğitim ve Araştırma Hastanesi, İstanbul

²İstanbul Bilim Üniversitesi Tıp Fakültesi, Göğüs Hastalıkları Ana Bilim Dalı, İstanbul

GİRİŞ VE AMAÇ: Kronik obstrüktif akciğer hastalığı (KOAH), ilerleyici hava akımı obstrüksiyonu ile karakterize, tüm dünyada önemli bir mortalite ve morbidite nedeni olan bir hastalıktır. KOAH tedavisinde amaç; atakları önlemek, semptomları azaltmak, iyilik halini sağlamak, yaşam süresini uzatmak ve yaşam kalitesini iyileştirmektir. Bu noktadan hareketle KOAH'lı hastane dışında yaşam ortamlarının özelliklerini, evlerinde bulunan cihazları nasıl kullandıklarını, sigara kullanımına ve aşılana yönelik yaklaşımlarını tespit etmek, hastalarımızın neleri yanlış bildiklerini ve yanlış uyguladıklarını, neleri bilmediklerini belirlemek ve sağlık çalışanları olarak biz ne yapabiliriz sorusuna yanıt aramak çalışmanın amacıdır.

GEREÇ VE YÖNTEM: Araştırma, Ocak- Nisan 2013 tarihleri arasında Yedikule Göğüs Hastalıkları ve Göğüs Cerrahisi Eğitim ve Araştırma Hastanesi Acil Göğüs Hastalıkları Birimine 30 günlük süre içinde en az üç kere KOAH tanısıyla başvuran 217 hasta üzerinde gerçekleştirildi. Hastaların sosyo demografik özellikleri, yaşam ortamlarının özellikleri, solunuma yardımcı cihazlarını kullanma alışkanlıkları, sigara kullanımı ve aşılana yönelik özellikleri incelendi. İstatistiksel analiz SPSS 16.0 programı ile gerçekleştirildi.

BULGULAR: Hastaların yaş ortalaması $66,32 \pm 0,802$ (33-87 yaş aralığında) olup, % 77,4'ü erkekti. %44,3'ü grip aşısının yararlı olmadığını ve %47,6'sı sağlık çalışanlarının kendisine grip aşısı olması konusunda tavsiyede bulunmadığını belirtti. %53,8'i tanı konulduktan sonra sigarayı bıraktığını ve %50,5'i sağlık çalışanları tarafından sigarayı bırakmak için yönlendirilmediğini belirtti. Ortalama hastalık süresi $14,27 \pm 0,825$ olarak saptandı. Hastaların % 82,1'i konuşmada ve yürümeye güçlük çektiğinde acile başvurduğunu belirtti. %17'si KOAH ilaçlarının bağımlılık yaptığını, %87,1'i ilaç kullanımını kendisine doktorunun anlattığını ve %52,7'si inhalasyon sonrası ağzını yıkamadığını belirtti. %27,8'i uyurken oksijen kullanmadığını ve %34,9'u gereksinim duymamasını etkili oksijen kullanmamasının en önemli sebebi olarak belirtti. %22,6'sı noninvaziv mekanik ventilasyon tedavisini almakta zorlanmadığını belirtti.

SONUÇ: KOAH kronik bir hastalık olarak tüm yönüyle ele alınmalıdır. KOAH'lı pek çok hastada akciğer fonksiyonlarını düzeltmek için optimum medikal tedaviler yapılmakla beraber sonuçlar yetersizdir. Sağlık çalışanları olarak medikal tedaviye ek olarak, hastaların grip aşısı olma, sigarayı bırakma, beslenmeye dikkat etme, ilaçlar, nebulizatör ve oksijen konsantratörünü etkili kullanma konularında uyarılmaları, yaşam kalitelerinin artmasına önemli ölçüde katkı sağlayacaktır.

SS-040

KOAŞ'DA KOGNİTİF FONKSİYONLARI ETKİLEYEN FAKTÖRLER

Ersel Dağ¹, Emel Bulcu², Yakup Türkel¹, Aydanur Ekici², Mehmet Ekici²¹Kırıkkale Üniversitesi Tıp Fakültesi Nöroloji Anabilim Dalı²Kırıkkale Üniversitesi Tıp Fakültesi Göğüs Hastalıkları Anabilim Dalı

GİRİŞ: Kognitif bozukluk kronik obstrüktif akciğer hastalığı (KOAŞ)'nda sık görülebilir. Bizim bu çalışmadaki amacımız KOAŞ'lı hastalarda kognitif fonksiyonlar ile yaş, pulmoner fonksiyon, komorbidite indeksi, 6-dakika yürüme mesafesi arasındaki ilişkiyi incelemektir.

YÖNTEM: Biz bu çalışmaya 52 stabil dönemde KOAŞ'lı hasta dahil ettik. Hastaların kognitif durumları Mini mental durum değerlendirme anketi (MMSE) ve Montreal kognitif değerlendirme anketi (MoCA) kullanılarak incelendi. Yaş, VKİ, Modifiye kümülatif hastalıklar değerlendirme ölçeği (MKHDÖ), 6-dakika yürüme testi, arter kan gazı analizi ve pulmoner fonksiyon testleri değerlendirildi.

BULGULAR: KOAŞ'lı hastalarda MoCA ile ölçülen kognitif bozukluk oranı % 30.8, MMSE ile ölçülen kognitif bozukluk oranı % 25 olarak tespit edildi. Kognitif bozukluğu olan KOAŞ'lı hastalarda yaş ve komorbidite indeksi kognitif bozukluğu olmayan KOAŞ'lı hastalara göre istatistiksel anlamlı olarak daha yüksek bulundu. 6-dk yürüme mesafesi de kognitif bozukluğu olan hastalarda istatistiksel anlamlı olarak daha düşük bulundu. Pearson korelasyon analizinde, MMSE ve MoCA skorları; yaş ve MKHDÖ ile ölçülen komorbidite indeksi ile negatif, 6-dakika yürüme mesafesi ile pozitif ilişkili bulundu. Multivariant lineer regresyon analizinde KOAŞ'lı hastalarda yaş ve cinsiyet göz önüne alındığında, MoCA ile ölçülen genel kognitif fonksiyonlar; komorbidite indeksi ile negatif, 6-dakika yürüme mesafesi ile pozitif ilişkiliydi. Yine bu analize göre, pulmoner fonksiyon testi ve arter kan gazı analizi gibi KOAŞ'ın şiddet parametreleri ile kognitif fonksiyonlar arasında ilişki görülmedi.

TARTIŞMA: KOAŞ'lı hastalarda kognitif bozukluk yaygındır. KOAŞ'lı hastalarda daha iyi fonksiyonel kapasitesi ve düşük komorbiditesi olanlar daha iyi kognitif fonksiyonlara sahiptir. MoCA, MMSE ile değerlendirilen kognitif fonksiyonlar hakkında ilave bilgiler sağlayabilir. KOAŞ'lı hastaların genel klinik tetkiklerine kognitif fonksiyonları inceleyen tarama testleri eklenmelidir.

Tablo 1. KOAŞ'lı Hastaların MoCA ile ölçülen Kognitif Bozuklukların Karakteristikleri

	Kognitif Bozukluğu olan Hasta Ortalama±SD n:39	Kognitif Bozukluğu olmayan Hasta Ortalama±SD n:13	P değeri
Yaş	37.7±6.0	34.7±3.1	0.03
VKİ	26.9±5.2	25.5±3.3	0.3
FEV1%	52.3±20.5	59.6±24.7	0.3
PaO ₂	69.3±11.4	75.2±11.7	0.1
PaCO ₂	37.7±6.0	34.7±3.1	0.09
6-dk yürüme mesafesi	409.6±114.9	485.3±93.8	0.03
MKHDÖ	21.9±3.3	18.9±1.6	0.003

İstatistiksel anlamlılık p<0.05 SD: Standart deviasyon VKİ: Vücut kitle indeksi MKHDÖ: Modifiye kümülatif hastalık değerlendirme ölçeği

Tablo 2. Multivariant Modeline Göre MoCA ile ölçülen Kognitif Fonksiyonların Belirleyicileri

	Kognitif Fonksiyon Düzeyi β değeri p değeri
	R ² =0.36
Intercept	0.0001
Yaş	-0.22 0.06
Cinsiyet (erkek)	0.46 0.0001
VKİ	-0.07 0.5
6-dk yürüme mesafesi	0.36 0.002
MKHDÖ	-0.32 0.007
FEV1%	0.02 0.8
PaO ₂	0.01 0.9

İstatistiksel anlamlılık p<0.05 VKİ: Vücut kitle indeksi MKHDÖ: Modifiye kümülatif hastalık değerlendirme ölçeği

SS-041

KOAH'TA BİLİŞSEL FONKSİYONLAR VE GOLD 2011 KATEGORİLERİYLE İLİŞKİSİ

Baykal Tülek¹, Nart Bedin Atalay², Gülfem Yıldırım¹, Fikret Kanat¹, Mecit Süerdem¹

¹Selçuk Üniversitesi Tıp Fakültesi, Göğüs Hastalıkları Anabilim Dalı, Konya

²TOBB ETÜ, Psikoloji Bölümü, Ankara

GİRİŞ: Kronik obstrüktif akciğer hastalığı (KOAH)'nda son yıllarda hasta merkezli ve kişiselleştirilmiş yaklaşımlar önem kazanmaktadır. Hastalığın etkilerini belirlemede hava yolu kısıtlılığının tek başına yeterli olmadığı ve bunun yanı sıra hastalığın etkisi, alevlenme riski ve komorbiditelerin de değerlendirilmesinin gerektiği görüşü ön plana çıkmaktadır. Günlük yaşam aktiviteleri ve tedavi uyumu açısından önemli olan bilişsel fonksiyon bozukluklarının KOAH'ta sık karşılaşılan komorbiditelerden biri olduğu bilinmekle birlikte genellikle göz ardı edilmektedir. Bu çalışmada geniş bir nörofizyolojik test skalası kullanılarak KOAH'lı hastalarda bilişsel fonksiyonların değerlendirilmesi ve GOLD 2011 kategorileriyle ilişkisinin araştırılması amaçlanmıştır.

GEREÇLER ve YÖNTEM: Çalışmaya uluslararası rehberlerde önerilen kriterlerle KOAH tanısı konulmuş stabil durumdaki hastalar dahil edildi. Hastaların medikal kayıtları incelenerek; KOAH süreleri, sigara öyküleri, alevlenme sayıları, stabil dönemdeki C-reaktif protein seviyeleri ve bronkodilatör sonrası solunum fonksiyon testleri kaydedildi. Tüm hastalara yaklaşık 30 dakikalık test seansında; KOAH değerlendirme testi (CAT), modifiye Britanya tıp araştırma konseyi (mMRC) sorgulaması ve nörofizyolojik testler (Mini mental, iz sürme testi A ve B, saat çizme, düz ve ters rakam uzamı, Brown-Peterson testi ve sözel akıcılık testi) uygulandı.

BULGULAR: Toplam 119 hasta çalışmayı tamamladı. Hastaların yaş ortalaması 59,5'ti ve %97.5'i erkekti. Hastaların GOLD 2011 kategorilerine göre dağılımı; A (%31.1), B (%23.5), C (%11.8) ve D (%33.6) şeklindeydi. Toplam bilişsel z skorları GOLD 2011 kategorilerine göre karşılaştırıldığında anlamlı farklılık saptandı ($p < 0.001$). Post-hoc Tukey testi ile GOLD grupları arasındaki farklılığın A ve C ($p < .005$), A ve D ($p < .001$), B ve C ($p < .05$), B ve D ($p < .05$) grupları arasında olduğu belirlendi. Hastalar FEV1, mMRC, CAT ve alevlenme sayıları (GOLD 2011 kategorilendirilmesinde önerilen kesmeler) ve ayrıca CRP ve ortanca değere göre FEV1 üzerinden gruplandırıldığında; alevlenme, CRP ve ortanca FEV1 gruplarında bilişsel skorlarda anlamlı farklılık bulundu. Eğitim süresi, yaş ve sigara gibi KOAH dışı verilerle aşamalı (stepwise) regresyon analizi uygulandığında ise sadece alevlenme sayılarının KOAH dışı verilerden bağımsız olarak total bilişsel skorların prediktörü olduğu belirlendi.

TARTIŞMA ve SONUÇ: Çalışmamız KOAH'lı hastalarda bilişsel skorların GOLD 2011 kategorileriyle ilişkili olduğunu ve özellikle alevlenme sayılarının bilişsel fonksiyonların bağımsız prediktörü olduğunu göstermiştir. Bilişsel fonksiyonların hastaların öz-bakımları açısından önemi göz önüne alındığında özellikle sık alevlenen hastalarda dikkate alınmaları önemlidir.

SS-042**KOAH'TA ALEVENME SIKLIĞININ METEOROLOJİK KOŞULLARLA İLİŞKİSİ**

Burhan Akbaş, Nihal Arzu Mirici, Uğur Gönülügür
Çanakkale 18 mart Ün.

KOAH(Kronik obstrüktif akciğer hastalığı)alevenmeleri morbidite ve mortalitenin önemli nedenidir. Üstelik yaşam kalitesini olumsuz yönde etkilemekte ve sağlık harcamalarını artırmaktadır. KOAH rehberleri,hastanın değerlendirmesi ve tedavisinin planlanmasında alevlenme sıklığının önemini vurgulamaktadır. Bu nedenle alevlenmelerin önlenmesi konusunda farmakolojik ve non-farmakolojik yaklaşımlar gündemdedir. Bu çalışmada randomize bir hasta grubu için KOAH alevlenmesi yaşanan günler saptanarak,meteorolojik koşullar ile ilişkisi araştırılmıştır.

Bu amaçla Sosyal Güvenlik kurumu (SGK) kayıtlarından iki yıllık bir periyotta KOAH tanısı alan hastalardan randomize edilen bir grup hastanın hastane başvuruları incelenerek alevlenme olarak değerlendirilen başvuru günleri kaydedilmiştir. Bu çalışmada antibiotik ve/veya steroid kullanılan,ya da hastane yatırılarak tedavi edilen semptom artışları alevlenme olarak kabul edildi. Aynı tarihler arasında, kent merkezindeki meteorolojik veriler (Günlük/saatlik sıcaklık, nem ve basınç değerleri ile radyasyon, güneşlilik ve rüzgar özellikleri) Devlet Meteoroloji İşleri Genel Müdürlüğünden sağlanmıştır. İki takvim yılı içindeki günlük ve aylık alevlenme sıklığı ile o tarihteki sıcaklık,basınç,nem,rüzgar hızı ve yönü gibi parametrelerle karşılaştırılmıştır. Korelasyonları değerlendirmek için istatistik programı ve spearman korelasyon testi kullanılmıştır.

Randomize edilen 411 kişinin çalışma periodunda toplam 2710 kez hastaneye başvurduğu, bunların %59'unun (1590 başvuru) alevlenme nedeniyle olduğu anlaşılmıştır.2010 ve 2011 yıllarında sırasıyla 558 ve 562 alevlenme, hasta başına sırasıyla 1,35/yıl ve 1,36/yıl alevlenme tespit edildi.

Hastaların araştırma dönemindeki atak sıklığı ile sıcaklık, nem ve basınç arasında ilişki saptandı. Sıcaklık ve basınç azaldıkça, nem arttıkça daha fazla hastada alevlenme görülüyordu. Rüzgarın hızı atak frekansını etkilemezken Güneyli (LODOS)ve Kuzeyli(POYRAZ) rüzgarlar ile alevlenme sıklığı farklı bulundu. Bu koşullara neden olan hava olayları ve iklim koşulları irdelenerek kişisel ve kitlesel önlemlerin geliştirilmesi, KOAH morbidite ve mortalitesinin azaltılmasına katkıda bulunabilir.

SS-043**SİGARA BIRAKMA POLİKLİNİĞİ HASTALARINDA KOMORBİD HASTALIKLAR - SİGARA İÇME MİKTARI VE FAGERSTROM BAĞIMLILIK DÜZEYİ İLE İLİŞKİSİ**

Gersi Alisha, Şermin Börekçi, Suhail Sheikh, Sema Umut
Cerrahpaşa Tıp Fakültesi, Göğüs Hastalıkları Anabilim Dalı, İstanbul

AMAÇ: Sigara birçok hastalığın etyolojisinde esas nedendir. Çalışmamızda sigara bırakma polikliniğine başvuran hastalarda en sık görülen komorbiditelerin neler olduğunu; sigara içme miktarı ve Fagerstrom nikotin bağımlılık düzeyi ile komorbidite varlığı arasındaki ilişkiyi araştırmayı amaçladık.

YÖNTEM: Mart 2011- Haziran 2013 Tarihleri arasında Cerrahpaşa Tıp Fakültesi Göğüs Hastalıkları Sigara Bırakma polikliniğine başvuran, 506 hasta dosyası retrospektif olarak incelendi. Hastaların yaş, cinsiyet, sigara kullanımı, Fagerstrom nikotin bağımlılık düzeyleri ve mevcut komorbiditeleri kaydedildi. Komorbidite varlığı ile cinsiyet, yaş, sigara kullanım miktarı ve Fagerstrom nikotin bağımlılık düzeyleri arasındaki ilişki araştırıldı. İstatistiksel analizler SPSS 21.0 programı kullanılarak yapıldı.

BULGULAR: 506 olgunun; 189'si (%37.4) kadın, 317'si (%62.6) erkek, yaş ortalaması 40 ± 12.3 , sigara kullanımı ortalama 27.7 ± 20.7 paket-yıl ve Fagerstrom nikotin bağımlılık düzeyleri ortalama 5.7 ± 2.5 idi. 173 (%34.2) hastada komorbid hastalık mevcuttu; 69 (%13.6) olguda; KOAH, 52 (%10.2) olguda HT, 47(%9.2) olguda depresyon, 30 (%5.9) olguda DM, 23 (%4.5) olguda KAH, 10 (%1.9) olguda astım, 4 (%0.7) olguda gastroözefageal reflü, 2 (%0.3) olguda akciğer kanseri ve 1(%0.1) olguda larinks kanseri (Tablo 1). Komorbidite varlığı ile cinsiyet ve Fagerstrom nikotin bağımlılık düzeyi arasında ilişki saptanmazken ($p > 0.05$), yaş ve sigara içme miktarı ile komorbid hastalık varlığı arasında istatistiksel olarak anlamlı ilişki mevcuttu ($p < 0.05$).

SONUÇ: Sigara kullanan hastalarda en sık saptanan hastalıklar; KOAH, HT, Depresyon, DM ve KAH'dır. İçilen sigara miktarı ve yaş arttıkça komorbid hastalık görülme sıklığı artar. Sigara kullanan hastalarda sigaraya bağlı hastalıklar araştırılmalı ve gerekli tedavi uygulanmalıdır.

SS-044

SİGARA İÇİLMESİNE İZİN VERİLMİYEN ORTAMDA ÇALIŞAN İŞÇİLERDE SİGARA VE DUMANSIZ TÜTÜN (MARAŞ OTU) KULLANIMINDAKİ DEĞİŞİKLİKLER

Hasan Kahraman¹, Mustafa Haki Sucaklı², Nurhan Köksal³, Mustafa Çelik², Nurhan Atilla⁴, Soner Ölmez²

¹Kahramanmaraş Sütçü İmam Üniversitesi, Tıp Fakültesi, Göğüs Hastalıkları Anabilim Dalı, Kahramanmaraş

²Kahramanmaraş Sütçü İmam Üniversitesi, Tıp Fakültesi, Aile Hekimliği Anabilim Dalı, Kahramanmaraş

³Samsun Ondokuz Mayıs Üniversitesi, Tıp Fakültesi, Göğüs Hastalıkları Anabilim Dalı, Samsun

⁴Kahramanmaraş Necip Fazıl Şehir Hastanesi, Göğüs Hastalıkları, Kahramanmaraş

GİRİŞ: Çalışmamızın amacı, kapalı ortamda sigara içilmesine izin verilmeyen içicilerde Maraş otu kullanımının artıp artmadığını değerlendirmektir.

MATERYAL - METOD: Kahramanmaraş ilinde sigara içimine kesinlikle izin verilmeyen bir ortamda çalışan erkek işçilerden halen sigara içen veya bırakmış olan ve çalışmaya katılmayı kabul eden, 242 kişi çalışmaya dahil edildi. Fagerström Nikotin Bağımlılık Testi (FNBT)'de içeren toplam 21 soru soruldu.

BULGULAR: Katılımcıların hepsi erkekti, ortalama yaş 29 ve yaş aralığı 17-55 idi. Sigara içen 90 kişi (%37.2), bırakan 152 kişi (%62.8) idi. Sigara bırakanlara sebebi soruldu, en çok sağlığa zararları ve maddi külfeti olduğu cevabı verildi. Evli olan katılımcılarda sigara bırakma oranı anlamlı olarak daha yüksekti (p=0.023). Maraş otu kullananlar 184 kişi (%76), kullanmayan 54 kişi (%22.3), bırakan ise 4 kişi (%1.7) idi. Sigara yasaklarından önce Maraş otu kullanımı sorulduğunda 96 kişi (%51) "hayır" cevabını verdi. "Maraş otu kullanımınız sigara yasağı ile arttı mı" sorusuna 118 kişi (%62) "evet" cevabını verdi. Maraş otu kullananlarda öğrenim durumu kullanmayanlardan anlamlı olarak daha düşüktü (p=0.001) (Tablo-1, Tablo-2).

SONUÇ: Çalışmamızda sigara içilmesine izin verilmeyen ortamda çalışan işçilerin çoğunluğunun sigarayı bıraktığını ve bununla birlikte dumansız tütün olan Maraş otu kullanımının arttığını saptadık.

1

Tablo-1: KOAH ve kontrol grubu erkek katılımcıların özellikleri

	KOAH	kontrol	p değeri
Vaka (n)	70	68	-
Yaş (yıl)	63.34±10.13	59.77±10.46	0.054
BMI (kg/m ²)	25±4.43	27.8±3.46	0.003
Smoking (paketyıl)	37.67±16.67	19.57±14.32	0.000
Eğitim (%)			0.017
Okur yazar	35.7	19.1	
İlköğretim	45.8	47.1	
Lise ve üzeri	18.5	33.8	
Sat O ₂ (mm Hg)	93.24±2.78	95.78±1.92	0.000
FVC (%beklenen)	80.94±18.9	94.77±17.01	0.000
FEV1 (%beklenen)	60.64±18.14	95.47±17.53	0.000
FEV ₁ /FVC	57.66±11.39	80.71±6.18	0.000
Testosteron (ng/mL)	4.69±2.59	5.35±2.81	0.176
FSH mIU/mL	12.54±9.78	9.09±6.53	0.024
LH	9.77±6.16	6.64±4.45	0.005
Estradiol (pg/mL)	39.1±20.91	22.75±14.38	0.000

2

Tablo-2: Erkek KOAH ve kontrol grubu katılımcıların erektil disfonksiyon ve depresyon özellikleri

	KOAH	Kontrol	p değeri
IIEF derece (mean±SD)	3.18±1.6	2.05±1.34	0.000
ED yok	15 (%21.4)	30 (%44.1)	
ED var	55 (%78.6)	38 (%55.8)	0.000
Hafif ED	14 (%21)	19 (%27,9)	
Orta ED	9 (%12.9)	5 (%7.3)	
Orta-ağır ED	7 (%10)	7 (%10.2)	
Ağır ED	25 (%35.7)	7 (%10.2)	
BECK değeri	17.6±9.33	10.43±7.42	0.000
BDI skoru ≥17	34 (%48.6)	16 (%23.5)	0.003

IIEF: Uluslararası erektil disfonksiyon indeksi; ED: erektil disfonksiyon; BECK: Beck depresyon ölççeği

S-045

4207 SAYILI YASANIN YÜRÜRLÜĞE GİRMESİNDEN SONRA KİŞİLERİN SİGARA İÇME DAVRANIŞLARI ÜZERİNDE OLUŞTURDUĞU ETKİNİN SAPTANMASIPakize Ayşe Turan¹, Gül Ergör², Muzaffer Onur Turan¹, Sinem Doğanay², Oğuz Kılıncı¹¹Dokuz Eylül Üniversitesi, Göğüs hastalıkları Ana bilim dalı, İzmir²Dokuz Eylül Üniversitesi, Halk Sağlığı Ana bilim dalı, İzmir

GİRİŞ: Ülkemizde, 19 Temmuz 2009 tarihinde yürürlüğe giren, 5727 sayılı "Tütün Mamullerinin Zararlarının Önlenmesine Dair Kanunda Değişiklik Yapılması Hakkında Kanun" sonrasında İzmir halkının yasa hakkındaki görüşleri, çevresel tütün dumanı maruziyeti, sigara bırakma oranları ve yasa sonrası sigara içme alışkanlıklarındaki değişimlerin belirlenmesi amaçlandı.

MATERYAL - METOD: İzmir nüfusunu örnekleyeceği düşünülen toplam 600 hane Türkiye İstatistik Kurumu tarafından, 2 aşamalı sistematik küme örnekleme yoluyla seçildi. Hanelerde 47 soruluk anket çalışması gerçekleştirildi.

BULGULAR: Katılımcıların %53,7'si kadın, %46,3'ü erkek olup yaş ortalaması 41,5±15,6'dı. Sigara içmekte olan 232 (%39), hiç içmemiş 257 (%42) ve sigarayı bırakmış 111 kişi (%19) bulunmaktaydı. Sigara dışı tütün ürünleri %10,7 oranında kullanılıyordu. Kadınlarda sigara bırakabilme durumu erkeklere göre anlamlı olarak daha fazlaydı (p=0,006). Sigara içmekte olanların %70,7'si sigarayı bırakmayı düşünüyordu. Sigara içmeyenlerin %35,1'i evde, %14,9'u araçta, %14,4'ü iş yerinde pasif maruziyete uğruyordu. 600 kişinin %98'i yasadan haberdardı; %91,5'i yasayı destekliyordu. Sigarayı bırakmış olanların %42'si yasayla bunu başarmıştı. Yasayla bırakma/azaltma nedenleri arasında en çok alan kısıtlanması, maddiyat ve pasif maruziyet yer almaktaydı. Kişilerin yasa sonrasında içtikleri sigara sayısında, yasa öncesine göre ortalama 3,19 adet azalma olmuştu. Yasanın ihlal edilme oranı %32,3 iken, bu kişilerin sadece %21,3'ü uyarılmıştı. Yasayı destekleyenlerin %96,4'ü yasanın başarılı ve yeterli olduğunu düşünüyordu.

TARTIŞMA: İzmir halkında sigara içme prevalansı Türkiye ortalamasından yüksekti. Sigaraya başlama yaşı 18 yaşın altında bulundu. Sigara dışı tütün ürünü kullanımı, giderek artmakta olan bir sorundur. Sigara içenlerin büyük çoğunluğu sigarayı bırakmak istediğini belirtmişlerdi; doğru bir planlama ile daha çok kişinin sigarayı bırakabileceği öngörülmüştür. Sigarayı bırakmayı düşünenlerin bu kararlarında yasanın etkili olduğu gözlemlendi. Yasa ile kamusal alanlarda çevresel tütün dumanı maruziyeti önemli oranda engellense de evlerde, araçlarda ve işyerlerinde pasif maruziyetin önüne geçilemediği bir gerçektir. Yasa ihlali gerçekleştirenlerin yeterince uyarılmaması dikkat çekicidir. Sonuç olarak, mevcut yasa ile ülkemizde tütün bağımlılığı konusunda çok önemli adımlar atıldığı saptanmış olup hem yasanın kapsamının genişletilmesi, hem de yaptırımlarının uygulanmasıyla çok daha olumlu gelişmeler gözlemlenebileceğini düşünmekteyiz.

SS-046

TEKSTİL FABRİKASI ÇALIŞANLARININ SİGARA İÇME ALIŞKANLIKLARI VE SİGARANIN SOLUNUM FONKSİYONLAR VE YAŞAM KALİTESİ ÜZERİNE ETKİLERİMurat Yalçınsoy¹, Olga Akkan², Sinem Güngör¹, Sevinç Bilgin¹, Esen Akkaya¹¹T.C. S.B. Süreyyapaşa Göğüs Hastalıkları ve Göğüs Cerrahisi Eğitim ve Araştırma Hastanesi, Göğüs Hastalıkları, İstanbul²T.C. S.B. Yavuz Selim Devlet Hastanesi, Göğüs Hastalıkları, İstanbul

İş yerleri sigarayı bıraktırma etkinlikleri için iyi bir ortamdır. Organize topluluklardır, katılımcılara her zaman ulaşılabilir. Bu konuda iş yeri hekimlerine büyük görev düşmektedir. Hekimler, yapacakları anketlerle önce çalışanlarının sigara içme alışkanlıklarını değerlendirip, bağımlılık derecelerinin saptanması ile sigarayı bırakmaları konusunda yardımcı olabilirler. Bu çalışmada bir tekstil fabrikası çalışanlarının sigara içme alışkanlıkları sorgulanmış, eksalasyon havasında karbonmonoksit (CO) ölçümü yapılmış ve sigara içenlerde sigara içiminin psikolojik nedenleri, bağımlılık dereceleri ile sigara kullanımının solunum fonksiyonlarına ve yaşam kalitesine etkileri araştırılmıştır. Araştırma verileri toplanırken, katılımcıların sigara içme durumu belirlendi, SF-36 yaşam kalitesi ölçeği uygulandı. Halen sigara içen bireylere nikotin bağımlılığının ölçülmesi amacıyla Fagerstrom nikotin bağımlılık testi ve sigara içiminin psikolojik nedenlerini saptama amacı ile Modifiye Sigara İçme Nedeni Ölçeği (Horn testi) uygulandı. Son olarak tüm katılımcılara eksalasyon havasında CO ölçümü ve solunum fonksiyon testleri yapıldı. Çalışmaya 119 olgu (K/E: 42/77); yaş ort: 33,58±7, aktif içici (A) (n=40), içmeyen (İ) (n=52), bırakmış (B) (n=27)) katıldı. Fagerstrom testi % 50 olguda çok düşük bulunurken, çok yüksek saptanan üç olgu vardı (%7,5). Sigara içme nedenlerine bakıldığında (Horn testi) gerilimi azaltması birinci sırada bulunurken(11.53 ± 3.14), bunu rahatlama, sigara özlemi, dürtü, alışkanlık ve el alışkanlığı takip ediyordu. A, İ ve B olgularda sırasıyla; CO düzeyi 8.73± 4.49; 1.69±0.89; 2.74±1.13; FEV1 ölçümü 3.14±0.85; 2.83±0.88; 3.03±0.88 olarak bulundu. Sigara içme durumuna göre olguların SF36 ölçeğinin fiziksel fonksiyon, fiziksel rol güçlüğü, ağrı, genel sağlık, vitalite, mental sağlık, sosyal fonksiyon ve emosyonel rol güçlüğü puanları arasında anlamlı farklılık saptanmadı (p>0,05). Sigara içen olguların CO değerleri ile Fagerstrom değerleri arasında pozitif yönde anlamlı ilişki bulundu (r=0,502; p=0,001). Olguların CO değerleri ve Fagerstrom değerleri ile SF36 puanları arasında anlamlı ilişki bulunmadı (p>0,05). Araştırma grubumuzda, sigara bağımlılık derecesi düşük bireylerin fazla olması, bu grubun sigarayı bırakmalarının kolay olacağını ve yaşam kalitelerinin henüz etkilenmemiş olması nedeniyle sigarayı bıraktıktan sonraki yaşam kalitelerinde daha sağlıklı olacağını düşündürmektedir. Gerilim nedeni ile sigara kullananların fazla olması, bir kısım hastalarda psikolojik destek alımını da gündeme getirebilir. Sonuç olarak; iş yerlerinde yapılacak anketlerle, sigara içenlerin hangi faktörlerin etkisi ile sigara içtiğinin saptanması ile bu faktörlere yönelik eğitim ve mücadele tekniklerini de içeren programların uygulanmasının, çalışanların sigarayı bırakmaları konusunda yardımcı olacağı kanısındayız.

SS-047

FARKLI FARMAKOLOJİK TEDAVİ YÖNTEMLERİNİN SİGARA BIRAKMA BAŞARISI ÜZERİNE ETKİLERİ

Elif Yılmazel Uçar, Ömer Araz, Nafiye Yılmaz, Metin Akgün, Mehmet Meral, Hasan Kaynar, Leyla Sağlam
Atatürk Üniversitesi, Göğüs Hastalıkları Ana Bilim Dalı, Erzurum

GİRİŞ: Sigara dünyada çok yaygın kullanılan ve insan sağlığını olumsuz etkileyen, önlenabilir en önemli morbidite ve mortalite nedenleri arasında yer almaktadır. Farmakolojik tedaviler sigara bırakma tedavi başarısında önemli yer tutmaktadır. Çalışmamızda sigara bırakma polikliniğimize başvuran hastalara verilen farmakolojik tedavi yöntemlerinin sigara bırakma başarısı üzerindeki etkilerini değerlendirmeyi amaçladık.

MATERYAL - METOD: Çalışmamıza Ocak 2010- Haziran 2013 yılları arasında sigara bırakma polikliniğimize başvuran, kontrole gelen, farmakolojik tedavi verilen ve 1 yıllık takip süresini tamamlayan 422 hasta alındı. Tüm hastalara Fagerstörn nikotin bağımlılık testi yapıldı ve davranış tedavisi+ farmakolojik tedavi verildi. Hastaların 1 yıllık sigara bırakma durumu telefonla ulaşılarak öğrenildi. Sigarayı en az 3 ay bırakıp, tekrar başlayan olgular nüks kabul edildi.

BULGULAR: Hastaların 105'i (%24,3) kadın, 327'i (%75,7) erkek ve yaş ortalaması $37,7 \pm 10,3$ idi. Verilen farmakolojik tedavi sırasıyla şöyleydi; vareniklin (166 hasta), bupropion (148 hasta) ve nikotin replasman tedavisi (108 hasta). Alınan tedavilere göre bırakma oranları sırasıyla, %32,5, %23, %52,8 idi ve istatistiksel olarak anlamlıydı ($p < 0,001$). Toplam başarı oranı ise %35 idi. Alt analiz yapıldığında bırakma başarısını etkileyen faktörlerden istatistiksel anlamlılığı devam edenler, aldığı farmakolojik tedavi ($p < 0,001$), cinsiyet ($p = 0,02$) ve yaş ($p = 0,009$) idi. Erkek olmak bırakma başarısını artırırken, ileri yaş başarıyı düşürüyordu. Nüks oranı toplamda %21,6 idi. Tedavi gruplarından en fazla nüks görülen bupropion (%32) idi. Nüksü etkileyen en önemli faktör bireylerin kararsızlıkları idi.

SONUÇ: Farmakolojik tedavi yöntemleri sigara bırakma başarısını artıran önemli tedavi seçenekleridir. Nikotin replasman tedavisi diğer tedavilere göre daha etkin ve başarılı bulunmuştur.

SS-048

KORONER REVASKULARİZASYON UYGULANAN OLGULARDA NİKOTİN BAĞIMLILIK SEVİYESİNİN ERKEN POSTOPERATİF DÖNEMDE SOLUNUM PARAMETRELERİNE ETKİSİDerya Azim¹, Ufuk S Yuırdalan¹, İlksen Demirbükten¹, Özden Özkal², Emre İşci³¹Marmara Üniversitesi SBF Fizyoterapi ve Rehabilitasyon Bölümü,Kardiyopulmoner AD²Koşuyolu Yüksek İhtisas Eğitim ve Araştırma Hastanesi³Marmara Üniversitesi SBF Sağlık Yönetimi Bölümü,Sağlık Sistemleri Yönetimi AD

GİRİŞ: Koroner kalp hastalığının en önemli risk faktörlerinden biri olan sigaranın bir bağımlılık olduğu bilinmektedir. Çalışmamızda da sigara bağımlılığından sorumlu madde olan nikotin bağımlılık seviyesinin; koroner revaskularizasyon sonrası ilk fizyoterapi uygulamasının ardından kan gazları, solunum frekansı ve insentif spirometre değerlerine olan etkileri araştırılmak istenmiştir.

GEREÇ - YÖNTEM: Araştırmaya İstanbul Koşuyolu Yüksek İhtisas Eğitim ve Araştırma Hastanesi'nde koroner revaskularizasyon uygulanan 7 kadın, 21 erkek (yaş ort.63 yıl, yaş dağılımı 56-74 yıl) dahil edilmiştir. Olgulara Fagerstrom Nikotin Bağımlılığı Değerlendirme Testi yapılarak hastalar nikotin bağımlılığı anlamında hafif (% 46.6),orta (%28.6) ve ağır (%23.8) gruplarına ayırmıştır. Postoperatif ekstübasyonu izleyerek hemodinamisi stabil olgularda ilk solunum fizyoterapi uygulaması sonrası solunum frekansı, arterial kan gaz değerleri ve insentif spirometre değerleri kaydedilmiş; veriler grup içi ve gruplar arası karşılaştırılmıştır.

BULGULAR: Grup içi değerlendirildiğinde hafif,orta ve ağır nikotin bağımlısı gruplarda solunum fizyoterapisi öncesi ve sonrası arteriel kandaki parsial oksijen basıncı arasındaki fark anlamlı($p<0.05$) bulunmuştur. Ekstübasyon sonrası gruplararası karşılaştırmada ise nikotin bağımlılığı düzeyi ile solunum frekansı ve insentif spirometre değerleri arasında anlamlı ($p<0.05$) bir fark saptanmış; Bonferroni düzeltmesinde solunum frekansındaki farkın hafif, orta ve ağır gruplar arasında; insentif spirometre değerindeki farkın da hafif ve ağır gruplar arasında olduğu belirlenmiştir($p<0.017$).

TARTIŞMA: Nikotin bağımlılığını derecelendirerek yürütülen çalışmamızda, tüm nikotin bağımlılık seviyelerinin postoperatif solunum fonksiyonlarını etkilediği görülmüştür. Kan gaz değerleri arasındaki farka yol açan klinik nedenlerin, özellikle sigaranın risk oluşturduğu ve revaskularizasyon gereken koroner arter hastalarında bulunması, izleyen araştırmaların konusu olmalıdır.

SS-049

ÜST SOLUNUM YOLU REZİSTANSI SENDROMU (UARS) TANISINDA YENİ BİR YAKLAŞIM: PAP YÖNTEMİ

Ayşe Baha, Oğuz Köktürk

Gazi Üniversitesi, Göğüs Hastalıkları Ana Bilim Dalı, Ankara

AMAÇ: UARS; apne veya hipopneye yol açmadan, üst solunum yolunda rezistans artışı sonucu, toraks içi başınçta belirgin artışa yol açan ve sonunda sık tekrarlayan arousallarla sonlanan, gündüz aşırı uyku hali ve kardiyovasküler problemlerle karakterize bir sendromdur. Klasik polisomnografik inceleme ile tanısı sıklıkla gözden kaçan bu sendrom, yanlışlıkla çoğu kez basit horlama veya idiyoPATİK hipersomni tanısı almakta ve ne yazık ki tedavi edilememektedir. Gerçek tedavi seçeneği olan pozitif hava yolu basıncının (PAP), tedaviden-taniya yöntemi ile hastalığın tanısında da kullanılabilceği, bu yöntemle yüksek titrasyon basıncı saptanan hastaların UARS tanısı alabileceği, aynı zamanda tedavi basıncının da belirlenmiş olacağı savından hareketle bu çalışma planlandı.

GEREÇ - YÖNTEM: Uyku Bozuklukları Merkezi'mizde kayıtlı, Apne hipopne indeksi (AHİ) 5'in altında, Arousal indeksi (ARİ) 20'nin üstünde, gündüz aşırı uyku hali olan, uyku süresince oksijen desatürasyonu saptanmayan ve CPAP titrasyonu yapılmış olan 33 hastanın kayıtları retrospektif olarak incelendi.

SONUÇLAR: Hastaların 17'si (%51.5) kadın, 16'sı (%48.5) erkek ve yaş ortalaması 45.8±10.2 idi. Ortalama beden kitle indeksi (BKİ) 26.06±3.2 olan hastaların, Epworth uykululuk anketi puan ortalaması 14.73±3.9, ortalama AHİ: 2.3±1.5 ve ortalama ARİ: 25.7±4.8 bulundu. 3 (%9) hastada CPAP titrasyonu ile normal basınçlar (4 cm H2O) tespit edilirken, 30 (%91) hastada ortalama CPAP basıncı 7.1±1.06 cm H2O olarak titre edildi.

TARTIŞMA: Mevcut bulgular ışığında UARS düşünülen hastalarda PAP titrasyonu sırasında yüksek PAP değerleri elde edilmesi, üst solunum yolunda rezistans artışının delilidir. PAP değerleri normal bulunan hastalarda ise UARS tanısı ekarte edilmiştir. Bu yöntemin UARS tanısını kesinleştirmede kanıta dayalı tıp açısından anlamlı olduğu düşünülmektedir. Tedaviden-taniya protokolü ile uyguladığımız PAP yöntemi ile aynı zamanda hastaların ihtiyaç duydukları tedavi basıncı da belirlenmektedir. Bu hastaların PAP tedavisi altında uzun süreli takipleri sonucu klinik yanıtlarının değerlendirilmesi ve daha yüksek sayıda hasta içeren serilerin sağlanması "yıllardır çözülemeyen sorunlar" şeklinde tanımlanan bu sendromun tedavisine büyük katkı sağlayacaktır.

SS-050

OBSTRÜKTİF SLEEP APNE SENDROMUNDA MPV VE PDW DÜZEYLERİNİN HASTALIK ŞİDDETİ VE HOMOSİSTEİN, FİBRİNOJEN DEĞERLERİ İLE KORELASYONUGülbahar Darılmaz Yüce¹, Serap Duru¹, Ebru Ortaç Ersoy², Hikmet Fırat¹, Bahar Kurt¹, Sadık Ardıç³¹Sağlık Bakanlığı Dışkapı Yıldırım Beyazıt Eğitim ve Araştırma Hastanesi Göğüs Hastalıkları Kliniği, Ankara²Hacettepe Üniversitesi, İç Hastalıkları Yoğun Bakım Ünitesi, Ankara³Acıbadem Hastanesi, Ankara

AMAÇ: İnflamasyon ve trombosit aktivasyonu obstrüktif sleep apne sendromu (OSAS) ile ilişkili durumlardır. Mean platelet volume (MPV) ve platelet distribution width (PDW) artışı trombosit aktivasyonunun göstergesidir. OSAS olan hastalarda artmış trombosit aktivasyonu ve agregasyonu görülmektedir. OSAS'da hastalığın şiddeti ile paralel olarak plazma fibrinojen ve homosistein düzeylerinin de yükseldiği gösterilmiştir. Bu çalışmanın amacı; MPV ve PDW düzeylerinin OSAS'ın şiddeti ve homosistein, fibrinojen düzeyleri ile ilişkisini değerlendirmektir.

YÖNTEM-GEREÇLER: Uyku hastalıkları merkezine yatırılmış ve polisomnografileri yapılmış 675 hastanın dosyası retrospektif olarak tarandı. Herhangi bir komorbiditesi olmayan 130 hasta çalışmaya alındı. Hastaların laboratuvar değerleri ve polisomnografi raporları kaydedildi. Hastalar apne-hipopne indekslerine (AHI) göre 4 gruba ayrıldı. Grup 1(n=17) AHI<5; grup 2(n=42) AHI=5-14,9; grup 3(n=31) AHI=15-29,9 ve grup 4 (n=40) AHI>30. Gruplar arası karşılaştırmalar Kruskal Wallis testi ile değerlendirildi.

BULGULAR: Hastaların 88'i erkek (%67,7), 42'si kadındı (%32,3). Hastaların yaş ortalamaları 41,6±11,3(16-75), vücut kitle indeksi (BMI) ortalamaları 29,6±6,3 (17,1-65,7) bulundu. Epworth skoru 9,9±5,5, AHI 6,2±11,34 idi. Tüm hastalarda MPV ve PDW ile uyku evreleri, desaturasyon süresi ve sayısı, AHI, RDI, ortalama kalp hızı, total apne sayısı ve total apne süresi arasında ilişki olup olmadığına bakıldı. MPV ve PDW ile bu parametreler arasında ilişki izlenmedi. Dört grup arasında MPV açısından herhangi bir farklılık izlenmedi (p=0,732). Gruplara göre MPV düzeylerine bakıldığında grup 1,2,4 'de anlamlı bir ilişki saptanmadı. Ancak grup 3'de %90 satürasyon altında geçen süre ile MPV arasında korelasyon saptandı (p=0,021 r=0,413). MPV ve PDW'nin homosistein, fibrinojen ve ürik asit ile korelasyonu saptanmadı. Homosistein %90 satürasyon altında geçen süre ile koreleyken (p=0,001 r=0,295), Fibrinojen AHI (p=0,004 r=0,261), %90 altında geçen süre (p=0,023 r=0,205), %90 altına düşme sayısı (p=0,05 r=0,255) ve toplam apne süresi (p=0,001 r=0,299) ile koreleydi.

SONUÇ: MPV ve PDW düzeyleri OSAS şiddetiyle ve homosistein, fibrinojen değerleri ile ilişkili değildir. OSAS'da trombosit aktivasyonunu değerlendirebilmek için MPV ve PDW dışında başka belirteçlere bakılmalıdır.

SS-051

OBSTRUKTİF UYKU APNE SENDROMU'NDA MİKROALBUMİNÜRİ

Emel Bulcun¹, Aydanur Ekici¹, Mehmet Ekici¹, Dilay Çimen¹, Üçler Kısa²¹Kırıkkale Üniversitesi Tıp Fakültesi Göğüs Hastalıkları A.D.²Kırıkkale Üniversitesi Tıp Fakültesi Biyokimya A.D.

GİRİŞ: Uriner albumin atılımı endotel disfonksiyonu ve kardiovasküler hastalıklar için önemli bir risk faktörüdür. Mikroalbuminüri obstruktif uyku apne sendromu (OUAS)'nda uykuda aralıklı olarak gözlenen oksijen desaturasyonlarına bağlı gelişebilir. Biz bu çalışmada OUAS'lı hastalarda mikroalbuminüriyi ve mikroalbuminüri ile klinik parametrelerin ilişkisini inceledik.

YÖNTEM: Polisomnografileri yapılarak tanı konulan yetmiş yedi OUAS tanılı hasta ve yirmi bir nonapneik horlaması olan olgu çalışmaya dahil edildi. Tüm kişilerin açlık kan örneği alındı. Serumda CRP, glikoz, insulin ve spot idrar örneğinde albumin ve kreatinin bakıldı. Üriner albumin kreatinin oranı daha önceden tanımlanan formüle göre hesaplandı. Kronik hastalıklar şiddet indeksi modifiye kümülatif hastalıklar değerlendirme ölçeği (MKHDÖ) ile sorgulanarak hesaplandı. İnsülin rezistansı (İR) HOMA-IR formülü kullanılarak hesaplandı. Subjektif uykululuk epword uykululuk skalası (EUS) kullanılarak değerlendirildi.

BULGULAR: OUAS'lı hastaların yaş ortalaması 49.2 ± 11.2 , nonapneik horlayanların yaş ortalaması 44.8 ± 14.3 idi. Vücut kitle indeksi (VKİ) (p: 0.02), KHDÖ (p: 0.01), ESS (p: 0.02) ve üriner albumin kreatinin oranı (p: 0.01), OUAS'lı hastalarda nonapneik horlayanlardan daha yüksek bulundu. Pearson korelasyon analizinde üriner albumin kreatinin oranı; İR ile pozitif (r: 0.33, p: 0.002), hipopne indeksi ile pozitif (r: 0.28, p: 0.02), desaturasyon indeksi ile pozitif (r: 0.23, p: 0.02), minimal O2 ile negatif (r: -0.27, p: 0.01) ilişkili bulundu. Ancak üriner albumin kreatinin oranı ile EUS, AHI ve MKHDÖ arasında ilişki görülmedi. Lineer regresyon analizinde yaş, cinsiyet ve VKİ göz önüne alındığında, üriner albumin kreatinin oranı minimal O2 ile negatif (p: 0.01), desaturasyon indeksi ile pozitif (p: 0.03) ilişkili bulundu. Yine bu analizde, üriner albumin kreatinin oranı ile MKHDÖ skoru arasında ilişki görülmedi.

SONUÇ ve TARTIŞMA: Mikroalbuminüri OUAS'lı hastalarda hastalık şiddetine ve aralıklı görülen hipoksemiye bağlı olarak gelişebilir. Mikroalbuminüri ölçümü kolay, noninvaziv ve ucuz bir testtir. Mikroalbuminüri kardiovasküler risk için güçlü bir prediktör olup OUAS'lı hastalarda kardiovasküler morbidite ve mortalite riski için düzenli aralıklarla incelenmelidir.

Tablo 1: Obstruktif Uyku Apne Sendromu ve Nonapneik Horlayan Olguların Demografik Verileri ve Karşılaştırması

	OUAS tanılı hastalar Ortalama \pm SD N: 77	Nonapneik Horlayan Hastalar Ortalama \pm SD N: 21	p değeri
Yaş	49.2 ± 11.2	44.8 ± 14.3	0.2
Cinsiyet erkek/kadın	64/13	11/10	0.01
VKİ	32.9 ± 6.4	29.5 ± 6.4	0.02
Sigara p/y	15.0 ± 17.0	7.9 ± 13.8	0.08
CRP	5.7 ± 10.9	4.2 ± 4.4	0.5
Üriner albumin kreatinin oranı	27.5 ± 56.9	8.4 ± 13.6	0.01
MKHDÖ	19.1 ± 2.8	17.1 ± 1.9	0.01
EUS	10.4 ± 5.4	7.3 ± 4.6	0.02
AHI	38.2 ± 28.1	3.7 ± 1.5	0.0001
AI	23.8 ± 26.1	1.5 ± 1.5	0.0001
HI	17.4 ± 12.3	2.3 ± 1.8	0.0001
DI	33.7 ± 30.5	2.9 ± 5.6	0.0001
Minimal	79.0 ± 11.3	89.8 ± 2.1	0.0001
IR	2.9 ± 2.7	2.1 ± 1.3	0.2

İstatistiksel anlamlılık $p < 0.05$ SD: Standart deviasyon VKİ: Vücut kitle indeksi IR: İnsülin rezistansı CRP: C reaktif protein MKHDÖ: Modifiye kümülatif hastalık değerlendirme ölçeği EUS: Epword uykululuk skalası AI: Apne indeksi

Tablo 2: Obstruktif Uyku Apne Sendromlu Hastalarda Mikroalbuminürinin Belirleyicileri

	Üriner albumin kreatinin oranı B değeri p değeri		Üriner albumin kreatinin oranı B değeri p değeri
Yaş	-0.008 0.9	Yaş	0.03 0.7
Cinsiyet	0.07 0.4	Cinsiyet	0.08 0.4
VKİ	0.10 0.3	VKİ	0.11 0.2
MKHDÖ	0.06 0.5	MKHDÖ	0.08 0.4
Minimal O2	-0.27 0.01	DI	0.23 0.03

İstatistiksel anlamlılık $p < 0.05$ SD: Standart deviasyon MKHDÖ: Modifiye kümülatif hastalık değerlendirme ölçeği VKİ: Vücut kitle indeksi DI: Desaturasyon indeksi

SS-052

AKCİĞER TÜBERKÜLOZLU HASTALARIN EPWORTH UYKULULUK ÖLÇEĞİ VE PİTTSBURG UYKU KALİTESİ İNDEKSİ İLE DEĞERLENDİRİLMESİ

Tayfun Çalışkan¹, Özden Şanan¹, Tuncer Özkısa², Hatice Kaya², Tansel Kendirli³, Yasin Uyar¹, Faruk Çiftçi¹

¹GATA Haydarpaşa Eğitim Hastanesi Göğüs Hastalıkları Servisi, İstanbul, Türkiye

²Gülhane Askeri Tıp Akademisi Göğüs Hastalıkları Servisi, Ankara, Türkiye

³GATA Haydarpaşa Eğitim Hastanesi Nöroloji Servisi, İstanbul, Türkiye

AMAÇ: Akciğer tüberkülozlu hastalara tedavi öncesinde ve tedavi başladıktan sonra konversiyon sağlandığında uygulanacak anketler ile hastalık nedeniyle hastalarda ortaya çıkan uyku bozuklukları ve uyku kalitesi değişimlerinin varlığı ve tedavi başladıktan sonrasındaki sonuçlarla karşılaştırma amaçlanmıştır

MATERYAL - METOD: Bu çalışma, GATA Haydarpaşa Eğitim Hastanesi Göğüs Hastalıkları kliniğinde, 15 Kasım 2012 ile 15 Haziran 2013 tarihleri arasında tanı konulan yayma pozitif akciğer tüberkülozlu hastalarda, prospektif randomize anket araştırmasıyla yapılmıştır.

BULGULAR: Çalışmaya 49 yayma pozitif akciğer tüberkülozu hastası dahil edilmiştir. Hastaların yaş ortalaması 22,2 ±2,69, boy ortalaması 174,9±7,10 ve kilo ortalaması 64,45±10,20'dir. Hastaların tedavi öncesi ve tedavi sonrası Pittsburg Uyku Kalitesi İndeksi (PUKİ) skorları arasında istatistiksel olarak anlamlı bir fark saptanmıştır. (p=0,001<0,05) Tedavi öncesi hastaların PUKİ skor ortalaması 4,53±2,76 iken tedavi sonrası PUKİ ortalaması 3,31±2,93'e düşmüştür. Hastaların tedavi öncesi ve tedavi sonrası Epworth Uykululuk Ölçeği (EUÖ) skorları arasında istatistiksel olarak anlamlı bir fark saptanmamıştır. (p=0,47>0,05) Tedavi öncesi hastala EUÖ skor ortalaması 6,47±3,55 iken tedavi sonrası EUÖ ortalaması 6,08±4,04'e düşmüştür.

SONUÇ: Akciğer tüberkülozu hastalarında, uyku kalitesinde bozulma ve EUÖ'ye göre gün içinde genel uykuluk hali saptanmıştır. Antitüberküloz tedavi başladıktan sonra konversiyon sağlandığında, tedavi öncesine göre uyku kalitesinde düzelleme görülmüştür.

Hastaların demografik özellikleri

	Minimum	Maksimum	Ortalama	Standart sapma
Yaş	20	36	22,20	2,69
Boy	162	196	174,90	7,10
Kilo	45	98	64,45	10,20

Akciğer Tüberkülozlu Hastaların Anket Sonuçları

	Tedavi Öncesi	Tedavi Sonrası	p
Pittsburg Uyku Kalitesi İndeksi	4,53 ± 2,76	3,31 ± 2,93	0,001
Epworth Uykululuk Ölçeği	6,47 ± 3,55	6,08 ± 4,04	0,47

SS-053

OBSTRÜKTİF UYKU APNE SENDROMLU HASTALARDA SERUM TAS VE TOS DÜZEYLERİNİN DEĞERLENDİRİLMESİ

Özlem Abakay¹, Hatice Yüksel², Hadice Şen¹, Mehmet Halis Tanrıverdi³, Abdullah Çetin Tanrıku¹, Yılmaz Palancı⁴, Abdurrahman Abakay¹, Osman Evliyaoğlu²

¹Dicle Üniversitesi, Göğüs Hastalıkları Ana Bilim Dalı, Diyarbakır

²Dicle Üniversitesi, Biyokimya Ana Bilim Dalı, Diyarbakır

³Dicle Üniversitesi, Aile Hekimliği Ana Bilim Dalı, Diyarbakır

⁴Dicle Üniversitesi, Halk Sağlığı Ana Bilim Dalı, Diyarbakır

Obstrüktif uyku apne sendromu (OSAS) uyku esnasında hipoksemi ile sonuçlanan ve tekrarlayan apne/hipopne epizodları ile karakterize bir sendromdur. Üst hava yollarında tekrarlayan tıkanmalar ciddi hipoksik ataklara neden olur. Arteriyel oksijen saturasyonundaki döngüsel değişimler reaktif oksijen türevlerinde artışa ve prooksidan-antioksidan dengesinde bozulmalara neden olabilir. Apne/hipopne epizotları ve oksijen saturasyonundaki azalma, iskemik ve reperfüzyon hasarını yaptığı gibi, hücre metabolizmasında bazı değişimleri neden olmaktadır. Bu çalışmada OSAS hastalarında total oksidan (TOS) ve total antioksidan (TAS) düzeylerinin değerlendirilmesi amaçlandı. Bu çalışmaya 91 OSAS'lı hasta ile 31 sağlıklı kontrol alındı. Katılımcıların serum TOS ve TAS düzeyleri çalışıldı. Hastaların tüm gece polisomnografik kayıtları ile elde edilen uyku parametreleri değerlendirildi. Hastaların yaş ortalaması $44,8 \pm 11,3$ yıl idi. Hastaların %58'i erkek, %42'si kadın idi. Hasta grubuyla kontrol grupları arasında ortalama yaş ve cins dağılımı açısından fark yoktu ($p>0.05$). Hastaların apne hipopne indeksi ortalaması 12,9 adet/saat, oksijen desaturasyon indeksi ortalaması 14,3 idi. Hasta grubunda ortalama serum TAS seviyesi $0,78 \pm 0,32$ iken kontrol grubunda $1,52 \pm 0,23$ ölçüldü ve anlamlı olarak düşük saptandı ($p=0,000$). Hasta grubunda ortalama serum TOS seviyesi $48,6 \pm 10,5$ iken kontrol grubunda $22,7 \pm 3,7$ ölçüldü ve anlamlı olarak yüksek saptandı ($p=0,001$). Çalışmamızın verilerine göre OSAS hastalarında sağlıklı bireylere göre sistemik oksidatif strese artış, antioksidan enzimlerde ise azalma saptandı.

SS-054**OBSTRÜKTİF UYKU APNE SENDROMLU HASTALARDA HEPCİDİN DÜZEYLERİNİN DEĞERLENDİRİLMESİ**

Özlem Abakay¹, Hatice Yüksel², Abdurrahman Abakay¹, Yılmaz Palancı³, Mehmet Halis Tanrıverdi⁴, Hadice Şen¹, Abdullah Çetin Tanrıkulu¹, Osman Evliyaoğlu²

¹Dicle Üniversitesi, Göğüs Hastalıkları Ana Bilim Dalı, Diyarbakır

²Dicle Üniversitesi, Biyokimya Ana Bilim Dalı, Diyarbakır

³Dicle Üniversitesi, Halk Sağlığı Ana Bilim Dalı, Diyarbakır

⁴Dicle Üniversitesi, Aile Hekimliği Ana Bilim Dalı, Diyarbakır

Obstrüktif uyku apne sendromu (OUAS) uyku esnasında hipoksemi ile sonuçlanan ve tekrarlayan apne/hipopne epizodları ile karakterize bir sendromdur. Üst hava yollarında tekrarlayan tıkanmalar ciddi hipoksik ataklara neden olur. Hecpidin intestinal demir absorpsiyonu düzenlenmesinde ve demirin retiküloendotelyal makrofajlarda depolanmasında düzenleyici bir proteindir. Bu çalışmada OUAS hastalarında serum hepcidin ve demir düzeylerinin değerlendirilmesi amaçlandı. Bu çalışmaya 72 OSAS'lı hasta ile 31 sağlıklı kontrol alındı. Katılımcıların serum hepcidin ve demir düzeyleri çalışıldı. Hastaların tüm gece polisomnografik kayıtları ile elde edilen uyku parametreleri değerlendirildi. Hastaların yaş ortalaması $45,5 \pm 11,0$ yıl idi. Hastaların %62'i erkek, %38'si kadın idi. Hasta grubuyla kontrol grupları arasında ortalama yaş ve cins dağılımı açısından fark yoktu ($p>0.05$). Hasta grubunda ortalama serum hepcidin seviyesi $406,2 \pm 379,6$ iken kontrol grubunda $261,2 \pm 89,8$ ölçüldü ve anlamlı olarak düşük saptandı ($p=0,003$). Hasta grubunda ortalama serum demir seviyesi $72,4 \pm 35,4$ iken kontrol grubunda $88,1 \pm 16,0$ ölçüldü ve anlamlı olarak yüksek saptandı ($p=0,002$). Çalışmamızın verilerine göre OUAS hastalarında sağlıklı bireylere göre serum hepcidin düzeyinde artış, serum demir seviyesinde ise azalma saptandı. Bu durumun OSAS'ta var olan sistemik inflamasyona bağlı olabileceği düşünüldü.

SS-055**AKCİĞER KANSERLİ HASTALARDA NEOADJUVAN TEDAVİYE PATOLOJİK TAM YANITIN PREOPERATİF SAPTANMASINDA PET'İN ROLÜ**

Hüseyin Melek¹, Feyza Şen², Gamze Çetinkaya¹, Mehmet Muharrem Erol¹, Türkan Evrensel³, Elif Ülker Akyıldız⁴, Ahmet Sami Bayram¹, Cengiz Gebitekin¹

¹Uludağ Üniversitesi Tıp Fakültesi, Göğüs Cerrahisi Anabilim Dalı, Bursa

²Uludağ Üniversitesi Tıp Fakültesi, Nükleer Tıp Anabilim Dalı, Bursa

³Uludağ Üniversitesi Tıp Fakültesi, Tıbbi Onkoloji Anabilim Dalı, Bursa

⁴Uludağ Üniversitesi Tıp Fakültesi, Patoloji Anabilim Dalı, Bursa

GİRİŞ: Neoadjuvan tedavi sonrası patolojik tam yanıt alınan hastalarda prognoz çok iyidir. Bu hastalarda preoperatif tedaviye tam yanıt olduğunun gösterilmesi durumunda cerrahi rezeksiyon gerekliliği tartışılabilir. Bu çalışmanın amacı neoadjuvan tedavi sonrası tedaviye patolojik tam yanıtın değerlendirmesinde Pozitron emisyon tomografisinin(PET) etkinliğini göstermektir.

MATERYAL - METOD: Hastanemizde 2008-2013 yılları arasında küçük hücreli dışı akciğer kanseri tanısı ile neoadjuvan tedavi sonrası akciğer rezeksiyonu uygulanmış 201 hastanın dosyaları retrospektif olarak incelendi. Neoadjuvan tedavi öncesi ve sonrası PET çekilmiş hastalardan cerrahi tedavi sonrası patoloji sonucu TONO (patolojik piyeste tümör hücresi saptanmamış) ve T1-2aN0 olan 25 hasta çalışmaya dahil edildi. Neoadjuvan tedavi öncesi ve sonrası kitle standart uptake değerleri(SUDmaks) ve yüzde değişim oranları kaydedildi. Tedavi sonrası SUDmaks eşik değeri 2,5 altında olan hastalar PET'e göre tam yanıt olarak kabul edildi. Bu hasta grubunda PET'in tam yanıt ve tümör varlığının tespitinde sensitivite, spesifitesi ve doğruluk oranı hesaplandı.

BULGULAR: Hastaların tamamı erkek, ortalamayaş58,7 idi. Üç hastaya pnömonektomi, 22 hastaya lobektomi yapıldı. Tümör histopatolojik tipi 15 hastada squamöz hücreli karsinom, 5 hastada adenokarsinom, 5 hastada diğer hücre tipi idi. PET'te neoadjuvan tedavi öncesi akciğer kanserinin SUDmaks ortalama değeri 15,1 iken, tedavi sonrası SUDmaks ortalama değeri 7,3 idi. Tedavi öncesine göre SUDmaks değerlerinde ortalama %55 azalma saptandı. PET ile tam yanıt bildirilen 7 hastanın SUDmaks değerleri 1,8(%79 azalma) ve 2(%87 azalma) olan 2 hastada (%28) tam yanıt saptanmadı. PET ile tam yanıt bildirilmeyen 18 hastanın 5 inde tam yanıt tespit edildi. Bu sonuçlarla PET'in sensitivitesi %86, spesifitesi %50, pozitif prediktif değeri %72, negatif prediktif değeri %71, doğruluk oranı %72 olarak hesaplandı.

SONUÇ: Pozitron emisyon tomografisinin küçük hücreli dışı akciğer kanserinde, neoadjuvan tedavi sonrası patolojik tam yanıtın değerlendirilmesinde tek başına yeterli doğruluğa ulaşamadığı tespit edildi.

SS-056**AKCİĞER KANSERLİ HASTALARDA BÖBREK ÜSTÜ BEZİ METASTAZININ SAPTANMASINDA PET'İN ROLÜ**

İsmet Yavaşçaoğlu¹, Hüseyin Melek², Gamze Çetinkaya², Feyza Şen³, Hakan Vuruşkan¹, Mehmet Muharrem Erol², Yakup Kordan¹, Elif Ülker Akyıldız⁴, Ahmet Sami Bayram², Cengiz Gebitekin²

¹Uludağ Üniversitesi Tıp Fakültesi, Üroloji Anabilim Dalı, Bursa

²Uludağ Üniversitesi Tıp Fakültesi, Göğüs Cerrahisi Anabilim Dalı, Bursa

³Uludağ Üniversitesi Tıp Fakültesi, Nükleer Tıp Anabilim Dalı, Bursa

⁴Uludağ Üniversitesi Tıp Fakültesi, Patoloji Anabilim Dalı, Bursa

GİRİŞ: Böbreküstü bezi akciğer kanserinin sık metastaz yaptığı organlardan biridir. Bu çalışmanın amacı akciğer kanserli hastalarda böbrek üstü bezi metastazının saptanmasında Pozitron emisyon tomografisinin(PET) etkinliğini göstermektir.

MATERYAL - METOD: Hastanemizde 2009 ve 2013 yılları arasında akciğer kanseri tanısı ile uzak metastaz taraması için PET görüntülemesi yapılmış hastaların dosyaları retrospektif olarak incelendi. PET'te böbrek üstü bezi tutulumunun karaciğer aktivitesine eşit veya yüksek olması metastaz olarak değerlendirildi. Toraks BT ve PET'te böbrek üstü bezinde metastaz bildirilen hastalardan multidisipliner onkoloji konseyinde görüşülerek tedavi protokolüne alınan ve laparoskopik sürrenalektomi yapılan 19 hasta çalışmaya dahil edildi. PET'in böbrek üstü metastazını saptamadaki sensitivite ve spesifitesi hesaplandı.

BULGULAR: Hastaların 16'sı erkek, 3'ü kadın olup, ortalama yaş 58 di. PET'te akciğer kanserinin maksimum standart uptake değerinin(SUDmaks) ortalaması 13,4 iken, böbrek üstü bezinin ise 7,1 idi. PET ile metastaz bildirilen 17 hastanın 13'ünde histopatolojik olarak metastaz saptandı(Doğru pozitif n=13). PET ile metastaz bildirilmeyen 2 hastada histopatolojik olarak da metastaz saptanmadı(Doğru negatif n=2). Yanlış pozitiflik saptanan 4 hastanın böbrek üstü bezi SUDmaks değeri 4'ün altındaydı. Bu sonuçlarla PET'in sensitivitesi %100, spesifitesi %33, pozitif prediktif değeri %76, negatif prediktif değeri %100, doğruluk oranı %79 olarak hesaplandı.

SONUÇ: Pozitron emisyon tomografisi ile böbrek üstü bezine metastaz saptanması durumunda özellikle SUDmaks değeri düşük hastalarda histopatolojik doğrulama gereklidir.

SS-057

ORTALAMA TROMBOSİT HACMİ: KÜÇÜK HÜCRELİ DIŞI AKCİĞER KANSERİNDE EVRE VE VENÖZ TROMBOZLA İLİŞKİLİ MİDİR?Deniz Köksal¹, Fatih Seğmen¹, Adem Koyuncu¹, Melike Atasever², Mine Berkoğlu¹¹Ankara Atatürk Göğüs Hastalıkları ve Göğüs Cerrahisi Eğitim ve Araştırma Hastanesi, Göğüs Hastalıkları²Ankara Atatürk Göğüs Hastalıkları ve Göğüs Cerrahisi Eğitim ve Araştırma Hastanesi, Biyokimya

GİRİŞ-AMAÇ: Kanser hücreleri ve trombositler arasındaki ilişki uzun yıllardır bilinmektedir. Kanserli hastalarda trombosit sayıları artmakta ve tromboembolik olaylar daha sık görülmektedir. Ortalama trombosit hacmi (MPV), tam kan sayımı cihazlarında rutin olarak ölçülen ve son yıllarda gastrik, kolorektal gibi çeşitli kanser türleriyle ilişkisi araştırılan bir parametredir. Biz de çalışmamızda küçük hücreli dışı akciğer kanserli (KHDAK) hastalarda MPV değerinin hastalık evresiyle ve venöz tromboembolizm gelişimiyle olan ilişkisini araştırmayı amaçladık.

METHOD: 1 Ocak 2010 ile 31 Temmuz 2012 tarihleri arasında kliniğimizde yatarak KHDAK tanısı konmuş hastaların dosyaları geriye dönük olarak incelendi. Bu dönemde tanı alan 302 hastanın 142'si MPV değerlerini etkileyebilecek ek hastalıkları (aterosklerotik kalp hastalığı, diabetes mellitus, hipertansiyon, kalp yetmezliği ve kronik obstrüktif akciğer hastalığı) olması nedeniyle çalışma dışı bırakıldı. Çalışmaya 160 KHDAK'li hastanın yanı sıra 20 sağlıklı kontrol alındı. Hasta dosyaları geriye dönük olarak incelenerek oluşturulan formlara; hastanın yaşı, cinsiyeti, sigara öyküsü, histopatolojik tanısı, yapılan tedavi (cerrahi/cerrahi dışı), hastalık evresi, tanı anındaki laboratuvar parametreleri (hemoglobin, hematokrit, trombosit sayısı, MPV, albümin, eritrosit sedimentasyon hızı, venöz tromboz öyküleri kaydedildi.

BULGULAR: Hasta grup (ort yaş 60,1±9,5), kontrol grubundan (ort yaş 50,4±5,6) daha yaşlıydı. Adenokarsinoma (64, %40) ve skuamoz karsinom (60, %37,5) en sık görülen histopatolojik subtipi. Hastaların büyük çoğunluğu ileri (72, %45) ve lokal ileri (66, %41,2) evreydi. Hastaların %5,9'unda (9 hasta) venöz tromboz öyküsü mevcuttu. Sağlıklı grupla karşılaştırıldığında KHDAK'li grupta, hemoglobin, hematokrit, albümin, MPV değerleri istatistiksel olarak anlamlı bir şekilde daha düşük; trombosit sayısı ve ESH ise yüksek bulundu. MPV ile hemoglobin ($p=0,018$ $r=0,186$), hematokrit ($p=0,004$ $r=0,229$) ve albümin ($p=0,002$ $r=0,244$) düzeyleri arasında pozitif korelasyon saptanırken, trombosit sayısı ($p<0,001$ $r=-0,509$) ve ESH ($p=0,001$ $r=-0,295$) arasında negatif korelasyon saptandı. Kanser evresi ile trombosit sayısı ve MPV arasında ilişki saptanmadı. Tromboz saptanan (N=9) ve saptanmayan (N=151) KHDAK'li olgularda MPV ve trombosit sayıları benzer bulundu.

SONUÇ: KHDAK'li hastalarda trombosit sayıları yüksek, MPV değerleri düşük olmaktadır. Kanser evresi ile MPV değerleri ve trombosit sayısı arasında ilişki saptanmamıştır. Venöz tromboembolizmi olan ve olmayan hastalarda MPV değerleri ve trombosit sayısı benzer bulunmuştur.

SS-058

KÜÇÜK HÜCRELİ DIŞI AKCİĞER KANSERİ HASTALARINDA PRİMER TÜMÖR METABOLİK AKTİVİTESİ İLE LENF NODU METASTAZI VE UZAK ORGAN METASTAZI ARASINDAKİ İLİŞKİFatma Yıldırım¹, Ahmet Selim Yurdakul¹, Murat Türk¹, Ümit Özgür Akdemir², Can Öztürk¹¹Gazi Üniversitesi Tıp Fakültesi, Göğüs Hastalıkları Ana Bilim Dalı, Ankara²Gazi Üniversitesi Tıp Fakültesi, Nükleer Tıp Ana Bilim Dalı, Ankara

GİRİŞ-AMAÇ: Çalışmamızda Küçük Hücreli Dışı Akciğer Kanseri (KHDAK) hastalarında tedavi öncesi çekilen PET-BT' deki primer kitlenin SUVmax olarak ölçülen 18F-FDG tutulumu (metabolik aktivitesi) ile lokal yayılım, lenf nodu metastazı ve uzak organ metastazı arasındaki ilişkiyi araştırmayı amaçladık.

MATERYAL - METOD: Torasik Onkoloji ünitemizde Mart 2009-Temmuz 2013 tarihleri arasında KHDAK tanısı alan, takip ve tedavi edilen 143 hastanın dosyası retrospektif olarak incelendi. Hastaların demografik özellikleri, klinik evreleri, tedavi öncesi çekilen PET-BT'deki primer kitlenin SUVmax değeri, lokal yayılım olup olmadığı, lenf nodu ve uzak organ metastazları kaydedildi.

BULGULAR: 143 hastanın 37(%25.8)'si erken (Evre I-II), 106 (%74.2)'sı lokal-ileri (Evre III-IV) evre idi. Hastalar medyan SUVmax değeri 13.0'e göre iki gruba ayrıldı. SUVmax \geq 13 olan grupta 69 (%48.3) hasta, SUVmax $<$ 13 olan grupta 74 (%51.7) hasta vardı. Düşük SUVmax grubundaki 74 hastanın 47 (%63.5)' sinde lenf nodu metastazı, 33 (%44.6)'ünde uzak organ metastazı, 6 (%8.1)' sında hem lenf nodu hem de uzak organ metastazı mevcuttu. Yüksek SUVmax grubundaki 69 hastanın 47 (%68.1)' sinde lenf nodu metastazı, 27 (%39.1)' sinde uzak organ metastazı, 5 (%7.2)'inde hem lenf nodu hem de uzak organ metastazı mevcuttu. İki grup arasında nodal metastaz ($p=0.60$) ve uzak organ metastazı ($p=0.61$) açısından istatistiksel olarak anlamlı fark tespit edilmedi.

SONUÇ: KHDAK hastalarında tedavi öncesi çekilen PET BT'deki primer kitlenin metabolik aktivitesini yansıtan SUVmax değeri, lenf nodu metastazı ve uzak organ metastazını öngörmede kullanılamaz.

SS-059

AKCİĞER KANSERLİ HASTALARDA TÜMÖR M2-PİRUVAT KİNAZIN TANI DEĞERİ: TU-M2-PK AKCİĞER KANSERİNDE TARAMA TESTİ OLABİLİR Mİ?

Asuman Aslan Kara¹, Mediha Gönenç Ortaköylü¹, Ayşe Bahadır¹, Figen Alkan¹, Emel Çağlar¹, Hafize Uzun², Gülcan Kormaz², Halide Nur Ürer³

¹Yedikule Göğüs Hastalıkları ve Göğüs Cerrahisi Eğitim ve Araştırma Hastanesi

²Ü Cerrahpaşa Tıp Fakültesi Biyokimya Anabilim Dalı

³Yedikule Göğüs Hastalıkları ve Göğüs Cerrahisi Eğitim ve Araştırma Hastanesi Patoloji Bölümü

GİRİŞ-AMAÇ: Tümör M2-piruvat kinaz (Tu-M2-PK); piruvat kinazın M2 izoenziminin inaktif dimerik formudur ve tümör hücrelerinden yüksek düzeyde sentezlendiği bildirilmiştir. Çalışmamızda akciğer kanseri tanısı almış hastalarda TU-M2-PK düzeyinin tanısal değerini araştırmayı amaçladık.

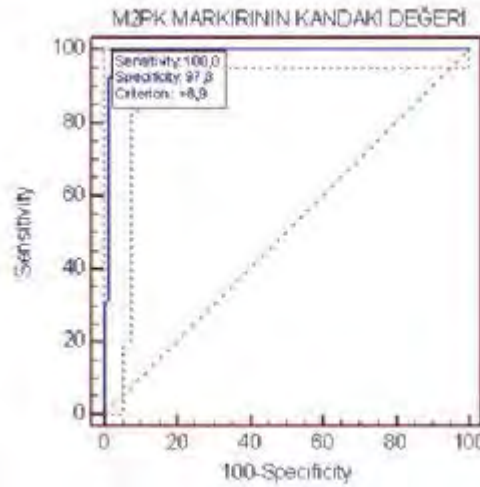
METOD: Bu prospektif çalışmaya akciğer kanseri tanısı alan 98 olgu (Çalışma grubu) ile akciğer kanseri ekarte edilmiş 90 olgu (Kontrol grubu) alındı. Çalışma grubu hastalar akciğer kanseri tanısı almış, tümöre yönelik herhangi bir tedavi almamış 18 yaş üstü kişilerden oluştu. Kontrol grubununun 45'i herhangi bir akciğer hastalığı tanısı almış ancak akciğer kanseri olmayan kişilerden (kontrol grup-1), 45'i ise tamamen sağlıklı kişilerden (kontrol grup-2) oluşturuldu. Plazma M2-PK düzeylerinin belirlenmesinde sandviç ELISA prensibine dayanan ticari kit (ScheBo Biotech Ag, Tumor M2-PK ELISA kit, Germany) kullanıldı. Örneklerin M2-PK değerleri standart grafiği üzerinden hesaplandı.

BULGULAR: Ortalama plazma Tu-M2-PK düzeyleri akciğer kanserli çalışma grubunda $17,17 \pm 7,75$ IU/ml, kontrol grubu 1'de $4,53 \pm 2,15$ IU/ml, kontrol grubu 2'de $4,08 \pm 2,87$ IU/ml bulundu. Her üç grup M2-PK düzeyleri karşılaştırıldığında akciğer kanseri grubundaki Tu-M2 PK düzeyindeki yükseklik istatistiksel olarak ileri derecede anlamlı idi ($p < 0,001$).

Çalışmamızda ROC eğrisi kullanılarak bulunan $8,9$ IU/ml cut-off değerinde Tu-M2-PK'nın akciğer kanserini göstermede sensitivitesi %100, spesifitesi %97,8 olarak hesaplandı (Şekil1).

SONUÇ: Çalışmamızın sonucunda plazma Tu-M2-PK düzeyinin Türkiye'deki popülasyonda akciğer kanseri ayırıcı tanısında kullanılabileceği ve hatta akciğer kanseri taramasında bir tarama testi olabileceği sonucuna varılmıştır.

Şekil 1: Akciğer Kanserli ve Kontrol Olgulara Göre ROC Eğrisi



Kesme noktası (cutoff değeri) $8,9$ IU/ml alındığında testin duyarlılığı (Sensitivite: Gerçekte hasta olanlar arasında testin pozitif sonuç verme oranı): %100 Seçiciliği (Spesifite;: Gerçekte hastalığa sahip olmayanlar arasında testin negatif sonuç verme oranı): % 97,8 bulunmuştur.

SS-060**CERRAHİ TEDAVİ UYGULANMIŞ EVRE 3A (PATOLOJİK N2) KÜÇÜK HÜCRELİ DIŞI AKCİĞER KANSERLİ HASTALARDA SAĞKALIM VE PROGNOSTİK FAKTÖRLER**

Hüseyin Melek¹, Gamze Çetinkaya¹, Mehmet Muharrem Erol¹, Türkkân Evrensel², Süreyya Sarıhan³, Elif Ülker Akyıldız⁴, Ahmet Sami Bayram¹, Cengiz Gebitekin¹

¹Uludağ Üniversitesi Tıp Fakültesi, Göğüs Cerrahisi Anabilim Dalı

²Uludağ Üniversitesi Tıp Fakültesi, Tıbbi Onkoloji Anabilim Dalı

³Uludağ Üniversitesi Tıp Fakültesi, Radyasyon Onkolojisi Anabilim Dalı

⁴Uludağ Üniversitesi Tıp Fakültesi, Patoloji Anabilim dalı

AMAÇ: Küçük hücreli dışı akciğer karsinomlu (KHDAK) evre 3A hastaların tedavisinde henüz görüş birliği oluşmamıştır. Preoperatif lenf nodu metastazı (N2) saptanan hastalarda cerrahi tedavinin yeri ve klinik N0 fakat intraoperatif N2 saptanan hastalarda cerrahi tedavinin seyri halen tartışılan konular arasındadır. Biz bu çalışmada cerrahi tedavi uygulanmış ve patolojik olarak mediastinal lenf nodu metastazı saptanmış (pN2) hastaların sağkalım ve prognostik faktörlerinin gösterilmesini amaçladık.

MATERYAL - METOD: Kliniğimizde 2001 - 2013 tarihleri arasında KHDAK tanısı ile cerrahi rezeksiyon uygulanan tüm hastalar retrospektif olarak incelendi. Preoperatif tüm olgulara non-invaziv ve/veya invaziv yöntemler ile mediastinal evreleme yapıldı. Mediastinal metastaz varlığından şüphelenilen yada teyit edilen hastalara neoadjuvan tedavi sonrası, diğer hastalara ise doğrudan komplet akciğer rezeksiyonu ve lenf nodu diseksiyonu uygulandı. Patolojik N2 olduğu tespit edilen 98 hasta (88 erkek, 10 kadın; ortalama yaş 57,7(43-75) çalışmaya dahil edildi. Preoperatif patolojik olarak N2 olduğu tespit edilmiş ve neoadjuvan tedavi alan hastalardan cerrahi tedavi ile N0 olduğu gösterilen hastalar Grup I (Nodal sterilizasyon, n=33), cerrahi tedavi ile N2 'nin devam ettiği gösterilen hastalar Grup II (Rezistans N2, n=23) ve preoperatif N2 tespit edilemeyen ve cerrahi tedavi ile N2 tespit edilen hastalar Grup III(Sürpriz N2, n=42) olmak üzere 3 grup oluşturuldu. Hastaların sağ kalım oranları, prognozu etkileyen faktörler Kaplan-Meier yöntemiyle, log-rank testi veya Cox göreceli riskler modeli kullanılarak analiz edildi ve gruplar karşılaştırıldı.

BULGULAR: Tümör histopatolojik tipi 50 hastada skuamöz hücreli karsinom, 43 hastada adenokarsinom, 5 hastada diğer KHDAK idi. Neoadjuvan tedavi 15 hastaya kemoterapi, 41 hastaya kemoradyoterapi olmak üzere toplam 56 hastaya verildi. Operasyon tipi 24 hastada pnömonektomi, 74 hastada lobektomi idi. Lenf nodu metastazı 33 hastada 4 numaralı, 28 hastada 7 numaralı, 27 hastada 5 veya 6 numaralı istasyonlarda saptanırken 3 hastada lenf nodu metastazı multiple istasyonda idi. Beş yıllık sağ kalım Grup III'te %61, Grup I'de %48,6 iken Grup II'de %19 olduğu tespit edildi (p<0,05).

SONUÇ: Neoadjuvan tedavi sonrası rezistans N2 olan hastalarda sağ kalım kötüdür. Bununla birlikte sürpriz N2 ve neoadjuvan tedavi sonrası nodal sterilizasyon sağlanan hastalarda cerrahi tedavi sonrası kabul edilebilir iyi bir sağkalım elde edilmiştir.

SS-061

MALİGN PLEVRAL MEZOTELYOMADA OPTİMAL CERRAHİ; EKSTRAPLEVRAL PNÖMONEKTOMİ İLE PLEVREKTOMİ/DEKORTİKASYONUN KARŞILAŞTIRILMASIÖzkan Saydam¹, Kemal Karapınar¹, Muzaffer Metin¹, Songül Büyükkale¹, Adalet Demir¹, Cemal Aker¹, Murat Kıyık², Sibel Yurt², Adnan Sayar¹, Atilla Gürses¹¹Yedikule Göğüs Hastalıkları ve Göğüs Cerrahisi Eğitim ve Araştırma Hastanesi Göğüs Cerrahisi Kliniği²Yedikule Göğüs Hastalıkları ve Göğüs Cerrahisi Eğitim ve Araştırma Hastanesi Göğüs Hastalıkları Kliniği

GİRİŞ: Malign Mezotelyoma (MM), multifokal invaziv ve hızlı seyirli bir tümör olduğundan dolayı komplet rezeksiyon yapılması güçtür. Günümüzde tümörün negatif cerrahi sınırlar bırakılarak çıkarılması ve rezeksiyon sonrası kemoradyoterapiden oluşan multimodal tedavi uygulanımı ön planda yer almaktadır. Uygun evredeki hastalara en sık ekstraplevral plöropnöminektomi (EPP) ve plevrektomi/dekortikasyon (P/D) operasyonları önerilmektedir. Biz bu çalışmamızda MM nedeniyle EPP ve P/D operasyonları geçiren hastaları sağkalım ve morbidite –mortalite açısından karşılaştırdık.

GEREÇ - YÖNTEM: Cerrahi kliniğimizde 1993-2013 yılları arasında MM nedeniyle opere edilen 41'i erkek 11'i kadın 52 olgu retrospektif olarak incelendi. Olguların yaş ortalaması 56 (34-73) idi. Olgular EPP ve P/D operasyonu uygulanan 2 gruba ayrıldı. Her iki grup sağkalım, operasyon mortalitesi ve morbiditesi açısından incelendi.

BULGULAR: 17(%32.6) olguya EPP, 35(%67,4) olguya P/D operasyonu uygulandı. 2(3,8) hasta ilk 15 gün içinde exitus oldu; 1 hasta EPP operasyonu, 1 hasta ise P/D operasyonu olmuştu. EPP grubunda 4(%23.5) morbidite saptanırken, P/D grubunda 5(%14.2) hastada morbidite saptandı. 50 hastanın tümüne adjuvan kemoradyoterapi uygulandı. EPP grubunda 2 yıllık sağkalım %39, P/D grubunda ise %34 olarak hesaplandı.

SONUÇ: Her iki grupta mortalite açısından anlamlı bir fark saptanmazken, morbidite açısından EPP grubundaki dezavantaj istatistiksel olarak anlamlı bulunmuştur. Sağkalım açısından ise iki grup arasında anlamlı bir fark saptanmamıştır. Sağkalım yönünden bir üstünlüğü olmayan ve komplikasyon riski daha fazla olan EPP gibi radikal cerrahi yerine, P/D nin multimodal tedavide daha güvenli bir seçenek olduğu düşünülmektedir.

SS-062**BRONŞİAL SLEEVE REZEKSİYON SONUÇLARI**

Ahmet Üçvet, Soner Gürsoy, Esra Y. Şirzai, Funda C. Yakut, Ozan Usluer, Banu Yoldaş
İzmir Dr. Suat Seren Göğüs Hastalıkları ve Cerrahisi Eğitim Araştırma Hastanesi, 1. Göğüs Cerrahisi Kliniği

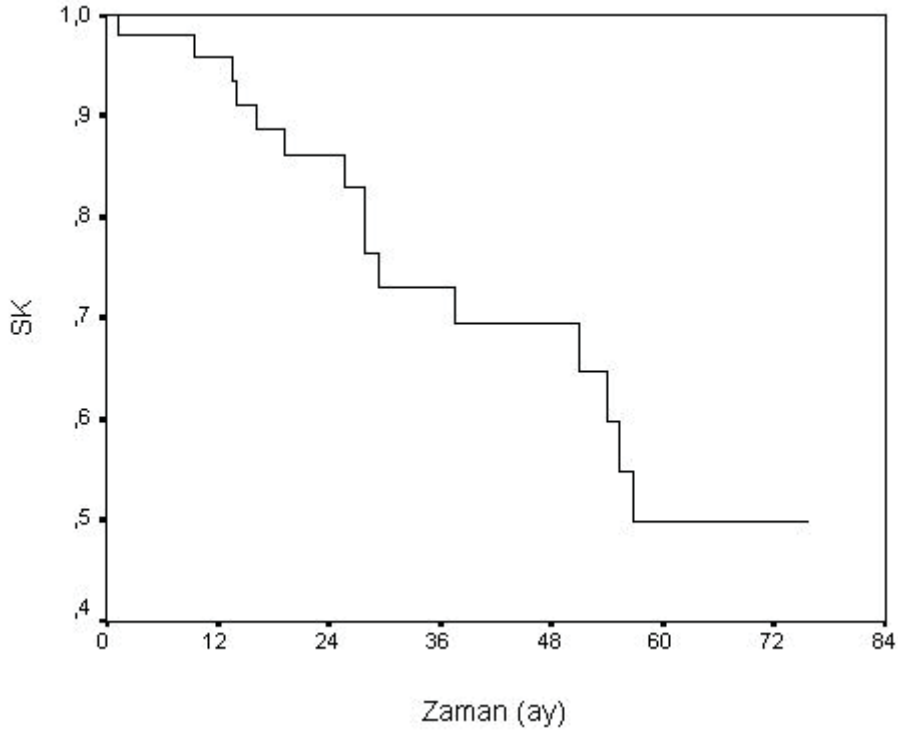
AMAÇ: Bronşial sleeve rezeksiyon uygulanan hastaların sonuçlarının analiz edilmesi amaçlanmıştır.

METOD: Mayıs 2007 ile Aralık 2013 tarihleri arasında İzmir Dr. Suat Seren Göğüs Hastalıkları ve Cerrahisi Eğitim Araştırma Hastanesi 1. Göğüs Cerrahisi Kliniğinde küçük hücreli dışı akciğer kanseri nedeniyle bronşial sleeve rezeksiyon uygulanan hastaların cerrahi tedavi sonuçları analiz edildi.

BULGULAR: Çalışmaya 45'i erkek 4'ü kadın toplam 49 hasta dahil edildi. En sık histoloji skuamöz hücreli karsinomdu (n= 38). Hastaların 34'üne sağ üst, 7'sine sol üst, 5'ine sol alt ve 3'üne bilobektomi ameliyatı uygulandı. Operatif mortalite saptanmazken bir hasta takibinin ikinci ayında operasyonla ilişki bir nedenden (kanama) dolayı kaybedildi. Ortalama 35.4 ± 21.9 (1.4 ile 75.6 ay arası) aylık takip süresinde 5 yıllık sağkalım oranı %49.8 olarak hesaplandı.

SONUÇ: Sleeve lobektomiler günümüzde bir çok pnömonektominin yerini almıştır. Düşük mortalite ve morbidite ile akciğer kanseri cerrahisinde beklenen sağkalım sonuçları elde edilebilmektedir.

Resim 1



Sağkalım grafiği

SS-063

MALİGN PLEVRAL MEZOTELİOMADA HANGİ CERRAHİ TERCİH EDİLMELİDİR ? EKSTENDED PNÖMONEKTOMİ VEYA EKSTENDED PLEVREKTOMİ

Mehmet Ali Bedirhan¹, Levent Cansever¹, Adalet Demir¹, Süleyman Ceyhan¹, Hasan Akın¹, Nur Ürer², Aysun Ölçmen¹, Celalettin Kocatürk¹, İbrahim Dinçer¹

¹Yedikule Göğüs Hastalıkları ve Göğüs Cerrahisi Hastanesi, 2.3. cerrahi Klinikleri, İstanbul

²Yedikule Göğüs Hastalıkları ve Göğüs Cerrahisi Hastanesi.Patoji Kliniği, İstanbul.

Malign plevral mezotelyoma (MPM), sıklıkla plevralardan çıkan, daha az olarak periton ve perikarddan kaynaklanan bir tümördür. Her ne kadar radyoterapinin ve kemoterapinin etkileri sınırlı olduğundan cerrahi önem arz etse de yeri tartışmalıdır. Bu çalışma opera edilen 76 olguyu içermektedir. 58 olgu erkek idi (%76) ve ortalama yaş 53.17±10.93 idi. MPM 48 olguda sağda idi (%63). Cerrahi teknik olarak EPP 31 olguya, E/P 20 olguya, P/D 25 olguya uygulandı. Altmış olguda epiteloid tip (%78.9) saptanırken diğer tipler 16 olguda (%21.1) saptandı. Tüm olgularda ortalama yaşam 20 ay bulundu. Beş yıllık genel yaşam %14.3 idi. Beş yıllık sağkalım epiteloid tipte %16 iken diğer tiplerde %0 idi. Sağkalım, epiteloid tipte anlamlı olarak daha iyiydi (p=0.049). EPP olgularında ortalama yaşam 17 ay, 3 ve 5 yıllık sağkalım oranları %21 ve %17 idi. E/P olgularında ortalama yaşam 27 ay, 3 ve 5 yıllık sağkalım %34 ve %30 idi. P/D olgularında ise ortalama yaşam 15 ay,3 yıllık sağkalım %13 idi. Cerrahi teknikler arasında anlamlı farklılıklar yoktu ancak karşılaştırmalı analizlerde E/P ile P/D arasında anlamlı fark bulundu (p=0.032). N2 olgularında iki yıllık yaşam yoktu. Sağkalım N2 olmayanlara göre daha düşüktü ve bu anlamlı idi (p=0.005). Major komplikasyon oranı %40.07 idi. Sunulan çalışmada EPP mortalitesi %12.9 olarak bulundu. Cerrahi, EPP dahil olmak üzere, MPM'nin multidisipliner tedavisinde daima akılda tutulmalıdır. Uygun endikasyonlar, deneyim ve multimodal tedavi yanında prospektif multisentrik çalışmalar, MPM tedavisindeki başarıyı arttıracaktır.

SS-064

AKCİĞER METASTAZLI HASTALARDA LENF NODU DİSEKSİYONUNUN VE REZEKSİYON SONRASI UYGULANAN KEMOTERAPİNİN SAĞKALIMA ETKİSİ YOKTURAkif Turna¹, Gökçe Cangel¹, Ahmet Demirkaya¹, Hasan Tüzün², Özkan Demirhan³, Kamil Kaynak¹¹İstanbul Üniversitesi Cerrahpaşa Tıp Fakültesi Göğüs Cerrahisi Anabilim Dalı²İstanbul Üniversitesi Cerrahpaşa Tıp Fakültesi Kalp-Damar Cerrahisi Anabilim Dalı³Bilim Üniversitesi Tıp Fakültesi Göğüs Cerrahisi Anabilim Dalı

AMAÇ: Akciğerler, bir çok kanser ve sarkomun sık metastaz yaptığı organlardandır. Ancak, akciğer metastazektomisinin sağkalıma katkısı, her tümör için farklı olmakta, metastazektomi sonrasında kemoterapi uygulamasının ve rezeksiyon ile birlikte lenf nodu diseksiyonu yapılmasının yararı ise tartışmalıdır. Bu çalışmada, akciğer metastazlarına yaklaşımda metastazektominin yanı sıra bu tartışmalı noktaların sağkalıma olan etkisi araştırıldı.

HASTALAR ve YÖNTEMLER: Ocak 2004 ile Mart 2012 yılları arasında kliniğimizde akciğerde saptanan metastaz nedeni ile opere edilmiş 85 hasta irdelendi. Olgular yaş, cinsiyet, primer tümör histolojisi, pre operatif radyolojik ve kardiyopulmoner inceleme, tomografide ve PET'de görünen nodüllerin sayı ve yerleşimleri, ameliyatta belirlenen nodüllerin sayı, çap ve yerleşimleri, ameliyat sayısı, komplet ve inkomplet rezeksiyon sayıları, ameliyat teknikleri, rezeksiyon şekilleri, mediasten lenf nodu tutulumu, hastalısız yaşam süresi, ek tedavi (kemoterapi veya radyoterapi) mortalite, sağkalım ve takip süreleri açısından irdelendi. Prognostik faktörler ve hastalısız yaşam süreleri değerlendirildi. Ameliyat sırasında makroskopik olarak tutumlu olan hiler veya mediastinal lenf nodları çıkarıldı. Kolorektal karsinomu olduğu bilinen 33 olgudan 21'inde sistematik lenf nodu örnekleme yapıldı. Toplamda 9(%10) hastada mediastinal lenf nodu tutulumu izlendi. (%8) hastada hiler ve bronkopulmoner, 2(%2) hastada ise mediastinal lenf nodlarında tutulum bulundu.

BULGULAR: 85 hastaya 118 cerrahi girişim uygulandı. Hastalara en sık uygulanan girişim; 104 olguya (%88) torakotomi idi. İkinci girişim tipi ise, 12 olguda (%10) videotorakoskopi idi. Çalışmamızda, akciğer metastazektomisi yapılan hastalarda 3 yıllık sağkalım %85 ve 5 yıllık sağ kalım % 62,5 olarak hesaplandı. Kolorektal karsinomlu olgularda da lenf nodu diseksiyonu yapmanın sağkalıma anlamlı bir etkisi olmadığı görüldü(p=0.21). Metastazektomi sonrası kemoterapi alan olgularda ortalama sağkalım 47,5 ay (% 95 Güvenilirlik Aralığı: 35,4-59,7 ay olarak tespit edildi. Adjuvan tedavi almayanlarda ortalama sağkalım 40,9 ay (% 95 Güvenilirlik Aralığı: 27,9-53,9 ay) idi. (Şekil 1). Rezeksiyon sonrasında kemoterapi alan hastalarda 3 yıllık sağkalım %63,5 iken adjuvan tedavi almayanlarda 3 yıllık sağkalım %58 olarak hesaplandı. Adjuvan tedavinin sağkalımı anlamlı bir düzeyde etkilemediği saptandı (p=0.681).

SONUÇ: Akciğer metastazektomisi yapılan hastalarda iyi sağkalım oranı elde edilebilir. Kolorektal karsinomlu olgularda lenf nodu diseksiyonu yapılmasının ve metastazektomi sonrası kemoterapi verilmesinin sağkalımı anlamlı bir şekilde değiştirmedeği görülmüştür. Bu konunun tam olarak aydınlanması için ileri çalışmalara gerek bulunmaktadır.

SS-065

NADİR YAPILAN BİR REZEKSİYON ŞEKLİ: SLEEVE BİLOBEKTOMİ SONUÇLARIMIZ

Levent Alpay, Mustafa Vayvada, Hakan Kırıl, Tuğba Coşgun, Serkan Bayram, Çağatay Saim Tezel, Selami Volkan Baysungur, İrfan Yalçınkaya
Süreyyapaşa Göğüs Hastalıkları ve Göğüs Cerrahisi Eğitim Araştırma Hastanesi Göğüs Cerrahisi Kliniği

AMAÇ: Akciğer kanseri için sleeve bilobektomi, nadir uygulanan bir rezeksiyon şeklidir. Biz bu rezeksiyon şeklini 16 olguluk serimizde çeşitli yönlerden değerlendirdik.

METOD: 2007-2012 yılları arasındaki küçük hücreli dışı akciğer kanseri nedeniyle 16 hastaya sleeve bilobektomi uyguladık. Analizde kullanılan değişkenler yaş, cinsiyet, tanı, bilobektomi tipi, bilobektomi endikasyonları, patolojik durumu, majör komplikasyon, T evresi ve N evresiydi.

SONUÇLAR: Olguların hepsi erkek ve yaş ortalaması 51.8(54+/-13). Aynı zaman diliminde uygulanan sleeve rezeksiyonların %12,3'nü oluşturuyordu (16/130). Üst sleeve bilobektomi 5 (%31,5) hastaya, alt sleeve bilobektomi 11 (%68,5) hastaya uygulandı. Ortalama FEV1 %2,46 (2,46+/-0,96). Bütün hastalar operasyon öncesi rijid bronkoskopi ile değerlendirildi. 10 (%62,5) hastada bronkoskopide sağ ana bronşa tümürün uzandığı görüldü.

Majör komplikasyon %18,7 (3/16) hastada gelişti. 1 hastaya atelektazi, 1 hastaya uzamış hava kaçağı ve ampiyem nedeniyle tamamlayıcı pnömonektomi yapıldı (%12,5). 1 hastada pnömoni ve solunum yetmezliği gelişti.

Mortalite oranı %6,2 (1/16). Postoperatif 19.gün atelektaziden dolayı tamamlayıcı pnömonektomi yapılan hastanın postoperatif 25.gün kaybedildi. Tümör çap ortalaması 3,09 cm (6,75+/-5,25cm) idi. %37,5 (6/16) hasta evre IIB, %62,5 (10/16) hasta evre IIIA olarak değerlendirildi.

TARTIŞMA: Küçük hücreli dışı akciğer kanser olgularında, parankim koruyucu cerrahi rezeksiyonlar emniyetle uygulanabilecek cerrahi seçenektir. Sleeve rezeksiyonlardan sleeve bilobektomi, pnömonektominin olası komplikasyonlarını engeller ve cerrahi sonuçları benzerdir.

SS-066**ÖZOFAGUS LEİOMYOM CERRAHİSİNDE TORAKOTOMİ VE TORAKOSKOPİNİN KARŞILAŞTIRILMASI**

İrfan Yalçınkaya¹, Tunç Laçın¹, A. Levent Alpay¹, İlhan Ocakcıoğlu², Mustafa Küpeli³, C. Asım Kutlu⁴

¹Süreyyapaşa Göğüs Hastalıkları ve Göğüs Cerrahisi Eğitim ve Araştırma Hastanesi, Göğüs Cerrahisi Kliniği, İstanbul

²Bölge Eğitim ve Araştırma Hastanesi, Göğüs Cerrahisi Kliniği, Van

³Gaziosmanpaşa Üniversitesi Tıp Fakültesi, Göğüs Cerrahisi Anabilim Dalı, Tokat

⁴Kartal Koşuyolu Yüksek İhtisas Eğitim ve Araştırma Hastanesi, Göğüs Cerrahisi Kliniği, İstanbul

Özofagus leiomyomlarına cerrahi yaklaşım klasik olarak torakotomi olmasına rağmen, 1992'de ilk torakoskopik enükleasyondan sonra hem torakotomi hem de torakoskopik enükleasyon uygulanan vakalar yayınlarda birlikte iken, özellikle son yıllarda torakoskopik cerrahinin avantajları dolayısıyla sınırlı sayıda da olsa ile vaka serileri yayınlanmaktadır.

Kliniğimizde son dört yılda sekiz özofageal leiomyom vakası opere edildi. Bu vakalardan dördüne torakotomi, dördüne torakoskopi ile yaklaşıldı. Hiçbir vakada torakoskopiden torakotomiye dönülmedi. Bu iki yaklaşımın uygulandığı vakalar, iki ayrı grup olarak ele alındı. Lezyon sayısı, torakotomi uygulanma nedenleri, yatış süresi ve komplikasyon yönünden karşılaştırıldı.

Torakotomi grubunda leiomyom bir vakada multipl, üç vakada tek; torakoskopi grubunda ise tümü tek lezyondu. Tek komplikasyon torakotomi grubunda bir vakadaki enükleasyon sırasında oluşan mukoza laserasyonu idi. Torakoskopi grubunda ağrı ve yatış süresi daha kısa olup, uzun dönemde tek komplikasyon multipl lezyon olan vakada özofagusda dilatasyon ve hipomotilite idi.

Video-yardımlı torakoskopi uygulanabilme imkanı olan her leiomyom vakasında, tümörün tek ya da multipl oluşu, lokalizasyonu ve büyüklüğü dikkate alınsa bile torakoskopi ile başlanmalı, işlemin bu yolla güvenle bitirilemeyeceği kanaatine varılırsa veya komplikasyon gelişmesi durumunda açığa geçilmelidir. İşlemin torakoskopi konusunda deneyimli merkezlerde ve deneyimli kişilerce etkin ve güvenli bir biçimde yapılabileceği de altı çizilmesi gerekli önemli bir husustur.

SS-067

METOTREKSAT İLE İNDÜKLENMİŞ PULMONER FİBROZİSTE MİNOSİKLİNİN ETKİNLİĞİ

Serdar Kalemci¹, Nigar Dirican², Esin Sakallı Çetin³, Hamdi Sözen⁴, Aykut Göktürk Üner⁵, Aslı Yaylalı⁶

¹Muğla Üniversitesi Tıp Fakültesi, Göğüs Hastalıkları Ana Bilim Dalı, Muğla

²Dr Suat Seren Göğüs Hastalıkları ve Göğüs Cerrahisi Eğitim ve Araştırma Hastanesi, İzmir

³Muğla Üniversitesi Tıp Fakültesi, Tıbbi Biyoloji Ana Bilim Dalı, Muğla

⁴Muğla Üniversitesi Tıp Fakültesi, Enfeksiyon Hastalıkları Ana Bilim Dalı, Muğla

⁵Adnan Menderes Üniversitesi Veterinerlik Fakültesi, Fizyoloji Anabilim Dalı, Aydın

⁶Adnan Menderes Üniversitesi Tıp Fakültesi, Histoloji Anabilim Dalı, Aydın

AMAÇ: Minosiklin, 30 yılın üzerinde kullanılan yarı sentetik ikinci jenerasyon bir tetrasiklidir. Antimikrobiyal etkinliğinin haricinde antiinflamatuvar, antiapoptotik etkinlikleride bulunmaktadır. Biz çalışmamızda fare akciğer fibrozisi modelinde minosiklinin koruyucu etkinliğini araştırdık.

METHOD: Yirmisekiz swiss albino ırkı fare grup başına yedi fare düşecek şekilde dört gruba ayrıldı. Grup I (kontrol group) intragastrik ve intraperitoneal salin injeksiyonu yapıldı. Grup II (metotreksat grup) metotreksat oral 3 mg/kg, 28 gün aldı. Group III (minosiklin tedavi grup) 28 gün metotreksat oral 3 mg/kg ve 15 mg/kg intraperitoneal minosiklin aldı. Group IV (minosiklin grup) 28 gün 15 mg/kg minosiklin intraperitoneal injeksiyon yapıldı. 28 gün sonra fareler sakrifiye edildi. Işık mikroskopi ile histolojik değerlendirme yapıldı.

SONUÇLAR: Kontrol ve minosiklin grubunda normal histolojik değişiklikler izlendi. metotreksat grubunda grade 3 fibrozis izlendi. Minosiklin tedavi grubunda önemli histolojik düzelme izlendi (grade 1 fibrozis) Çalışmamız göstermektedir ki farelerde metotreksat ile indüklenmiş akciğer fibrozisi modelinde minosiklin koruyucu etkinlik göstermektedir.

SS-068

SUBARAKNOİD KANAMA DA HİLAR PARASEMPATİK GANGLİYONUN PULMONER ARTER VAZOSPAZMI ÜZERİNDE ÖNLEYİCİ ROLÜ: DENEYSEL BİR ÇALIŞMA

Ömer Araz¹, Mehmet Dumlu Aydın², Betül Gündoğdu³, Ender Altaş⁴, Murteza Çakır², Çağatay Çalikoğlu², Canan Atalay⁵, Cemal Gündoğdu³

¹Atatürk Üniversitesi, Göğüs Hastalıkları Ana Bilim Dalı, Erzurum

²Atatürk Üniversitesi, Beyin Cerrahisi Ana Bilim Dalı, Erzurum

³Atatürk Üniversitesi, Patoloji Ana Bilim Dalı, Erzurum

⁴Palandöken Devlet Hastanesi, Kardiyoloji Servisi, Erzurum

⁵Atatürk Üniversitesi, Anestezi ve Reanimasyon Ana Bilim Dalı, Erzurum

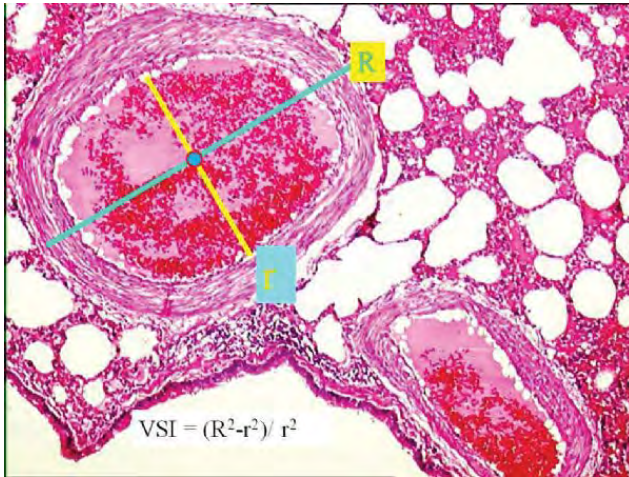
AMAÇ: Subaraknoid kanamanın (SAK) ciddi bir komplikasyonu olan pulmoner hipertansiyon gelişiminde birincil mekanizma hipoksiye sekonder gelişen pulmoner arter vazospazmıdır. Pulmoner arterlerin ana inervasyonunu sempatik vazokonstriktör ve parasempatik vazodilatatör lifler tarafından yapılır. Biz deneyimizde subaraknoid kanamada pulmoner arter vazospazmı ile hilar parasempatik gangliyon nöron dansitesi ve sayısı arasındaki ilişkiyi değerlendirdik.

METOD: Yirmi dört tavşan iki gruba bölündü: 8'i kontrol ve 16'sı SAK oluşturulan gruptu. Hayvanlar 20 gün boyunca takip edildi. Hilar parasempatik gangliyon sayıları ve nöron dansiteleri tespit edildi. Pulmoner arterin dış çapı ile iç yüzey çapı oranı vazospazm indeksi olarak (VSI) kabul edildi. Nöron dansitesi ile VSI istatistiksel olarak karşılaştırıldı ve p<0.05 istatistiksel olarak anlamlı kabul edildi.

BULGULAR: SAK grupta altı hayvanda hafif, on hayvanda şiddetli vazospazm tespit edildi. Tüm gruplarda parasempatik hilar gangliyon sayısı tahmini olarak ortalama 8±1.3/ per hilar idi. Kontrol grubu hayvanlarda tahmini olarak 8.5±1; hafif vazospazmı olan grupta 8.8±1.4, şiddetli spazmı olan grupta 7.2±0.9 per hilar idi. Kontrol grubunda tahmini olarak hilar gangliyon nöron dansitesi 12.100±2.010/mm³ ve VSI 0.777±0.048 olarak tespit edildi. Yine hafif derecede pulmoner arter vazospazmı olan SAK' lı grupta hilar gangliyon nöron dansitesi 10.110±1.430/mm³ ve VSI=1.148±0.090, şiddetli spazmı olan grupta ise hilar gangliyon nöron dansitesi 7.340±990/mm³ ve VSI=1.500±0.120 tahmini olarak tespit edildi. Kontrol grubu ile SAK' lı grup arasında VSI (p<0.001)ve nöron dansitesi (p=0.001) açısından istatistiksel olarak anlamlı fark vardı. Ancak parasempatik hilar gangliyon sayısı arasında istatistiksel olarak fark yoktu (p=0.145).

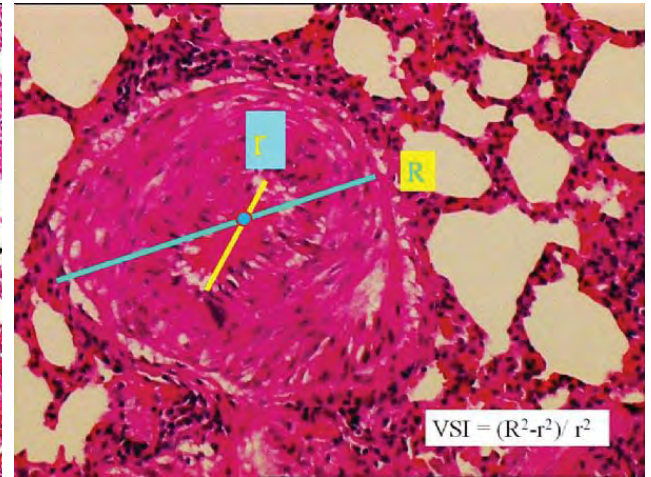
SONUÇ: Hilar gangliyon nöron dansitesi ile vazospazm indeksi arasında ters ilişki vardır. Subaraknoid kanamada az sayıda ve düşük dansitesi olan parasempatik gangliyonlar şiddetli pulmoner arter vazospazmının sebebi olabilirler.

Resim 1



Kontrol grubundaki hayvanlarda VSI.

Resim 2



Şiddetli spazmı olan grupta VSI.

SS-069

BLEOMİSİNİN NEDEN OLDUĞU AKCİĞER FİBROZİSİNE KARŞI CHRYSİNİN KORUYUCU ETKİSİ

Talât Kılıç¹, Osman Çiftçi², Aslı Çetin³, Hasan Kahraman⁴¹İnönü Üniversitesi, Göğüs Hastalıkları Anabilim Dalı, Malatya²İnönü Üniversitesi, Eczacılık Fakültesi, Toksikoloji Anabilim Dalı, Malatya³İnönü Üniversitesi, Histoloji Anabilim Dalı, Malatya⁴Şütcü İmam Üniversitesi, Göğüs Hastalıkları Anabilim Dalı, Kahramanmaraş

İdiopatik pulmoner fibrozis (İPF), çoğu interstisyel pnömoneye göre daha kötü prognoza sahiptir. Hastalığın tedavisinin olmaması, akciğer transplantasyonunun çok kısıtlı hasta grubuna uygulanabilmesi, yaşam suresindeki kısıtlılık nedeniyle yeni tedavi arayışları sürmektedir. Etyopatogeneze inflamasyon ve oksidatif stresin rolü bilindiğinden, antioksidan ve antiinflamatuvar ajanlarla yapılan çalışmalar devam etmektedir. Flavonoidler doğal olarak sebze, meyve ve bazı içeceklerde (çay, kırmızı şarap) bulunan polifenolik yapıda bileşiklerdir. Bazı çalışmalar, flavonoidlerin antioksidan özellikleri nedeniyle birçok hastalığa karşı etkili olabileceğini ortaya koymuştur. Flavonoid yapılu bileşiklerden maydanoz, kekik, kereviz, bal ve propoliste bulunan chrysinin (CRS) antioksidan özelliklerinden dolayı İPF'nin tedavisinde etkili olabileceği düşünülmektedir. Bu çalışmamızda chrysinin, bleomisinle oluşturulan akciğer fibrozisine karşı koruyucu etkisini araştırdık. Her grupta 8 olmak üzere toplam 32 rat alındı. Kontrol grubu; CRS grubu; 50 mg/kg CRS oral yolla 14 gün boyunca verildi. Bleomisin (BL) grubu; 2.5mg/kg BL intratrakeal tek doz verildi. BL+CRS grubu; BL uygulanmasından 24 saat öncesinde başlanmak üzere 50 mg/kg CRS 15 gün boyunca oral verildi. Tüm ratlar çalışmanın 15.gününde ötenazi edilerek gerekli doku örnekleri alındı. Alınan akciğer doku örnekleri hem histopatolojik hem de oksidan ve anti-oksidanlar açısından değerlendirildi. İPF'e yönelik tedavi araştırmalarında bleomisinle oluşturulan akciğer fibrozis modeli sıklıkla kullanılmaktadır. Bu modelde gelişen inflamasyon ve fibrozis insanlardakine çoğunlukla benzerdir. Çalışmamızda kontrol grubu ile karşılaştırıldığında sadece BL verilen grupta malondialdehid (MDA) seviyesinde belirgin artış tespit edildi ($p<0.05$). BL grubundaki MDA artışının, bleomisin öncesinde verilen chrysin ile belirgin olarak gerilediği görüldü ($p<0.05$). Ayrıca katalaz (KAT), redükte glutatyon (GSH), superoxide dismutase (SOD), glutathione peroxidase (GPx) seviyelerinin kontrol grubu ile karşılaştırıldığında sadece BL verilen grupta azaldığı ($p<0.05$) ve bu azalmanın CRS tedavisiyle anlamlı olarak önlediği görüldü (Tablo1). Kontrol ve CRS gruplarında akciğer normal histolojik görünümde izlendi. Bronş, bronşiol ve alveollerin normal histolojik yapıda olduğu gözlemlendi. Bleomisin uygulanan grupta alveolar duvarda belirgin kalınlaşma, alveolar ve vasküler konjesyon, perivasküler ve peribronşial hücre infiltrasyonu gibi histopatolojik bulgular gözlemlendi. Masson Trikrom boyama yöntemi ile fibrozis tespit edildi. Periyodik Asit Schiff boyama metodu ile alveolar makrofajlar ve lipid yüklü makrofajlar gözlemlendi. BL + CRS grubunda ise bu bulgularda belirgin derecede azalma olduğu tespit edildi. Sonuç olarak chrysinin bleomisinle oluşturulan akciğer inflamasyon ve fibrozisi belirgin olarak engellediği tespit edildi.

Tablo1: Akciğer dokusundaki SOD, KAT, GSH ve MDA düzeyleri

	MDA (nmol/g tissue)	GSH (nmol/gr tissue)	KAT (kU/mg protein)	SOD (U/mg protein)	GPx (U/mg protein)
Kontrol	7,92±1,06	52,07±4,53	0,123±0,006	23,17±2,37	202,4±32,6
Chrysin	6,37±2,00	48,58±4,14	0,124±0,012	24,13±3,13	205,7±12,7
Bleomisin	12,73±1,51a	35,63±5,02b	0,076±0,012b	15,66±2,10b	148,4±28,5b
Chrysin+bleomisin	9,32±1,86	48,24±2,27	0,095±0,017	19,26±2,36	184,5±48,5

Değerler: ortalama±ss a Diğer tüm gruplara göre anlamlı yükseklik mevcut ($p<0.01$). b CRS+BL dışındaki tüm gruplara göre anlamlı düşüklük mevcut ($p<0.01$).

SS-070

RATLARDA BLEOMİSİNLE OLUŞTURULAN AKCİĞER FİBROZİSİNE MOLSİDOMİN'İN ETKİSİ

Talat Kılıç¹, Hakan Parlakpınar², Ediz Sarıhan³, Elif Taşlıdere⁴, Alaadin Polat⁵, Ahmet Sağır², Hilal Ermiş¹, Niğar Vardı⁴¹İnönü Üniversitesi, Göğüs Hastalıkları ABD, Malatya²İnönü Üniversitesi, Farmakoloji ABD, Malatya³İnönü Üniversitesi, Acil Tıp ABD, Malatya⁴İnönü Üniversitesi, Histoloji ABD, Malatya⁵İnönü Üniversitesi, Fizyoloji ABD, Malatya

İdiopatik pulmoner fibrozis (İPF), çoğu interstisyel pnömoneye göre daha kötü prognoza sahiptir. Hastalığın tedavisinin olmaması, akciğer transplantasyonunun çok kısıtlı hasta grubuna uygulanabilmesi, yaşam suresindeki kısıtlılık nedeniyle yeni tedavi arayışları sürmektedir. Etyopatogenezi inflamasyon ve oksidatif stresin rolü bilindiğinden, antioksidan ve antiinflamatuvar ajanlarla yapılan çalışmalar devam etmektedir. Molsidomin (MLS), oral veya intravenöz kullanılabilen nitrikoksit (NO) donörü olan anti-anginal bir ilaçtır. Antioksidan, antiinflamatuvar, vazodilatör, antiagregan, antifibrotik ve karaciğer enzimlerine olumlu etkileri mevcut. Çalışmamızda ratlarda bleomisinle oluşturulan akciğer inflamasyonu ve fibrozisine, MLS tedavi edici etkisini araştırdık. Kontrol grubu. Molsidomin (MLS) grubu; 10 mg/kg MLS oral yolla 29 gün verildi. Bleomisin (BL) grubu; 2.5 mg/kg BL intratrakeal tek doz verildi. BL+ML grubu; BL verildikten sonraki 15. günde başlanmak üzere 10 mg/kg ML 14 gün boyunca oral verildi. Tüm ratlar çalışmanın 29. gününde ötenazi edilerek gerekli doku örnekleri alındı. Alınan akciğer doku örnekleri hem histopatolojik hem de oksidatif ve anti-oksidatif açılarından değerlendirildi. İPF'e yönelik tedavi araştırmalarında bleomisinle induklenecek akciğer fibrozis modeli sıklıkla kullanılmaktadır. Bu modelde gelişen inflamasyon ve fibrozis insanlardakine çoğunlukla benzemektedir. Çalışmamızda kontrol grubu ile karşılaştırıldığında BL verilen grupta malondialdehid (MDA) seviyesinde belirgin artış tespit edildi ($p < 0.05$). BL bağlı artmış MDA seviyesinin, verilen ML tedavisiyle gerilediği ancak bu gerilemenin anlamlı olmadığı görüldü ($p > 0.05$). Benzer şekilde polimorfnükler lökosit aktivasyonunun önemli bir göstergesi olan myeloperoksidaz (MPO)'nun, kontrol grubuna göre BL grubunda belirgin artış gösterdiği ($p < 0.05$), bu artışın ML tedavisi ile gerilediği ancak bu gerilemenin anlamlı olmadığı görüldü ($p > 0.005$). Aynı zamanda total oksidatif kapasitesi (TOK)'nde, sadece BL verilen grupta kontrol grubuna göre belirgin artış olduğu ($p < 0.05$) ve bu artışın ML tedavisiyle istatistiksel olarak anlamlı olmasa da azaldığı tespit edildi ($p > 0.05$). Ayrıca katalaz (KAT), redükte glutatyon (GSH) ve total antioksidatif kapasitesi (TAK)'nin, kontrol grubu ile karşılaştırıldığında BL verilen grupta azaldığı ve bu azalmanın ML tedavisiyle önlediği görüldü (Tablo 1). Histopatolojik olarak kontrol grubuyla kıyaslandığında BL verilen grupta inflamasyon ve fibrozisin belirgin olduğu ve bu değişikliklerin ML ile belirgin olarak gerilediği görüldü. Konu ile ilgili yapılan çalışmaların çoğunda ilaçlar, fibrozis oluşturulmadan önce yani profilaktik amacı ile verilmiş. Ancak pratikte İPF'nin büyük bir kısmı, ileri dönem fibrosiz ile karşımıza çıkmaktadır. Dolayısıyla ile oluşan fibrozisin tedavisi, fibrosizi önlemeye yönelik profilaktik tedaviden daha önemli hale gelmektedir. Bu da çalışmamızı daha da önemli kılmaktadır. Sonuç olarak ML'nin bleomisinle oluşturulan akciğer inflamasyonu ve fibrozisini belirgin olarak düzelttiği görüldü.

Tablo 1: Akciğer dokusundaki KAT, GSH, MPO, MDA, TOK ve TAK düzeyleri.

Gruplar	MDA (nmol/g tissue)	GSH nmol/ml	MPO mU/g prot	KAT kU/mg protein	TOK $\mu\text{mol H}_2\text{O}_2\text{Eq/L}$	TAK Trolox Eq/L
Kontrol	50.89±14.71	8.65(7.23-11.47)	41.00±9.20	12.45±2.32	8.35±2.33	1.13(0.93-1.47)
ML	69.25±10.02	7.02(5.18-9.74)	37.46±9.54	12.10±3.51	9.42±2.17	1.22(1.03-1.33)
BL	130.46±12.54a	5.59(4.72-7.20)b	66.39±22.04a	9.67±1.51c	14.11±3.1a	0.82(0.76-0.94)d
BL+ML	129.74±12.25	6.27(4.95-8.07)	62.92±13.62	14.98±3.36	12.44±1.83	1.07(0.80-1.81)

Değerler: ortalama±ss, medyan(min, maks) a BL+ML dışındaki tüm gruplara göre anlamlı yükseklik ($p < 0.05$), b kontrol ve ML gruplarına göre anlamlı düşüklük ($p < 0.05$), c BL+ML göre anlamlı düşüklük ($p < 0.05$), d tüm gruplara göre anlamlı düşüklük ($p < 0.05$) mevcut.

SS-071**ROMATOİD ARTRİT'Lİ HASTALARDA AKCİĞER TUTULUMU VE RADYOLOJİK ÖZELLİKLERİ**

Ergi Hysi, Şermin Börekçi, Benan Müsellim

İstanbul Üniversitesi Cerrahpaşa Tıp Fakültesi, Göğüs Hastalıkları Anabilim Dalı, İstanbul

AMAÇ: Çalışmamızda romatoid artritli hastalarda akciğer tutulumu varlığı ve radyolojik özelliklerinin araştırılması amaçlanmıştır.

METOD: Ocak 2012-Temmuz 2013 tarihleri arasında TNF-alfa blokeri tedavisi için CTF Göğüs Hastalıkları polikliniğine başvuran hastalar çalışmaya dahil edildi.

BULGULAR: 76 hastanın yaş ortalaması 50±12 idi ve 52 si (%68.4) kadın cinsiyetlendi. 24 hastanın (%31.6) sigara anamnezi vardı (ortalama 19±14 paket-yıl), ve 4 (%5.3) hasta sigarayı ortalama 11±13 yıl önce bırakmıştı. 14 (%18.4) olguda solunumsal yakınma mevcut olup sırasıyla; 9 (%1.8) hastada öksürük, 7'sinde (%9.2) balgam çıkarma, 6'sında (%7.9) ateş, 5 (%6.6.) hastada nefes darlığı, 2 (%2.6) hastada göğüs ağrısı mevcuttu. Spirometride 45 hasta (%59.2) normal bulundu, 3 hastada (%3.9) obstrüksiyon, 1 hastada (%1.3) restriksiyon saptandı. 62 hastada (%81.6) BT'de lezyon saptandı. Görülen lezyonlar; 30 (%39.5) hastada mediastinal LAP, 15 (%19.7) romatoid nodül, 15 (%19.7) bronşektazi, 14 (%18.4) nodüler infiltrasyon, 9 (%11.8) buzlu cam, 9 (11.8) kalsifiye nodül, 7 (%9.2) atelektazi, 5 (%6.6) apikal sekel, 5 (%6.6) plevral kalınlaşma, 4 (%5.3) kavite, 3(%3.9) konsolidasyon, 2 (%2.6) alveoler infiltrasyon, 2 (%2.6) retiküler infiltrasyon ve 2 (%2.6) hastada plevral sıvı idi.

SONUÇ: Romatoid artrit'li hastalarda solunumsal yakınma sıklığı %18.4 iken, HRCT veya BT'de lezyon saptama oranı %81.6'dir, bu durum yakınması olmayan hastalarda da yüksek oranda akciğer tutulumu olabileceğini düşündürmektedir.

SS-072**METEROLOJİK PARAMETRELER PULMONER EMBOLİNİN HABERCİSİ OLABİLİR Mİ?**

Tuba İnal, Ceyda Anar, İpek Ünsal, Gülrü Polat, Hüseyin Halilçolar

İzmir Dr. Suat Seren göğüs Hastalıkları ve Cerrahisi Eğitim Araştırma Hastanesi

AMAÇ: Son yıllarda bazı çalışmalar mevsimsel değişimlerin, venöztromboembolik hastalıkların insidansı ve mortalitesinde özellikle kış aylarında etki ettiği göstermiştir. Çalışmamızda mevsimsel değişimlerin özellikle meteorolojik parametrelerden rüzgar hızı, nem, sıcaklık, atmosfer basıncı ve rüzgar yönünün pulmoner emboli(PE) ile ilişkisini araştırmayı amaçladık.

MATERYAL - METHOD: İzmir Dr. Suat Seren göğüs hastalıkları ve göğüs cerrahisi eğitim Araştırma hastanesi'ne 2010-2012 yılları arasında akut PE şüphesi ile başvuran 1180 hasta retrospektif olarak incelendi. Bilgisayarlı toraksanjiyo tomografisi ve/veya ventilasyon perfüzyon sintigrafisi ile PE tanısı konan 530 hasta çalışmaya alındı. Hastalar risk faktörü olan (cerrahi,travma, kanser..) ve olmayan diye iki gruba ayrıldı.Meteorolojik parametreler İzmir Meteoroloji müdürlüğünden günlük olarak elde edildi.

BULGULAR: Çalışmaya alınan hastaların yaş ortalaması $63,30 \pm 15,54$ 'di.%48,9'u kadın, %51,1'i ise erkekti.195 hastada risk faktörü mevcutken 335 hastada risk faktörü yoktu. PE en sık sonbahar mevsiminde görülürken(%29,8); bunu sırasıyla yaz(%28,9), ilkbahar(%22,1) ve kış(%19,2) mevsimi izlemekteydi.Mevsimler ve aylar (en çok haziran) ile emboli görülme sıklığı arasında istatistiksel olarak anlamlı ilişki olduğu saptandı(sırasıyla $p=0,001$, $0,027$). 482 hastada non masif, 48 hastada ise masif PE tespit edildi; 20 hastada mortal seyrettiği gözlemlendi. Rüzgar yönü olan günbatısının(%30,9) PE görülme sıklığını etkilediği istatistiksel olarak anlamlı bulundu ($p=0,000$). Tüm hastalarda meteorolojik parametrelerden sadece hava sıcaklığı ile emboli görülme sıklığı arasında pozitif korelasyon saptandı($r=0,300$, $p= 0,031$). Atmosfer basıncı ile PE arasında ise negatif korelasyon mevcuttu ancak bu istatistiksel olarak anlamlı bulunmadı($r= -0,263$, $p=0,06$). Risk faktörü olan grup ve olmayan grup arasında hava sıcaklığı,nem oranı, rüzgar hızı ve atmosfer basıncı arasında istatistiksel olarak anlamlı farklılık saptanmadı. Ancak risk faktörü olan grupta aylık ortalama hava sıcaklığı ile PE görülme arasında pozitif korelasyon ($r:0,586$; $p: 0,045$); nem oranı ve atmosfer basıncı arasında negatif korelasyon saptanmışken (sırasıyla $r:-0,510$, $r:-0,538$,sırasıyla $p:0,09$, $p:0,07$)istatistiksel olarak anlamlı bulunmadı. Risk faktörü olmayan grupta meteorolojik parametreler ile PEgörülme arasında istatistiksel anlamlı farklılık bulunmadı.

SONUÇ: Pulmoner embolinin en sık sonbahar mevsiminde görüldüğü; yüksek hava sıcaklığı ve düşük atmosfer basıncı ile pulmoner emboli görülme sıklığı arasında ilişki olduğu sonucuna vardık. Ayrıca rüzgar yönlerinden olan günbatısının PE görülme sıklığını arttırdığı düşüncesindeyiz. Ancak risk faktörü olan grup ile olmayan (idyopatik) grup arasında meteorolojik parametreler ile PE görülme sıklığı arasında istatistiksel olarak anlamlı ilişki bulunmadı.Hasta sayısının artırılarak prospektif düzeyde yapılacak çalışmalara ihtiyaç olduğu kanısındayız.

SS-073

VİDEO YARDIMLI MEDIASTİNOSKOPIK LENFADENEKTOMİ (VAMLA) OPERE OLMUŞ VE İNERABİL KÜÇÜK HÜCRELİ DIŞI AKCİĞER KARSİNOMLU HASTALARDA SAĞKALIMI ARTTIRIYOR

Akif Turna¹, Ahmet Demirkaya¹, Elvin Hekimoğlu¹, Ezel Erşen¹, Serkan Özkul², Büge Öz³, Kamil Kaynak¹¹İstanbul Üniversitesi Cerrahpaşa Tıp Fakültesi Göğüs Cerrahisi Anabilim Dalı²Tekirdağ Devlet Hastanesi³İstanbul Üniversitesi Cerrahpaşa Tıp Fakültesi Patoloji Anabilim Dalı

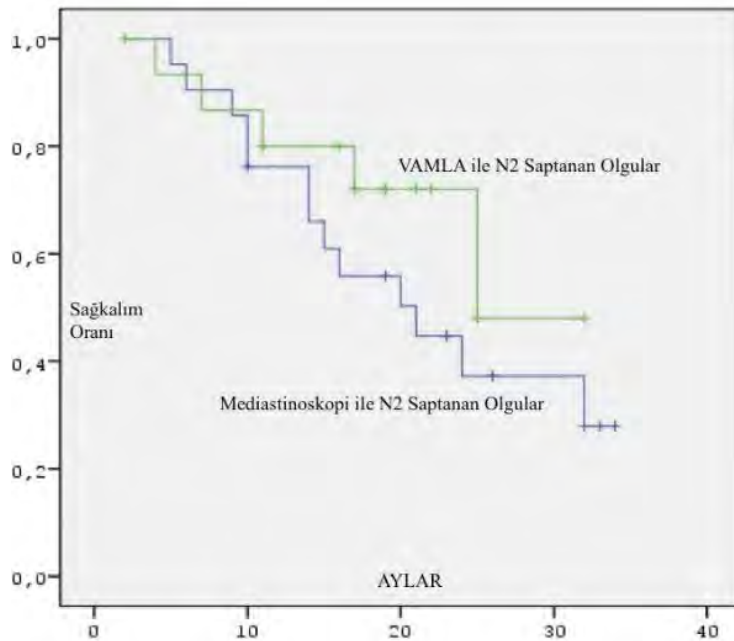
GİRİŞ-AMAÇ: Mediastinal lenf nodu invazyonu küçük hücreli dışı akciğer karsinomunda hastaların sağkalımında önemlidir. Mediastinal evrelemede mediastinoskopi altın standart yöntem olmasına rağmen video yardımcı mediastinoskopik lenfadenektominin (VAMLA) rolü halen tam olarak aydınlatılamamıştır. Bu çalışmada VAMLA'nın ameliyat edilen ve N2 bulunup opere edilemeyen olgularda sağkalım üzerine olan etkisini araştırmayı amaçladık.

HASTALAR ve YÖNTEMLER: 2005 Mayıs ila 2013 Aralık tarihleri arası küçük hücreli akciğer kanseri tanısı ile akciğer rezeksiyonu yapılan ve öncesinde mediastinoskopi uygulanan 433 hasta retrospektif olarak irdelendi. Bunların içerisinde 105 hastada operasyon öncesi VAMLA(%24.9), 344 hastada (%79.4) ise standart mediastinoskopi uygulanmıştı. VAMLA grubunda rezeke edilen median lenf nodu sayısı 29.1 iken (ortalama:4.9), mediastinoskopi grubunda ortanca lenf nodu sayısı 10.3 idi. VAMLA veya mediastinoskopi sonucu mediastinal lenf nodu tutulumu olmayan hastalara anatomik pulmoner rezeksiyon ve sistematik lenf nodu disseksiyonu uygulandı. Birden fazla istasyonda N2 saptanan olgular, onkolojik tedaviye yönlendirildi. Sağkalım oranları Kaplan-Meier testi ile hesaplandı.

BULGULAR: VAMLA ile komplikasyon oranı %7,6 (8 disfoni olgusu) iken, mediastinoskopi ile komplikasyon oranı %4.1 (13 olguda disfoni, 1 olguda pnömotoraks) idi. Aradaki farkın anlamlı olmadığı saptandı(p=0.05). VAMLA ile 13 hastada (%14.6) N2 invazyon ve 1 hastada (%1.2) N3 invazyon saptandı (p=0.5). Bununla birlikte VAMLA ve pulmoner rezeksiyon yapılan hastalarda 5 yıllık sağkalım oranı % 90 (n=59) iken mediastinoskopi ve pulmoner rezeksiyon yapılan hastalarda ise bu oran % 66.4 olarak saptandı (p=0.01). Sağkalım analizi ile T faktörünün (p=0.04), N faktörünün (p=0.01), multipl istasyonda mediastinal lenf nodu tutulumunun olmasının (p=0.04), lenfatik invazyonun (p=0.03) ve yapılan mediastinoskopi şeklinin (VAMLA veya standart mediastinoskopi) (p=0.04) sağkalımı anlamlı ölçüde belirlediği görüldü(Şekil 1). Çok değişkenli analiz, rezeksiyon yapılan hastalarda VAMLA'nın (Risk oranı: 1.34, %95 güvenlilik aralığı: 1.1-3.2; p=0.02), N tutulumunun (p=0.01, risk oranı: 4.1, %95 güvenlilik aralığı:1.125-8.661), T faktörünün (p=0.045, risk oranı: 1.4, %95 güvenlilik aralığı: 1.050-4.112) bağımsız olarak prognostik belirleyici olduğu bulundu.

SONUÇ: VAMLA yapılan ve rezeksiyon uygulanan ya da mediastinal lenf nodu tutulumu nedeni ile opere edilmeyen KHDAK hastalarında diğer değişkenlerden bağımsız olarak daha uzun sağkalım gözlemlendi. Bu sonucun mediastinal lenf nodlarının VAMLA ile tama yakın çıkarılmasına bağlı olduğu düşünülmektedir.

Şekil 1



VAMLA ile ya da standart mediastinoskopi ile N2 (tek ya da çoklu istasyon) saptanan ve onkolojik tedaviye yönlendirilen olgularda sağkalım

SS-074

OPERE ERKEN VE LOKAL İLERİ EVRE KÜÇÜK HÜCRELİ DIŞI AKCİĞER KANSERİNDE SURVİYİ ETKİLEYEN FAKTÖRLER

Mahşuk Taylan¹, Sibel Arınç², Sinan Bodur², Umut Kasapoğlu², Aysun Kosif Mısırlıoğlu², Armağan Hazar²

¹Dicle Üniversitesi Tıp Fakültesi, Göğüs Hastalıkları Anabilim Dalı, Diyarbakır

²Süreyyapaşa Göğüs Hastalıkları ve Göğüs Cerrahisi E.A.H., İstanbul

GİRİŞ: Akciğer kanseri dünyada mortalitesi en yüksek kanser türü olup çoğunlukla küçük hücreli dışı akciğer kanseri (khdak) histolojik alt tipinde görülür. Erken evrelerde küratif tedavi yaklaşımı cerrahidir. Ancak tedaviye rağmen survi bir çok faktöre bağlı olarak değişkenlik arz etmektedir. Bu çalışmada opere erken ve lokal ileri evre (IA, IB, IIA, IIB, IIIA) khdak tanılı hastalarda surviyi etkileyen faktörler araştırıldı.

MATERYAL - METOD: Haziran 1999-Aralık 2005 tarihleri arasında İstanbul Süreyyapaşa Göğs Hastalıkları ve Göğüs Cerrahisi Eğitim ve Araştırma Hastanesinde nscç akciğer kanseri tanısı alan, erken ve lokal ileri evredeyken opere edilen yaş ortalaması 56 olan 18'i kadın 198 hastanın verileri hastane kayıtlarından geriye dönük tarandı. Hastaların tanı tarihleri, son vizit zamanları veya ölüm tarihleri, yaş, cinsiyet, sigara içme, histolojik alt tip, evre, plevra tutulumu, N2 pozitif nod sayısı, ECOG performans durumları, kaydedildi. Tüm veriler Kaplan meier ve cox regresyon survi analizine tabi tutuldu. İstatistik için SPSS programı kullanıldı.

SONUÇ: Kaplan meier analizinde; tutulan N2 lenf nodu sayısının 3'ten fazla olması (log rank(p)=0,001), performans skorunun yüksek bulunması (p=0,018), artan evre durumu (p=0,003), plevra tutulumunun olması (p=0,002) ve ileri yaş (p=0,001), azalan yaşam süresi ile ilişkili bulundu. Cox Regresyon analizinde ise; evre durumu (p=0,007), yaş (0,031) ve ecog performans skorunun (p=0,025) surviyi kısaltmada (ölüm riskini arttırmada) bağımsız prediktör faktörler olduğu saptandı. Evre IIIA durumunun ölüm riskini 2,8 kat, ECOG performans skorunun 2 olması 2,4 kat (ECOG performans skoru 2'nin üzerinde hasta yoktu), artan her bir yaş için ise bu riskin 1,024 kat arttığı bulundu.

SS-075

MALİGN PLEVRAL MEZOTELYOMA: 32 OLGUNUN RETROSPEKTİF ANALİZİ

Nilgün Yılmaz Demirci¹, Ülkü Yılmaz¹, İrfan Taştepe², Şükran Ülger³, Çiğdem Biber¹, Aydın Yılmaz¹, Yurdanur Erdoğan¹

¹Atatürk Göğüs Hastalıkları ve Göğüs Cerrahisi Eğitim ve Araştırma Hastanesi, Göğüs Hastalıkları

²Gazi Üniversitesi Tıp Fakültesi Göğüs Cerrahisi Anabilim Dalı

³Gazi Üniversitesi Tıp Fakültesi Radyasyon Onkolojisi Anabilim Dalı

Malign plevral mezotelyoma (MPM), insidansı gittikçe artan, mezotel hücrelerden kaynaklanan plevranın primer tümörü olup agresif seyirli nadir bir tümördür. Çalışmamızda 2008- 2012 yılları arasında kliniğimizde malign plevral mezotelyoma tanısı konmuş ve cerrahi± kemoterapi ± radyoterapi uygulanmış 32 olgu retrospektif olarak değerlendirildi. Klinik özellikleri, tedavi yanıtları kaydedildi. Onbeşi kadın, 17'si erkek olan olguların ortalama yaşları 54 idi. En sık başvuru yakınması nefes darlığı (% 75) idi ve 16 (% 45.7) olgunun çevresel asbest maruziyeti vardı. 21 (% 65) olguya video yardımlı torakoskopik cerrahi (VATS), 7 (% 21.8) olguya plevra biyopsisi ve 4 (%12.5) olguya trans-torasik ince iğne aspirasyon biyopsisi ile tanı konulmuştu. Histopatolojik olarak 19 (% 59.3) olguda epitelyal tip, 13 (% 40.6) olguda miks tip rapor edilmişti. Olguları çoğu İç Anadolu bölgesinden gelmekteydi. 8 olguya extraplevral pnömonektomi (EPP) + kemoterapi+ radyoterapi, 2 olguya plörektomi/dekortikasyon 22 olguya ise kemoterapi ± palyatif radyoterapi uygulandı. Tüm olgulara kemoterapi ajanı olarak sisplatin ve pemetrexed kullanıldı. Tüm olguların ortalama yaşam süresi 14.4 ay, EPP uygulanan grupta 22.3 ay iken kemoterapi ± palyatif radyoterapi uygulanan grupta 11.8 ay idi. EPP uygulanan olguların hiçbirinde peri- operatif mortalite görülmedi. Sadece bir olguda post- operatif şilotoraks ve bronkoplevral fistül gelişti. Olgu sayısı az olsa da bu çalışmamız çok iyi seçilmiş, erken evre, epitelyal tip MPM olgularında multimodal tedavi ile sağkalım avantajı elde edilebileceğini göstermekte olup sonuçlarımız literatür ile uyumludur. MPM'da standart tedavi olmasa da her olgu performans durumu, tümörün histolojisi ve evresi ile özel olarak değerlendirilmelidir ve hastalıkta evrelere göre seçkin tedavi yöntemi çok merkezli randomize kontrollü çalışma sonuçları ile belirlenecektir.

SS-076**MALİGN PERİTONEAL MEZOTELYOMALI 35 HASTADA PROGNOSTİK FAKTÖRLER**

Halide Kaya¹, Abdullah Çetin Tanrikulu¹, Maşuk Taylan¹, Cengizhan Sezgi¹, Özlem Abakay¹, Hadice Selimoğlu Şen¹, Abdurrahman Abakay¹, Mehmet Küçüköner²

¹Dicle Üniversitesi, Göğüs Hastalıkları AD, Diyarbakır

²Dicle Üniversitesi, Medikal Onkoloji AD, Diyarbakır

GİRİŞ-AMAÇ: Serozal membranların (plevra, periton, testis, perikart) mezotel hücrelerinden kaynaklanan nadir ancak agresif seyirli öldürücü tümörü malign mezotelyoma (MM) olarak bilinmektedir. Mezotelyomanın plevradan sonra en sık görülen tipi peritonealdir. Bu çalışmada Malign peritoneal mezotelyoma (MPM) tanılı 35 hastanın sağkalım ve prognostik faktörleri değerlendirildi.

MATERYAL - METOD: Mart 2005-Temmuz 2013 tarihleri arasında hastanemizde kayıtlı MPM kesin tanısı konmuş 35 hastanın dosyaları retrospektif olarak incelendi. Demografik, klinik, performans durumu, laboratuvar ve radyolojik özellikleri kaydedildi. Sağkalım süresi ve etkileyen faktörler Kaplan-Meier metoduyla istatistiksel olarak analiz edildi.

BULGULAR: Ondokuzu kadın toplam 35 hastanın ortalama yaşı 59.0±14.4 yıl (36-92) ve ortalama sağkalım süresi 16.2±12.9 ay (3-52) idi. Histopatolojik tip; epitelyal (%68.6) ve diğerleri (%31.4) olarak sınıflandırıldı. Hastaların %82.9'unda çevresel asbest maruziyeti mevcuttu ve maruziyet süresi 28.3±14.5 yıl (5-70) oldukça yüksekti. En yaygın semptomlar karında şişkinlik/ağrı (%97.1), kilo kaybı (%48.6), nefes darlığı (%42.9), göğüs ağrısı (%22.9) olarak ortaya çıkmıştı. Semptomların başlangıcı ile kesin tanı arasında geçen süre 4.6±3.3 ay (1-12) idi. Hastaların yüzde 68'ine destek tedavisi yanısıra platin bazlı kombine kemoterapi verilmişti, geri kalan hastalar ise sadece destek tedavisi almışlardı. Tanı anındaki bilgisayarlı tomografi bulguları (batın ve toraks) sınıflandırıldı: Asit (%97.1), plevral kalsifikasyon/plak (%51.4), omental tutulum (%37.1), peritoneal tutulum (%34.3), plevral efüzyon (%34.3), omental kek görünümü (%25.7), plevral kalınlaşma (%20), mezenterik tutulum (%20), abdominal organ tutulumu (37.1%), abdominal adenopati (%17.1). Sağkalımı etkileyen faktörler araştırıldı ve istatistiksel olarak anlamlı dört faktör bulundu. Yaş>60 yıl (p=0,019), asbest maruziyet süresi>20 yıl (p=0.013), ECOG performans skoru 3 (p=0,000) ve kemoterapi almayan hastalar (p=0,010) düşük sürvi ile ilişkili bulundu.

SONUÇ: Bu çalışmada; yaş, asbest temas süresi, ECOG performans skorunun derecesi ve sistemik kemoterapi verilmesi sağkalımı etkileyen prognostik faktörler olarak saptandı. Ancak tanısı zor ve halen optimal tedavisi olmayan bu hastalıkta daha net sonuçlar elde edilebilmesi için kapsamlı prospektif çalışmalara ihtiyaç vardır.

SS-077**PLEVRAL SIVI SİTOLOJİSİ VE PLEVRA BİYOPSİSİ İLE TANI KONULAMAYAN EKSDATİF PLEVRAL SIVILI OLGULARDA VİDEO YARDIMLI TORAKOSKOPİNİN(VATS) TANI DEĞERİ**

Emine Kamiloğlu, Murat Kıyık, Ayşin Durmaz, Naciye Mutlu, Hüseyin Cem Tigin, Muzaffer Metin, Sadettin Çıkrıkçıoğlu
Yedikule Göğüs Hastalıkları ve Göğüs Cerr Eđt ve Arş Hastanesi

AMAÇ: Çalışmamızın amacı eksudatif plevral effüzyonu olup sıvı sitolojisi ve plevra biyopsisi ile tanı konulamayan plevral sıvılı olgularda VATS'ın tanısal değerini araştırmak.

YÖNTEM: Hastanemizde Ağustos 2009 ve Mayıs 2013 tarihleri arasında eksuda özelliğinde plevral sıvı tespit edilmiş olan fakat plevral sıvı sitolojisi ve plevral biyopsisi ile tanısı konulamayan 73 olgunun dosyaları retrospektif olarak değerlendirildi.

BULGULAR: 73 olgunun 63'üne (%86.3) VATS ile tanı konulabildi. VATS patoloji sonuçlarına göre olguların %34,2'sine (n=25) malign hastalık, %65,8'ine(n=48) benign hastalık tanısı konmuştur. Toplam olguların %6,8'inin (n=5) akciğer karsinomu, %16,4'ünün (n=12) malign mezotelyoma, %6,8'inin (n=5) metastatik CA, %1,4'ünün (n=1) lenfoma, %2,7'sinin (n=2) ise sadece malignite tanısı olarak malign gruba girdikleri gözlenmiştir. Toplam olguların %4,1'inin (n=3) kronik fibröz plörit, %28,8'inin (n=21) non spesifik plörit, %12,3'ünün (n=9) tüberküloz, %2,7'sinin (n=2) organize fibrinli iltihap, %2,7'sinin (n=2) kronik nekrozlaşmayan granülomatöz plörit, %1,4'ünün (n=1) kollajen doku hastalığı, %13,7'sinin (n=10) ise tanı almadan benign gruba girdikleri gözlenmiştir. Plevra biyopsisinde olguların %19,2'sinde (14 olgu) maligniteden şüphelenilirken, VATS'da olguların %34,2'sine (25 olgu) malignite tanısı konmuştur. Plevra biyopsisi, VATS ile malignite tanısı konulan 25 hastanın 13'üne maligniteden şüpheli sonuç vermiştir (%52). Plevra biyopsisi ile 54 olguda benign hastalıktan şüphelenilirken VATS ile 48 olguya benign hastalık tanısı konmuştur. Plevra biyopsisi ile maligniteden şüphelenilen 14 olgunun 13'üne VATS ile kesin malignite tanısı konulurken bu olgulardan sadece 1 tanesine VATS ile benign hastalık tanısı konulmuştur. Plevra biyopsisi ile benign olduğu düşünülen hastaların (n=59) 11'ine (%18.6) VATS ile malignite tanısı konmuştur. Hem plevra biyopsisi hem de VATS ile benign hastalık sonucuna varılan olgu yüzdesi %64.4 bulundu. Plevra biyopsisinde malign hastalıktan şüphelenilen ve VATS ile malign hastalık tanısı konulan olgu yüzdesi % 17.8 idi. Plevra biyopsisi ile benign olduğu düşünülen ancak VATS ile malign hastalık tanısı konan olgu yüzdesi % 16.4 idi. Plevra biyopsisinde malignite şüphesi olan ancak VATS patoloji sonucu benign hastalık olarak raporlanan olguların yüzdesi % 1.4 idi.

SONUÇ: Çalışmamızın sonuçlarına göre; diğer yöntemlerle tanı konulamamış plevral effüzyonlu olgularda VATS'ın tanı değeri (%86.3) olarak bulunmuş olup yüksek tanı değeri ve güvenilirliği nedeniyle tercih edilmesi gereken bir yöntem olduğu görüşüne varılmıştır.

SS-078

REZEKE EDİLEN KÜÇÜK HÜCRELİ DIŞI AKCİĞER KANSERİNDE EVRE IIIA ALT GRUPLARININ ANALİZİ VE SAĞKALIM SONUÇLARI

Levent Alpay, Tuğba Coşgun, Hakan Kırıl, Tunç Laçın, Elçin Ersöz, Mahmut Talha Doğruyol, Çağatay Saim Tezel, Selami Volkan Baysungur

Süreyyapaşa Göğüs Hastalıkları ve Göğüs Cerrahisi Eğitim Araştırma Hastanesi Göğüs Cerrahisi Kliniği

AMAÇ: Bu retrospektif çalışmanın amacı Uluslararası Akciğer Kanseri Çalışma Grubunun (IASLC) 2009 yılında oluşturduğu yeni TNM sınıflandırmasını kullanarak rezeke edilmiş evre IIIA akciğer kanseri hastalarının sağ kalım analizlerini alt gruplara göre değerlendirmektir.

METOD: Ocak 2007- Aralık 2012 yılları arasında rezeksiyon uyguladığımız 1235 küçük hücreli akciğer kanserli hastadan evre IIIA olan 178 hastaya çok değişkenli sağ kalım analizi yapıldı. Analizde kullanılan değişkenler yaş, cinsiyet, patolojik tip, T evresi ve N evresi, takip süreleri, morbidite, mortalite oranlarıydı. Sağ kalım ilçe nüfus müdürlüğü ile koordineli çalışma sonrası tespit edildi.

SONUÇLAR: Evre IIIA 6 grup altında incelendi. Toplam 178 hasta değerlendirildi (Figure 1). Hastaların %93.2'si erkek, %6.8'i kadındı. Yaş ortalaması 49.7 olup minimum 21 maksimum 69 yıl olarak bulundu. Patoloji dağılımı incelendiğinde; hastaların %57.1'inde skuamöz, %35.6'sında adeno, %7.3'üne ise diğer tümörler saptandı. Evre IIIA akciğer kanserli hastaların 62(%34.8) pnömonektomi, 116 (%56.2) lobektomi yapıldı.. Bronkoplevral fistül ve kanama nedeniyle yapılan retorakotomi oranı %6.1 (11/178) idi. Hastaların 19 (%10.7) 'unda erken mortalite görüldü. Grupların sağkalım oranları LogRank test ile değerlendirildiğinde sağ kalım oranları arasında istatistiksel olarak anlamlı farklılık bulundu (p:0.037; p<0.05)(Figure 2). Tüm hastaların 3 yıllık kümülatif sağkalım oranı %29'du. 3 yıllık kümülatif sağkalım oranı T1N2 grubunda; %17, T2N2 grubunda; %38, T3N1 grubunda; %32, T3N2 grubunda; %9, T4N0 grubunda; %72, T4N1 grubunda %40 bulundu. T3N2 grubunun sağkalım oranı, T1N2 (p:0.013), T2N2 (p:0.002), T3N1 (p:0.049) ve T4N0 (p:0.012) gruplarından anlamlı şekilde düşük bulundu(p<0.05; p<0.01). Diğer grupların sağ kalım oranları arasında anlamlı bir farklılık bulunmadı. (p>0.05).

TARTIŞMA: Bu geniş Evre IIIA hasta grubunun sağkalım analizinde en kötü sağkalım T3N2 alt grubunda saptanmış ve istatistiksel olarak anlamlı bulunmuştur.

Figure 1: Alt grupların dağılımı

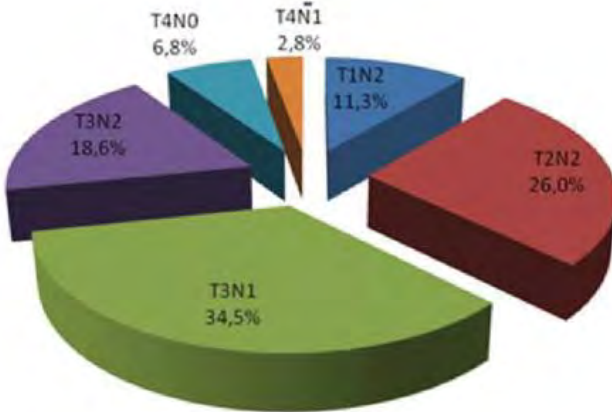
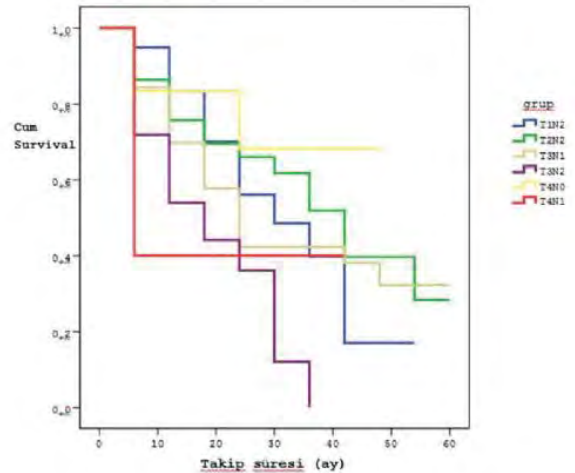


Figure 2: Sağkalım grafiği



SS-079

SERUM PARK/CCL-18 DÜZEYİ SIK ALEVLENME GÖSTEREN KOAH FENOTİPİ İÇİN BİR BELİRTEÇ OLABİLİR Mİ?

Aslı Görek Dilektaşlı¹, Ezgi Demirdogun Cetinoglu¹, Esra Uzaslan¹, Ferah Budak², Funda Coşkun¹, Ahmet Ursavaş¹, Ercüment Ege¹

¹Uludağ Üniversitesi, Göğüs Hastalıkları AD, Bursa

²Uludağ Üniversitesi Tıp Fakültesi, İmmunoloji AD, Bursa

GİRİŞ: PARK (Pulmoner ve aktivasyon-regüle kemokin) / CCL-18 (CC-kemokin ligand-18), özellikle monosit ve makrofajlarca eksprese edilen ve başlıca akciğerlerde salınan bir kemokindir. Serum Güncel pek az sayıda araştırmada, Kronik Obstruktif Akciğer Hastalığı (KOAH)'lı hastalarda serum PARK/CCL-18 düzeylerinde artış saptanmıştır. Bu artışın FEV1 kaybı ve alevlenme dönemi ile ilişkili olduğu bildirilmiştir. Bu araştırmada serum PARK/CCL 18 düzeyinin sık alevlenme geçiren KOAH fenotipi için bir biyobelirteç olup olmadığının araştırılması planlanmıştır.

YÖNTEM: Bu amaçla 1 Ekim 2012 ile 1 Nisan 2013 tarihleri arasında Uludağ Üniversitesi Göğüs Hastalıkları polikliniğine başvuran KOAH tanılı hastalar ve sağlıklı gönüllü bireyler dahil edildi (UÜTF Etik Kurul 2013-1/29 no'lu onay). Araştırmaya katılan tüm hastaların sosyodemografik özellikleri, sigara içim durumları sorgulandı. Gönüllülerin solunum fonksiyon test, altı dakika yürüme testi, KOAH Değerlendirme test (CAT) skoru, modifiye Medical Research Center (mMRC) dispne skoru ve serum PARK/CCL-18 düzeyleri kaydedildi. PARK/CCL-18 düzeyleri ELISA testi ile serumda çalışıldı.

BULGULAR: Araştırmaya toplam 89 hasta dahil edildi (K/E: 19/70, yaş: 58.4±15.5). Gönüllülerin 29'u sağlıklı gönüllüler (Grup I), 33'ü yıllık alevlenme sayısı 2'nin altında olan KOAH hastaları (Grup II), 27'si ise yıllık alevlenme sayısı 2'nin üzerinde olan KOAH hastalarından (Grup III) oluşuyordu. Serum PARK/CCL-18 düzeyi sık alevlenme geçiren KOAH (197.219 [95.132-363.416] pg/mL) ve sık alevlenme geçirmeyen KOAH'lı hastalarda (159.590 [49.141-463.761] pg/mL), sağlıklı gönüllülere (91.300 [41.476-205.233] pg/mL) göre daha yüksek düzeyde saptandı (üç grup arasında p<0.0001; sağlıklı kontroller ve sık alevlenme geçirmeyen KOAH, p<0.0001; sağlıklı kontroller ve sık alevlenme geçiren KOAH, p<0.0001; sık alevlenme geçiren ve sık alevlenme geçirmeyen KOAH, p>0.005). CAT ve mMRC skoru sık alevlenme geçiren KOAH'lı olgularda, Grup II ve III'e göre daha yüksek (p<0.0001; p<0.0001); 6 dakika yürüme mesafesi ise daha düşük saptandı (p<0.0001; p<0.0001). Serum PARK/CCL-18 düzeyi ile FEV1/FVC, FEV1 ve FVC oranları arasında ters yönde korelasyon olduğu saptandı (r= -0.35, p<0.005; r= -0.40, p<0.0001; r= -0.38, p<0.0001).

SONUÇ: Serum PARK/CCL-18 düzeyi KOAH'lı hastalarda artmıştır ve solunum fonksiyon test parametreleri ile ters korelasyon göstermektedir. Her ne kadar sık alevlenme geçiren KOAH grubundaki artış istatistiksel anlamlılık düzeyine erişmemiş olsa da daha büyük bir örnekleme araştırılması gereklidir. Özellikle akciğerden salınan bir kemokin olan PARK/CCL-18 KOAH için bir biyobelirteç olabilir.

SS-080

KOAH ATAĞINDAKİ HASTALARIN KARDİAK FONKSİYONLARININ PRO-BNP DÜZEYLERİ İLE KORELASYONU VE ERKEN DÖNEMDE PROGNOZA ETKİSİEvrin Eylem Akpınar¹, Derya Hoşgün¹, Berkay Ekici², Can Ateş³, Meral Gülhan¹¹Ufuk Üniversitesi, Tıp Fakültesi, Göğüs Hastalıkları A.D., Ankara, Türkiye²Ufuk Üniversitesi, Tıp Fakültesi, Kardiyoloji A.D., Ankara, Türkiye³Ankara Üniversitesi, Tıp Fakültesi, Biostatistik A.D., Ankara, Türkiye

GİRİŞ-AMAÇ: Kronik obstrüktif akciğer hastalığının (KOAH) sağ ventrikül, sol ventrikül ve pulmoner vasküler yapıları içeren kardiyak fonksiyonlar üzerine önemli etkileri vardır. Ekokardiografi kalp fonksiyonlarını değerlendirmede kullanılan hızlı, taşınabilir, noninvaziv ve güvenilir bir yöntemdir. Brain natriüretik peptid kalpten dolaşıma salınan, potent natriüretik ve diüretik bir hormondur. Myokard gerilimine yol açan durumlarda düzeyi artar. Bu çalışmanın amacı KOAH atağıyla başvuran hastaların ekokardiografi bulgularının N-terminal-pro-Brain Natriüretik Peptid (Pro-BNP) değeri ile korelasyonunu ve kardiyak fonksiyonların erken dönemde prognoza etkisini değerlendirmektir.

YÖNTEM-GEREÇLER: KOAH atağı tanısıyla kliniğimize yatırılan hastalardan ilk 4 saat içinde pro-BNP ölçümü için venöz kan örneği alındı ve ekokardiografi yapıldı. Hastaların GOLD evresi, CAT skoru, mMRC dispne skalası, SGRQ yaşam kalitesi skoru, yıllık atak sayısı, hastanede yatış süresi ve 1 aylık mortalitesi kaydedildi. Ekokardiografi bulguları ile hastaların GOLD evresi, CAT skoru, mMRC dispne skalası, yıllık atak sayısı SGRQ yaşam kalitesi anketi skoru, yıllık atak sayısı ve pro-BNP düzeylerinin ilişkisi değerlendirildi. Ekokardiografi bulguları ile hastanede yatış süresi, 1 ay içinde acil başvurusu, 1 ay içinde rehospitalizasyon, 1 aylık mortalite arasındaki ilişki değerlendirildi.

BULGULAR: Çalışmaya 86 hasta alındı. Hastaların yaş ortalaması 71.8±9.5 yılıdır. GOLD evreleri arasında (1-2 vs 3-4) pulmoner arter basıncı (PAB), sol ventrikül diastolik disfonksiyon (LVDD) varlığı, ejeksiyon fraksiyonu (EF), sağ ventrikül dilatasyonu (RVD) açısından fark izlenmedi (hepsi için p>0.05). Hastaların ekokardiografi bulgularına göre CAT skoru, mMRC dispne skalası, SGRQ yaşam kalitesi anketi skoru, yıllık atak sayısı ve pro-BNP değerleri tablo 1'de gösterilmiştir. Ekokardiografi bulguları ile hastanede yatış süresi, 1 ay içinde acil başvurusu, 1 ay içinde rehospitalizasyon, 1 aylık mortalite arasındaki ilişki tablo 2'de gösterilmiştir.

SONUÇLAR: KOAH atağındaki hastalarda ekokardiografi bulguları pro-BNP değerleriyle korelasyon gösterirken, hastalığın ağırlığıyla korelasyon göstermemektedir. Bu hastalarda ekokardiografi yakın dönemdeki prognozu gösterme açısından yol gösterici değildir.

Tablo 1

EKOKARDİOGRAFİ	CAT skoru	p	mMRC dispne skoru	p	Total SGRQ skoru	p	Yıllık atak sayısı	p	Pro-BNP pg/ml	p
PAB normal	24.2±9.6	0.403	1 3 2 12 3 17 4 7	0.214	58.7±25	0.579	1.87±1.08	0.138	812.89±2214	0.055
PAB yüksek	25.9±9.08		1 0 2 18 3 17 4 12		62.9±18.9		2.06±0.89		2017±3875.25	
LVDD yok	24.05±95	0.216	1 2 2 18 3 20 4 12	1	58.9±23.2	0.416	2.01±1.05	0.822	336.6±562	0.005
LVDD var	26.8±9.4		1 1 2 12 3 14 4 7		64.2±19.5		1.9±0.86		2212.8±4022	
EF normal	25.4±9.52	0.616	1 3 2 28 3 27 4 13	0.113	60.2±22.4	0.484	1.97±1.04	0.447	556.61±829	0.001
EF düşük	24±8.6		1 0 2 2 3 7 4 6		64.8±19		2±0.65		5795.6±6091	
RVD yok	24.7±9.3	0.458	1 3 2 27 3 28 4 9	0.005	59.9±21.9	0.408	1.89±0.93	0.156	1120±2551.3	0.055
RVD var	26.5±9.4		1 0 2 3 3 6 4 10		64.7±21.7		2.26±1.09		2708.4±4950	

KOAH atağındaki hastaların ekokardiyografi bulgularına göre CAT skoru, mMRC dispne skalası, Saint Georges Yaşam Kalitesi Anketi skoru, yıllık atak sayısı ve pro-BNP değerleri dağılımı

Tablo 2

EKOKARDİOGRAFİ	Hastanede yatış süresi (gün)	p	1 ay içinde acile başvuru	p	1 ay içinde rehospitalizasyon	p	1 aylık mortalite	p
PAB normal	7.3±3.5	0.256	yok 26 var 13	1.000	yok 29 var 10	0.174	yok 38 var 1	1.000
PAB yüksek	9.2±5.6		yok 32 var 15		yok 28 var 19		yok 46 var 1	
LVDD yok	8.6±5.05	0.445	yok 32 var 20	0.166	yok 32 var 20	0.351	yok 50 var 2	0.516
LVDD var	7.8±4.5		yok 26 var 8		yok 25 var 9		yok 34 var 0	
EF normal	8.15±4.7	0.492	yok 49 var 22	0.551	yok 47 var 24	1.000	yok 70 var 1	0.320
EF düşük	9.26±5.5		yok 9 var 6		yok 10 var 5		yok 14 var 1	
RVD yok	7.79±4.02	0.278	yok 66 var 1	0.395	yok 46 var 21	0.418	yok 66 var 1	0.395
RVD var	10.3±6.8		yok 18 var 1		yok 11 var 8		yok 18 var 1	

Ekokardiyografi bulguları ile hastanede yatış süresi, 1 ay içinde acil başvurusu, 1 ay içinde rehospitalizasyon, 1 aylık mortalite arasındaki ilişki

SS-081**KRONİK OBSTRÜKTİF AKCİĞER HASTALIĞINDA ALEVLENME SIKLIĞI- SOSYAL GÜVENLİK KURUMU KAYITLARI**

Burhan Akbaş, Nihal Arzu Mirici, Uğur Gönügür
 çanakkale 18 mart Ün.

Kronik obstrüktif akciğer hastalığı(KOAH) alevlenme dönemleri de olan kronik inflamatuvar bir hastalıktır.Alevlenme dönemlerinde semptomlarda artış nedeniyle hastane başvuruları da artmaktadır.Bu dönemde doğrudan ve dolaylı sağlık harcamaları yükselmekte,yaşam kalitesi ve mortalitenin olumsuz etkilenmektedir. Alevlenme sıklığı son yıllarda KOAH tedavisinin öncelikli amaçları arasında yer almaktadır. Ancak alevlenme sıklığı kişiden kişiye değişmekte ve her hasta için aynı öneme sahip olmadığı bilinmektedir. Üstelik atak tanımı ve tedavi yaklaşımı zaman için de değişmekte ve hekimler arasında görüş farklılıkları olduğu bilinmektedir. Bu çalışmada iki yıllık bir dönemde tanı konulan tüm KOAH olgulardan randomize edilen bir grubun alevlenme sıklığı incelenmiştir. Bu amaçla ilimizdeki 2. ve 3. basamak sağlık kuruluşlarından 01.01.2010 ile 31.01.2011 tarihleri arasında KOAH tanısı konularak ilaç raporu verilen toplam 3185 kişinin kayıtları kimlik numaraları, başvurdukları poliklinikler, tarihleri, tedavi bedelleri, ICD kodları açısından değerlendirildi.Toplam 3185 kişinin 620 si mükerrer kayıt nedeniyle çıkarılması sonucu 2565 kişinin kayıtları incelendi. İl merkezinde yaşayan 1235 kişiden 411 kişi randomize edildi. 411 kişinin iki yıl boyunca KOAH nedeni başvuruları incelenerek, toplam hastaneye başvuru sayısı, alevlenme başvurusu, alevlenme dışı başvuru sayısı saptandı. KOAHLı hastaların klinik notlar,uygulanan tedavi ve ICD-koduna dayanarak;hastane yatışı, sistemik steroid/antibiyotik kullanımı varsa alevlenme olarak değerlendirildi.Bu hastalara ait toplam 2710 hastane başvurusunun 1120'si(%41) alevlenme, 1590'ı(%59) alevlenme harici KOAH başvurusu idi. Hasta başına sırasıyla 1,35/yıl ve 1,36/yıl atak tespit edildi.İncelenen KOAHLı hastalarının 2010 yılında hastaların %18.5'i ve2011 yılında da %13.5 'i KOAH nedeniyle hastaneye başvurmamıştı. 2010 yılında %33.8'i 2011 yılında da %33.1 hiç alevlenme geçirmemişti. İki yıl boyunca yılda bir alevlenme geçiren hasta oranı sırasıyla %33.1 ve %32.4 olarak hesaplanmıştır.Geriye kalan hastalar iki ve daha fazla alevlenme geçirmişlerdir.Hastaların %3.9-5' i nde ise,10 ve daha fazla KOAH nedeni hastane başvuru günü saptandı.Alevlenme nedeni hastane başvuruları hem hastalık üzerine etkileri hem de maliyeti nedeniyle önemlidir. Çalışmamızda elde edilen sonuçlar bu açılardan tartışılmalıdır.

SS-082

KRONİK OBSTRÜKTİF AKCİĞER HASTALARINDA KAROTİS-FEMORAL NABIZ DALGA HIZININ HASTALIĞIN AĞIRLIĞIYLA İLİŞKİSİ

Halit Çınarka¹, Servet Kayhan¹, Aziz Gümüş¹, Murteza Emre Durakoğlugil², Ünal Şahin¹¹Recep Tayyip Erdoğan Üniversitesi, Göğüs Hastalıkları Ana Bilim Dalı, Rize²Recep Tayyip Erdoğan Üniversitesi, Kardiyoloji Ana Bilim Dalı, Rize

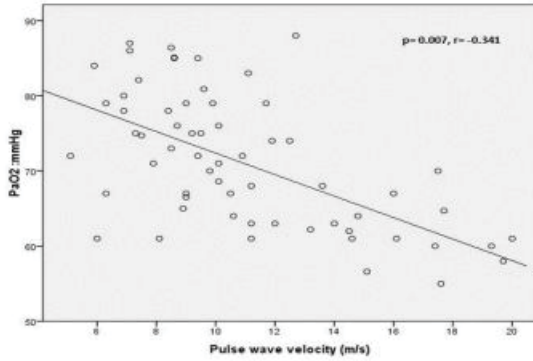
AMAÇ: Kronik obstrüktif akciğer hastalığı (KOAH) olanlar karyovasküler hastalık yönünden artmış riskleri vardır ve bu nedenlerle ölüm oranları yüksektir. Karotis femoral nabız dalga hızı (cf-PWV) atar damar sertliğini gösteren güvenilir bir belirteçtir. cf-PWV kalp damar hastalıklarının ortaya çıkmasını öngörmek için klasik risk faktörlerine göre çok daha değerlidir. Bu çalışmada invaziv bir yöntem olmayan cf-PWV yöntemini kullanarak KOAH ve atar damar sertliği arasındaki ilişkiyi araştırdık.

METOD: Prospektif olarak tasarlanan klinik çalışmamız, gözleme dayalı ve kesitsel olarak yapılmıştır. Çalışmaya KOAH'ı olan 62 hasta ve kontrol için 22 sağlıklı kişi alındı. Çalışmaya alınan hastalara fizik muayene, akciğer grafisi, solunum fonksiyon testleri, 6 dakika yürüme testi uygulandı (Tablo 1). Tüm katılımcıların atar damar sertliğini belirlemek için cf-PWV ölçümleri yapıldı.

BULGULAR: KOAH hastalarının atar damar sertliği kontrol grubuna göre daha fazladır ($p<0.001$). Çalışmamızda cf-PWV değeri ile FEV1 ($p=0.001$, $r=-0.408$), PaO2 düzeyleri ($p=0.007$, $r=-0.341$) ve 6 dakika yürüme testinde yürüme mesafesi arasında negatif korelasyon bulunmuştur ($p=0.004$, $r=-0.359$) (Figür 1 ve 2). Yapılan lineer regresyon analizi sonuçlarına göre çalışma grubumuzda cf-PWV değerleri için FEV1 bağımsız bir prediktör faktör olarak bulundu ($p=0.043$).

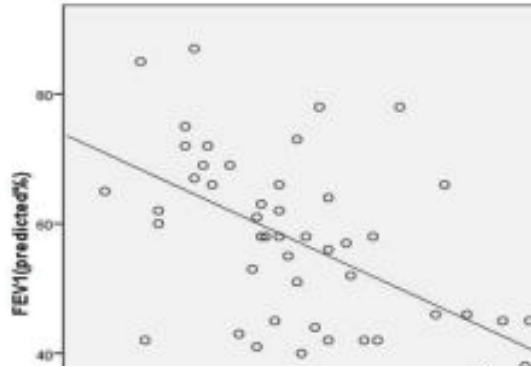
SONUÇ: Çalışmamızın sonuçlarına göre hafif ve orta dereceli KOAH'a göre ağır ve çok ağır KOAH olanlarda cf-PWV yöntemiyle ölçülen atar damar sertliği daha fazladır. Bu sonuçlar ağır KOAH hastalarında kardiyovasküler risklerin arttığını göstermektedir.

Figür 1



Karotis- femoral nabız hızıyla (m/s) PaO2 (mmHg) arasındaki negatif korelasyon

Figure 2



Karotis- femoral nabız hızıyla (m/s) FEV1 (beklenen değer yüzdesi) arasındaki negatif korelasyon

Tablo-1

Parametreler	GOLD I ve II (Beklenen FEV1 \geq %50, n=32), ortalama \pm SD	GOLD III and IV (FEV1 <50 % of predicted, n=30), mean \pm SD	Kontrol (n:22), ortalama \pm SD	p
Erkek/kadın	1/31	1/29	1/21	
Yaş (yıl)	59.2 \pm 10.2	65.2 \pm 8.6	57.4 \pm 7.6	0.008
VKİ (kg/m ²)	27.2 \pm 5.9	26.8 \pm 5.4	26.7 \pm 3.0	0.998
Sigara (paket/yıl)	33.2 \pm 11.8	41.6 \pm 10.9	31.1 \pm 12.6	0.006
Karotis femoral nabız dalga hızı	9.9 \pm 3.3	12.7 \pm 3.9	7.3 \pm 2.9	<0.001

Çalışma grubunun demografik özellikleri

Tablo-2

Parametreler	Karotis femoral nabız dalga hızı p değeri	Karotis femoral nabız dalga hızı r değeri
Yaş (yaş)	0.049	0.251
Sigara (paket-yıl)	0.429	0.102
VKİ (kg/m ²)	0.535	0.080
Solunum fonksiyon testleri		
FEV1 (beklenen değer yüzdesi)	0.001	-0.408
FVC (beklenen değer yüzdesi)	0.008	-0.333

FEF25-75 (beklenen değerin yüzdesi)	<0.001	-0.511
PEF (beklenen değerin yüzdesi)	0.075	-0.228
Arter kan gazları analizi		
pH	0.925	-0.012
PaO2 (mmHg)	0.007	-0.341
PaCO2 (mmHg)	0.254	0.147
SaO2	0.030	-0.275
6 Dakika Yürüme Testi		
6 Dakika Yürüme Testi(metre)	0.004	-0.359
Desaturation oranı	<0.001	0.443

KOAH hastalarının özellikleriyle karotis femoral nabız dalga hızı arasındaki Pearson korelasyon analizi

SS-083

KOAH HASTALARININ ÖNCEKİ VE YENİ GOLD SINIFLAMASINA GÖRE KARŞILAŞTIRILMASI: HANGİ EVRE HANGİ GRUPTA?

Gülistan Karadeniz¹, Serir Özkan², Onur Fevzi Erer², Fidan Sever¹, Hakan Cengiz³¹Şifa Üniversitesi Tıp Fakültesi Göğüs Hastalıkları Ana Bilim Dalı, İzmir²Dr.Suat Seren Göğüs Hastalıkları ve Cerrahisi Eğitim ve Araştırma Hastanesi, İzmir³Şifa Üniversitesi Tıp Fakültesi Biyoistatistik Ana Bilim Dalı, İzmir

Kronik Obstrüktif Akciğer Hastalığı(KOAH), dünya çapında en önemli mortalite ve morbidite nedenlerinden biridir. Bu nedenle KOAH hastalarının uygun tanı, sınıflama ve tedavisi önem taşır. Önceden KOAH hastaları sadece FEV1 değerine göre sınıflandırılıyordu. Ancak aynı FEV1 aralığındaki hastalar farklı semptom ve alevlenme özelliği gösterebiliyordu. Günümüzde yeni GOLD(revised 2011 ve updated 2013) sınıflamasında KOAH hastaları semptomları(CAT veya mMRC), FEV1 değerleri ve alevlenme sayısına göre değerlendiriliyor. Bu çalışmada önceki ve yeni GOLD sınıflamasını karşılaştırarak yeni GOLD sınıflamasının önemini vurgulamayı amaçladık.

METARYAL VE METOD: Bu çalışmada iki merkeze Ocak-Mayıs 2013 tarihlerinde başvuran 270 KOAH hastası CAT(KOAH değerlendirme testi), FEV1 % değerleri, ek hastalıkları ve son 12 ay içindeki alevlenme sayılarına göre prospektif olarak kaydedildi. Bu hastalar önceki ve yeni GOLD sınıflamaları açısından karşılaştırıldı.

BULGULAR: 270 KOAH hastası çalışmaya kaydedildi. Bu hastaların 202 (%74.8) 'si erkek,68 (% 25.2) 'si kadındı. Hastaların yaş ortalaması 67.4±10.4 yıl, FEV1(%) değeri ortalaması 47.1±7.7, CAT skor ortalaması 13.2±7.7 olup hastalardaki yıllık alevlenme ortalaması 1.64±1.55 idi. 270 hastanın 188'de ek hastalık mevcut olup bu hastalarında 87'sinde birden fazla ek hastalık mevcuttu. Hastalar önceki GOLD'a göre sınıflandırıldığında 3'ü (%1) evre 1, 117'si (%43) evre 2, 99'u (%37) evre 3, 51'i (%19) evre 4 iken, yeni GOLD sınıflamasına göre 55'i (%20) grup A, 26'sı (%10) grup B, 62'u (%23) grup C, 127'si (%47) grup D'dir. Hastaların ek hastalık ile alevlenme sıklığı arasında önemli fark bulunmamıştır. Hastalar CAT skoru ve ek hastalıklarına göre karşılaştırıldığında da önemli fark bulunmamıştır. CAT skoru ve yıllık alevlenme sıklığı arasında önemli korelasyon saptanmıştır (p<0.001). CAT skorundaki artış ile FEV1(%) değerindeki azalma arasında önemli ilişki vardı (p<0.05).

SONUÇ: Bu çalışmada hastalar önceki sınıflamaya göre en çok evre 2(%43) iken semptomları ve alevlenme sayısı da dikkate alınarak yapılan yeni sınıflamaya göre en çok grup D(%47) olmuştur. Ayrıca en çok değişkenlik önceki GOLD sınıflamasındaki evre 2 hastalarında gözlenmiştir. Bu evre 2 hastalarının %33'ü yeni sınıflamada grup C ve D olmuştur. Bu da tedavi yönetimini etkilemektedir.Semptom durumu(CAT skoru) ile yıllık alevlenme sıklığı arasında da önemli korelasyon saptanması nedeniyle yeni GOLD sınıflamasının KOAH hasta yönetimine önemli katkılar sağlayacağını düşünüyoruz.

Sosyodemografik ve klinik özellikler

Yaş ortalama(yıl)	67,49±10,44
Cinsiyet Erkek	202 (%74,8)
Kadın	68 (%25,2)
FEV1 (%)	47,16±17,38
CAT ortalama	13,26±7,72
CAT puan 0-9	117 (%43)
CAT puan 10 ve üzeri	153 (%57)
Alevlenme ortalama	1,64±1,55
Alevlenme sayısı 0-1	148 (%55)
2 ve üzeri	122 (%45)

KOAH:Kronik obstrüktif akciğer hastalığı, CAT:KOAH değerlendirme testi, Alevlenme:Son 12 ay içinde geçirilen alevlenme sayısı

KOAH GOLD sınıflamalarının karşılaştırılması

Evre/Grup	A	B	C	D	toplam(n)	toplam(%)
1	2	1	0	0	3	1
2	53	25	10	29	117	43
3	0	0	36	63	99	37
4	0	0	16	35	51	19
toplam(n)	55	26	62	127	270	100
toplam(%)	20	10	23	47	100	

SS-084

KIRIKKALE İLİ KRONİK OBSTRÜKTİF AKCİĞER HASTALIKLARI BİLİNÇ DÜZEYİ ARAŞTIRMASI

Arzu Daşkapın¹, Kumru Didem Atalay², Emine Handan Tüzün¹, Saniye Aydoğan¹

¹Kırıkkale Üniversitesi Sağlık Bilimleri Fakültesi Fizyoterapi ve Rehabilitasyon Bölümü Kırıkkale

²Başkent Üniversitesi Tıp Fakültesi Tıp Eğitimi Ana Bilim Dalı Ankara

GİRİŞ: KOAH (kronik obstrüktif akciğer hastalıkları), iş gücü kaybı yönünden ülke ekonomisine zarar veren hastalıkların başında gelmektedir. KOAH'ın en sık görüldüğü ülkelerden biri Türkiye'dir. 2003 yılında yapılan ulusal hastalık yükü çalışması, KOAH'ın ülkemizde 3.ölüm nedeni olduğunu ve her yıl 26 bin kişinin KOAH nedeniyle kaybedildiğini göstermektedir. Ulusal hastalık yükü açısından bakıldığında; KOAH, ilk on hastalık yükü sıralamasında % 2,8 ile sekizinci sıradadır. GerekkamuoyundagereksesağlıkpersoneliarasındaKOAHkonusundayeterlibilincinbulunmamasıbuhastalığıntanısınıgüçleştirmektedir. Bu araştırmanın amacı Kırıkkale ilinde yaşayan sağlıklı erişkin bireylerin KOAH ile ilgili bilinç düzeyini belirlemektir.

GEREÇLER ve YÖNTEM: Araştırmanın yürütülmesi konusunda Kırıkkale Üniversitesi Klinik Araştırmalar Etik Kurulu'ndan gerekli izin alınmıştır. Kırıkkale İl Merkezi'nde yaşayan 25 yaş ve üzeri gönüllü bireyler rastgele seçilerek çalışmaya dâhil edilerek, yüz yüze görüşme yapılmıştır. 25 yaş olası en yüksek öğrenim yaşı olarak değerlendirilerek sınır olarak alınmıştır. KOAH, Kronik Bronşit, Amfizem ve Astım tanısı almış kişiler çalışma dışı bırakılmıştır. Tüm katılımcılardan aydınlatılmış onam belgesi alınmıştır. Öncelikle sosyo-demografik özellikler sorgulanmıştır. Katılımcıların KOAH hakkındaki bilinç düzeyini değerlendirmek için, TÜSAD'nden (Türkiye Solunum Araştırmaları Derneği) gerekli izinler alındıktan sonra, TÜSAD KOAH Çalışma Grubu" tarafından hazırlanan broşürdeki bilgilere dayanarak hazırlanan 15 er soruluk iki anket uygulanmıştır. Anketlerdeki sorulara verilen yanıtlar yüzdeler şeklinde değerlendirilmiştir.

BULGULAR: Araştırma 159 kadın, 253 erkek olmak üzere 412 kişi ile tamamlanmıştır. Katılımcılar 25- 85 yaş arasında olup, yaş ortalaması 39,95 ± 11,76 yıldır. Katılımcıların %28,2 si üniversite, % 35, 4 ü ise lise mezunudur. Olguların % 30,1 inde kronik hastalık tanısı (diabet, kalp hastalığı, hipertansiyon vb.) vardır. 154 kişi (% 37,4) sigara kullanmaktadır. Katılımcıların % 66 sı KOAH, %73 ü ilerleyici bir hastalık olduğu, % 87 si en önemli nedenin sigara olduğu ve % 88 i belirtiler, % 47 si KOAH ta egzersizin önemi konusunda bilinçlidir.

SONUÇ ve TARTIŞMA: Araştırmamız Kırıkkale İli genelinde 25 yaş ve üzeri nüfusun yaklaşık % 24 ünü içerdiğinden, sonuçlarımızın kesin olarak yorumlanması mümkün değildir. Ancak genel olarak, Kırıkkale İli Merkezde yaşayan erişkin halkın KOAH hakkındaki bilinç düzeylerinin yüksek olduğu sonucuna varılmıştır. KOAH'nda erken tanı, başarılı hastalık yönetimi ve iyi prognoz için kişilerin hastalıkla ilgili bilinç düzeyini belirlemek ve artırmak önemlidir.

SS-085

ASTIMLI ERİŞKİN TÜRK HASTALARDA CD14 VE TLR4 GEN POLİMORFİZMLERİNİN ASTİM FENOTİPLERİ ÜZERİNE ETKİSİ

Fusun Şahin¹, Pınar Yıldız¹, Ayşegül Kuskucu², Mert Ahmet Kuskucu³, Nilgün Karaca⁴, Kenan Midilli³

¹Yedikule Göğüs Hastalıkları ve Göğüs Cerrahisi Eğitim ve Araştırma Hastanesi, Göğüs Hastalıkları, İstanbul

²Yeditepe Üniversitesi Tıp Fakültesi, Medikal Genetik Ana Bilim Dalı, İstanbul

³İstanbul Üniversitesi Cerrahpaşa Tıp Fakültesi, Medikal Mikrobiyoloji Ana Bilim Dalı, İstanbul

⁴Yeditepe Üniversitesi Fen Bilimleri Enstitüsü, Biyoteknoloji Ana Bilim Dalı, İstanbul

AMAÇ: Endotoksinler, Th 1 hücre olgunlaşmasını teşvik ederler ve Th 2 polarizasyonu için ise olumsuz bir sinyal gönderirler. Bu, IgE düzeylerinde azalmaya neden olur ve atopiyi önler (Hijyen hipotezi). Bazı araştırmalarda bu cevabın CD14 ve TLR4 genlerindeki polimorfizmler ile genetik kontrol altında olduğu gösterilmiştir. Biz çalışmamızda CD14 (-159 C / T) ve TLR4 (Asp299Gly, Thr399Ile) genlerindeki genetik varyantların astımlı erişkinlerde astım fenotipleri üzerine olan etkilerini incelemeyi amaçladık. Bu çalışma Türkiye'de yetişkin astımlılardaki CD14 ve TLR4 genetik varyantlarının hastalık üzerindeki etkilerini değerlendiren ilk araştırma verileri olması nedeniyle de önemlidir.

MATERYAL - METOD: Astım hastaları (n = 131) ve sağlıklı kontrol grubu (n = 75) çalışmaya dahil edildi. CD14 C-159T, TLR4 299 and TLR4 399 genotipleri ile astım süresi, alerjik rinit-dermatit anamnezi, total IgE, eosinofil, deri prick testi, FEV1 ve hastalığın şiddeti (hafif, orta ve ağır) arasındaki ilişkiler değerlendirildi

BULGULAR: Total IgE değerleri logaritmik transformasyon ile normal dağılıma dönüştürüldü. CD14-159 için, C alelinin (CC+CT) düşük IgE seviyesine yatkın olduğu, ancak istatistiksel açıdan fark olmadığı saptandı (p=0.076). Atopi grubunda log IgE median değerleri ile CC+CT arasında ise anlamlı fark saptandı (p=0.04). Buna göre C alelinin total IgE'nin düşüklüğüyle, T (TT) alelinin de total IgE'nin fazlalığıyla anlamlı ilişkisi olduğu sonucuna varıldı. Atopi grubunda yine astım şiddeti ile de CC+TT ve TT arasında anlamlı ilişki vardı. Özellikle CC+CT genotipi orta ve ağır astım grubunda daha sıkı ve istatistiksel açıdan anlamlıydı (p=0.049). TLR4 299 ve TLR4 399 genotipleri ile astım fenotipleri arasında istatistiksel olarak anlamlı bir korelasyon bulunmadı (p> 0.05).

SONUÇ: Çalışmamızda atopik astımda CD14 genotipleriyle total IgE ve astım şiddeti arasında anlamlı bir ilişki bulunmuştur. Total IgE'yi çoğu çalışmada bildirildiğinin tersi olarak CC+CT genotipinde düşük, TT genotipinde yüksek seviyelerde bulmamız önemli bir bulgudur. Bu durum bazı çalışmalarda da belirtildiği gibi, çalışmamızdaki atopik astımlıların farklı endotoksin seviyelerine maruziyeti ile açıklanabilir. C alelinin özellikle orta ve ağır astım için bir risk faktörü olduğu da diğer önemli bir sonucumuz olmuştur.

SS-086

YENİ TANILI YAŞLI ASTIMINDA TÜRKİYE VERİLERİ

Bilun Gemicioğlu¹, Öznur Abadoğlu², Levent Akyıldız³, Hasan Bayram⁴, Aykut Çilli⁵, Arif Çımrın⁶, Hakan Günen⁷, Zeynep Mısırlıgil⁸, Tevfik Özlü⁹, Mecit Süerdem¹⁰, Esra Uzaslan¹¹, Asko Çalışması Hekimleri¹²

¹İstanbul Üniversitesi, Cerrahpaşa Tıp Fakültesi Göğüs Hastalıkları Anabilim Dalı, İmmünoloji ve Allerji Hastalıkları Bilim Dalı

²Cumhuriyet Üniversitesi, Tıp Fakültesi Göğüs Hastalıkları Anabilim Dalı, İmmünoloji ve Allerji Hastalıkları Bilim Dalı

³Mardin Medikal Park Hastanesi

⁴Gaziantep Üniversitesi, Tıp Fakültesi Göğüs Hastalıkları Anabilim Dalı

⁵Akdeniz Üniversitesi, Tıp Fakültesi Göğüs Hastalıkları Anabilim Dalı

⁶Dokuz Eylül Üniversitesi, Tıp Fakültesi Göğüs Hastalıkları Anabilim Dalı

⁷Süreyyapasa Göğüs Hastalıkları ve Göğüs Cerrahisi Merkezi

⁸Ankara Üniversitesi, Tıp Fakültesi Göğüs Hastalıkları Anabilim Dalı, İmmünoloji ve Allerji Hastalıkları Bilim Dalı

⁹Karadeniz Teknik Üniversitesi, Tıp Fakültesi Göğüs Hastalıkları Anabilim Dalı

¹⁰Selçuk Üniversitesi, Tıp Fakültesi Göğüs Hastalıkları Anabilim Dalı

¹¹Bursa Üniversitesi, Tıp Fakültesi Göğüs Hastalıkları Anabilim Dalı

¹²ASKO çalışmasına katılan tüm göğüs hastalıkları klinikleri

AMAÇ: Türkiye'nin çeşitli bölgelerinde, yeni başvuru ile astım tanısı konan hastalarda, az bilinen yaşlı astımı (YA) özelliklerinin, genç astımdan (GA) farkı ortaya konmak istenmiştir.

YÖNTEM: İkinci ve üçüncü basamak 136 merkezde temmuz 2012 ile mart 2013 arasında standart bir anketleme ile kaydedilmiş, 1235 yeni tanılı astım olgusu çalışmada yer almıştır. Olgular GA (yaş: 18-59) ve YA (>=60) olarak iki gruba ayrılmıştır. İki grubun biyometrik parametreleri, solunum fonksiyon testleri, allerjik durumları, komorbiditeleri, verilen ilk tedavileri istatistiksel olarak değerlendirilmiştir.

BULGULAR: 150 YA ve 1085 GA olgusunda da kadın (%62 YA ve %64.2 GA) hakimiyeti gözlenmiştir. YA grubunda sigara içen %9.6 olup, sigarayı bırakmış %23.5 saptanırken GA grubunda %31.1 sigara içen, %14 bırakmış saptanmıştır (p<0.001). Vücut kitle indeksi GA grubunda 27.8 olup, YA grubunda 29.4 bulunmuştur (p<0.01). Ailede astım hikayesi GA grubunda (%36.8) YA grubuna (%18.7) göre anlamlı olarak yüksektir (p<0.001). FEV1 değerleri YA grubunda GA grubuna göre düşük olsa da reversibilite açısından anlamlı fark gözlenmemiştir (p<0.01, p>0.05). Atopi oranı GA'da YA'a göre daha yüksek olmakla birlikte, fark anlamlı bulunmamıştır (%49.1 vs %39.2; p=0.059). Herhangi bir komorbidite varlığı YA'da %63.2 bulunmuş, GA'da %51.3 saptanmıştır (p<0.01). Hipertansiyon, koroner hastalık, diyabet ve gastrit YA da GA gruba göre daha fazla gözlenmiştir (Sırasıyla; %33.3, %10, %15.3, %10 YA grubunda ve %8.4, %1.8, %4.3, %5.2 GA grubunda; p<0.001, p<0.001, p<0.001, p<0.02). Her iki grupta da yüksek oranda inhaler steroid + uzun etkili beta agonist ile yeni tedavi başlanması dikkat çekici bulunmuştur (GA; %72.5 ve YA %84.7).

SONUÇ: GA grubunda sigara içen, ailede astım ve atopi daha fazla iken YA grubunda düşük solunum fonksiyonları, artmış komorbiditeler saptanmıştır. Yeni tanıda yaşlı astımlı oranını %12 gibi beklenenden yüksek bulmamıza rağmen komorbiditelerin astım tanısının gecikmesine yol açabileceği düşünülmüştür.

SS-087

OMALİZUMAB TEDAVİSİNE UYUM VE TEDAVİ ETKİNLİĞİNİN DEĞERLENDİRİLMESİ: GERÇEK YAŞAM VERİLERİ

Ferhan Özşeker¹, İsmet Bulut¹, Derya Erdoğan², Aslı Gelincik², Füsün Erdenen³, Ramazan Ersoy⁴, Ali Kutlu⁵, Sami Öztürk⁵, Bahaüddin Çolakoğlu², Fahrettin Talay⁶, Suna Büyükkötürk²

¹Süreyyapaşa Göğüs Hastalıkları Ve Göğüs Cerrahisi Eğitim Ve Araştırma Hastanesi, İstanbul

²İ.Ü. İstanbul Tıp Fakültesi, İstanbul

³İstanbul Eğitim ve Araştırma Hastanesi, İstanbul

⁴Yedikule Göğüs Hastalıkları ve Göğüs Cerrahisi Eğitim Ve Araştırma Hastanesi, İstanbul

⁵GATA Haydarpaşa Eğitim Hastanesi, İstanbul

⁶Abant Bolu İzzet Baysal Üniversitesi, Bolu

GİRİŞ-AMAÇ: Kronik hastalıkların uzun süreli tedavi gerektirmesinin hasta uyumunu azalttığı bilinmektedir. Omalizumab astımda rehberlere göre kontrolü sağlamak için tedaviye eklenen son basamak ilaçtır ve tedavinin ne zaman sonlandırılacağı henüz belli değildir. İlaç uygulamalarının zamanında ve aksatılmadan yapılması gerekmektedir. Astımda tedavinin başarılı olabilmesi için tedavinin etkin hastanın da verilen tedaviye tam olarak uyum sağlaması gerekir. Çalışmamızda omalizumab tedavisi verilen astımlı hastalarda tedavi uyumu ve etkinliğini değerlendirdik.

MATERYAL - METOD: En az bir yıldır omalizumab uygulanan 142 ağır alerjik astımlı hasta çalışmaya alındı. Demografik bilgileri, aylık gelirleri, hastaneye ulaşım maliyetleri, tedaviye uyumları değerlendirildi. Tedavi başlangıcında ve en az birinci yıl sonunda astım kontrol test (AKT®) skorları ve FEV1 sonuçları değerlendirildi. Atak sayıları, hastane yatışları ve sistemik steroid kullanımı sorgulanarak tedavi başlangıcıyla karşılaştırıldı.

BULGULAR: Hastaların ortalama yaşı 46.5±12.2 yıl, kadın/erkek:105/37 idi. 20 (%14.1) hasta çeşitli nedenlerle tedaviyi bırakmıştı. Hastaların tedaviye uyum oranı %85.9'du. Tedavi sonrasında AKT skorları ve FEV1 değerlerinde anlamlı derecede artma vardı (p<0.001). Atak sayıları, hastane yatışları ve sistemik steroid kullanım oranları anlamlı ölçüde azalmıştı (p<0.05 her bir durum için).

SONUÇ: Çalışmamızda omalizumab tedavisine hasta uyumunun oldukça yüksek, tedavinin de oldukça etkin olduğu görülmüştür.

SS-088

PULMONER ALVEOLER MİKROLİTİYAZİSTE DİSODYUM ETİDRONAT TEDAVİSİ

Güzin Cinel, Uğur Özçelik, Nural Kiper, Ebru Yalçın, Deniz Doğru
Hacettepe Üniversitesi, Çocuk Göğüs Hastalıkları Bilim Dalı, Ankara

Pulmoner alveoler mikrolitiyazis(PAM), kalsiyum fosfat ve magnezyumdan oluşan alveolar mikrolitlerin oluşturduğu, nadir görülen bir kronik akciğer hastalığıdır. Tüm yaş gruplarında tanımlanmış olmasına rağmen pediatrik yaşta nadir görülür. Burada pediatrik yaş grubunda tanı almış 8 PAM'lı hasta sunulmaktadır. Hastaların 4'ü aynı ailedendir; 3'ü kardeş, diğeri kuzendir. Bu ailenin erişkin bireylerinde de PAM tanısı olduğu öyküde öğrenilmiştir.

Hastaların en sık hastaneye başvuru nedeni nefes darlığıdır. Bunun yanında sık görülen diğer semptomları efor kapasitesinde azalma, iştahsızlık ve kilo alamamadır. Hastaların semptomları tanı alana dek ortalama 12(5-144) ay sürmüş; bu şikayetlerle tanı öncesi hastane başvurularında 2 hasta anti-tüberküloz, 2 hasta da tekrarlayan kereler antibiyotik tedavileri almıştır.

İlk başvurularında, tüm hastaların akciğer grafilerinde bilateral yaygın mikronodüler görünüm saptanmıştır. Bir hastanın akciğer grafisinde interlober fissürlerde kalsifikasyon belirgindir. YÇBT'de de en dikkati çeken bulgu yine bilateral yaygın mikronodüler kalsifikasyonlardır. Bunun yanında diğer bulgular interlobüler septal kalınlaşmalar, buzlu cam görünümü, plevral yüzde lineer kalsifikasyon, fibrozis ve bal peteği görünümüdür.

İki hastaya akciğer biyopsisi ile, diğer hastalara radyolojik bulgularla PAM tanısı konmuştur. Akciğer biyopsi örneklerinin histopatolojik incelenmesinde alveol boşlukları ve interalveolar septumlarda sferül şeklinde kalsifikasyon odakları görülmüştür. Tüm hastalara disodyum-etidronat tedavisi başlanmıştır. Üç hasta tedavi sonrası kontrole gelmemiştir. İki hasta ilacı 6 ay kullanıp kesmiş, 5 yıl sonra tekrar kontrole geldiğinde radyolojik bulgularda progresyon gelişimi ve fibrozis saptanmıştır. Uzun süreli ilaç kullanan diğer 3 hastadan biri 27 ay tedavi sonrası klinik ve radyolojik bulguları stabil seyredince tedavisi kesilmiştir. Diğer 2 hastanın tedavileri halen sürmektedir. Bir hasta 105 ay tedavi aldıktan sonra ilacını 11 yıl kullanmamış; kontrolde radyolojik bulgularda artış saptanınca intermitan tedaviye geçilmiştir. Diğer hasta 138 aydır halen tedavi almaktadır. Tedavinin 12. ayında hastada rikets gelişmiş, tedaviye 1 yıl ara verildikten sonra intermitan tedaviye geçilmiştir. İzlemleri sırasında sadece bu hastada ilaca bağlı rikets görülmüştür. PAM'ın bilinen etkili bir tedavisi yoktur. Solunum yetmezliği olan hastalarda evde oksijen tedavisi, ağır etkilenmiş hastalarda akciğer transplantasyonu önerilmektedir. Disodyum etidronat hidroksiapetit mikrokristal oluşumunu inhibe eden bir bifosfonattır. PAM'lı hastalarda disodyum etidronat tedavisi ilk kez bölümümüzde kullanılmış ve burada sunulan serimizde de tedavinin yeni pulmoner kalsiyum-fosfat kristal oluşumunu inhibe ettiği, daha önce oluşmuş kalsifikasyonları giderdiği, böylece klinik ve radyolojik düzelme sağladığı gösterilmiştir.

SS-089

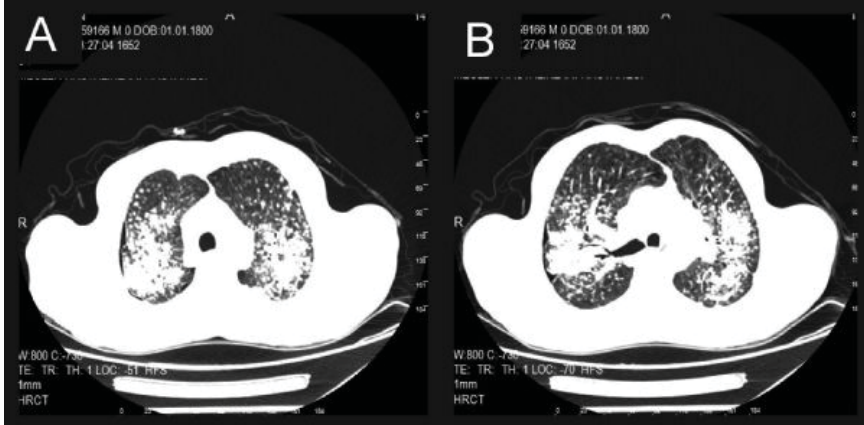
DİŞ TEKNİSYENLERİNDE PNÖMOKONYOZ VE RİSK FAKTÖRLERİ: 90 VAKALIK SERİDilek Ergün¹, Recai Ergün², Cengiz Özdemir³, Türkan Nadir Öziş¹, Hınç Yılmaz¹¹Ankara Meslek Hastalıkları Hastanesi²Ankara Dışkapı Yıldırım Beyazıt Eğitim Ve Araştırma Hastanesi³İstanbul Yedikule Göğüs Hastalıkları ve Göğüs Cerrahisi Eğitim ve Araştırma Hastanesi

GİRİŞ: Diş teknisyenleri çalışma ortamında birçok potansiyel toksik maddeye, toz ve dumana (silica, alaşım, ve akrilik-plastik dahil) maruz kalmaktadır. Bunun sonucu maruziyetin süresine de bağlı olmak üzere diş teknisyenlerinde astım, kanser, mezotelyoma ve pnömokonyoz gibi mesleki akciğer hastalıkları görülmektedir. Çalışmamızda hastanemize başvuran diş teknisyenlerinde diş teknisyeni pnömokonyozu oranı ve risk faktörleri araştırılmıştır.

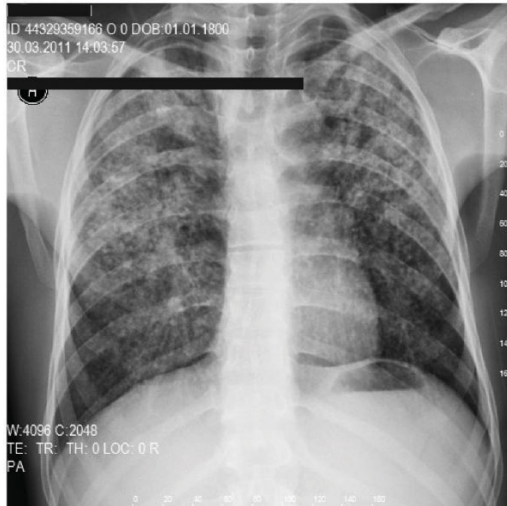
MATERYAL - METOD: İl sağlık müdürlüklerine kayıtlı toplam 170 diş laboratuvarından Ocak 2007 - Mayıs 2012 tarihleri arasında hastanemiz polikliniğine başvuran 893 diş teknisyeninin verileri retrospektif olarak tarandı. Demografik bilgilerin yanı sıra, solunum semptomları, sigara durumu, toplam çalışma süreleri, çalışma alanları, kumlama maruziyeti, fizik muayene bulguları, akciğer grafileri, yüksek rezolüsyonlu kompüterize tomografi (HRCT), solunum fonksiyon testleri (SFT) sonuçları değerlendirme formuna kaydedildi.

BULGULAR: Diş teknisyeni pnömokonyoz oranı %10.1 (n=90) idi. DTPolanlarda FVC (mlt) ve PEF (mlt) dışındaki SFT sonuçları ortalamaları istatistiksel anlamlı düşüktü. En yüksek kategori 3/+ ve büyük opasite oranı ise %13.3 idi. Diş teknisyeni pnömokonyozu açısından erkek cinsiyet ve kumlama maruziyeti risk faktörü olarak, alçı rovetman çalışma süresi ise koruyucu faktör olarak istatistiksel anlamlı bulundu.

SONUÇ: Literatürde en geniş DTP vaka serisi olan (n=90) çalışmamızda hastalığın erkeklerde ve kumlama maruziyeti olanlarda daha fazla görüldüğü saptanmıştır. Diş teknisyenlerinin önemli bir meslek hastalığı olan pnömokonyozda erken tanı için sağlık taramaları düzenli yapılmalı, hastalığı önlemek için koruyucu önlemlerin yeterli düzeyde kullanılması teşvik edilmeli ve bu konuda düzenli eğitim verilmelidir.

Diş Teknisyeni Pnömkonyozu Tanısı Alan Hastanın Yüksek Rezolüsyonlu Akciğer Grafisi

Diş Teknisyeni Pnömkonyozu Tanısı Alan Hastanın Yüksek Rezolüsyonlu Akciğer Tomografisinde Konglomere Büyük Opasiteleri Mevcut

Diş Teknisyeni Pnömkonyozu Tanısı Alan Hastanın PA AC Grafisi

Diş Teknisyeni Pnömkonyozu Tanısı Alan Hastanın Akciğer Grafisi

Dış Teknisyeni Olan ve Olmayan Hastaların HRCT Bulguları

	DTP (-) (n=109)	DTP (+) (n=90)	p
Buzlu Cam	9 (8.3)	9 (10)	0.670
Hiler LAP	1 (0.9)	18 (20)	<0.001
Mediastinal LAP	1 (0.9)	29 (32.2)	<0.001
Micronodül	28 (25.7)	83 (92.2)	<0.001
Peribronşial Kalınlaşma	17 (15.6)	8 (8.9)	0.155
Hava Kisti	5 (4.6)	4 (4.4)	1.000
Amfizem	19 (17.4)	14 (15.6)	0.723
Bronşiektazi	18 (16.5)	11 (12.2)	0.393
Atelektazi	0 (0.0)	2 (2.2)	0.521
Retikülodüler İnfiltrasyon	5 (4.6)	34 (37.8)	<0.001
Kalsifiye Nodül	12 (11)	13 (14.4)	0.467
Lineer Dansite Artışı	5 (4.6)	18 (20)	0.001
İnterlobuler Septal Kalınlaşma	6 (5.5)	24 (26.7)	<0.001

Dış Teknisyeni Pnömonyozu Ön Tanısı İle Yüksek Rezolüsyonlu Akciğer Tomografisi Çekilen Hastaların HRCT Bulguları

Dış Teknisyeni Pnömonyoz Vakalarının PA AC Grafilerinin İLO' ya Göre Değerlendirilmesi

	DTP (+) (n=90)
KATEGORİ	
0	0 (%0,0)
1	36 (40.0)
2	32 (35.6)
3	22 (24.4)
KÜÇÜK OPASİTELER	
P	44 (48.9)
Q	39 (43.3)
R	4 (4.4)
S	1 (1.1)
U	2 (2.2)
ZON	
ÜST	32 (35.6)
ORTA	2 (2.2)
ALT	3 (3.3)
ÜST-ORTA	2 (2.2)
TÜM ZONLAR	51 (56.7)
BÜYÜK OPASİTE	
YOK	78 (86.7)
A1	3 (3.3)
B1	1 (1.1)
B2	2 (2.2)
C	6 (6.7)

Dış Teknisyeni Pnömonyozu Tanısı Alan 90 Hastanın International Labor Organization (ILO)' a göre Sınıflandırılması

SS-090

MESLEKİ RİSK FAKTÖRLERİNE MARUZ KALAN KİŞİLERDE ANKSİYETE VE DEPRESYON DEĞERLENDİRMESİ

Dilek Ergün¹, Reza Ergün², Begüm Ergan Arsava², Türkan Nadir Öziş¹, Hınc Yılmaz¹, Engin Tutkun¹

¹Ankara Meslek Hastalıkları Hastanesi

²Ankara Dışkapı Yıldırım Beyazıt Eğitim ve Araştırma Hastanesi

GİRİŞ: Solvent(Aseton, Trikloroetilen, Toluen, Metilklorit, Sikloheksanon) ağır metal(kurşun, kadmiyum, krom,demir, kobalt, bakır, nikel, civa ve çinko),inorganik toz(silika,kömür,asbest,talk, mika),gürültü gibi riskli ortamlar, çalışanlar için hayati tehlikesi olan yoğun stresli ortamlardır. Bu çalışmada mesleki risk faktörlerine maruz kalan çalışanlara bir anket uygulanarak anksiyete ve depresyon sıklığı araştırıldı.

METOD: Ekim 2011-Eylül 2012 tarihleri arasında meslek hastalıkları polikliğine başvuran (solvent,ağır metal,inorganik toz maruziyeti olan,gürültüye maruz kalan ve yük kaldıran vs)mesleki risk faktörlerine maruz kalan kişilere anksiyete ve depresyon skalası (Hospital Anxiety and Depression Scale-HADS uygulandı.

BULGULAR: Toplam 692 (hepsi erkek, ortalama yaş 43.1 ±8.3 yıl) kişi çalışmaya alındı.. Çalışanların ortalama çalışma süresi 17.4 yıldır; ortalamaolarakhaftada5,5güngünde8,5saatçalıştıkları saptandı. Çalışanların %85'de bulundukları ortamda çalışmanın stresi arttırdığını, ancak %15'i ise çalışmaktan memnun olmadıklarını bildirdi. Bu işte çalışmaya başladıktan sonra stres nedeni ile sigara içme miktarını arttıran çalışan sayısı ise %28 idi. HAD-A değerlendirmesinde ise ortalama puan 12.5±2.5, HAD_D ise ortalama puan 8.5±1.2 olarak saptandı. Özellikle inorganik toz maruziyeti olup yer altında çalışanlarda anksiyete ve depresyon diğer gruplardan anlamlı derece farklıydı. (P>0.005)

SONUÇ: Ağır metal,inorganik toz,solvent gibi hayati tehdit eden ortamlarda çalışan kişilerde anksiyete ve depresyonun arttığı gözlenmiştir. Çalışanlardan daha iyi verim alınması için ortam koşullarının düzeltilmesi önerilmektedir.

SS-091

BUN/ALBUMİN ORANI TOPLUMDA GELİŞEN PNÖMONİ PROGNOZU İÇİN YENİ BİR BELİRTEÇ MİDİR?Evrin Eylem Akpınar¹, Derya Hoşgün¹, Beyza Doğanay², Meral Gülhan¹¹Ufuk Üniversitesi Tıp Fakültesi, Göğüs Hastalıkları Anabilim Dalı, Ankara²Ankara Üniversitesi Tıp Fakültesi, Biostatistik Anabilim Dalı, Ankara

GİRİŞ-AMAÇ: Toplumda gelişen pnömoni (TGP) önemli bir morbidite ve mortalite nedenidir. CURB-65 ve pnömoni ağırlık indeksi (PSI) hastalığın ciddiyetini belirlemede en sık kullanılan skorlama yöntemleridir. Ancak, bu yöntemlerin mortaliteyi ve yoğun bakım ihtiyacını belirlemedeki rolü sınırlıdır. Bu çalışmanın amacı Blood urea nitrogen /Albumin (BUN/Alb) oranının hastalığın ağırlığını belirlemede ve 1 aylık mortalite tahminindeki rolünü değerlendirmektir.

YÖNTEM-GEREÇLER: TGP tanısıyla hastaneye yatırılan hastalar ardışık olarak çalışmaya alındı. BUN/Alb oranının hesaplanması için venöz kan örneği alındı. CURB-65, PSI hesaplandı. Ko-morbiditeler kaydedildi. BUN/Alb oranı ile yoğun bakım (YB) ihtiyacı, komplikasyon gelişimi ve 1 aylık mortalite korelasyonu değerlendirildi.

BULGULAR: Çalışmaya 216 hasta alındı. YB ihtiyacı olan hastaların BUN/Alb oranı olmayanlara göre yüksek bulundu (p=0.02). Multipl logistic regression analizinde düşük albumin düzeyi YB ihtiyacı için bağımsız risk faktörü olarak bulundu (OR: 0.190, 95% CI: 0.072 to 0.501, P=0.001). Düşük albumin düzeyi ve PSI komplikasyon gelişimi için bağımsız risk faktörleri olarak bulundu (sırasıyla, OR: 0.204, 95% CI: 0.067 to 0.627, P=0.005; OR: 7.444, 95% CI: 2.565 to 21.605, P<0.0001). Konjestif kalp yetmezliği (KKY) olan hastalarda mortalite daha yüksek orandaydı (p=0.049).

SONUÇLAR: BUN/Alb değeri daha yüksek olan TGP'li hastalar, YB ihtiyacı açısından daha yüksek riske sahiptir. Fakat, BUN/Alb oranı komplikasyon gelişimi ve mortaliteyi tahmin edememektedir. KKY, TGP'li hastalarda mortaliteyi arttırmaktadır.

Tablo 1

	YB ihtiyacı var n=21	YB ihtiyacı yok n=195	p
n (%) CURB-65=2 CURB-65>2	1 (0.4) 20 (9.2)	176 (81.4) 19 (8.7)	<0.0001
n (%) PSI=3 PSI>3	0 (0) 21 (9.7)	167 (77.3) 28 (12.9)	<0.0001
Albumin (g/dl)	3.24±0.49	3.66±0.52	<0.0001
BUN/Alb	7.13±4.3	5.35±3.45	0.029

Toplumda gelişen pnömonili hastalarda yoğun bakım ihtiyacını belirleyen faktörler

SS-092

KOAH'I OLAN VE OLMAYAN TOPLUMDA GELİŞEN PNÖMONİ HASTALARINDA PRO-BNP DÜZEYİNİN PROGNOZ TAHMİNİNDEKİ ROLÜ

Evrin Eylem Akpınar¹, Derya Hoşgün¹, Beyza Doğanay², Meral Gülhan¹¹Ufuk Üniversitesi, Tıp Fakültesi, Göğüs Hastalıkları Anabilim Dalı, Ankara²Ankara Üniversitesi, Tıp Fakültesi, Biostatistik Anabilim Dalı, Ankara

GİRİŞ-AMAÇ: Toplumda gelişen pnömonili (TGP) hastalarda N-terminal-pro-Brain Natriüretik Peptid (pro BNP) düzeyinin prognoz tayinindeki rolü henüz bilinmemektedir. Bu çalışmanın amacı TGP ile birlikte KOAH'ı olan, olmayan hastalarda (pro-BNP) düzeyinin prognoz tahminindeki rolünü araştırmaktır.

YÖNTEM-GEREÇLER: Kliniğimize TGP tanısıylatırılan hastalar ardışık olarak çalışmaya alındı. Pnömoniyle birlikte KOAH'ı olan hastalar Grup 1, KOAH'ı olmayan pnömonili hastalar Grup 2 olarak sınıflandı. Pro-BNP düzeyi ölçümü için başvuruda venöz kan örneği alındı. Arter kangazı ölçümü yapıldı. CURB-65 ve Pnömoni ağırlık indeksi (PSI) değerlendirildi. Hastalara ilk 24 saat içinde ekokardiyografi (EKO) yapıldı. Grup 1 ve Grup 2'nin Pro-BNP değerleri ile yoğun bakım ihtiyacı, komplikasyon gelişimi ve bir aylık mortalite arasındaki ilişki değerlendirildi.

BULGULAR: Çalışmaya 60 hasta alındı. Grup 1'de 41 (% 68.3) hasta, Grup 2 'de 19 (% 31.7) hasta vardı. Ortalama pro-BNP düzeyleri açısından Grup 1 ve Grup 2 arasında anlamlı fark saptanmadı (p=0.08). Grup 1 hastalarda EKO'da pulmoner arter basıncı yüksekliği ve sağ ventrikül dilatasyonu daha sıkı (p=0.001, p=0.045). Grup 1 'de yoğun bakım ihtiyacı ve mortalite ile pro-BNP düzeyleri açısından ilişki saptanmazken (p=0.120, p=0.919), komplikasyon gelişen hastalarda pro-BNP düzeyleri gelişmeyenlerden yüksek bulundu (p=0.028). Grup 2'de yoğun bakım ihtiyacı, komplikasyon gelişimi ve mortalite ile pro-BNP düzeyleri arasında ilişki saptanmadı (p=0.262, p=0.622, p=0.262)

SONUÇLAR: KOAH'ı olan TGP'li hastalarda pro-BNP düzeyinin yüksek oluşu komplikasyon riskinin arttığını göstermektedir. Ancak yoğun bakım ihtiyacı ve mortalite tahmininde pro-BNP düzeyi yol gösterici değildir.

Tablo 1

	Grup 1	Grup 2	p
Yaş (yıl)	72.43±9.15	66.68±13.74	0.141
Cinsiyet n(%)			
K	18 (43.9)	8 (42.1)	0.268
E	23 (56.1)	11 (57.9)	
pro-BNP (pg/ml)	1596±2631.29	670.73±1056.52	0.080
EKO			
Pulmoner HT(+)	26 (63.4)	3 (15.8)	0.001
Pulmoner HT (-)	15 (36.6)	16 (84.2)	
EKO			
Sağ kalp dilatasyonu (+)	12 (29.3)	1 (5.3)	0.045
Sağ kalp dilatasyonu (-)	29 (70.7)	18 (94.7)	

Grup 1: KOAH+pnömoni ve Grup 2: Pnömoni; yaş, cinsiyet dağılımı, pro-BNP düzeyleri ve EKO bulguları

SS-093**YATIRILARAK TEDAVİ EDİLEN TOPLUMDA GELİŞEN PNÖMONİ HASTALARININ FARKLI SKORLAMA SİSTEMLERİ İLE EVRE, KLİNİK VE PROGNOZ AÇISINDAN DEĞERLENDİRİLMESİ**

Sibel Boğa, Sinem Güngör, Nagihan Durmuş Koçak, Pınar Atagün Güney, Sibel Arıncı, Emine Nur Koç, Feyyaz Kabadayı
Süreyyapaşa Göğüs Hastalıkları ve Göğüs Cerrahisi Eğitim ve Araştırma Hastanesi

GİRİŞ: Toplumda gelişen pnömoni (TGP) deyimi, bilinen herhangi bir immün yetmezlik durumu olmayan kişilerin, toplumdan edindiği patojenlere bağlı olarak ortaya çıkan pnömonileri kapsar.

AMAÇ: Çalışmamızda kliniğimizde yatarak tedavi gören TGP hastalarının, iki farklı skorlama sistemine göre yatış kriterleri açısından değerlendirilmesini, klinik özelliklerini, tedavi yaklaşımını ve prognozu belirlemeyi amaçladık.

GEREÇ - YÖNTEM: 01 Mayıs 2012-01 Temmuz 2013 tarihleri arasında servisimizde takip edilen toplam 63 TGP hastasının dosya bilgileri retrospektif olarak incelendi. İstatistiksel analizler SPSS (16.0) programı kullanılarak yapıldı, p değeri<0.05 anlamlı kabul edildi.

BULGULAR: Yaş ortalaması 56.1 olan hastaların, 42'si (%66.7) erkek, 21'i (%33.3) kadın idi. Pnömoni gruplarına göre dağılım; grup 1a 22 (%36.1) hasta, grup 1b 17 (%27.9) hasta, grup 2 21 (%34.4) hasta, grup 3 1 (%1.6) hasta olarak belirlendi. Elli-sekiz (%93.5) olguda ampirik başlanan antibiyoterapiye yanıt alınmış iken; 3 hastada takipte yoğun bakım ihtiyacı gerekmişti. Exitus 1 hastada görüldü. Olguların 45'inde (%71.4) radyolojik tutulum unilateral olup, plörezi %19 oranında tesbit edildi. PSI evresine göre evre IV-V olgu sayısı 17 (%27) iken, CURB-65 değeri 2 ve üstü olgu sayısı ise 19 (%30.2) bulundu. Yatış endikasyonunu belirleme açısından her iki skorlama sistemi arasında korelasyon saptandı (p=0.000). Hipoksemi saptanan toplam 12 hasta mevcuttu ve bu hastaların 6'sı evre 1a ve evre 1b de yer almakta idi. Hipoksemisi olan olgularda, bilateral radyolojik tutulum anlamlı olarak daha yüksek idi (p=0.038). Tedavide en sık 23 (%36.5) hastada beta-laktam ve makrolid kombinasyonu, 18 (%28.6) hastada ise yeni florokinolon grubu antibiyotik seçilmişti. Ampirik başlanan antibiyoterapiye yanıt açısından 2 grup arasında anlamlı farklılık saptanmadı. Hastaların ortalama yatış süresi 7.9±3.4, tedavi süresi ise 14.3±4.5 gün bulundu.

SONUÇ: Kliniğimizde TGP tanısı ile, kılavuza göre yatış endikasyonu olmadığı halde yatırılarak tedavi verilen olgu sayısının yüksekliği dikkat çekicidir. Bu durumun, sosyal endikasyon yanında diğer yatış kriterleri olmasa bile, hastaların %15.3 ünde gözlenen hipoksemi ile de ilişkili olduğu görülmektedir. Hipokseminin özellikle bilateral tutulumun izlendiği vakalarda akılda tutulması ve sonuçların daha geniş vaka kontrol çalışmaları ile desteklenmesi gerektiği düşünülmektedir.

SS-094**HASTANEDE YATAN TOPLUM KÖKENLİ PNÖMONİ TANILI HASTALARDA MALİYET ANALİZİ**

Fatma Tokgöz, Armağan Hazar, İlim İrmak, Canan Öneş, İpek Erdem, Dilek Yavuz
Süreyyapaşa Göğüs Hastalıkları ve Göğüs Cerrahisi EAH

Ülkemizde toplum kökenli pnömoni (TKP)'nin maliyeti ile ilgili sınırlı sayıda bilgi vardır. Çalışmamızda, TKP tanısı ile kliniğimizde takip edilen olguların klinik, laboratuvar ve radyolojik özelliklerini, direkt hastane maliyetini ve buna etki eden faktörleri belirlemek amaçlanmıştır.

Kliniğimizde 2009-2012 yılları arasında yatarak tedavi gören radyolojik pnömonik infiltrasyonu olan ve antibiyogramlarında mikrobiyolojik üremeleri bulunan 87 olgu çalışmaya dahil edildi.

Olguların 21'i kadın (%24) 66'sı (%76) erkekti. Yaş ortalaması 69 ± 14 (25-91) idi. Radyolojik olarak 55 (%63) olguda parankim infiltrasyonu, 26 (%30) olguda parankim infiltrasyonu ve parapnömonik plörezi, 6 (%7) olguda ise nekrotizan pnömoni saptandı. PSI skorlama ortalaması 105 ± 35 (32-193), CURB-65 ortalaması $2,1 \pm 0,8$ (0-4) idi. Hastaların ortalama yatış süresi 16 ± 7 (5-32) gündü. PSI ve CURB skoru arttıkça tüm maliyetlerin arttığı görüldü. PSI skorlamasına göre 70'den düşük skorlu 16 olgunun hastane maliyeti 1350 ± 700 (451-3589) TL, 70-90 arası skorlu 18 olgunun maliyeti 2399 TL (median:1749, 1039-6426), 91-130 arası skorlu 30 olgunun maliyet ortalaması 2710 TL (median:2620, 635-7013) olarak hesaplandı. CURB-65 skorlamasına göre 0 puanlı 1 hastanın maliyeti 4435 TL, 1 puanlı 17 hastanın maliyeti ortalama 2086 TL (median:1662, 451-7013), 2 puanlı 44 hastanın 2395 TL (median:1697, 800-6426) ve 4 puanlı 6 hastanın maliyeti ortalama 2516 TL (median:2891, 946-3369) idi. Hastane yatışında 7 hasta, yoğun bakım ünitesine sevk edilerek takibinde 2 hasta ex olmuştur. Taburculuğun ilk 1 ayında 7 hastanın ex olduğu öğrenilmiştir. Diğer hastalarda kür sağlanmıştır.

Yatış süresinde hastane maliyeti ortalama 2505 ± 1750 TL (451-11690) olarak hesaplanmıştır.

SS-095**TNF- α ANTAGONİSTİ KULLANAN HASTALARIN TAKİP SONUÇLARI**

Hatice Kaya¹, Faruk Ciftci², Tuncer Ozkisa¹

¹GATA, Gogus Hastaliklari AD, Ankara

²GATA Haydarpasa, Gogus Hastaliklari Servisi, Istanbul

AMAÇ: TNF- α antagonisti kullanan hastaların tüberküloz (TB) açısından takip sonuçlarını sunmak.

MATERYAL - METOD: Hastanemizde 2006-2012 yılları arasında çeşitli nedenlerle TNF-alfa antagonisti kullanan hastalar TB gelişimi açısından takip edildi. Tüm hastalar tedavi başlangıcında anamnez, fizik muayene, akciğer grafisi ve tüberkülin deri testi (TDT) ile değerlendirildi. Aktif tüberkülozdan şüphelenilen hastalarda ARB araştırıldı. Hastalar Romatoloji Eğitim ve Araştırma Derneği (RAED) tarafından hazırlanan kılavuza uygun olacak şekilde latent tüberküloz enfeksiyonu (LTBI) tedavisi verilerek veya tedavisiz takibe alındı. Her üç ayda bir poliklinikte görülen hastalar anamnez, fizikmuayene ve akciğer grafisi ile tekrar değerlendirildi. Gerekli görülen hastalarda ileri tetkik yapıldı.

BULGULAR: Yedi yıllık süre içinde 66'si erkek, 39'u bayan olmak üzere toplam 105 hasta takip edildi. Ortalama yaş 40,44±14,8 olarak hesaplandı. Tanı dağılımı; 83 ankilozan spondilit, 11 romatoid artrit, 9 psöriazis vulgaris, 1 juvenil romatoid artrit, 1 seronegatif artrit şeklindeydi. TDT sonucu ve takip eden doktorun tercihine göre toplam 99 hastaya dokuz ay izoniazid profilaksisi planlandı. Kontrollerde profilaksiye uyumsuz davrandığı anlaşılan 6 hastaya reprofilaksi planlandı. Takiplerde akciğer veya akciğer dışı TB gelişen olgu saptanmadı.

SONUÇ: TNF- α antagonisti kullanması planlanan hastalar tedaviye başlamadan önce TB açısından dikkatli değerlendirilmeli, aktif hastalar tedavi edilmeli, endikasyonu olan hastalara LTBI tedavisi verilmelidir. Tedavi sürecinde her periyodik kontrolde mutlaka detaylı değerlendirme yapılmalı, profilaksiye uyumu sorgulanmalıdır. Tedavi öncesi değerlendirme ve kemoprofilaksi ile enfeksiyon gelişimi azaltılabilir ve özenli takiplerle olgular erken saptanabilir.

SS-096

DİYARBAKIR İLİ DOĞRUDAN GÖZETİMLİ TEDAVİ ÖNCESİ VE SONRASI TÜBERKÜLOZ KONTROL SONUÇLARI

Süreyya Yılmaz¹, Mahşuk Taylan¹, Hatice Selimoğlu Şen¹, Özlem Abakay¹, Halide Kaya¹, Cengizhan Sezgi¹, Veysi Ülgen²¹Dicle Üniversitesi Tıp Fakültesi Göğüs Hastalıkları ve Tüberküloz Ana Bilim Dalı²Diyarbakır 1 No'lu Verem Savaş Dispanseri

GİRİŞ-AMAÇ: Doğrudan gözetimli tedavi (DGT) ile hastanın tedaviye uyumunu sağlamakta, böylece toplum içi bulaştırıcılık ve direnç oranları azalmaktadır. Amacımız Diyarbakır ilinde DGT öncesi ve sonrası tüberküloz kontrol sonuçlarını karşılaştırmaktır.

MATERYAL - METOD: Diyarbakır il merkezi ve ilçelerindeki akciğer ve akciğer dışı tüberküloz tanılarıyla takip ve tedavi edilen DGT'nin henüz uygulanmadığı 2005 yılı ve DGT uygulamasının olduğu 2010 yılı verileri VSD kayıtlarından alınarak retrospektif olarak incelendi. Hastaların yaşları, cinsiyetleri, olgu tanımları, tedavi sonuçları karşılaştırıldı.

BULGULAR: Hasta sayısı 2005 ve 2010 yıllarında sırasıyla 407 ve 327 olup yaş ortalamaları 31'di. Erkek hasta oranları sırasıyla %(59/50), akciğer tüberkülozu oranı %(64/59) bulundu. Olgu tanımlarına bakıldığında yeni olgu oranı %(90/89) nüks oranıysa %(8/4) bulundu. Tedavi sonuçları açısından karşılaştırıldığında tedavi tamamlamanın iki grupta %78, kürün %(5/15), tedavi terkin %(9/2) ve ölüm oranının %(2,5/0,6) olduğu saptandı. (tablo 1)

SONUÇ: Hasta sayısında 2010 yılında anlamlı derecede azalma ($p=0,017$) ve bayan hasta oranında ise relatif olarak artış ($p=0,914$) görüldü. Yaş ortalamaları ve tutulum yeri açısından benzerlik görüldü. 2005 yılında DGT yapılan hasta olmamasına karşın 2010 yılında DGT oranı %99,1 bulundu. Olgu tanımlarına bakıldığında 2010 nüks olgu oranında anlamlı derecede düşüş ($p=0,001$) saptandı. (Tablo 1) Tedavi sonuçları açısından değerlendirildiğinde: kür oranının her iki grupta düşük olmakla beraber 2010 yılında daha fazla olduğu ($p=0,001$) tedavi tamamlamanın benzer oranlarda (%78) görülmesine karşın tedavi terklerin %9'dan %2'ye gerilediği ($p=0,001$) görüldü. Yine ölüm oranında anlamlı düşüş ($p=0,001$) bulundu.

TARTIŞMA: DGT yapılmayan dönemle karşılaştırıldığında DGT yapılan dönemde toplam hasta sayısının azaldığı, nüks olgu oranının düştüğü, tedavi terklerin ve mortalitenin azaldığı tespit edilmiştir. Bu bulgular DGT'nin tüberküloz kontrolünde bir çok açıdan önemli rol oynadığını desteklemektedir.

DGT yapılmayan 2005 ve DGT yapılan 2010 yılı tüberküloz olguları

Tablo 1: DGT yapılmayan 2005 ve DGT yapılan 2010 yılı tüberküloz olguları		2005	2010	p değeri
Tablo 1: DGT yapılmayan 2005 ve DGT yapılan 2010 yılı tüberküloz olguları Olgu Özellikleri				
Hasta Sayısı		(n=407) (%)	(n=327) (%)	0,017
Yaş Ort		31,8	31,1	
Cinsiyet	Erkek	241 (59,2)	164 (50,2)	0,014
	Kadın	166 (40,8)	163 (49,8)	0,014
	Toplam	407 (100)	327 (100)	
Dgt oranı(%)		0 (0)	324 (99,1)	0,001
Yerleşim yeri	Pulmoner	260 (63,9)	193 (59,0)	
	Extrapulmoner	146 (36,1)	134 (41,0)	
Olgu Tanımı	Yeni	368 (90,4)	293 (89,6)	
	Nüks	34 (8,4)	14 (4,3)	
	Ted. Terkten Dönen	4 (1)	3 (0,9)	
	Tedavi Başarısızlığı			
	Kronik			
	Nakil Gelen	1 (0,2)	17 (5,2)	0,001
Sonuçlar	Kür	24 (5,9)	52 (15,9)	0,001
	Tedavi Tamamlama	319 (78,6)	255 (78)	
	Tedavi Başarısızlığı	1 (0,2)	1 (0,3)	
	Tedavi Terk	37 (9,1)	7 (2,1)	0,001
	Nakil Giden	15 (3,7)	10 (3,1)	
	Ölüm	10 (2,5)	2 (0,6)	0,001

2005 ve 2010 yıllarında DGT yapılmayan ve yapılan hastaların sayısı, yaş, cinsiyet, olgu tanımı, yerleşim yeri ve sonuçları ile karşılaştırılması

SS-097**SİGARA BIRAKMA PROGRAMINA ALINAN 550 HASTADA 1 YILLIK İZLEMDEKİ NÜKS ORANI VE NÜKS İLE İLİŞKİLİ FAKTÖRLERİN İNCELENMESİ**

Nagihan Durmuş Koçak¹, Ayşegül Eren¹, Sibel Boğa¹, Ülkü Aka Aktürk¹, Ülkem Angın Öztürk², Sibel Arıncı¹

¹Süreyyapaşa Göğüs Hastalıkları ve Göğüs Cerrahisi Eğitim ve Araştırma Hastanesi, Göğüs Hastalıkları, İstanbul

²Süreyyapaşa Göğüs Hastalıkları ve Göğüs Cerrahisi Eğitim ve Araştırma Hastanesi, Psikiyatri, İstanbul

GİRİŞ: Sigara bırakma programına alınan ve 1 yıllık izlemi tamamlanmış olan hastalarda nüks oranını ve nüks ile ilişkili faktörleri belirlemeyi amaçladık.

GEREÇLER ve YÖNTEM: 01 Haziran- 31 Aralık 2011 tarihleri arasında sigara bırakma polikliniğine başvuran toplam 550 hasta çalışmaya alındı. Hastadosyaları retrospektif olarak tarandı ve veriler SPSS (16.0) programına kaydedildi. İstatistiksel olarak $p < 0.05$ anlamlı kabul edildi.

BULGULAR: 1 yıllık izlem sonunda, nüks hasta sayısı 282 (%51.4), sigarayı bırakmış hasta sayısı 132 (%24.0) bulunurken; 135 (%24.6) hastaya ulaşılamadı. Nüks grubunda yaş ortalaması 41.7 ± 11.3 olup, %56.4'ü erkek idi. Sigarayı bırakanlar ile nüks olanlar arasında, yaş, cinsiyet, sigaraya başlama yaşı, ortalama sigara içme süresi ve adedi, önceki bırakma girişimleri, eğitim düzeyi, semptom ve ek hastalık varlığı, fagerström düzeyi, beck depresyon skoru ve uygulanan ilaç tedavisinin tipi açısından farklılık saptanmadı. Ortalama kontrol sayısı sigarayı bırakanlarda 2.5 ± 1.3 iken; nüks grubunda 1.8 ± 0.9 bulundu ($p=0.000$). Alkol kullanımı nüks hastalarında anlamlı oranda daha yüksek idi (87 vs 18 , $p=0.000$). İlaç tedavisi uygulanan toplam 471 hastanın, 258'inde (%54.8) nüks olduğu tesbit edilirken; bu oran ilaç tedavisi almayan grupta %30.3 idi ($p=0.000$). İlacı bağı yan etki görülen 58 hastanın, 40'ında nüks geliştiği görüldü ($p=0.000$). Yan etki tipi ve yan etkiye neden olan ilaç arasında gruplar arasında farklılık saptanmadı. İlaç tedavisi süresine göre nüks oranlarının dağılımı, tedavinin ilk 2 haftasında %23.2; 2-4. haftada %21.6; 5-8.haftada %14.4; 9-12.haftada %16.0 ve tedavi bittikten sonra ise %20.8 sıklığında idi.

SONUÇ: Çalışmamızda 1 yıllık periyottaki nüks oranı %51.4 bulunmuştur. Önceki çalışmalarla uyumlu olarak, alkol kullanımı nüks açısından risk faktörü oluşturmaktadır. İlginç olarak, ilaç tedavisi alanlarda nüks daha sık gözlenmiştir. Bu durum yan etki görülen hastalarda nüks oranının daha yüksek oluşu ile kısmen açıklanabilir. Kısmen de o dönem de bakanlık tarafından ücretsiz verilen ilaçları denemek amacıyla polikliniğimize başvuran, dolayısıyla motivasyonu yetersiz olan hasta grubunun varlığından kaynaklanabilir. Sonuç olarak, ilaç tedavisi verilen hastalarda, kontrollerin daha sık planlanması ve yan etkiler açısından dikkatli davranılması, sigara bırakma programlarının başarısını arttırabilir.

SS-098

SİGARA BIRAKMA POLİKLİNİĞİNE BAŞVURAN OLGULARDA KRONİK OBSTRÜKTİF AKCİĞER HASTALIĞI FARKINDALIK ORANIAyşegül Karalezli¹, Hatice Kılıç¹, Habibe Hezer¹, Elif Babaoğlu¹, Emine Argüder¹, Mükremin Er¹, Pervin Demir², H. Canan Hasanoğlu³¹Ankara Atatürk Araştırma ve Eğitim Hastanesi, Göğüs Hastalıkları Kliniği, Ankara²Ankara Yıldırım Beyazıt Üniversitesi, Biyoistatistik Anabilim Dalı, Ankara³Ankara Yıldırım Beyazıt Üniversitesi, Göğüs Hastalıkları Anabilim Dalı, Ankara**AMAÇ:** Sigarabırakmapolikliniğinebaşvuranolgulardakendilerinin farkınavarmadığı KronikObstrüktifAkciğerHastalığı oranını saptamak.**METOD:** Sigara bırakma polikliniğine başvuran ve daha önceden Kronik Obstrüktif Akciğer Hastalığı (KOAH) tanısı olmayan toplam 472 olgu çalışmaya alındı. Medyan yaş 44 (16-74), kadın/erkek oranı 183/289 idi. Olguların fizik muayeneleri, solunum fonksiyon testleri (SFT), akciğer grafleri, elektrokardiyografileri, rutin hemogram ve biyokimyasal testleri, nefeste CO düzeyleri, Fagerström nikotin bağımlılık skorları, anksiyete-depresyon skorları değerlendirildi. Olgular, nefes darlığı (ND) olan 146 ve olmayan 324 olgu olarak iki gruba ayrıldı. Bu iki grup arasında ve tüm olgularda KOAH tanı oranı ve SFT'lerinde FEV1, FVC, FEV1/FVC oranları dosyaları taranarak değerlendirildi.**BULGULAR:** ND olan 146 olgunun 51'inde (%34,9) ve ND olmayan 324 olgunun 71'inde (%21,9) KOAH saptandı. ND olan grupta KOAH anlamlı olarak daha yüksekti (p=0.03). Her iki grup ele alındığında toplam 472 olgunun 122'sinde (%25) KOAH saptandı. KOAH saptanan toplam 122 olgu içinde değerlendirildiğinde ND olmayan grubun KOAH tanı oranı %58,2'ye yükseldi. Solunum fonksiyon testlerinde ND olanlarda olmayanlara göre FVC ve FEV1 değerleri anlamlı farklıydı (sırasıyla p<0.00) FEV1/FVC oranında fark anlamlı değildi (p<0.02).**SONUÇ:** Önemli bir sağlık sorunu olan KOAH tanı oranı olduğundan düşüktür. Hastalar nefes darlığını önemsememekte ve hekime başvurmamaktadır. Tanının erken konması hastanın tedavisinin erken başlaması açısından önemlidir. Ayrıca böylece sigara bırakma girişimi için de hasta yönlendirilmesi daha erken yapılabilir. Bu araştırmadan elde edilen sonuca göre nefes darlığı olmayan olgulardaki tanı %21,9 gibi oldukça yüksek bir orandadır. O nedenle sigara içenlerin yakınması olmasa da yılda bir kez göğüs hastalıkları hekimlerince değerlendirilmesinin tanı oranını artıracacağı ve maliyet etkinlik açısından da değerli olabileceği düşünüldü.

SS-099**ÜNİVERSİTE ÖĞRENCİLERİNDE SİGARA KULLANIMININ EGZERSİZ KAPASİTESİNE ETKİSİ: PİLOT ÇALIŞMA**

Aysel Yıldız, Fatma Mutluay, Ahmet Taha Demirbaş, Candan Algun

İstanbul Medipol Üniversitesi, Sağlık Bilimleri Fakültesi, Fizyoterapi ve Rehabilitasyon Bölümü, İstanbul

AMAÇ: Üniversite öğrencilerinde sigara kullanımının egzersiz kapasitesi üzerine etkisini araştırmaktır.**YÖNTEM:** İstanbul Medipol Üniversitesi Sağlık Bilimleri Fakültesi'nde öğrenim gören öğrenciler çalışmaya alındı. Öğrencilerin demografik verileri, sigara kullanımı, Fagerstrom tolerans anketi ile nikotin bağımlılık düzeyi kaydedildi. Egzersiz kapasitesi 6 Dakika Yürüme Testi (6DYT) ile değerlendirildi. Veri analizi SPSS 15.0 programıyla yapıldı.**BULGULAR:** Pilot çalışmamızda sigara kullanan (n=13) ve kullanmayan (n=13) toplam 26 öğrenci katıldı. Sigara kullanan grupta erkek öğrenciler (%69), kullanmayan grupta ise kız öğrencilerin (%53,8) fazla olduğu görüldü. Grupların yaş, boy, beden kitle indeksi benzerdi ($p>0,05$). Nikotin bağımlılık düzeyi sigara kullanan grubun %15,3'ünde düşük, %3,8'inde orta, %19,2'sinde yüksek ve %11,5'inde çok yüksek olarak saptandı. DYT öncesi ve sonrasında grupların solunum frekansı, oksijen saturasyonu ile Borg yorgunluk düzeyleri benzer bulundu ($p>0,05$). Grupların Borg dispne düzeyi 6 DYT öncesi benzer bulunurken 6 DYT sonrasında sigara kullananlarda daha yüksek olarak saptandı ($p<0,05$). 6 Dakika Yürüme Mesafesi (6DYM) sigara kullanmayan öğrencilerde ($722,77\pm 59,75m$) sigara kullananlardan ($610,62\pm 68,48m$) daha yüksekti ($p<0,001$). 6 DYM ile günlük içilen sigara sayısı ($p<0,001$, $r_p=-0,689$) ve Nikotin bağımlılık düzeyi ($p=0,001$, $r_s=-0,596$) arasında negatif yönde ilişki olduğu görüldü.**SONUÇ:** Sigara kullanımı genç bireylerin egzersiz kapasitesini olumsuz yönde etkilemektedir. Sigara ve zararlarına ilişkin çalışmalara rağmen sağlık alanında eğitim gören gençlerin nikotin bağımlılık düzeyinin yüksek oluşu düşündürücüdür.**TARTIŞMA:** Sigara kullanımının egzersiz kapasitesine negatif etkisi ve yürüme mesafesinin düşük oluşu literatürle uyumlu bulunmuştur. Vaka sayısı artırılarak sigara kullanım miktarının egzersiz kapasitesine olan etkisinin araştırılması planlanmaktadır.

SS-100**HASTANEMİZ ÇALIŞANLARININ 5727 SAYILI YENİ TÜTÜN YASASINA İLİŞKİN DÜŞÜNCELERİ VE YASANIN SİGARA İÇME ALIŞKANLIKLARI ÜZERİNE ETKİSİ**

Nesrin Kıral, Banu Salepçi, Ali Fidan, Elif Torun Parmaksız, Sevda Şener Cömert, Benan Çağlayan
Dr.Lütfi Kırdar Kartal Eğitim ve Araştırma Hastanesi, Göğüs Hastalıkları Kliniği, İstanbul

AMAÇ: Çalışmamızda, ülkemizde 19 Temmuz 2009 tarihinde yürürlüğe giren 5727 sayılı tütün yasası hakkında hastanemiz çalışanlarının bilgi düzeyi, düşünceleri ve yasaya olan destek durumu, sigara içme alışkanlıkları ve bu yasanın sigara içme alışkanlıkları üzerine etkisi araştırılmıştır.

MATERYAL - METOD: Araştırmamız, tanımlayıcı tipte bir anket çalışmasıdır. Çalışma, Ocak–Mayıs 2013 tarihleri arasında hastanemizde çalışan sağlık personeli (hekim, hemşire ve diğer yardımcı sağlık personeli) ile sağlık personeli dışı çalışanları kapsamaktadır.

BULGULAR: Çalışmaya, 279 (%60.8)'u kadın, 180 (%39.2)'i erkek olmak üzere toplam 459 kişi katılmış olup yaş ortalaması 32.7±8.3 (yaş aralığı 16-64) idi. Grubun %63.3'ünü sağlık personeli oluşturmaktadır. Çalışmamızda sigara içme oranı %54.5 bulunmuştur. Yeni tütün yasası hakkında bilgi sahibi alma oranı %55.9, yasaya destek oranı %92 olarak saptanmıştır. “Bu kanun sizce sigara içme oranını azalttı mı?” sorusuna katılımcıların %66.8'i evet cevabını vermiştir. Bu soruya verilen evet cevabı sigara içmeyenlerde anlamlı olarak yüksek bulunmuştur (p=0.04). Bu kanunla birlikte sigara içenlerin %26'sı günlük sigara içme sayısını azalttığını, %20 .1'i bırakmayı düşünmeye başladığını, %6.9'u sigarayı bıraktığını bildirmiştir. Sigarayı bırakmada yardımcı olarak kullanılan ilaçların ücreti devlet tarafından karşılanmalı mı?” sorusuna ankete katılanların %82.8 evet cevabını verirken, bu cevap sigara içenlerde anlamlı olarak yüksek bulunmuştur (p=0.01). “Sigaranın sebep olduğu hastalıkların tedavi masrafları devlet tarafından karşılanmalı mı?” sorusuna ankete katılanların %62.8'i evet cevabını verirken, bu cevap sigara içenlerde ve sağlık personeli dışı çalışanlarda anlamlı olarak yüksek bulunmuştur (sırasıyla p=0.02, p=0.005).

SONUÇ: Genel olarak hastanemiz çalışanları arasında tütün yasası bilinmekte ve desteklenmektedir. Bu yasa ile birlikte hastanemiz çalışanları arasında günlük sigara içme sayısı azalmış, sigarayı bırakmayı düşünenlerde artış saptanmış ve bu kanun ile birlikte dikkate değer oranda sigarayı bırakanlar olmuştur.

SS-101**SİGARA BIRAKMA TEDAVİLERİNİN ÜCRETSİZ OLMASI SİGARA BIRAKMA ORANINI ARTTIRIYOR MU?**

Banu Musaffa Salepci, Ali Fidan, Benan Çağlayan, Elif Torun Parmaksız, Nesrin Kırıl, Sevda Sener Cömert, Gülşen Saraç, Gülten Aktin Güngör

Dr Lütfi Kırdar Kartal Eğitim ve Araştırma Hastanesi, Göğüs Hastalıkları Kliniği, İstanbul

GİRİŞ VE AMAÇ: Ülkemizde 2011 yılında sigara bırakma tedavisinde kullanılan vareniclin ve bupropion Sağlık Bakanlığı tarafından hastalara ücretsiz olarak verilmek üzere sigara bırakma polikliniklerine dağıtılmıştır. Çalışmamızda sigara bırakma tedavilerini ücretsiz olarak dağıttığımız, 9 ay süresince başvuran olgularla, bunu takip eden 6 aylık dönemde ilaçlarını ücretli alan olgular arasındaki bırakma oranlarını karşılaştırmayı amaçladık.

GEREÇ VE YÖNTEM: Nisan 2011 –Haziran 2012 tarihleri arasında sigara bırakma polikliniğine başvuran 920 olgu çalışmaya dahil edildi. Nisan 2011–Aralık 2011 tarihleri arasında başvuran olgular sigara bırakma tedavilerini ücretsiz, Ocak 2012–Haziran 2012 tarihleri arasında başvuranlar ise ücretli olarak aldı. İlk başvuruda sigara içme alışkanlıkları (paket/yıl; Fagerström bağımlılık skoru), ek hastalıkları sorgulandı; fizik muayene, solunum fonksiyon testi (SFT), akciğer grafisi, ekspiriyum havasında karbonmonoksit (CO) ölçümü yapıldı ve bilgilendirici seminere katılmaları için randevuları verildi. Seminere katılan olgulara ücretsiz dönemde onam formları imzalatılarak online sistem tarafından belirlenen tedavileri verildi. Ücretli dönemde ise reçeteleri yazıldı. Olgular, tedavileri belirlendikten sonra ilk 3 ay 1'er aylık, daha sonra 2'şer aylık periyotlarla 1 yıl boyunca takip edildi. Kontrollerde ilaç yan etkileri sorgulandı ve CO düzeyleri ölçüldü. CO düzeyi >5ppm bulunan olgular bırakmamış kabul edildi. Tedavi başlanıp kontrole gelmeyen olgular telefonla arandı. Tedavi verilen olguların sonuçları istatistiksel olarak karşılaştırıldı.

BULGULAR: Toplam 920 olgunun yaş ortalaması 42.9±11.5 olup 548'i (%59.6) erkek, 372'si (%40.4) kadındı. Olguların 604'ü (%65.7'si) ücretsiz, 316'sı (%34.3'ü) ücretli dönemde başvurdu. Seminere katılan 537 olguya (ücretsiz 438, ücretli 99) tedavi başlandı. Ücretsiz dönemdekilerin 297'si (%67.9) vareniclin, 141'i (%32.1) bupropion kullandı. Ücretli dönemdekilerin 32'si (%32.2) vareniclin, 32'si (%32.2) bupropion, 32'si (%32.2) nikotin bantı, 3'ü (%3.4) nikotin bantı+bupropion kullandı. Ortalama tedavi süresi 45.2±24.1 gün bulundu. Ücretsiz grupta olguların %27.6'sı hiç kontrole gelmemişken, ücretli grupta tamamı en az 1 kez kontrole geldi. Tedaviye bağlı 62 (%11.5) olguda yan etki gözlemlendi. İki grup özellikleri karşılaştırıldığında ücretsiz grupta yaş daha genç (42.3±11.2, 44±12.1, p=0.033), vareniclin kullanan hasta sayısı daha fazla (%67.9, %32.2, p<0.001) idi. Ücretli grupta ise ek hastalık varlığı (%22.8, %38.6, p<0.001) ve SFT'de patolojik bulgu (%21.5, %36.1, p<0.001) daha fazla idi. Cinsiyet, Fagerström, sigara paket/yıl, bupropion kullanımı ve yan etki açısından iki grup arasında anlamlı fark bulunmadı (p>0.05). Tedavi alan tüm olgular için 1, 3, 6, 12 aylık bırakma oranları sırasıyla %53.5, %28.4, %17.8, %12.2 bulundu. Bu oranlar ücretsiz ve ücretli grupta sırasıyla 1 aylık %43.5, %75.8 (p<0.001); 3 aylık %25.4, %42.4 (p=0.002); 6 aylık %14.8, %27.3 (p=0.008); 12 aylık %10.7, %18.2 (p=0.059) bulundu.

SONUÇLAR: Çalışmamızda ilk 6 aylık sigara bırakma oranları tedavisini ücretli alan olgularda anlamlı olarak; bir yıllık bırakma oranı da anlamlıya yakın olarak yüksek bulundu. Bu sonuçlar, sigara bırakma tedavisinin ücretsiz karşılanmasının bırakma oranlarını arttırmadığını, aksine tedavisini ücretli alanların tamamının en az bir kez kontrole gelmeleri nedeni ile daha başarılı olduklarını göstermektedir.

SS-102

MESLEKİ RİSK FAKTÖRLERİNE MARUZ KALAN KİŞİLERDE SİGARA İÇME ORANI, NİKOTİN BAĞIMLILIĞI VE SOLUNUM FONKSİYON TESTLERİ

Dilek Ergün¹, Recai Ergün², Begüm Ergan Arsava², Türkan Nadir Öziş¹, Hınç Yılmaz¹, Engin Tutkun¹

¹Ankara Meslek Hastalıkları Hastanesi

²Ankara Dışkapı Yıldırım Beyazıt Eğitim ve Araştırma Hastanesi

GİRİŞ: Sigara dünyada ve ülkemizde önemli bir halk sağlığı sorunudur. Sağlık Bakanlığı verilerine göre erişkin nüfusumuzun 1/3'ü sigara içmektedir. Bu çalışmada meslek hastalıkları polikliniğine başvuran mesleki risk faktörlerine maruz kalan kişilerin sigara içme oranları, nikotin bağımlılık durumları ve solunum fonksiyon testlerini araştırmayı amaçladık.

METOD: Haziran 2012-mayıs 2013 tarihleri arasında meslek hastalıkları polikliniğine başvuran (solvent, ağır metal, inorganik toz maruziyeti olan, gürültüye maruz kalan ve yük kaldıran vs) mesleki risk faktörlerine maruz kalan kişilere, sigara ve nikotin bağımlılık durumlarını belirlemek için anket formu doldurtuldu ve sft yapıldı, demografik verileri, meslek, eğitim durumları kaydedilerek değerlendirildi.

BULGULAR: Toplam 692 (hepsi erkek, ortalama yaş 43.1 ±8.3 yıl) kişi çalışmaya alındı. Bunların 321'i solvent maruziyeti, 143'ü ağır metal maruziyeti, 76'sı ağır yük kaldırma, 89'u inorganik toz maruziyeti, 63'üde gürültüye maruz kalıyordu. Sigara içme oranı %54.9 idi. En fazla solvent maruziyeti olanlar sigara içiyorlardı. Exsmoker grup en yaşlı (42.1 ±8.2) ve en uzun süre (19.0 ±9.2 yıl) sigara içen grup idi. Astım koah dm ht vs gibi komorbidite en fazla exsmoker grubunda idi. (p=0.007). Nikotin bağımlılığı ise %48.9'unun düşük, %37.6'sının orta, %13.4'ünün ise yüksek dereceli idi. Yapılan solunum fonksiyon testinde ise en düşük FEV1 ve FEV1/FVC oranı sigara içen grupta saptandı (p<0.001). FEF25-75 ise en düşük sigarayı bırakmış grupta saptandı. (p<0.001)

SONUÇ: Mesleki risk faktörlerine maruz kalanlarda sigara içme oranı yüksek olup, nikotin bağımlılığı ise düşük bulunmuştur. Exsmoker hastalar daha yaşlı, daha uzun yıl sigara içtikleri ve daha fazla komorbiteye sahip oldukları için, özellikle mesleki risk faktörlerine maruz kalan kişilere kısa sürede sigarayı bırakmaları için destek olunmalıdır.

SS-103

KOAH'LI HASTALARDA NONİNVAZİV VENTİLASYON ESNASINDA HASTA-VENTİLATÖR UYUMU İÇİN EN UYGUN EKSPİRATUAR TETİKLEME DÜZEYİ NEDİR?

Cenk Kıraklı, Özlem Ediboğlu, İlknur Naz, Dursun Tatar, Fevziye Tuksavul
İzmir Dr. Suat Seren Göğüs Hastalıkları ve Cerrahisi Eğitim Hastanesi

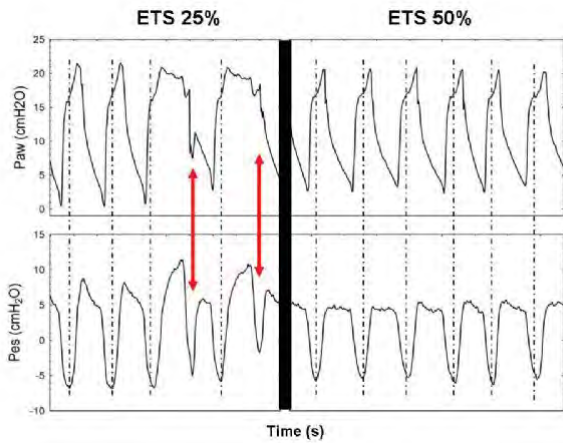
AMAÇ: Noninvaziv ventilasyon (NİV) esnasında maske etrafındaki hava kaçakları sık karşılaşılan bir sorundur. Bu kaçaklar ekspiryum döngüsüne geçişi geciktirerek hasta- ventilatör uyumsuzluğuna sebep olmaktadır. Bu çalışmanın amacı NİV sırasında ETS düzeyini arttırmanın hasta ventilatör uyumuna etkisinin incelenmesidir.

GEREÇ - YÖNTEM: Çalışmaya NİV uygulanan 9 KOAH' lı hasta dahil edildi. NİV ile basınç desteği oro-nazal maske kullanılarak uygulandı. Hastaların solunum çabalarını saptamak için bir özefagus balonu yerleştirildi. ETS değeri %25, %50 ve %75 olacak şekilde ayarlandı ve her bir değer için 10' ar dakikalık veriler ventilatöre bağlanan bir bilgisayar aracılığıyla kaydedildi ve karşılaştırıldı. Hasta ve ventilatör solunum hızları arasındaki fark non-triggering efor (NTE) olarak tanımlandı.

BULGULAR: Hastaların ortalama yaşı 61 ± 15 yılı. %25, %50 ve %75 ETS değerleri karşılaştırıldığında NTE' ler arasında anlamlı fark olduğu görüldü. (4 ± 3 vs. 0.2 ± 0.4 ve 0.7 ± 1 soluk/dk, $p < 0.05$) [Şekil 1 ve 2]. %25 ve %75 değerleri ile karşılaştırıldığında % 50 ETS değerinin daha yüksek tidal volüm oluşturduğu sonucuna varıldı. (8.5 ± 5 , 7.4 ± 5 ve 7.4 ± 5 ml/kg, $p < 0.01$)

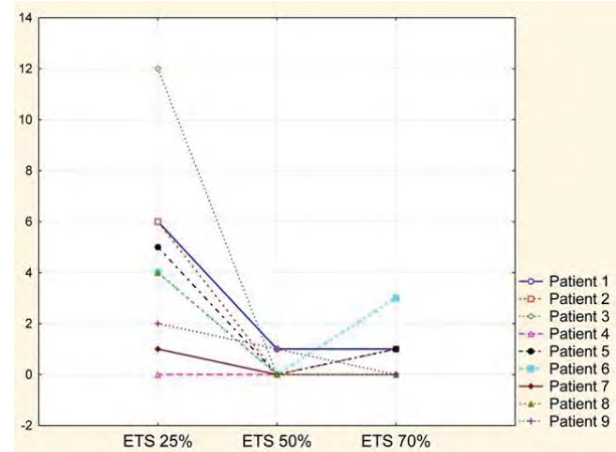
SONUÇ: KOAH'lı hastalarda NİV uygulamasında ETS değerinin % 50' ye arttırılması hasta- ventilatör uyumu için daha uygun görülmektedir.

Şekil 1



NTE (Non-triggering efor) şematik gösterimi

Şekil 2



Farklı ETS düzeylerinde NTE (Non-triggering efor) sayıları

SS-104**YOĞUN BAKIM ÜNİTESİ ENFEKSİYONLARINDA MİKROORGANİZMA DAĞILIMI VE ANTİBİYOTİK DİRENÇ PATERNİ**

Recai Ergün, Begüm Ergan Arsava

Ankara Dışkapı Yıldırım Beyazıt Eğitim ve Araştırma Hastanesi

GİRİŞ: Yoğun bakım ünitesi infeksiyonlarında antibiyotik direnci önemli bir tedavi sorunudur. Empirik tedavide uygun antibiyotiğin seçilmesi hasta sonuçlarını doğrudan etkilemektedir. Bu çalışmada amaç ünitemizde kültür pozitifliği ile tanı konulan hastalardaki mikroorganizma dağılımının ve antibiyotik direnç patterninin belirlenmesi amaçlanmıştır. Metodlar: Haziran 2012 ve 2013 arasında klinik infeksiyon bulgusu olup kültür sonuçlarında üremesi olan hastalar çalışmaya alınmıştır. Kültür sonuçları alınma yeri, üreyen mikroorganizma ve antibiyotik direnç patternlerine göre değerlendirilmiştir.

BULGULAR: Toplam 277 kültür sonucu (dağılım idrar 96, kan 94, trakeal aspirat 72, yara 11, kateter 4)değerlendirmeye alındı. En sık izole edilen mikroorganizmalar sırası ile Acinetobacter Baumannii, Pseudomonas Aeruginosa, Koagülaz Negatif Staphylococcus, Candida Albicans ve Escherichia Coli olarak saptandı. Karbapenem direnci Acinetobacter Baumannii için %100 iken, Pseudomonas Aeruginosa için %33.3, Escherichia Coli için %3.3 saptandı. Pseudomonas Aeruginosa için piperacillin-tazobactam direnci ise %60 olarak bulundu. Koagülaz Negatif Staphylococcus için penicillin direnci %88.9, metisillin direnci ise %25.7 olarak saptandı.

SONUÇ: Çalışmamızda ünitemizde infeksiyonların çoğunluğundan gram negatif bakterilerin sorumlu olduğu gözlenmiştir. Antibiyogram sonuçları göz önüne alındığında hastalara başlanan standart empirik tedavilere karşı yüksek oranda direnç saptanmıştır. Hastalara uygulanacak olan empirik tedavilerin bu sonuçlar gözönüne alınarak değiştirilmesi uygun olacaktır.

SS-105**YOĞUN BAKIMDA BRONKOSKOPI: ENDİKASYONLAR, KOMPLİKASYONLAR VE GÜVENLİK**

Levent Dalar¹, Filiz Koşar²

¹İstanbul Bilim Üniversitesi Tıp Fakültesi, Göğüs Hastalıkları ABD

²Yedikule Göğüs Hastalıkları ve Göğüs Cerrahisi Eğitim ve Araştırma Hastanesi

AMAÇ: Bir üçüncü basamak göğüs hastalıkları hastanesi yoğun bakım ünitesinde yapılan bronkoskopilerin endikasyonlarını, komplikasyonlarını ve sonuçlarını değerlendirmek

GEREÇ - YÖNTEM: Üçüncü basamak bir göğüs hastalıkları eğitim hastanesi yoğun bakımında Ocak 2012-Aralık 2012 tarihleri arasında yapılan bronkoskopiler geriye dönük olarak incelendi. Endikasyonlar, komplikasyonlar ve mikrobiyolojik inceleme sonuçları değerlendirildi.

SONUÇLAR: Toplam 50 hastaya (16 kadın) 99 işlem yapıldı. Yaş ortalaması $62,18 \pm 14,02$ (26–88 arasında) idi. İşlemlerin %39.4'ü tanısal, %27.3'ü terapötik, %33.3 işlem ise hem tanısal hem de terapötik amaçlı gerçekleştirildi. Yetmiş sekiz işlem invaziv mekanik ventilasyon altında, 5 işlem noninvaziv ventilasyon altında, 16 işlem ise spontan solunumda gerçekleştirildi. Bronkoscopi öncesi ve sonrası bakteriyolojik kültür üremeleri karşılaştırıldığında anlamlı fark saptanmadı ($p=0,08$). Otuz üç işlemde bronkoscopi öncesi ve sonrası üreme varken, 25 işlemde hem önce hem de sonra üreme saptanmadı. On yedi işlemde işlem öncesi üreme varken işlem sonrası üreme olmadığı; 24 işlemde ise öncesi üreme yok iken üreme saptandığı görüldü. İşlem ile ilişkili ölüm görülmedi. Geçici hipoksemi ve ritim bozukluğu dışında komplikasyon gelişmedi.

TARTIŞMA: Yoğun bakımda bronkoscopi uygulamalarının temel endikasyonunu bakteriyolojik etkenin saptanması oluşturmaktadır. Ancak havayolu açıklığının kontrolü ve sağlanması diğer bir temel endikasyondur. Bronkoskopik işlem gerekli izolasyon ve dezenfeksiyon önlemlerine uyulduğunda ek bir kontaminasyon riski getirmemektedir. Yoğun bakımda hem tanısal hem de terapötik bronkoscopi uygulamaları sağkalıma olumlu katkıda bulunur, doğru tıbbi bakım sağlanması için güvenli ve gereklidir.

SS-106

YOĞUN BAKIM ÇALIŞANLARINDA ANKSİYETE VE DEPRESYON DEĞERLENDİRMESİ

Begüm Ergan Arsavé¹, Recai Ergün¹, Dilek Ergün², Julide Ergil¹

¹Ankara Dışkapı Yıldırım Beyazıt Eğitim ve Araştırma Hastanesi

²Ankara Meslek Hastalıkları Hastanesi

GİRİŞ: Yoğun bakım ortamı ağır hastaların varlığı ve yoğun iş yükü nedeni ile stresli ortamlardır. Bu çalışmada yoğun bakım ünitesi çalışanlarında bir anket değerlendirmesi yapılarak anksiyete ve depresyon sıklığı araştırıldı. Metodlar: Eylül 2012 tarihinde Dahiliye, Nöroloji, Anestezi, Genel Cerrahi ve Beyin Cerrahisi Yoğun Bakım Ünitelerinde çalışan personel çalışmaya davet edildi. Gönüllülere hastane anksiyete ve depresyon skalası (Hospital Anxiety and Depression Scale-HADS) ile birlikte demografik özellikler ve çalışma yükü ilişkili soruları içeren bir anket uygulandı.

BULGULAR: Toplam 112 (79 kadın, 33 erkek, ortalama yaş 30,1 ±6,9yıl) yoğun bakım ünitesi çalışanı anket çalışmasına katıldı. Çalışanların ortalama yoğun bakımda çalışma süresi 3.6 yıldır; ortalama olarak haftada 5 gün günde 8 saat çalıştıkları saptandı. Çalışanların %96'sı yoğun bakımda çalışmanın stresi arttırdığını, ancak %21,4'ü yoğun bakımda çalışmaktan memnun olmadıklarını bildirdi. Yoğun bakımda çalışmaya başladıktan sonra stres nedeni ile sigara içme miktarını arttıran çalışan sayısı ise %13,4 idi. HADS değerlendirmesinde ise ortalama puan 13,8±6.5 olarak saptandı.

SONUÇ: Bu anket çalışmasında yoğun bakım ortamının çalışanlarda belirgin biçimde stres yarattığı, HADS değerlendirmesinde ruh halinde (mood state) orta derecede etkilenme olduğu saptanmıştır. Çalışanların performansına da yansıyan bu olumsuz durumun düzeltilmesine yönelik önlemlerin geliştirilmesi yoğun bakım çalışanlarında stres yükünün hafiflemesini ve hizmet verimliliğinin artmasına fayda sağlayacaktır.

SS-107**BİR EĞİTİM VE ARAŞTIRMA HASTANESİ ÇALIŞANLARININ ORGAN NAKLİ VE BAĞIŞIYLA İLGİLİ GÖRÜŞLERİ**

Sezgin Ulusoy, Nur Dilek Bakan, Adalet Demir, Ayşe Dost, Hüseyin Yıldırımoğlu, Nuran Sağlam, Songül Büyükkale, Adnan Sayar
Yedikule Göğüs Hastalıkları ve Göğüs Cerrahisi Eğitim ve Araştırma Hastanesi, İstanbul

AMAÇ: Bu çalışmanın amacı, sağlık personellerinin organ nakli ve bağışıyla ilgili görüş ve tutumlarının belirlenmesi amacıyla yapılmıştır.

GEREÇ-YÖNTEM: Araştırmanın örneklemini 2012-2013 yılında İstanbul ilinde yer alan bir üçüncü basamak sağlık kuruluşunda çalışan sağlık personelinde ulaşılabilen ve formu eksiksiz dolduran 165 kişi oluşturmaktadır. Veri toplama aracı olarak araştırmacı tarafından geliştirilen anket kullanılmıştır. Anket 6 tane sosyo-demografik özellikleri ölçen ve 18 tane organ nakli ve bağışı ilişkili görüşleri ölçen sorulardan oluşmaktadır. Sonuçların istatistiksel analizi için student-t test, ki-kare testi kullanıldı. Gruplar arasındaki farklar Anova ve post hoc analiziyle belirlendi.

BULGULAR: Araştırmaya %5,5 (n=9)'i doktor, %46,1 (n=76)'i hemşire, %18,1 (n=30)'i idari personel, %17,0 (n=28)'i tekniker, %13,3 (n=22)'ü tıbbi sekreter olmak üzere 165 sağlık personeli katılmıştır. Araştırmaya katılanların %60,6'sı (n=100) kadın, %39,4'ü (n=65) erkektir. Organ/doku bağışı ve nakli konusundaki tutumlar ile eğitim düzeyleri arasındaki fark istatistiksel olarak anlamlıydı (p<0,0001). "Organlarınızı bağışladınız mı?" sorusuna %27,3 (n=45)'inin "evet", %72,7 (n=120)'sinin "hayır" yanıtını verdikleri görülmüştür (p<0,05). "Beyin ölümü gerçekleşmiş ve organları bağışlanmış bir yakınınız var mı?" sorusuna verdikleri yanıtlar incelendiğinde %7,3 (n=12)'sinin evet, %92,7 (n=153)'sinin hayır dediği görülmüştür. (p<0,050) Organ nakli olan veya nakil sırası bekleyen yakını olanların sayısı incelendiğinde %14,5 (n=24)'inin evet, %85,5 (n=141) hayır dediği görülmüştür. (p<0,093)

SONUÇ: Üçüncü basamak sağlık kuruluşunda, çalışanlar arasında organ bağışın genel olarak desteklenmesine rağmen organ bağış oranı düşüktür. Organ bağışının sürekli gündemde tutulması toplumdaki ve özellikle sağlık çalışanları arasında farkındalığın artırılması, sağlık çalışanları ve toplumdaki organ bağış oranlarını olumlu yönde etkileyecektir.

TARTIŖMALI POSTER OTURUMLARI

TP-001

AKCİĞER NAKLİ İÇİN DONÖR DEĞERLENDİRMESİ: 41 DONÖR ADAYININ ANALİZİ

Erdal Yekeler¹, Alkın Yazıcıoğlu¹, İbrahim Onur Alıcı¹, Zeliha Özdemir¹, Ertan Aydın², Nurettin Karaoğlanoğlu¹¹Türkiye Yüksek İhtisas Eğitim ve Araştırma Hastanesi, Göğüs Cerrahisi ve Akciğer Nakli Merkezi, Ankara²Atatürk Göğüs Hastalıkları ve Göğüs Cerrahisi Eğitim ve Araştırma Hastanesi, Göğüs Cerrahisi Kliniği, Ankara

GİRİŞ: Akciğer nakli bazı son dönem akciğer hastalıklarının tedavisinde uygulanan, geçtiğimiz üç dekat boyunca gelişme gösteren ve ülkemizde de uygulanmaya başlanan bir cerrahi tedavi yöntemidir. Bu çalışmada merkezimize son 6 ayda kabul edilen donör adayları değerlendirilmiştir.

MATERYAL - METOD: Hastanemiz akciğer nakli merkezine Ocak 2013 – Haziran 2013 tarihleri arasında akciğer nakli için sunulan 41 donör adayı yaş, cinsiyet, buldukları coğrafik bölge, beyin ölümü nedenleri, entübasyon süreleri, kan gazı analizleri, ret veya kabul oranları ve ret nedenleri açısından analiz edilmiştir.

BULGULAR: Değerlendirilen 41 olgunun 28'i (%68,3) erkek; 13'ü (%31,7) bayan olup ortalama yaş 43,7 (19–63) yıl olarak hesaplanmıştır. Sunulan donör adayları en çok İç Anadolu Bölgesinden olup (n=13, %31,7) bunu Marmara (n=8, %19,6) ve Akdeniz (n=7, %17,1) bölgelerinden sunulan donör adayları izlemiştir (Tablo 1). En sık beyin ölümü nedenleri intrakraniyal patolojiler (n=36, %87,8) olarak saptanmıştır (Tablo 2). Donör adaylarının ortalama entübasyon süreleri 2,9 gün (1 – 7) olarak hesaplanmış olup kan gazı analizinde parsiyel oksijen basıncı ortalama 248 mmHg (72 – 540) olarak tespit edilmiştir. 41 donör adayından 13'ünün (%31,7) kan gazı parsiyel oksijen basıncı 300 mmHg'nin üzerinde olup bu adaylardan 3'ü (%7,3) akciğer nakli için uygun bulunup kabul edilmiştir. Reddedilen 38 donör adayında en sık neden düşük kan gazı (n=28, %73,7) olmuş; bunu donörde enfeksiyon bulgularının olması (n=10, %26,3), donörün sigara geçmişi (n=9, %23,7), uzun entübasyon süresi (n=8, %21,1) ve uygun boyutta alıcı olmaması (n=4, %10,5) takip etmiştir (Tablo 3).

TARTIŞMA: Akciğer nakli için donör seçimi yapılacak olan naklin başarısını etkileyen en önemli parametrelerden birisidir. Ülkemizde akciğer nakli için Doğu ve Güneydoğu Anadolu bölgelerinden çok az donör adayı çıkmaktadır (n=2, %4,9). Sunulan 41 donör adayından 13'ünün (%31,7) parsiyel oksijen basıncı 300 mmHg'nin üzerinde olup bu adaylardan da 3'ünün (%7,3) akciğerleri alıcılar için hazırlanmıştır. Kadaverik donörlerden solid organ kullanım oranı en düşük olan organ akciğerlerdir. ISHLT verilerine göre bu oran %30'dur. Merkezimize sunulan donörlerden akciğer kullanılabilirlik oranı %31,7 olup dünya ortalamasına yakındır. Canlı donörün olmadığı ve kadaverik donör kısıtlılığının ileri boyutta olduğu akciğer naklinde, donör bakımının iyileştirilip, akciğer koruyucu stratejiler geliştirilmesi, bu oranın artırılmasında önemli rol oynayacaktır.

Donör adaylarının beyin ölümü nedenleri.

Beyin ölümü nedeni	n	%
İntrakraniyal patoloji	36	87,8
CO Zehirlenmesi	2	4,9
Anafoksi	2	4,9
Bilinmiyor	1	2,4
Toplam	41	100

Donör adaylarının bölgelere göre coğrafik dağılımı.

Bölge	n	%
İç Anadolu	13	31,7
Marmara	8	19,6
Akdeniz	7	17,1
Ege	6	14,5
Karadeniz	5	12,2
Güneydoğu Anadolu	2	4,9
Toplam	41	100

TP-002

MİNİMAL İNVAZİV CERRAHİ İLE DİYAFRAM PLİKASYONU: ARDIŞIK YİRMİ VAKADA SONUÇLARİrfan Yalçınkaya¹, Tunç Laçın¹, A. Levent Alpay¹, Mustafa Küpeli², İlhan Ocakcıoğlu³, Mustafa Vayvada¹¹Süreyyapaşa Göğüs Hastalıkları ve Göğüs Cerrahisi Eğitim ve Araştırma Hastanesi, Göğüs Cerrahisi Kliniği, İstanbul²Gaziosmanpaşa Üniversitesi Tıp Fakültesi, Göğüs Cerrahisi Anabilim Dalı, Tokat³Bölge Eğitim ve Araştırma Hastanesi, Göğüs Cerrahisi Kliniği, Van

Plikasyon, semptomu olan diyafram paralizi ve evantrasyonunda kullanılan cerrahi bir yöntemdir. Literatürde video-yardımlı torakoskopik cerrahi ile ilk diyafram plikasyonu bildirimim, 1995'de Gharagozloo ve arkadaşlarına aittir. Türkçe literatürde ise sadece vaka takdimi şeklinde birkaç yayın mevcuttur.

Kliniğimizde 22.12.2009 – 10.04.2013 tarihleri arasında yani yaklaşık 3 yıl 3 aylık süre içerisinde minimal invaziv cerrahi ile toplam 20 vakaya diyafram plikasyonu uygulandı. İlk 4 vakada iki port ve utility torakotomi, diğer 16 vakada ise bir port ve utility torakotomi kullanıldı. Aralıklı kontrollere çağrılan hastaların hepsine Mayıs ve Haziran 2013 tarihlerinde ulaşıp kontrole çağırıldılar.

Vakalar ardışık olup, hiçbir vakada herhangi bir nedenle açığa dönülmedi. Ameliyat süresi yarım ila bir saat civarındaydı. Ameliyat sırasında ve sonrasında ölüm olmadı. Vakaların 18'i halen hayatta olup bir vakada ameliyattan 6 ay sonra karşı akciğerde kanser tanısı kondu, 11.5 ay sonunda da kaybedildi, diğer hasta ise 5 ay sonra kalp krizi sonucu kaybedildi. Hiçbir vakada postoperatif dönemde nüks saptanmadı. Tablo-1'de hastaların demografik özellikleri, klinik ve ameliyat bulguları özetlenmiştir. Vefat eden iki hasta hariç tutulacak olursa, hastaların tümünde yakınmalar ortadan kalktı. Yalnızca iki hastada hafif de olsa yakınma devam etti. Solunum fonksiyon testleri ise 13 hastada değişen oranlarda düzelişken, 4 hastada aynı idi.

Minimal invaziv cerrahi uygulamalarındaki avantajlar plikasyonda da geçerlidir. Daha kozmetik, daha az ağrı, ameliyat süresinin kısa olması, hastanede kalış süresinin kısalması ve elbette daha az komplikasyon söz konusudur. Minimal invaziv cerrahide de plikasyon açık yöntemde olduğu gibi efektif yapılabilen, teknik olarak hızlı ve rahat biçimde uygulanabilmektedir. Hastanın tek akciğer ventilasyonunu tolere edememesi ve ileri derecede plevral yapışıklıklar olmadıkça, plikasyonu açık yöntemle yapmak için gerekçe olmadığı düşüncesindeyiz.

Hastaların demografik özellikleri, klinik ve ameliyat bulguları

Toplam hasta sayısı:	20
Cinsiyet:	17 E, 3 K
Yaş:	27-75 Ortalama: 51,3
Etyoloji:	Travma: 5; Operasyon: 9; Bilinmeyen: 6
Yakınmalar:	Respiratuar (Dispne): 13 (4'ü eforla, 2'sinde öksürükle birlikte) Respiratuar+Gastrointestinal (Şişkinlik, karın ağrısı): 7
Yakınmaların süresi:	1 ay – 10 yıl arasında değişiyordu (3 hastada başka yakınmalar nedeniyle yapılan tetkikler sırasında tesadüfen evantrasyon saptandı)
Taraf:	Sol: 16; Sağ: 4
Komplikasyon:	4 (Subileus-Medikal tedavi; Hidropnömotoras-Göğüs tüpü ile drenaj; Uzamış hava kaçağı-5 gün; Plevral sıvı-Pleurocan ile drenaj)
Drenaj miktarı:	100-200 cc
Drenaj süresi:	1-2 gün

TP-003

İTERSTİSYEL AKCİĞER HASTALIKLARINDA GENEL ANESTEZİ İLE SEDOANALJEZİ İŞLEMLERİNİN KARŞILAŞTIRILMASINDA ERKEN DÖNEM SONUÇLARIMIZ

Cansel Atinkaya¹, Serdar Evman¹, Serda Metin¹, Nilüfer Coşkun², Murat Kavas³, Mustafa Akyıl¹, Talha Doğruyol¹, Aysun Mısırlıoğlu¹, Volkan Baysungur¹, İrfan Yalçınkaya¹

¹Süreyyapaşa Göğüs Hastalıkları ve Göğüs Cerrahisi Eğitim ve Araştırma Hastanesi, Göğüs Cerrahisi, İstanbul

²Süreyyapaşa Göğüs Hastalıkları ve Göğüs Cerrahisi Eğitim ve Araştırma Hastanesi, Anesteziyoloji ve Reanimasyon, İstanbul

³Süreyyapaşa Göğüs Hastalıkları ve Göğüs Cerrahisi Eğitim ve Araştırma Hastanesi, Göğüs Hastalıkları, İstanbul

GİRİŞ: İnterstisyel akciğer hastalığı (İAH) tanısında biyopsi işlemi genellikle genel anestezi, çift lümenli entübasyon, tek ya da iki portla uygulanan videotorakoskopik cerrahi yöntemi ile yapılmaktadır. Ancak bu yöntemlerle biyopsi uygulanan bazı hastalarda intraoperatif satürasyon düşüklüğü, çift lümenli tüpü tolere edememe, postoperatif dönemde ise solunum gücünün düşmesi karşımıza çıkabilmektedir. İAH'lı hastalarda biyopsi süresini kısaltmak, daha az ağrı verecek tek portla, entübasyon ve kas gevşetici gerektirmeden komplikasyonları ve hastanede yatış süresini azaltmak amacıyla sedoanaljezi vererek biyopsi uyguladık. Yöntemlerin sonuçlarını karşılaştıran ön çalışma verilerini sunuyoruz.

YÖNTEM: Mart 2013-Temmuz 2013 tarihleri arasında rastlantısal olarak bir gruba VATS, diğer gruba sedoanaljezi ile tek portla wedge rezeksiyon uygulandı. Hastalar prospektif olarak incelendi. Genel anestezi alan gruptaki hastalar Grup 1 (n=5), sedoanaljezi altında opere olanlar Grup 2 (n=4) olarak adlandırıldı. Grup 2 deki hastalara midazolam ve fentanil verildi. Ağrı sınıflamasını belirlemek için VAS kullanıldı. Yaş, cinsiyet, operasyon süresi, komplikasyon, mortalite, drenaj miktarı, dren çekilme süresi, kesi boyutu, ağrı ve patolojik özelliklerine göre değerlendirildi.

BULGULAR: Opere olan hastaların üçü erkek, altısı kadındı; ortalama yaş 42.6'ydı (25-65). Altı hastaya sağ taraftan akciğer biyopsisi yapılırken, üç hastaya sol taraftan yapıldı. Grup 1'de ortalama operasyon süresi 50 dakika iken, Grup 2'de bu süre 32.5 dakikaydı. Grup 2'de bir hastada intraoperatif hıçırık gelişti. Tüm hastalarda ortalama drenaj miktarı 130 ml olarak hesaplandı ve her iki grup arasında bir fark gözlenmedi. Grup 1'de dren çekilme süresi ortalama 29.6 saat olarak saptandı, Grup 2'de 20.5 saat olarak bulundu. Grup 1'de üç hasta iki port deliğinden, iki hasta tek porttan, Grup 2'deki tüm hastalar tek port deliğinden opere edildi. VAS'a göre Grup 1'de 0. saat 7.6, 6. saat 6.6, 12. saat 6.2, 24. saat 4.2, 1. hafta 2.8 olarak bulunurken, Grup 2'de bu değerler sırasıyla 7.75, 7, 5, 5, 1.5'tu. Patolojik olarak üç hastada interstisyel fibrozis, üç hastada granümatöz inflamasyon, bir hastada interstisyel pnömoni, bir hastada alveolar proteinozis, bir hastada kronik inflamasyon saptandı.

SONUÇ: Çalışmamızın erken sonuçlarında sedoanaljezinin genel anesteziyle karşılaştırıldığında operasyon süresini, dren çekilme süresini ve geç dönemde ağrıyı azalttığı gözlenmiştir. Bu nedenlerle İAH'da sedoanaljezi ile wedge biyopsi yöntemi, yara yeri ağrısını uzun dönemde azaltması ve hastaların daha kolay uyanabilmelerini sağlaması açısından daha yararlı olacaktır.

TP-004

TÜRKİYE YÜKSEK İHTİSAS EĞİTİM VE ARAŞTIRMA HASTANESİ GÖĞÜS CERRAHİSİ VE AKCİĞER NAKLİ MERKEZİ'NDE DEĞERLENDİRİLEN AKCİĞER NAKLİ ADAYLARININ ÖZELLİKLERİ

İbrahim Onur Alıcı¹, Erdal Yekeler¹, Alkın Yazıcıoğlu¹, Ülkü Yazıcı², Nurettin Karaoğlanoğlu¹¹Türkiye Yüksek İhtisas Eğitim ve Araştırma Hastanesi Göğüs Cerrahisi ve Akciğer Nakli Merkezi²Atatürk Göğüs Hastalıkları ve Göğüs Cerrahisi Eğitim ve Araştırma Hastanesi Göğüs Cerrahisi Kliniği

GİRİŞ: Kliniğimizde Ocak 2013 tarihinden beri Akciğer Nakli adayları değerlendirilmektedir. Günümüze dek değerlendirdiğimiz olguların özelliklerini derlenerek sunulmuştur.

SONUÇLAR: Ocak – Temmuz 2013 tarihleri arasında Akciğer Nakli Merkezimize başvuran toplam 26 olgu değerlendirilmiştir. Bunlardan biri kronik hipersensitivite pnömonisi tanısı ile nakil endikasyonu bulunduğu halde çok düşük vücut kitle indeksi (12.5kg/m²) nedeniyle Nutrisyon bölümüne takibe alındığı sırada gelişen respiratuvar viral pnömoni ve solunum yetmezliği nedeniyle kaybedilmiştir. Diğer bir olgu da KOAH tanısı ile yatırılmış ve değerlendirmenin tamamlanmasının ardından kendi isteği ile listeye alınmamıştır. İncelenen olgulardan 9'u Akciğer Nakli Bekleme Listesi'ne alınmış, bunlardan dördüne nakil gerçekleştirilmiştir. 12 olgunun ise henüz nakil endikasyonu oluşmadığından muhtelif aralıklarla takipte tutulmasına karar verilmiştir. 3 olgu ise primer hastalıkları açısından nakil endikasyonu bulunmasına rağmen komorbiditeler nedeniyle uygun bulunmamıştır. Bunlardan ikisi eşlik eden kor pulmonale nedeniyle ve biri de yüksek HBV-DNA titresini nedeniyle listeye alınmamıştır. Değerlendirilen olguların çeşitli özellikleri Tablo'da gruplandırılarak verilmiştir.

TARTIŞMA: Tüm nakillerde olduğu gibi akciğer naklinde de olgunun yaşam süresinin en önemli göstergelerinden biri uygun match sağlanabilmesidir. Bu açıdan bir nakil merkezinin bekleme listesinde kan grubu, primer hastalık ve antropometrik ölçümler açısından çok farklı hastalar barındırması daha uygundur. Bunun dışında nakil öncesi nutrisyone durum ve pulmoner rehabilitasyon açısından uygulanacak destek hayattır.

Tablo: Olguların özellikleri (Birinci kısım)

		Tümü (n=26)	Listeye Alınanlar (n=9)	Takipte Tutulanlar (n=12)	Reddedilenler (n=3)
Yaş (yıl) ‡		43,1±13,0 (16-63)	47,5±10,1 (29-61)	38,7±13,4 (16-57)	54,3±12,5 (40-63)
Cinsiyet (E:K)		17:9	6:3	7:5	3:0
Primer tanı *	KOAH	6 (23,1)	4 (44,4)	-	1 (33,3)
	IPF	8 (30,8)	3 (33,3)	4 (33,3)	1 (33,3)
	Silikoze	4 (15,4)	1 (11,1)	2 (16,7)	1 (33,3)
	iPAH	3 (11,5)	-	3 (25)	-
	Bronşektazi	1 (3,8)	-	1 (8,3)	-
	Histiositozis X	2 (7,7)	1 (11,1)	1 (8,3)	-
	Alv. Mikrolitiazis	1 (3,8)	-	1 (8,3)	-
	Kr.HSP	1 (3,8)	-	-	-
Komorbidite *	Osteoporoz	19 (73,1)	7 (77,8)	7 (58,3)	3 (100)
	PAH	1 (3,8)	1 (11,1)	-	
	Silikoze	1 (3,8)	-	1 (8,3)	
	Koroner Arter Hast.	2 (7,7)	-	2 (16,7)	
	Atriyal septal defekt	1 (3,8)	1 (11,1)	-	
	Kronik HBV enf.	3 (11,5)	2 (22,2)	-	1 (33,3)
	Romatoid Artrit	1 (3,8)	-	1 (8,3)	
	Aktif TB lenfadenit	1 (3,8)	-	1 (8,3)	
	Mikr. Polianjiit	1 (3,8)	-	1 (8,3)	
	Abernethy Malfr.	1 (3,8)	-	1 (8,3)	
	Kor Pulmonale	1 (3,8)	-	-	2 (66,7)
Fonksiyonel Sınıf (NYHA)*	1	4 (15,4)	-	4 (33,3)	-
	2	5 (19,2)	-	5 (41,7)	-
	3	11 (42,3)	5 (55,6)	3 (25)	2 (66,7)
	4	6 (23,1)	4 (44,4)	-	1 (33,3)
ABO kan grubu *	A	12 (46,2)	6 (66,7)	4 (33,3)	-
	0	10 (38,5)	2 (22,2)	6 (50)	2 (66,7)

	B	1 (3,8)	1 (11,1)	-	-
	AB	3 (11,5)	-	2 (16,7)	1 (33,3)

* Sonuçlar n (%) cinsinden verilmiştir. ‡ Sonuçlar ortalama±standart devaiasyon (minimum-maksimum) cinsinden verilmiştir. a Test ikinci grupta 4, dördüncü grupta 1 ve toplamda 6 olguda yapılmıştır. b Test ikinci grupta 3, üçüncü grupta 9 ve toplamda 12 olguda yapılmıştır. c Test ikinci grupta 9, üçüncü grupta 8, dördüncü grupta 1 ve toplamda 19 olguda yapılmıştır. 6DYT: 6 dakika yürüme testi; BODE: Vücut kitle indeksi, FEV1 değeri, mMRC dispne skalası ve 6 dakika yürüme testi mesafesini kullananan KOAH prognoz göstergesi; CMV:sitomegalovirus; DLCO: Karbonmonoksit difüzyon kapasitesi; EBV: Ebstein-Barr virus; FEV1: 1. Saniye zorlu ekspiratuvar hacim; FVC: zorlu vital kapasite; HBcIgG: Hepatit B core antijenine spesifik IgG yanıtı; HBsAg: Hepatit B yüzey antijeni; HBV: hepatit B virüsü; HSP: hipersensitivite pnömonisi; iPAH: idiyopatik pulmoner arteriyel hipertansiyon; IPF: idiyopatik pulmoner fibrozis; KOAH: kronik obstrüktif akciğer hastalığı; NYHA: New York Heart Association Fonksiyonel sınıfları; PCWP: pulmoner kapiller kama basıncı, PRA: paner reaktif antikor; sPAB: sistolik pulmoner arter basıncı; TB: tüberküloz; TPP: transpulmoner basınç; USOT: uzun süreli oksijen tedavisi

Tablo:Olguların özellikleri (devamı)

		Tümü (n=26)	Listeye Alınanlar (n=9)	Takipte Tutulanlar (n=12)	Reddedilenler (n=3)
BODE indeksi ‡ a		9,1±0,7 (8-10)	9,5±0,5 (9-10)	-	9 (9)
Vücut Kitle İndeksi (kg/m ²) ‡		21,7±5,2 (12,5-32,8)	20,5±4,5 (13,1-25,3)	23,0±5,76 (13,9-32,8)	21,1±0,3 (20,9-21,5)
CMV IgG pozitifliği *		26 (100)	9 (100)	12 (100)	3 (100)
EBV IgG pozitifliği *		24 (92,3)	8 (88,9)	11 (91,7)	3 (100)
Torakotomi *		8 (30,8)	8 (30,8)	5 (41,7)	0 (0)
Tüp Torakostomi *		3(11,5)	2 (22,2)	0 (0)	0 (0)
Plörodez *		3 (11,5)	3 (33,3)	0 (0)	0 (0)
PRA pozitifliği *		1 (3,8)	1 (11,1)	0 (0)	0 (0)
USOT kullanımı *		19 (73,1)	9 (100)	6 (50)	2 (66,7)
Quantiferon TB pozitifliği*		9 (34,6)	4 (44,4)	3 (25)	2 (66,7)
FEV1 (%) ‡		44±26 (13-97)	29±17 (13-69)	63±23 (25-97)	23±11 (13-35)
FVC ‡		53±21 (25-105)	43±15 (25-79)	67±23 (38-105)	35±4 (31-39)
DLCO ‡		44±19 (20-91)	30±10 (21-55)	59±16 (30-91)	28±7 (20-35)
6DYT mesafesi ‡ b		338±167 (45-545)	130±143 (45-296)	408±107 (240-545)	-
	Desatürasyon	11/12 (91,7)	3/3 (100)	8/9 (88,9)	-
HBsAg pozitifliği *		3 (11,5)	1 (11,1)	1 (8,3)	1 (33,3)
HBcIgG pozitifliği *		10 (38,5)	5 (55,6)	3 (25)	2 (66,7)
Sağ kalp kateterizasyonu c	sPAB (mmHg) ‡	54,8±20,6 (30-110)	48,1±15,5 (38-69)	62,5±26,1 (30-110)	60
	PCWP (mmHg) ‡	11,3±2,7 (4-18)	11,6±1,2 (10-14)	10,1±3,4 (4-14)	12
	TPP (mmHg) ‡	24,3±14,1 (7-63)	16,8±7,2 (7-32)	32,2±16,4 (8-63)	38

* Sonuçlar n (%) cinsinden verilmiştir. ‡ Sonuçlar ortalama±standart devaiasyon (minimum-maksimum) cinsinden verilmiştir. a Test ikinci grupta 4, dördüncü grupta 1 ve toplamda 6 olguda yapılmıştır. b Test ikinci grupta 3, üçüncü grupta 9 ve toplamda 12 olguda yapılmıştır. c Test ikinci grupta 9, üçüncü grupta 8, dördüncü grupta 1 ve toplamda 19 olguda yapılmıştır. 6DYT: 6 dakika yürüme testi; BODE: Vücut kitle indeksi, FEV1 değeri, mMRC dispne skalası ve 6 dakika yürüme testi mesafesini kullananan KOAH prognoz göstergesi; CMV:sitomegalovirus; DLCO: Karbonmonoksit difüzyon kapasitesi; EBV: Ebstein-Barr virus; FEV1: 1. Saniye zorlu ekspiratuvar hacim; FVC: zorlu vital kapasite; HBcIgG: Hepatit B core antijenine spesifik IgG yanıtı; HBsAg: Hepatit B yüzey antijeni; HBV: hepatit B virüsü; HSP: hipersensitivite pnömonisi; iPAH: idiyopatik pulmoner arteriyel hipertansiyon; IPF: idiyopatik pulmoner fibrozis; KOAH: kronik obstrüktif akciğer hastalığı; NYHA: New York Heart Association Fonksiyonel sınıfları; PCWP: pulmoner kapiller kama basıncı, PRA: paner reaktif antikor; sPAB: sistolik pulmoner arter basıncı; TB: tüberküloz; TPP: transpulmoner basınç; USOT: uzun süreli oksijen tedavisi

TP-005

BİLATERAL AKCİĞER KİST HİDATİĞİNDE CERRAHİ GİRİŞİM

Esra Yamansavcı Şirzai, Ahmet Üçvet, Soner Gürsoy, Funda Cansun Yakut, Ozan Usluer, Mehmet Ünal, Banu Yoldaş
İzmir Suat Seren Göğüs Hastalıkları ve Cerrahisi Eğitim Araştırma Hastanesi; 1. Göğüs Cerrahisi Kliniği

GİRİŞ: Kist hidatik, insan vücudunda en sık karaciğere ikinci sıklıkta akciğere yerleşen zoonotik paraziter hastalık olarak bilinir. Tanı anında bilateral akciğerde bulunma oranı değişik serilerde %4-12 arasında bildirilmiştir. Bilateral akciğer kist hidatiğinde tedavi yaklaşımı ve zamanlama hastanın klinik durumuna göre farklılıklar gösterebilir. Bu çalışmada kliniğimizde bilateral akciğer kist hidatiği nedeniyle operasyon uygulanan hastalara yaklaşım ve tedavi prosedürlerinin gözden geçirilmesi amaçlandı.

METHOD: Ocak 2008 –Şubat 2013 tarihleri arasında akciğer kist hidatiği nedeniyle opere edilen 175 hasta retrospektif olarak incelendi. Hastaların 16'sında (%9,14) bilateral akciğer kist hidatiği saptanmış olup, bunlardan iki taraflı cerrahi tedavi uygulanan 12 hasta çalışmaya dahil edildi.

BULGULAR: Hastaların yaş ortalamaları 36,7±18,0 (15-65 yaş arası) olup erkek ve kadın sayısı eşitti. Sekiz hastada (%62,5) akciğer dışı kisthidatik eşlik etmekteydi. Hastalardan birine eşzamanlı bilateral torakotomi, diğerlerine ardışık torakotomi ile cerrahi tedavi uygulandı. Toplamda 12 hastadan 23 ameliyat seansı ile 36 akciğer hidatik kisti çıkarıldı. Kistler ortalama 4,5±2,66 (2-10 cm arası) cm çapında ve genellikle alt lob (%56) yerleşimliydi.

Cerrahi önceliğin verileceği tarafın belirlenmesinde hastaların radyolojik görüntüleme bulguları yol gösterici oldu. Bilateral intakt kist saptanan dört hastadan ikisinde boyut olarak büyük, diğer ikisinde adet olarak fazla olan tarafa öncelik verildi. Bir taraf intakt diğer taraf perfore yedi hastada intakt kistin olduğu taraftan tedaviye başlandı. Geriye kalan bir hasta ise bilateral perfore kist mevcuttu, hastaya aynı seansta bilateral toarkotomi ile cerrahi tedavi uygulandı. Cerrahi teknik olarak hastalara torakotomi ile kistotomi kapionaj uygulandı.

Bir hemitoraksa girişimden ortalama 3,81 (1-14) ay sonra karşı taraf opere edildi. İkinci operasyon sonrası hastalara 10 mg/kg/gün albendazol tedavisi başlandı. Operatif mortalite saptanmazken, ortalama takip süresi 26,6 (1-62 ay) aydı. Tek seansta bilateral torakotomi uygulanan hastada diğerlerine göre daha uzun süre analjezik ihtiyacı oldu. Önemli komplikasyon izlenmeyen hastaların periodik kontrolleri devam etmektedir.

SONUÇ: Bilateral akciğerde kist hidatik bulunması durumunda, başarılı cerrahi planlama için gerekli kriterlerin gözden geçirildiği bu çalışmada elde edilen verilere göre, sayıca çok, boyut olarak büyük ve intakt tarafa öncelik verilerek, olası operatif komplikasyon risklerinin minimuma indirilmesi hedeflenebilir. Hastanın konforu ve postoperatif dönemde ağrı kontrolü açısından operasyonların ardışık yapılması avantaj sağlamaktadır. Bilateral cerrahi girişim radyolojik veriler ve hastanın genel durumu değerlendirilerek planlandığında, mortalite olmaksızın düşük morbidite ile yapılabilir.

TP-006

TRAVMATİK DİYAFRAGMA RÜPTÜRÜ OLGULARIMIZIN DEĞERLENDİRİLMESİ

Fatih Meteroğlu, Atalay Şahin, Ahmet Sızlanan, Serdar Monis, Serdar Onat, Ahmet Erbay, Refik Ülkü
Dicle Üniversitesi Tıp Fakültesi Göğüs Cerrahisi Kliniği, Diyarbakır, Türkiye

Ocak 2000-Mayıs 2013 yılları arası Dicle üniversitesi tıp fakültesi göğüs cerrahisi kliniğine acil servisten başvuran penetran toraks travmaları (ateşli silahlı ve kesici delici alet yaralanması) ve trafik kazaları sonucu 1349 hastanın dosyaları geriye dönük olarak incelendi. Bu olgulardan 53 (% 3.93)'ünde diyafragma yaralanması mevcuttu. Ancak tüm diyafragma yaralanmalarında toraks veya batin içi organlarının eşlik etmediği görüldü. En önemlisi travma hastalarında diafragma rüptüründen şüphe etmek gerekir. Tanıda, direk göğüs grafileri, ultrasonografi, bilgisayarlı tomografi, floroskopi, mide ve kolon grafileri, ve video yardımcı torakoskopi yöntemleri yardımcı olur. Diyafragma yaralanmasına yönelik mutlaka tetkik yapılması, gerekirse cerrahide kaçınmaması gerektiğini vurgulamak istedik.

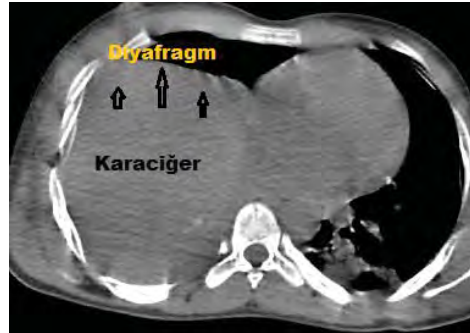
AMAÇ: Penetran toraks travmaları ve trafik kazalarında dikkatli incelenmediği takdirde ve şüphelenilmediği zaman gözden kaçabilen diyafragma yaralanmalarına dikkati çekmek istedik.

MATERYAL & METOD: Ocak 2000-Mayıs 2013 yılları arası penetran toraks travması ve trafik kazaları sonrası acil servisten kliniğimize başvuran hastaların dosyaları geriye dönük olarak irdelendi.

BULGULAR: Ocak 2000-Mayıs 2013 yılları arası penetran toraks travmaları ve trafik kazaları sonucu kliniğimizce yatırılıp tedavi edilen 1349 olgunun dosyaları incelendi. Erkek olgu 48 ve yaş ortalaması 27.88(4-65), kadın olgu 5 ve yaş ortalaması 35 (4-50) idi. Bu olgulardan 53'ünde(% 3.93) travmaya sekonder diyafragma yaralanması ve eşlik eden organ yaralanmaları mevcuttu. Erkek olguların kesici delici alet yaralanmasına bağlı sağ taraf 11, sol taraf 17 ve ateşli silahlı yaralanmaya bağlı sağ taraf 8, sol taraf 4 olgu, araç içi trafik kazası sonucu sağ taraf 3, sol taraf 1 olgu, künt travmaya bağlı sağ taraf 1, sol taraf 2 olgu ve araç dışı trafik kazası ise sağ taraf 1 olgu idi. Bayan olgular ise kesici delici alet yaralanmasına bağlı sağ taraf 1 ve sol taraf ise 4 olgu idi (Tablo 1). Tüm olgularımıza olayı takip eden ilk 24-48 saat içinde müdahale edilmiştir. Olayın şekline ve yerine göre tüm olgularımıza akciğer grafiği, bilgisayarlı toraks tomografiği, ultrasonografi çekilmiştir. Ancak şüphe uyandıran ve halen kesin tanıya gidilmeyen bazı olgularımızda torakoskopi yapılmıştır. Diyafragma yaralanmasına bağlı cerrahide morbidite ve mortalite görülmedi.

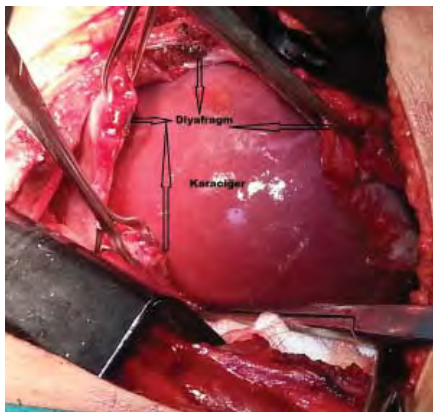
SONUÇ: Toraksa penetran travma ve trafik kazalarında mutlaka diyafragma yönelik tetkik yapılmalı, diyafragma ile ilgili en ufak bir şüphe varsa mutlaka değerlendirilmelidir.

Resim 1



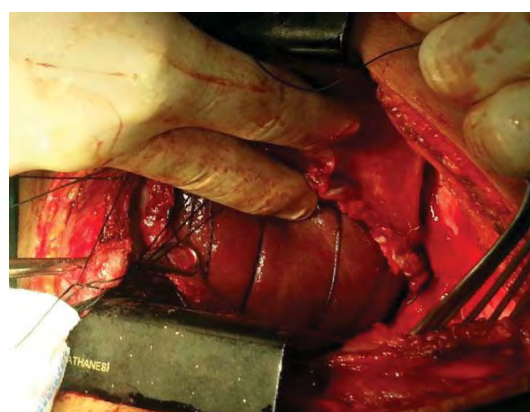
Rüptüre diyafragma Bilgisayarlı toraks tomografisi

Resim 2



Travmatik diyafragma rüptürünün intra-operatif görünümü

Resim 3



İnteroperatif sütür görünümü

TP-007

MALATYA DEVLET HASTANESİ'NDE 2008-2013 YILLARINDA YAPILMIŞ OLAN TORAKAL SEMPATEKTOMİ AMELİYATLARININ DEĞERLENDİRMESİ: 142 VAKANIN ANALİZİ

Ş. Mustafa Demiröz, Duran Yıldız, Mehmet Özgel

Malatya Devlet Hastanesi, Göğüs Cerrahisi Kliniği, Malatya

GİRİŞ: Malatya Devlet Hastanesi bünyesinde iki ayrı kampüs Göğüs Cerrahisi Kliniklerinde 2008 Ocak -2013 Temmuz tarihleri arasında yapılmış olan 142 torakal sempatektomi ameliyatını retrospektif olarak inceledik. Bu dönem içerisinde toplamda 106 hastaya 142 sempatektomi operasyonu yapılmıştır.

MATERYAL - METOD: Tüm hastalar ameliyat öncesi dermatoloji blümüne konsülte edildi, tiroid fonksiyon testleri yapıldı. Üç farklı cerrah tarafından yapılan operasyonlarda cerrahın tercihine göre alet kullanılarak, standart olarak T2-T3 ve T4 torakal sempatik sinir bütünlüğü bozulmuş, ilgili sinir uçları rejenerasyona imkan vermeyecek derecede ayrılmış, 2-3-4. kotların üzeri paravertebral 3cm'lik kesimde koterize edilmiştir.

BULGULAR: Hastaların 14'ü kadın, 92'si erkek, yaş ortalaması 22 (18-27), beden kitle indeksi ortalaması 22,4 (20-26) idi. Etiyolojik olarak büyük çoğunluğu aksiller ve / veya palmar hiperhidrozis hastaları (94 hasta, %88.6) geri kalan kesimi ise Reynaud fenomeni hastaları (12 hasta, %11.4) oluşturmaktaydı. Hastalar tek taraflı veya bilateral operasyon seçimi açısından serbest bıraktı; tek taraflı operasyonu tercih eden 34 hastaya en az bir ay arayla iki farklı seansta tek taraflı operasyon (%32.1) uygulanırken, diğer hastalar aynı seansta bilateral operasyonu tercih etti (%67.9). Bütün operasyonlara VATS ile başlandı, 8 vakada operasyon, yapışıklıklar nedeniyle aksiller mini torakotomi ile tamamlandı. Bu 8 hastanın 6'sında geçirilmiş tüberküloz öyküsü, birinde öncesinde yapılmış aksiller botoks tedavisi öyküsü bulunurken, bir hastanın öyküsünde yapışıklık nedeni olabilecek tıbbi öykü bulunmamaktaydı. Hiçbir vakada majör kanama gerçekleşmedi. İntraoperatif en sık kardiyak komplikasyon sempatik sinirlerin koterizasyonu sırasında gelişen ciddi bradikardi oldu, toplam 18 ameliyatta (ameliyatların %12.6'sı) gelişen bu komplikasyon intraoperatif adrenalinele düzeltildi. Tek taraflı yapılan operasyonların hiçbirinde postoperatif tüp torakostomi gerekmezken, bilateral operasyonların 2'sinde (%5,5) postoperatif pnömotoraks tüp torakostomi gerektirecek düzeyde oldu. Hastaların ortalama izlem süresi 12,4 ay (1-32 ay) iken en sık postoperatif komplikasyon Kompansatuar hiperhidrozis (KHH) hiperhidrozis nedeniyle opere olan 16 hastada (%17) izlenirken bunların 2'sinde semptomlar "ameliyat olmuş olmaktan pişmanlık" düzeyinde idi. Diğer 14 hastadan oksibütinin tedavisini kabul eden 2'sinde semptomlar belirgin derecede azaldı. Reynaud hastalığı nedeniyle opere edilen hastaların 2'sinde (%16,6), hiperhidrozis nedeniyle opere edilen hastaların 1'inde (%1,06) nüks izlendi.

SONUÇ: Gerek hiperhidrozis, gerekse Reynaud fenomeni bireylerin sosyal yaşamda kısıtlılıklara neden olan hastalıklardır. Endoskopik Torakal sempatektomi operasyonları devlet hastaneleri bünyesindeki göğüs cerrahisi kliniklerinde de yüksek başarı, düşük komplikasyon oranları ile uygulanabilen operasyonlardır.

TP-008

CERRAHİ TEDAVİ UYGULANAN 30 JİNEKOMASTİLİ HASTANIN DEĞERLENDİRİLMESİ

Nurettin Yiyit, Akın Yıldızhan, Fatih Candaş, Rauf Görür, Turgut Işıtmangil
Gata Haydarpaşa Eğitim Hastanesi, Göğüs Cerrahisi Servisi, İstanbul

GİRİŞ: Jinekomasti benign erkek memesi büyümesidir. Bilinen en etkin tedavisi cerrahidir. Günümüze kadar bir çok farklı teknik tanımlanmıştır. Çalışmamızda hastanemize jinekomasti tanısıyla kabul edilen hastalarımız retrospektif olarak incelendi. Hastalara uyguladığımız cerrahi teknikleri, sonuçları, komplikasyonları, hastaların memmuniyet durumu ile sunmayı amaçladık.

HASTALAR ve YÖNTEMLER: Şubat 2010 ile Kasım 2012 arasında 30 hasta ameliyat edildi. 5 (%16,6) hasta bilateral jinekomastili olduğundan aynı seansta bilateral ameliyat edildi. Cilt fazlası olmayan hastalara semisirküler-periareolar alt insizyonla, cilt fazlası olan hastalara sirkümareolar insizyon-periareolar deepitelizasyon ile subkutan mastektomi yapıldı. Bir hastaya aynı seansta karşı taraf meme ucu redüksiyonu ve 2 hastaya areola redüksiyonu yapıldı. Sadece 3(%10) hastaya dren konuldu. Postoperatif 1 ay hastaların göğüs çevresine elastik bandaj kullanıldı. Hastalar postoperatif bir ay sonra kontrole çağırıldı.

BULGULAR: Çalışmamıza dahil edilen 30 hastadan sadece birine revizyon yapılması gerekti. Drenaj gerektirecek düzeyde bir hastada hematoma, bir hastada seroma gelişti. Bir hastada geçici memebaşı iskemisi gelişti. 29(%96,6) hastamız sonucu iyi olarak nitelendirirken 1(% 3,3) hastamız kötü olarak değerlendirdi.

TARTIŞMA: Jinekomasti tedavisinde en etkin tedavi cerrahi rezeksiyondur. Hastada cilt fazlalığı olup olmaması durumuna göre cerrahi teknik seçimi yapılmalıdır. Hedef her zaman için en iyi simetriyi sağlamak ve en az skar bırakacak teknikle memeyi küçültmektir.

TP-009

PULMONER TÜMÖRLET

Leyla Nesrin Acar¹, S.Ş Erkmn Gülhan¹, Pınar Bıçakçioğlu¹, Ülkü Yazıcı¹, Göktürk Fındık¹, Sadi Kaya¹, Funda Demirağ²

¹Ankara Atatürk Göğüs Hastalıkları ve Göğüs Cerrahisi Eğitim ve Araştırma Hastanesi, Göğüs Cerrahisi Kliniği, Ankara

²Ankara Atatürk Göğüs Hastalıkları ve Göğüs Cerrahisi Eğitim ve Araştırma Hastanesi, Patoloji Kliniği, Ankara

GİRİŞ: Pulmoner tümörlet, multifokal nöroendokrin hücrelerinin oluşturduğu 5 mm'den küçük hücre topluluklarıdır. Morfolojik olarak Kulchitsky hücrelerinden köken alır, karsinoid tümördeki ile aynı özelliklere sahip, uniform, yuvarlak-oval ya da iğsi biçimli ve orta büyüklükte sitoplazmaya sahip hücrelerden oluşan peribronşiyolar, nodüler mikroskopik hücre gruplarına verilen isimdir. Lezyon boyutu 5 mm'den daha büyük olursa karsinoid tümör olarak adlandırılır. Tümörlet, genellikle insidental olarak görülürler. Kronik akciğer inflamasyonlarında tepkisel olarak bir nöroendokrin hücre proliferasyonu görülebilir. Tümörlet nadiren metastaz ve lenfoid invazyon gösteren lezyondur. Dünya Sağlık Örgütü'nün akciğer tümörlerinin histolojik sınıflandırmasında tümörletler de preinvaziv lezyonlar olarak sınıflandırılmıştır. Benign seyirli lezyonlar olarak kabul edilseler de, lenf nodu metastazı yapmış tümörlet olguları da bildirilmiştir. Pulmoner tümörletlerin akciğerin nöroendokrin tümörleri olarak incelenmesi gereken ve karsinoide intraepitelyal neoplastik transformasyon gösterebileceği unutulmamalıdır. Bu yazıda çeşitli nedenler ile opere edilen ve cerrahi örneğin histopatolojik değerlendirmesinde primer patolojiye eşlik eden tümörlet tanısı konulan 26 hasta sunuldu.

BULGULAR: Ocak 2003-Haziran 2013 tarihleri kliniğimizde cerrahi yapılan hastaların patoloji piyeslerinin incelenmesinde 26 olguda tümörlet saptandı. Bir olguda lenf nodu metastazı mevcuttu. Olguların 13'ü erkekti ve yaş ortalaması 48.34 (16-72) idi. Olguların 11'inde balgam ekspektorasyonu, 9'unda hemoptizi, 6'sında kronik öksürük ve 2'sinde sık enfeksiyon geçirme öyküsü mevcuttu. Onsekiz olguya sol posterolateral, 8 olguya sağ posterolateral torakotomi ile girişim yapıldı. Dokuz olguya alt lobektomi+lingulektomi, 6 olguya alt lobektomi, 4 olguya orta, 3 olguya üst lobektomi, 1 olguya bilobektomi inferior, 3 olguya wedge rezeksiyon uygulandı. Postoperatif 1 olguya kanama, 1 olguya atelektazi nedeniyle retorakotomi uygulandı. İki olguda yara yeri enfeksiyonu, 1 olguda uzamış hava kaçağı gelişti. Bu 4 olguda sorunsuz olarak taburcu edildi. Operasyon materyallerinin mikroskopik incelemesinde 20 bronşektazi, 2 aspergilloma, 2 intertisiyel akciğer hastalığı, 1 sekestrasyon, 1 adenosquamöz ca izlendi. Bir olguda lenf nodunda metastaz izlendi. Ortalama hastanede kalış süresi 13.6(5-22) gün idi. Ortalama takip süresi 120.14(10-923)gündür. Takipleri sırasında patoloji saptanmadı.

SONUÇ: Pulmoner tümörletler, akciğerin nöroendokrin tümörleri olarak kabul edilmekle beraber malign karsinoid tümörlere dönüşüm gösterebilen lezyonlar olduğundan tümörlet saptanan olguların primer neden benign olsa da lenfatik metastaz ve olası malingnite dönüşümü açısından yakın takibi gerekir.

TP-010

AİLESEL KANSER ÖYKÜSÜ VARLIĞI AKCİĞER KANSERİ RİSKİNİ ARTTIRIR MI?

Pınar Güney¹, Sibel Arınç¹, Umut Sabri Kasapoğlu¹, Özlem Makbule Akbay¹, Feyyaz Kabadayı², İlim İrmak¹, Emine Nur Koç¹

¹Süreyyapaşa Göğüs Hastalıkları ve Göğüs Cerrahisi Eğitim Ve Araştırma Hastanesi, Göğüs Hastalıkları Kliniği, İstanbul

²Dr.Süreyya Adanalı Göksun Devlet Hastanesi, Göğüs Hastalıkları, Kahramanmaraş

GİRİŞ: Akciğer kanseri en sık rastlanan malign tümörlerden biri olup sağkalımı kötüdür. Akciğer kanserinde ailesel yatkınlığı destekleyen çok sayıda çalışma vardır.

MATERYAL - METOD: Nisan 2013 - Haziran 2013 tarihleri arasında Süreyyapaşa Göğüs Hastalıkları ve Göğüs Cerrahisi Eğitim ve Araştırma Hastanesi'nde takip ve tedavi edilen eski-yeni tanı 180 akciğer kanserli hasta grubu ile 94 kişilik sağlıklı kontrol grubu çalışmaya dahil edildi. Çalışmada hastaların sigara için öyküsü, ailelerindeki malignite varlığı ve sosyokültürel düzey incelendi.

BULGULAR: 159(%88.3) erkek, 21(%11.7) kadın hastadan oluşan hasta grubunun yaş aralığı 36-83 arasında değişip yaş ortalaması 61.6 idi. Olgulardan 10'unun (%5.5) hiç sigara öyküsü olmayıp, 135 olgu(%75) sigara kullanmayı bırakmış, 35 olgu(%19.5) halen sigara kullanmaktaydı. Kanser histolojik tip olarak skuamöz hücreli karsinom 73 olguda (%40.5), adenokarsinom 54 olguda (%30), küçük hücreli karsinom 21 olguda (%11.6) olarak saptandı. Hasta grubunda 86 olguda(%47.7), kontrol grubunda 36 olguda(%36) kanser açısından aile hikayesi pozitifliği vardı. Akciğer kanseri olan olguların 56'sının(%31) birinci ve ikinci derece akrabalarında akciğer kanseri öyküsü saptandı. Kontrol grubunda 8 olgunun (%8.4) birinci ve ikinci derece akrabalarında akciğer kanseri öyküsü saptandı. Hasta ve kontrol grubunda aile öyküsü olarak en sık GİS maligniteler yaygınken, akciğer kanserli olguların yakınlarında akciğer kanserinin kontrol grubuna göre daha sık olduğu bulundu.(p<0.05)

SONUÇ: Akciğer kanserli hastaların yakınlarında akciğer kanserinin sık bulunması olguların ve akrabalarının sigara içimi açısından irdelenmesini gerektirmektedir.

TP-011

BÜYÜK HÜCRELİ AKCİĞER KANSERİ TANISI ALAN HASTALARIN DEĞERLENDİRİLMESİ

Pınar Atagün Güney¹, Sibel Arınç¹, Umut Sabri Kasapoğlu¹, İlim Irmak³, Feyyaz Kabadayı¹, Ayşem Aşkı Öztin¹, Mine Demir², İrfan Yalçınkaya²

¹Süreyyapaşa Göğüs Hastalıkları ve Göğüs Cerrahisi Eğitim Ve Araştırma Hastanesi, Göğüs Hastalıkları Kliniği, İstanbul

²Süreyyapaşa Göğüs Hastalıkları ve Göğüs Cerrahisi Eğitim Ve Araştırma Hastanesi, Göğüs Cerrahisi Kliniği, İstanbul

³Dr.Süreyya Adanalı Göksun Devlet Hastanesi, Göğüs Hastalıkları, Kahramanmaraş

GİRİŞ:Akciğerin büyük hücreli nöroendokrin karsinomları oldukça nadir görülür. Oldukça agresif, kötü prognoza sahip bir tümör olarak tanımlanmıştır. Tedavi stratejisi ile sonuçları halen belirsizliğini korumaktadır ve 5 yıllık sağkalım %15-57 arasında bildirilmiştir.

MATERYAL - METOD: Süreyyapaşa Göğüs Hastalıkları ve Göğüs Cerrahisi Eğitim ve Araştırma Hastanesi'ne Ocak 2006 – Aralık 2009 arasında başvuran ve büyük hücreli akciğer kanseri tanısı alan 14 olgu retrospektif olarak incelendi.

BULGULAR: 13'ü(%92) erkek ve 1'i kadın olan olgularımızın yaş ortalaması 57.9 olup yaş aralığı 39-77 arasında değişmekteydi. Sigara içme durumu açısından olgular değerlendirildiğinde sadece 1(%8) olgunun sigara içmediği tespit edildi. En sık görülen semptom öksürük(%78) ve göğüs ağrısı(%57) olarak saptanmıştır. Tümör yerleşim yeri olarak en sık sol alt(%28) ve sağ üst lobu(%28) tutulumu olduğu görüldü. Tanı aşamasında olguların 6'sı(%42) erken evrede, 8'i(%58) ileri evrede olduğu görüldü. 1 olguya FOB ile, 1 olguya torasentez patolojisi ile tanı konulurken 12 olguya(%85) cerrahi ile tanı konulmuştur. Tedavi sonuçları incelendiğinde 5 olgunun(%35) takipteyken, 9 olgu(%65) kaybedilmiştir.

SONUÇ: Nadir görülen büyük hücreli akciğer kanserlerinin tanısı için cerrahi girişime gerek duyulmaktadır

TP-012

MALİGN MEZOTELYOMA HASTALIĞINDA TOMOGRAFİ BULGULARI

Özlem Abakay¹, Abdullah Çetin Tanrıkulu¹, Abdurrahman Abakay¹, Yılmaz Palancı², Mehmet Guli Çetinçakmak³, Mehmet Ali Kaplan⁴, Hadice Selimoğlu Şen¹

¹Dicle Üniversitesi Tıp Fakültesi Göğüs Hastalıkları AD

²Dicle Üniversitesi Tıp Fakültesi Halk Sağlığı AD

³Dicle Üniversitesi Tıp Fakültesi Radyodiagnostik AD

⁴Dicle Üniversitesi Tıp Fakültesi Tıbbi Onkoloji AD

Malign mezotelyoma (MM) plevral alanlar başta olmak üzere çeşitli seröz zarlardan kaynaklanmaktadır. Bu hastalıkta öncelikli olarak çevresel ve mesleki asbest maruziyeti suçlanmaktadır. Bu hastalıkta maruziyeti bilinen kişilerde Toraks Bilgisayarlı Tomografi (BT) bulguları önemli olmaktadır. MM hastalarında Toraks BT bulgularını incelemek amacıyla Üniversite hastanesinde takipleri yapılan ve histo-patolojik olarak tanıları konmuş olan 24 MM hastasının dosyaları retrospektif olarak incelendi. Toraks BT bulguları dosyalarından alındı. Toplam 14 erkek ve 10 kadın MM hastası çalışmaya alındı. Hastaların yaş ortalaması 58,6 yıl olarak bulundu. Hastaların 11'inde sol taraf (% 45,8), dokuzunda sağ taraf (% 37,5) ve dördünde ise bilateral tutulum (% 16,7) saptandı. Hastaların 23'ünde (% 95,8) plevral sıvı saptandı. Hastaların 19'unda ise ateletazi saptandı. Toplam 14 hastada (% 58,3) plevral kalınlaşma ve 10 hastada ise plevral kitle saptandı. Ayrıca toplam altı hastada (% 25) parankim tutulumu ve beş hastada (% 20,8) ise perikard tutulumu saptandı. Çalışmadan anlaşılacağı üzere MM hastalarında plevral sıvı, plevral kalınlaşma ve plevral kitle önemli bulgulardır. Özellikle risk altındaki hastalarda bu bulgular saptanırsa bu hastalık açısından dikkatli olunmalıdır.

TP-013

MALİGN PLEVRAL MEZOTELYOMADA ORTALAMA YAŞAM SÜRESİNİN YILLARA GÖRE DEĞİŞİMİ

Abdullah Çetin Tanrıkulu¹, Abdurrahman Abakay¹, Özlem Abakay¹, Mehmet Ali Kaplan², Mehmet Küçüköner², Cengizhan Sezgi¹, Hadice Selimoğlu Şen¹, Maşuk Taylan¹, Halide Kaya¹

¹Dicle Üniversitesi Tıp Fakültesi Göğüs Hastalıkları AD

²Dicle Üniversitesi Tıp Fakültesi Tıbbi Onkoloji AD

Malign Plevral Mezotelyoma (MPM) plevral alanları tutan ve genel olarak asbest temasının sorumlu tutulduğu bir kanser hastalığıdır. MPM hastalarında tanı sonrası ortalama yaşam süresi düşük olmaktadır ve günümüze kadar geliştirilen birçok tedavi seçeneğine rağmen ortalama yaşam konusunda gelişmeler sınırlı kalmıştır. MPM hastalarında yıllar içindeki ortalama yaşam konusunda olan değişiklikleri takip edebilmek amacıyla bu retrospektif çalışma planlandı. Bu çalışmaya takipleri üniversite hastanesinde yapılan ve vefat etmiş ve ayrıca vefat tarihi bulunabilen ve tanıları histo-patolojik olarak konulan toplam 240 MPM hastası alındı. Çalışma retrospektif olarak yapıldı ve hasta bilgileri dosyalarından alındı. Hastaların yaş ortalaması 57,3 yıl olarak saptandı (139 erkek ve 101kadın). Hastalar tanı sonrası ortalama olarak 13,86 ay yaşamışlardı. Toplam 167 hastada (%69,6) asbest teması saptanabildi. Hastalarda ortalama 30,8 yıl asbest teması vardı. 1999-2006 yılları arasında tanı konan 78 MPM hastası ortalama 14,99 ay, 2007-2009 yılları arası tanı alan 90 hasta ortalama 14,83 ay ve 2010- 2012 yılları arasında tanı alan 72 hasta ise ortalama 11,42 ay yaşamışlardı. Elde edilen bu yaşam süreleri arasındaki fark istatistiki olarak anlamlıydı. Sonuç olarak MPM prognozunda hastalarımızda düzelme saptanamamıştır. MPM hastalarında ortalama yaşam süresinde gelişme olmamasının sebepleri geniş serili ve tedavi opsiyonlarını da içeren çalışmalarla değerlendirilmelidir.

TP-014**AKCİĞER KANSERLİ OLGULARDA KOAH VARLIĞI**

Tekmile Odabaşı, Aslı Bingöl, Gülizar Canan Şanlı, Yeşim Önder, Sulhattin Arslan
Cumhuriyet Üniversitesi Tıp Fakültesi Göğüs Hastalıkları AB, Sivas

GİRİŞ: Akciğer kanseri ve kronik obstrüktif akciğer hastalığı (KOAH) sigara içimi ile yakın ilişkilisi olarak görülen iki hastalıktır. Her iki hastalıkta kronik komorbid hastalıklarla seyredabilmektedir. İki hastalığın bir arada bulunması birbirlerinin prognozunu etkiledikleri bildirilmektedir.

AMAÇ: Bu çalışmanın amacı, akciğer kanserli hastalarda KOAH sıklığını araştırmak ve bunun cinsiyet, yaş, kanserin yerleşim yeri, hücre tipi, evre ile olan ilişkisini değerlendirmektir.

MATERYAL - METOD: Retrospektif olarak akciğer kanseri tanısı alan ve dosyalarına ulaşılabilen 60 hasta çalışmaya alındı. Hastaların 55'i (%91.7) erkek, 5'i (%8.3) kadın idi. Çalışmaya alınan hastaların 17'sinde (%28.3) KOAH saptandı. Diğer komorbid hastalıklar sırasıyla, koroner kardiyovasküler hastalıklar, hipertansiyon ve diabetes mellitus idi. Akciğer kanserli KOAH'ı olan ve KOAH'ı olmayan hastalarda yaş ve cinsiyet açısından fark yoktu ($p>0.05$). Her iki grupta da en sık görülen histolojik tümör tipleri skuamöz hücreli karsinomdu. KOAH'lı olgularda akciğer kanseri genelde santral yerleşme eğiliminde idi ($p<0.05$). Her iki grup arasında hastalık evresi açısından bir fark yoktu ($p>0.05$).

SONUÇ: Akciğer kanserli hastalarda KOAH sıklığı normal popülasyonda görülenden daha fazla ve santral yerleşme eğilimindeydi. Buna rağmen cinsiyet, yaş, histolojik tip, hastalık evresi açısından bir farklılık bulunmamaktaydı.

TP-015

KÜÇÜK HÜCRELİ AKCİĞER KANSERİNDE 10 YILLIK SAĞKALIM

Fatma Nilgün Hatabay¹, Nuray Erdal¹, Ferah Ece²

¹SüreyyapaŖa Göğüs Hastalıkları ve Göğüs Cerrahisi Eđitim AraŖtırma Hastanesi, İstanbul

²BahçeŖehir Üniversitesi Liv Hospital, Göğüs Hast. ABD, İstanbul.

Küçük hücreli akciđer kanseri, kemoterapiye ve radyoterapiye duyarlı olduđu halde sınırlı evrede ortalama sağkalım 18-24 ay, yaygın evrede ise 9-12 aydır. Bu alıřmada Ocak 2000- Temmuz 2003 arasında tedaviye bařlanan 108 küçük hücreli akciđer kanseri tanılı hasta izlendi. Tedavi bařlangıcından 10 yıl sonra 6 hasta halen yařıyordu. 6 hastanın 5'i tedaviye bařladıktan sonra hi sigara içmedi, 1'i ise sigara içmeye devam etti. 6 hastaya da ilk seim kemoterapi olarak Sisplatin + Etoposid ve toraksa radyoterapi uygulandı. 3 hasta tek seim kemoterapi, 3 hasta ikinci seim kemoterapi aldı. 5 hastada uzak metastaz geliřmedi. 1 hastada tedaviye bařladıktan 8 ay sonra beyin metastazı geliřti, kranyal radyoterapi uygulandı. Bu hasta beyin metastazından sonra 11 yıldır yařıyor. Küçük hücreli akciđer kanserinde 10 yıllık sağkalım çeřitli yayınlarda %2,5-5 arası bildirilmiřtir. Bu alıřmada 10 yıllık sağkalım % 5,5 olup literatürle uyumludur. Tedavisiz beklenen yařam süresi 3-6 ay olan bir hastalıkta uygun tedaviyle 10 yılı geen hastalar olması ümit vericidir. Bu hastalar sekonder kanser geliřimi yönünden dikkatle izlenmelidir.

TP-016

MEDIASTİNAL PATOLOJİLERE YAKLAŞIM

Ercan Kurtipek¹, Hıdır Esmen², Melike Duran², Nuri Düzgün², Mihrican Yeşildağ¹, Taha Tahir Bekçi¹, Mustafa Çaycı³

¹Konya Eğitim ve Araştırma Hastanesi Göğüs Hastalıkları Kliniği

²Konya Eğitim ve Araştırma Hastanesi Göğüs Cerrahisi Kliniği

³Konya Eğitim ve Araştırma Hastanesi Göğüs Nükleer Tıp Bölümü

Mediasten; toraks boşluğunun, üstte toraks girişi, altta diyafragma, arkada vertebral kolon, önde sternum ve yanlarda pariyetal plevra ile çevrilen anatomik bir bölgedir. Sıklıkla anterior, orta ve posterior mediasten olarak üç grup altında değerlendirilir. Mediastende çok sayıda organ ve dokunun bulunması nedeni ile neoplastik kitleler, kistik lezyonlar, enfektif hastalıklar ve granülamatöz hastalıklar burada sıklıkla görülmektedir. Mediastendeki kitlelerinin %80'ini sekonder kitleler oluştururken, primer kitleler %20 oranındadır. Primer mediasten kitleleri her yaş grubunda görülebilmekle birlikte, 20-30 yaş aralığında ve erkeklerde daha sıktır. Yapılan çalışmalarda insidans 4-9/10000 olarak raporlanmıştır. Granülamatöz hastalıklar ve lenfomada değişen oranlarda sıklıkla mediastende izlenen patolojilerdendir. Çalışmamızda hastanemiz göğüs hastalıkları ve göğüs cerrahisi kliniğinde Ocak2010- Temmuz 2013 tarihleri arasında karşılaştığımız mediastinal kitlelere yaklaşımımızı sunmayı planladık. 47i olgu retrospektif olarak incelendi. Olgular mediastinal patoloji ve uygulanan cerrahi prosedürlere göre gruplara ayrıldı. Olguların; 19'unda (%40) sarkoidoz, 10'unda (%21) timik lezyonlar, 8'inde (%17) nörojenik tümörler, 4'ünde (%8) lenfoma, 3'ünde (%6) mezenkimal tümör, 2'sinde (%4) kazeifiye granülamatöz lenfadenit, 1'inde(%2) Castleman hastalığı saptandı. Tanıya yönelik olgulara mediastinoskopi (%49) işlemi en fazla uygulanırken, transtorasik iğne biyopsi (%26), torakotomi (%21) ve Wats/Wedge rezeksiyonu da (%4), diğer yardımcı işlemler olarak sıralandı (Tablo 1). Sonuç olarak birinci sıklıkla sarkoidoz görülürken, bunu timik hadiseler ve lenfoma izledi. Ayrıca tanıya yönelik işlemlerden cerrahi bir işlem olan mediastinoskopi en fazla tercih edilen bir yöntem olmasına rağmen, daha az bir invaziv işlem olan görüntüleme eşliğinde iğne biyopsi uygulamasının da tanıya katkısı belirgindi. Bu yüzden mediastinal kitle görülen olgularda tanı için cerrahiden önce eğer yapılabilirse, görüntüleme eşliğinde biyopsi tercih edilmesi düşünülebilir.

Tablo 1. Mediastinal kitlelerin dağılımı ve uygulanan işlemler

Mediastinal Lezyon	Mediastinoskopi	Transtorasik İğne Biyopsi	Torakotomi	Wats/Wedge
Lenfoma	2	2		
Timoma	1	3	2	
Timik karsinom		1		
Timolipoma		1		
Timik karsinoid		1	1	
Sarkoidoz	16	1		2
Shwannoma		2	3	
Ganglionöröma			1	
Castleman Hastalığı			1	
Kazeifiye Lenfadenit	2			
Nöroblastom			2	
Pleomorfik Karsinom		1		
Miksoid Liposarkom	1			
Benign Mezenkimal Tümör	1			
	23 (%49)	12(%26)	10(%21)	2(%4)

TP-017**80 YAŖ ÜSTÜ AKCİĞER KANSERİNDE KEMOTERAPİ**

Fatma Nilgün Hatabay, Nuray Erdal, Makbule Özlem Akbay, Dilek Ernam

SüreyyapaŖa Göğüs Hastalıkları ve Göğüs Cerrahisi Eđitim AraŖtırma Hastanesi,İstanbul

YaŖam süresinin uzamasıyla birlikte 80 yaŖ ve üzerinde akciđer kanseri daha sık görölmektedir. Seçilmiş, performansı iyi hastalar kemoterapiyi tolere edebilir. 80 yaŖ üstü 14 hastada kemoterapinin etkisini deđerlendirdik. 4 hasta küçük hücreli akciđer kanseriydi (KHAK) ve bu hastalara ilk seçim olarak Karboplatin + Etoposid uygulandı. Yaygın evre KHAK olan 1 hasta 12 ay yaŖadı. Sınırlı evre 2 hasta 14 ve 20 ay yaŖadı, 1 hasta ise 16 aydır yaŖıyor. 10 hasta küçük hücreli dıŖı akciđer kanseriydi. (KHDAK) 6 hastaya tek ajan kemoterapi, 4 hastaya kombinasyon kemoterapisi uygulandı. İleri evre KHDAK olan hastalar kemoterapi uygulandıktan sonra 1, 2, 3, 6 ve 7 ay yaŖadılar. Lokal ileri evre KHDAK olan 4 hasta kemoterapiye baŖladıktan sonra 11, 17, 18 ve 22 ay yaŖadı. 1 hasta 6 aydır yaŖıyor. Sonuç olarak 80 yaŖ üstü KHAK ve lokal ileri evre KHDAKnde kemoterapi uygulanabilir ve tolere edilebilir. İleri evre KHDAKnde ise destek tedavinin tercih edilmesi gerektiđini düşünmekteyiz.

TP-018

MALİGN PLEVRAL MEZOTELYOMALI HASTALARDA SAĞKALIMI ETKİLEYEN FAKTÖRLERİN DEĞERLENDİRİLMESİ

Adem Koyuncu¹, Deniz Köksal¹, Özlem Özmen², Funda Demirağ³, Hülya Bayız⁴, Koray Aydoğdu⁵, Mine Berkoğlu¹

¹Atatürk Göğüs Hastalıkları ve Göğüs Cerrahisi EAH, Göğüs Hastalıkları Kliniği

²Atatürk Göğüs Hastalıkları ve Göğüs Cerrahisi EAH, Nükleer Tıp Bölümü

³Atatürk Göğüs Hastalıkları ve Göğüs Cerrahisi EAH, Patoloji Bölümü

⁴İstanbul Gebze Medikal Park Hastanesi, Göğüs Hastalıkları

⁵Atatürk Göğüs Hastalıkları ve Göğüs Cerrahisi EAH, Göğüs Cerrahisi Kliniği

GİRİŞ-AMAÇ: Malign plevral mezotelyoma (MPM) oldukça kötü prognozlu ve agresif bir tümör olup, halen standart bir tedavisi yoktur. Bu çalışmada MPM için prognostik faktörleri araştırmayı amaçladık.

YÖNTEM: Çalışmamıza Kasım 2008-Aralık 2012 tarihleri arasında hastanemizde MPM tanısı konmuş ve pozitron emisyon tomografisi (PET/BT) çekilmiş 60 hasta alındı. Hastaların klinik özellikleri, laboratuvar bulguları, toraks bilgisayarlı tomografi bulguları, PET/BT bulguları, patolojik bulguları, evreleri ve uygulanan tedavi şekilleri ile sağkalım arasındaki ilişki araştırıldı. Patolojik değerlendirmeler için, preparatlar arşivden çıkarılarak yeniden değerlendirilerek, mitoz sayısı, nekroz ve inflamasyon varlığı açısından incelendi. Mitoz sayısına göre hastalar, Mitotik aktivite indeksi 1 (MAİ 1) ≤ 9 , MAİ 2: 10-19, MAİ 3: 19 olarak gruplandırıldı.

BULGULAR: Çalışmaya dahil edilen 60 hastanın 34'ü erkek, 26'sı kadın olup, yaş ortalaması $53,6 \pm 10,6$ (27-77) yılıdır. Asbest maruziyet oranı %88,3, sigara kullanım oranı %43,3 idi. Hastaların %25'ine palyatif tedavi uygulanırken, %63,3'üne kemoterapi, %11,7'sine cerrahi ile birlikte kemoterapi verilmişti. Median sağkalım $14,83 \pm 10,75$ ay bulundu. Tek değişkenli analizde lökositoz olması ($p=0,009$), toraks bilgisayarlı tomografide çepeçevre plevral tutulum olması ($p=0,037$), SUVmaks değerinin 8'in üzerinde olması ($p=0,023$), MAİ'nin 1'den büyük olması ($p=0,033$), nekroz varlığı ($p=0,037$), tedavi almamış olmak ($p=0,004$), tümör evresinin ileri olması ($p=0,004$) sağkalım süresini kısaltan kötü prognostik faktörlerdi. Multivaryant analizde, lökositoz varlığı ölüm riskini 2,27 kat, SUVmaks değerinin 8'in üzerinde olması 1,89 kat, MAİ'nin 1'den büyük olması 3 kat, tedavi uygulanmamış olması 5,12 kat, evre 3-4 olması 2,46 kat arttıran bağımsız faktörler olarak belirlendi.

SONUÇ: MPM'lı hastaların tanı anında lökositozu olması, PET/BT'de SUVmaks değerinin 8'in üzerinde olması, patolojik incelemede MAİ'nin 1'in üzerinde olması, tedavi almamış olmak ve hastalık evresinin ileri olması negatif prognostik faktörler olarak belirlendi.

TP-019

KLİNİĞİMİZDEN RADYASYON PNÖMONİTİ OLGULARI

Fatih Seğmen¹, Ülkü Yılmaz¹, Metehan Karaca², Deniz Köksal¹, İrem Şerifoğlu¹, Derya Özeydin¹, Nilgün Yılmaz Demirci¹, Yurdanur Erdoğan¹

¹Atatürk Göğüs Hastalıkları ve Göğüs Cerrahisi Eğitim ve Araştırma Hastanesi, Göğüs Hastalıkları Kliniği, Ankara

²Atatürk Göğüs Hastalıkları ve Göğüs Cerrahisi Eğitim ve Araştırma Hastanesi, Radyasyon Onkolojisi Kliniği, Ankara

Akciğerler radyasyona genelde geç reaksiyon veren dokulardandır, ışınlamadan sonra ise hem akut hem de kronik yanıtların geliştiği bildirilmiştir. Radyasyon pnömonitinin ortaya çıkmasından önce haftalar süren ve klinik, radyolojik ve histolojik belirtilerin olmadığı latent bir dönem mevcuttur. Klasik radyasyon pnömoniti ise radyoterapiyi izleyen ilk 6 ay içinde tüm akciğerde ya da akciğerin bir bölümünde diffüz akciğer hasarı şeklinde görülür. Torasik radyoterapi (RT) için en önemli doz sınırlayıcı olaylardan ikisi radyasyon pnömoniti ve fibrozisidir. Literatürdeki sistemik derlemelerin tümüne bakıldığında yaş, komorbidite, tümörün lokalizasyonu, ardışık ya da eş zamanlı kemoterapi (KT) ve sigara içme durumu, altta yatan akciğer hastalığı özellikle kronik obstrüktif akciğer hastalığı, cerrahi ve cinsiyetin araştırılan risk faktörleri olduğu görülecektir. Anlamlı risk faktörü olarak tanımlamadaki problem, klinikle uyumlu düşük grade radyasyon pnömonitinin saptanmasının çalışmaların çoğunda primer sonlanım noktası olması ve çalışmaların yeterli istatistiksel güce ulaşabilen örneklem büyüklüğüne ulaşamamaları ve bu patolojinin öngörülememesidir. Dolayısıyla radyasyon pnömoniti tanısı konulduğunda hasta ilişkili faktörlerin özellikle tedaviye uygunluğu belirleyen pulmoner fonksiyon parametrelerinin tanımlanması ve paylaşılması literatür bazlı meta analizlerin yapılabilmesine olanak sağlayacaktır. Bu noktadan hareketle hastanemiz göğüs hastalıkları kliniklerinde Ocak 2010- Eylül 2012 arasında histolojik alt tipinden bağımsız, eş zamanlı kemoradyoterapi almış 33 hasta retrospektif olarak incelendi. Ondört olguda radyasyon pnömoniti saptandı, olguların 13'ünde grade 2 düzeyinde oluştu. Radyasyon pnömoniti gelişen 14 hastanın (% 42.4) yaş, cinsiyet, evre, histolojik alt tip, tümör lokalizasyonu, pre-operatif kemoterapi veya pulmoner cerrahi durumu, tedavi öncesi ve sonrası solunum fonksiyonları, pulmoner komorbiditeleri uygulanan eş zamanlı KT ajanı, uygulanan RT dozu gibi hasta, tümör ve tedavi ilişkili risk faktörlerinin semptomatik radyasyon pnömoniti gelişmesi üzerine etkileri literatür eşliğinde değerlendirildi.

TP-020

T1-2NOMO KÜÇÜK HÜCRELİ DIŞI AKCİĞER KANSERİ HASTALARINDA GİZLİ LENF NODU METASTAZI İÇİN RİSK FAKTÖRLERİ

Fatma Yıldırım¹, Murat Türk¹, Ümit Özgür Akdemir³, İrfan Taştepe², Ahmet Selim Yurdakul¹

¹Gazi Üniversitesi Tıp Fakültesi, Göğüs Hastalıkları Ana Bilim Dalı, Ankara

²Gazi Üniversitesi Tıp Fakültesi, Göğüs Cerrahisi Ana Bilim Dalı, Ankara

³Gazi Üniversitesi Tıp Fakültesi, Nükleer Tıp Ana Bilim Dalı, Ankara

GİRİŞ-AMAÇ: Çalışmamızın amacı, PET-BT ile klinik Evre I olarak evrelendirilmiş Küçük Hücreli Dışı Akciğer Kanseri (KHDAK) hastalarında gizli lenf nodu metastazı için potansiyel risk faktörlerini incelemek.

MATERYAL - METOD: Torasik Onkoloji ünitemizde PET-BT ile klinik olarak Evre I KHDAK tanısı konmuş ve cerrahi uygulanmış, sistemik lenf nodu örnekleme yapılmış 26 hastanın dosyaları retrospektif olarak incelendi. Hastaların demografik özellikleri, cerrahi yapılarına kadar geçen süre, tümörün histolojik tipi, diferansiyasyon derecesi, lokalizasyonu, PET-BT'deki çapı, cerrahi çapı ve SUVmax değeri kaydedildi. Gizli lenf nodu metastazı için olabilecek risk faktörleri incelendi.

BULGULAR: Hastalar üç gruba ayrıldı: grup 1 (düşük riskli grup) $T \leq 3$ cm ve $SUV_{max} < 11.6$, grup 2 (orta riskli grup) $3 \text{ cm} < T \leq 5$ cm ve $SUV_{max} < 11.6$, grup 3 (yüksek riskli grup) $5 \text{ cm} < T \leq 7$ cm veya $SUV_{max} \geq 11.6$. Cerrahi gizli lenf nodu metastazı olan 4 hastanın tümör histolojik tipi adenokarsinom idi. Gizli lenf nodu metastaz oranları grup 1,2,3 için sırasıyla 2/9 (%22.2), 1/4 (%25.0), 1/13 (%7.7) bulundu. Gruplar arasında istatistiksel anlamlı fark saptanmadı ($p=0.549$).

SONUÇ: T1-2NOMO KHDAK hastalarında cerrahi öncesi çekilen PET/BT'deki primer tümörün boyutu ve SUVmax değeri cerrahi gizli lenf nodu metastazını öngörmeye yeterli değildir.

TP-021

SİGARA BIRAKMA SÜRELERİ İLE AKCİĞER KANSERİ GELİŞİMİ ARASINDAKİ İLİŞKİ

Filiz Çulfacı Karasu¹, Ayşegül Şentürk¹, Hatice Kılıç¹, Funda Karaduman Yalçın¹, Ayşegül Karalezli¹, Hatice Canan Hasanoğlu²

¹Ankara Atatürk Eğitim ve Araştırma Hastanesi Göğüs Hastalıkları Kliniği

²Yıldırım Beyazıt Üniversitesi Tıp Fakültesi Göğüs Hastalıkları Ana Bilim Dalı

AMAÇ: Sigara başlama yaşı, kullanma süresi, kullanma miktarı ve bırakma süresi ile akciğer kanseri gelişimi ve türleri arasındaki ilişkinin gösterilmesi.

MATERYAL - METOD: Çalışmaya Ocak 2009- Nisan 2013 tarihleri arasında Ankara Atatürk Eğitim ve Araştırma Hastanesi Göğüs Hastalıkları Kliniği'nde akciğer kanseri tanısı alan 108 hasta alındı. Hastaların sigara başlama yaşı, kullanma süresi, kullanma miktarı, bırakma süresi, akciğer kanser türleri, akciğer dışı kanser varlığı ve ailede kanser öyküsü varlığı kaydedildi.

BULGULAR: Hastaların 105' i erkek 3'ü kadın ve yaş ortalaması 62.9±9.6 idi. Hastaların 26' sı (%24,1) adenokarsinom, 35'i (%32,4) epidermoid karsinom, 34'ü (%31,5) küçük hücreli, 10'u (%9,3) küçük hücreli dışı akciğer kanseri ve 3 (%2,3) tanesinin ise malign olmasına rağmen tiplendirilmesi yapılamamıştı. Aynı zamanda 4 hastada akciğer dışı organ malignitesi mevcuttu. Hastaların % 81.5' ni sigarayı 10 yıldan az bırakanlar, %18.5' ni 10 yıldan fazla bırakanlar oluşturuyordu. 20 yıl ve üzerinde bırakmış olanların oranı ise tüm hastaların sadece %3.7' si (4 kişi) idi ve hepsinin yaşı 68 yaş üzerindediydi. 20 yıl üzerinde bırakmış olanlardan 3 kişi sigaraya 16-20 yaş arasında başlamıştı. Malign hastalarımız daha çok 16-20 yaş arasında sigaraya başlayanlar ve 31-40 yıl süre ile sigara kullananlardı. 10 yıldan fazla süre bırakanların yaş ortalaması 71± 6.2, 10 yıldan az bırakanların yaş ortalaması 61± 9.2 idi. İki grup arasında anlamlı fark vardı.

SONUÇ: 10 yıldan az bırakmış olanlarda ve hala sigara içenlerde yaş ortalamasının, 10 yıl ve üzerinde bırakmış olanlara göre daha düşük olması sigara bırakmanın malignite oluşumunu geciktirdiğini göstermektedir. 10 yıldan fazla süredir sigara bırakmış olan kişilerde malignite riskinin içmeyenlerle eşitlendiğine dair görüş olmasına rağmen çalışmamızda 20 yıl bırakanlarda dahi düşük de olsa malignite ortaya çıkabildiği gösterilmiştir.

TP-022

MALİGN PLEVRAL EFÜZYONLU OLGULARDA YAŞAM SÜRESİNİ ETKİLEYEN PROGNOSTİK FAKTÖRLERİN İNCELENMESİ

Umut Sabri Kasapoğlu¹, Sibel Arıncı¹, Pınar Güney¹, İlim İrmak⁴, Feyyaz Kabadayı¹, Ferda Aksoy², Mine Demir², İrfan Yalçınkaya³

¹Süreyyapaşa Göğüs Hastalıkları ve Göğüs Cerrahisi Eğitim ve Araştırma Hastanesi Göğüs Hastalıkları Kliniği

²Süreyyapaşa Göğüs Hastalıkları ve Göğüs Cerrahisi Eğitim ve Araştırma Hastanesi Patoloji Kliniği

³Süreyyapaşa Göğüs Hastalıkları ve Göğüs Cerrahisi Eğitim ve Araştırma Hastanesi Göğüs Cerrahisi Kliniği

⁴Dr.Süreyya Adanalı Göksun Devlet Hastanesi, Göğüs Hastalıkları, Kahramanmaraş

GİRİŞ: Malign plevral efüzyonlar, eksudatif plevral efüzyonun sık rastlanan nedenleri arasında almaktadır. Malign bir efüzyonun varlığının saptanması tedavi ve prognoz açısından büyük önem taşır. akciğer kanserinde malign efüzyonun varlığı cerrahi tedavi olasılığını ortadan kaldırırken diğer organ tümörlerinde ileri hastalık belirtisi olup kısa bir bir survi göstergesi olarak kabul edilir. Bizler de hastanemizde malign plevral efüzyon tanısı konan olgularımızı retrospektif olarak inceledik.

MATERYAL - METOD: 2011 yılında Süreyyapaşa Göğüs Hastalıkları ve Göğüs Cerrahisi Eğitim Ve Araştırma Hastanesi'nde malign plevra efüzyon tanısı konulan 141 olgu retrospektif olarak çalışmaya alındı. Hastaların demografik özellikleri, başvuru şikayetleri, malign plevral efüzyon nedenleri, sıvı yerleşimi, laboratuvar tetkikleri ve talk plöredesis yapılma durumu gibi faktörler incelendi. Grupların sağ kalım analizinde kaplan-meier analizi kullanıldı.

BULGULAR: 63'ü(%45) kadın 78'i(%55) erkek olan olguların yaş ortalaması 62.8 idi. En sık başvuru şikayeti sırası ile nefes darlığı ve öksürük olarak saptandı. 102 olgunun(%73) malign plevral efüzyon nedeni akciğer karsinomu iken 39 olguda(%27) malign plevral efüzyon nedeni akciğer dışı karsinomlara bağlı olduğu görüldü. Akciğer karsinomuna bağlı gelişen malign plevral efüzyon en sık olarak adenokarsinom olgularında(%77) görüldüğü saptandı. Transüda eksüda ayrımı yapılan 132 olgudan 3'ü(%2.2) transüdatif özellikteydi. Olguların kaplan meier sağ kalım analizinde erkek cinsiyet, olguların 65 yaş üstü olması, bilateral sıvı yerleşimi, halsizlik semptomu, plevra LDH yüksekliği, kan albümin seviyesindeki düşüklük, plevra protein düşüklüğü sağ kalım analizi için anlamlı bulunurken, malign efüzyon nedeninin akciğer kanseri veya akciğer dışı bir kansere bağlı olması, nefes darlığı ve öksürük semptomlarının varlığı, plevral efüzyon miktarı, talk plöredesis yapılma durumu sağ kalım analizi için anlamsız olarak saptandı. Yapılan cox regresyon analizi ile bu parametreler içinden halsizlik semptomu varlığı, plevra LDH yüksekliği, plevra protein düşüklüğü, kan albümin seviyesindeki düşüklük anlamlı bulundu.

SONUÇ: Malign plevral efüzyonlu olgularda erkek cinsiyet, olguların 65 yaş üstü olması, bilateral sıvı yerleşimi, halsizlik semptomu, plevra LDH yüksekliği, kan albümin seviyesindeki düşüklük, plevra protein düşüklüğü gibi faktörlerin sağkalımı olumsuz etkilediği saptanmıştır.

TP-023

TRANSTORASİK BİYOPSİ SONUÇLARIMIZ

Aslı Gül Akgül¹, Sevtap Gümüştaş², Seymur Salih Mehmetoğlu¹, Ercüment Çiftçi², Serkan Özbay¹, Hüseyin Fatih Sezer¹, Şerife Tuba Liman¹, Salih Topçu¹

¹Kocaeli Üniversitesi Göğüs Cerrahisi AD

²Kocaeli Üniversitesi Radyoloji AD

GİRİŞ: Transtorasik iğne biyopsisi başta akciğer maligniteleri olmak üzere akciğer hastalıkları tanısında sık kullanılan bir tanı yöntemidir. En önemli endikasyonları akciğer nodül ve kitleleri, mediastinal ve hiler lezyonlar, metastatik lezyonlar, göğüs duvarı invazyonu, enfeksiyon orijinli de olabilecek konsolidasyon ve infiltrasyonlardır. Çeşitli çalışmalarda malign lezyonlar için %80'in üstünde tanı oranı bildirilmiştir. Benign lezyonlarda bu oran %12-68'lere düşmektedir. Histoloji ile TTİAB sitolojisi arasındaki uyum %60-90 olarak bildirilmektedir. TTİAB'de sık rastlanılan komplikasyonlar; pnömotoraks, hemotoraks, hemoptizi ve çok nadiren hava embolisidir.

GEREÇ-YÖNTEM: Bu çalışmamızda, Ocak 2011 – Mayıs 2013 tarihleri arasında Kocaeli Üniversitesi Tıp Fakültesi Araştırma ve Uygulama Hastanesinde, bilgisayarlı tomografi eşliğinde yapılan TTİAB sonuçlarımızı sunmayı amaçladık. Toplam 517 hastanın 118'i (%22,8) kadın, 399'u (%77,2) erkek idi. Hastaların yaş aralığı 19 – 86 arasında idi. Biyopsi yapılan lezyon, 88 (%17) hastada santral yerleşimli, 429 (%83) hastada periferik yerleşimli idi. Periferik yerleşimli lezyonlardan 21'i (%4) toraks duvarına lokalize, 23'ü (%4,4) ise paravertebral yerleşimli idi. Olgular çekilen kontrol AC PA grafi ile değerlendirildiğinde 38 (%7.3) hastada iatrojenik pnömotoraks geliştiği görüldü. Olguların patoloji sonuçları retrospektif olarak tarandı. Hastalardan 19'unun patoloji sonucuna ulaşamadı. Ulaşılan 498 patoloji sonucu değerlendirildiğinde 337 (%67.6) olguda histopatolojik tanı konulmuş olduğu görüldü. Olgulardan 161'inde (%32.3) ise herhangi bir histopatolojik sonuca ulaşamadığı görüldü.

TARTIŞMA/SONUÇ: TTİAB uzun yıllar kullanılan iğne çapının kalın olmasına bağlı komplikasyon oranlarının yüksekliği nedeniyle yaygın kabul görmemiştir. Daha sonra floroskopi, US ve BT gibi görüntüleme yöntemleri eşliğinde yapılması, daha ince iğneler kullanılıp elde edilen materyallerin tecrübeli patoloğlar tarafından değerlendirilmesi ile kullanılabilirliği ve güvenilirliği artmıştır. Ülkemizde önceki yıllarda yapılan pek çok çalışmada doğru tanı oranı %59 ile %96 arasında değişmektedir. Bizim çalışmamızda %67.6 oranında doğru histopatolojik tanı konulmuştur. TTİAB sonrası en sık gelişen komplikasyonlar pnömotoraks ve hemoptizidir. Ülkemizde yapılan çeşitli çalışmalarda komplikasyon oranları %4.5-%18.5 arasında bulunmuştur. Bizim çalışmamızda TTİAB uygulanan 517 hastanın 38'inde (%7.3) pnömotoraks gelişti. Hiçbir hastada hemoptizi görülmedi. BT eşliğinde yapılan TTİAB, akciğer kanseri olgularında tanı değeri çok yüksek, komplikasyon oranı çok düşük bir girişim olup güvenle kullanılmaktadır. Sonuç olarak çalışmamızda BT kılavuzluğunda TTİAB'nin güvenilir, iyi tolere edilebilen, basit, özellikle malign olgularda tanı değeri yüksek ve etkin bir yöntem olduğu sonucu bir kez daha doğrulanmıştır.

TP-024

MEDIASTEN KİSTLERİNİN TANI VE TEDAVİSİNDE EBUS-TBİA'NIN YERİ

Erdoğan Çetinkaya¹, Mehmet Akif Özgül¹, Ümran Toru², Hilal Onaran¹, Şule Gül¹, Ertan Çam¹

¹Yedikule Göğüs Hastalıkları ve Göğüs Cerrahisi Eğitim ve Araştırma Hastanesi, Göğüs Hastalıkları Kliniği, İstanbul

²Dumlupınar Üniversitesi Tıp Fakültesi, Göğüs Hastalıkları Anabilim Dalı, Kütahya

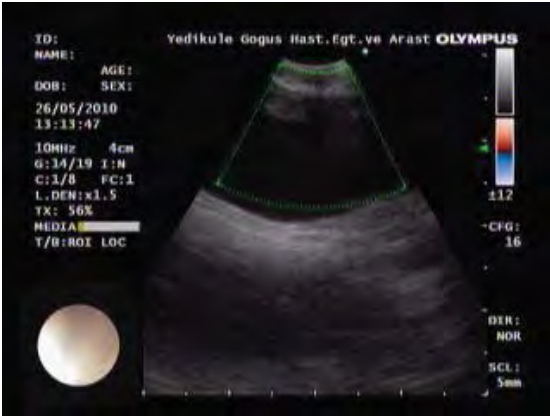GİRİŞ: Mediastinal lezyonların % 20-30'unu mediastinal kistler, tüm mediastinal kistlerin de %50'sinden fazlasını bronkojenik kistler oluşturur. Bronkojenik kistlerin çoğunluğu mediastende, paratrakeal ve subkarinal bölgede yerleşir. Komşu mediastinal yapıların kompresyonu ile ilişkili semptomlara yol açabilen bronkojenik kistlerin tanı ve tedavisinde konvansiyonel Transbronşial İğne Aspirasyonu (TBİA) düşük komplikasyon oranıyla oldukça güvenli ve kist boyutlarında anlamlı azalma sağladığı için de yararlı bir yöntemdir. Yüksek-kaliteli tanısal bir araç olan Endobronşial Ultrasonografi (EBUS)-TBİA ile mediastinal kistlerin derin ve tümüyle aspirasyonunu sağlayarak başarılı bir şekilde tedavi ettiği için bazı araştırmacılar tarafından mediastinal kistlerin tanı ve tedavisinde yeni bir seçenek olarak kullanılmaktadır. Bizim bu çalışmamızda mediastinal kitle veya lenfadenomegali ön tanısı olan ve tanı ve/veya tedavi amaçlı EBUS-TBİA uygulanan 16 olgumuzun sonuçları sunuldu.

MATERYAL - METOD: Mediastinal kitle veya lenfadenomegali ön tanısı olan ve EBUS-TBİA ile kistik lezyon saptanan ve içeriği aspire edilen 16 hastanın verileri retrospektif değerlendirildi.

BULGULAR: 8 (%50) kadın, 8 (%50) erkek hasta olmak üzere toplam 16 hasta çalışmaya dahil edildi. Hastaların yaş ortalaması 47.3 ± 16.0 yıl idi. Toraks BT'de saptanan lezyonların lokalizasyonları incelendiğinde 10 (%62.5) hastada sağ üst ve alt paratrakeal bölge arasında uzandığı, 3 (%18.7) hastada sağ alt paratrakeal bölgede, 2 (%12.5) hastada trakea posteriorunda ve 1 (%6.25) hastada subkarinal alanda olduğu saptandı. Radyolojik olarak lezyonların çapı 35.7 ± 17.1 mm olarak ölçüldü. EBUS ile 16 olguda kistik lezyon gözlemlendi. Bunların 14'ünde kist içeriği tamamen anekoik sıvı görünümdeydi (Resim 1), 2 olguda ise sıvı ve debris içeriğinden dolayı heterojen görünümdeydi. (Resim 2). 16 olgudan 14'ü benign bronkojenik kist, 1'i timik kist ve 1'i de malign kist tanısı aldı. EBUS-TBİA ile kistler lokalize edilerek kist içeriği aspire edildi. Alınan sıvı miktarı 20.4 ± 13.9 cc idi. Aralıklı olarak takip edilen hastaların 3'ünün (%18.7) kontrol BT'sinde nüks gözlemlendiği, 1'i işlem sonrası komplike hale geldiği ve 1'inin ise tanısı malign geldiği için 5 olguda cerrahi tedavi uygulandı. 11 olgunun 6'sında şifa gözlemlendi.

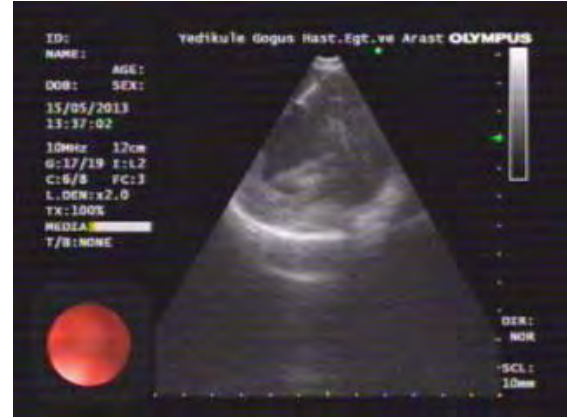
SONUÇ: Mediastinal kistlerin öncelikli tedavisi cerrahi olmasına rağmen EBUS-TBİA kist tanısı ve içeriğinin aspirasyonu ile tedavisini sağlayabilecek minimal invaziv ve etkili bir yöntemdir.

Resim 1



Tamamen anekoik sıvı görünümdeki kist içeriğinin EBUS görüntüsü

Resim 2



Sıvı ve debris içeriğinden dolayı heterojen görünümdeki kistin EBUS görüntüsü

TP-025

CERRAHİ REZEKSİYON UYGULANAN ERKEN EVRE (I & II) KÜÇÜK HÜCRELİ DIŞI AKCİĞER KANSERİNDE MAKSİMAL STANDART UPTAKE DEĞERİNİN PROGNOZA ETKİSİ VAR MI ?

Ertan Aydın¹, Serdar Özkan¹, Özgür Ömer Yıldız², Ülkü Yazıcı¹, Özlem Özmen³, Nurettin Karaoğlanoğlu¹

¹Atatürk Göğüs Hastalıkları ve Göğüs Cerrahisi Eğitim ve Araştırma Hastanesi, Göğüs Cerrahi Bölümü

²Muş Devlet Hastanesi, Göğüs Cerrahi Kliniği

³Atatürk Göğüs Hastalıkları ve Göğüs Cerrahisi Eğitim ve Araştırma Hastanesi, Nükleer Tıp Bölümü

AMAÇ: 18-F-deoksiglukoz (FDG) uptake ölçümü; küçük hücreli dışı akciğer kanseri (KHDAK) hastalarının evrelemede kullanılan non-invaziv bir biyolojik belirleyicidir. Bu çalışmamızda opere edilen erken evre KHDAK olgularında FDG uptake değeri ve sağkalım arasındaki ilişkiyi araştırdık.

METOD: Ocak 2009- Temmuz 2011 tarihleri arasında pre-operatif PET-BT çekildikten sonra küratif cerrahi rezeksiyon uygulanan Evre I ve II KHDAK 171 olgu retrospektif olarak incelendi.

SONUÇLAR: Olguların 155'i erkek 16'ı kadın olup ortalama yaş 59 idi. Tümöral lezyon 101 hastada sağ 73 hastada ise sol hemitoraksta lokalizeydi. Transtorasik iğne biyopsi (n= 99) ve bronkoskopi (n=72) en sık kullanılan tanısal işlem metodları olup patolojik tanı 75 olguda skuamöz, 71 olguda adenokarsinom ve 28 olguda diğer KHDAK tipleri idi. Differansiyasyon 70 olguda iyi, 60 olguda orta ve 44 olguda kötü tipte idi. Operasyon 147 olguda lobektomi/bilobektomi ve 27 olguda pnömonektomi ile gerçekleştirildi. Ortalama tümör çapı 3.3 cm ve ortalama SUV max değeri 12.5 idi. Patolojik evre 125 olguda Evre I ve 46 olguda ise Evre II olarak tespit edildi. Post-operatif 98 olgu adjuvan tedavi almaz iken, 62 olgu kemoterapi, 10 olgu kemoterapi+radyoterapi ve 1 olguda radyoterapi aldı. Takip süresi 12-54 ay arasında değişmekte olup 20 olgu 1-47 ay arası takipte ölürken (ortalama SUV max:13.3), 151 olgunun 22-54 ay arası takipte sağ olduğu (ortalama SUV max:12.3) saptandı. Differansiyasyon ile SUV max arasında ilişki yok iken (p > 0.05), tümör tipi ve tümör çapına göre SUV max tutulumları anlamlı idi (p < 0.05)

TARTIŞMA: Tüm dünyada kansere bağlı ölümlerin en sık nedeni akciğer kanseridir. KHDAK evrelemede preoperatif yapılan PET-BT'de ölçülen SUV max değerlerinin; tümör çapı ve tümör tipi göz önüne alındığında rezektabiliteyi belirlemede önemli bir role sahip olduğunu düşünmekteyiz.

TP-026

ERKEN EVRE KÜÇÜK HÜCRELİ DIŞI AKCİĞER KANSERİNDE PRİMER KİTLENİN PCNA EKSPRESYONU İLE PET-BT'DEKİ SUV MAX DEĞERİNİN SAĞ KALIMLA İLİŞKİSİ

Selda Kaynaş, Yurdanur Erdoğan, Aydın Yılmaz, Funda Demirağ, Ebru Alkan
Ankara Atatürk Göğüs Hastalıkları ve Göğüs Cerrahisi Eğitim ve Araştırma Hastanesi

Kansere bağlı ölüm nedenleri arasında ilk sırayı akciğer kanseri almaktadır. Malign hastalıklarda tedavi planlaması, prognozun öngörülmesi için TNM sistemine göre yapılmış evreleme temeldir. Etkisi kanıtlanmış prognostik faktörlerin yanında yeni prognostik faktörlerin belirlenmesine ihtiyaç duyulmaktadır. PET-BT günümüzde kanser hastalarında tanı, evreleme ve takip planlamasında önemli bir görüntüleme yöntemidir. Teorik olarak tümörün proliferasyon aktivitesi malignite potansiyeli ve prognozun bir göstergesidir. PCNA ise tümör proliferasyon aktivitesinin bir göstergesidir. Çalışmaya Haziran 2009-Nisan 2012 tarihleri arasında evre 1-2 KHDAK tanısı ile PET-BT çekilmiş ve opere edilmiş 44 olgu prospektif olarak değerlendirildi. Olguların %29.54'ü evre 1A, %36.36'sı evre 1B, %25'i evre 2A, %9.09'u evre 2B idi. %45.45'inin histolojik tipi yassı hücreli, %54.54'ünün histolojik tipi adenokarsinomdu. %75'inin differensiasyon derecesi iyi, %22.72'sinin orta, %2.72'sinin kötü idi. TNM evresi, differensiasyon derecesi, histolojik tip, cinsiyet, yaş faktörleri sağ kalımla ilişkili bulunmadı. SUV max değeri için 2 kategori oluşturuldu. Cut-off değeri 10 olarak belirlendi. SUV max değeri 10'un altında olan olguların %15'i, 10'un üzerinde olan olguların %30'u exitus oldu. Primer tümörün PET-BT'deki SUV max değeri ile sağ kalım arasında ilişki saptanmadı. PCNA ekspresyonu için iki kategori oluşturuldu. Cut-off değeri 50 olarak belirlendi. 50'nin altında olan olguların %17'si, 50'nin üstünde olguların %30'u exitus oldu. PCNA ekspresyonu ile sağ kalım arasında ilişki saptanmadı. Çalışmamızdan PET-BT'de primer kitlenin SUV max değeri ile PCNA ekspresyonunun sağ kalımla ilişkisi olmadığı sonucu elde edilmiştir. Literatürde opere edilmiş erken evre KHDAK'li olguların en az 5 yıl izlenmesi tavsiye edilmektedir. Çalışmaya alınan olgu sayısı ve izlem süresi bu sonucun elde edilmesinde etkili olmuş olabilir. Literatürde daha geniş çaplı araştırmalar mevcuttur. Bu iki parametrenin kesinleşmiş prognostik faktörler olarak belirlenebilmesi için olgu sayısının daha fazla, izlem süresinin daha uzun olduğu çok sayıda çalışmaya ihtiyaç vardır.

TP-027

ANKİLOZAN SPONDİLİTLİ HASTALARA VERİLEN POSTÜR EGZERSİZLERİNİN SOLUNUM KAS KUVVETİNE ETKİSİ

Zübeyir Sarı, Onur Aydoğdu, Mustafa Hayva, Mine Gülden Polat
Marmara Üniversitesi, Fizyoterapi ve Rehabilitasyon Bölümü, İstanbul

GİRİŞ: Omurga ve periferik eklemler ile eklem çevresi yapıları tutarak deformitelere ve hareket kısıtlılığına sebebiyet veren kronik, sistemik ve enflamatuar bir hastalık olan Ankilozan Spondilite (AS) kostaların normal hareketlerinin bozulması sebebiyle göğüs duvarı ekspansiyonu önemli derecede kısıtlanmaktadır. AS'li hastalarda görülen ağrı, tutukluk ve fiziksel kısıtlılıklar hastalığın başlıca yakınmalarını oluşturup, fonksiyonel kapasiteyi ve yaşam kalitesini etkilemektedir. Bu çalışmanın amacı AS'li hastalardaki solunum fonksiyonları ve egzersiz kapasitesini belirleyerek, postür egzersizlerinin, solunum fonksiyonlarına ve fonksiyonel kapasiteye etkisini araştırmaktır.

METOD: Çalışmamız Ocak – Haziran 2013 tarihleri arasında Fatih Sultan Mehmet Eğitim ve Araştırma Hastanesi Fizik Tedavi ve Rehabilitasyon Bölümü'nde tedavi programına kabul edilen ve yaşları 28 ile 62 yıl arasında değişen, 5'i erkek, 6'sı kadın olmak üzere toplam 11 olgu ile gerçekleştirildi. Çalışmaya katılan olguların demografik bilgileri alındıktan sonra egzersiz kapasiteleri 6 dakika yürüme testi, fonksiyonel durumları BASFİ ölçeği, aktivite düzeyleri BASDAİ ölçeği ile değerlendirildi. Solunum kaslarının kuvveti, Micro medikal - Micro MPM® marka ağız içi basınç ölçer ile ölçüldü. Değerlendirmeler sonrası her hastaya haftada 5 gün olmak üzere toplam 15 seans postür egzersiz eğitimi verildi. Başlangıçta yapılan değerlendirmeler, 15 seans egzersiz eğitiminin ardından tekrarlandı.

BULGULAR: Çalışmamıza dahil edilen ve yaş ortalamaları $41,18 \pm 10,98$ yıl olan olguların egzersiz kapasiteleri, solunum kas kuvveti ölçümü, inspirasyon ve ekspirasyon değerleri ile BASDAİ ve BASFİ değerleri tedavi öncesine göre, tedavi sonrasında anlamlı olarak artış gösterdi ($p < 0,05$).

TARTIŞMA: Postür egzersizlerinin; ankilozan spondilitle bireylerin egzersiz kapasiteleri, solunum kas kuvvetleri, fonksiyonel durumları ve aktivite düzeyleri üzerine olumlu etkileri olduğu tespit edildi. Postür egzersizlerinin etkilerinin yeterince anlaşılabilmesi için konuyla ilgili, yeterli olgu sayısına sahip, daha kapsamlı randomize kontrollü çalışmalara ihtiyaç vardır.

SONUÇ: Ankilozan spondilitle bireylerde uygulanan postür egzersizlerinin tedavi programı içerisinde yer alması gerektiği görüldü.

Olguların demografik özellikleri

	Yaş (yıl)	Boy (cm)	Vücut Ağırlığı (kg)	Toplam (kişi)
Kadın (Ort±SS)	40,8±10,06	160,2±5,4	69±6,74	6
Erkek (Ort±SS)	41,66±11,9	170,3±9,86	79,16±12,6	5
Toplam (Ort±SS)	41,18±10,98	165,72±7,63	74,54±9,67	11

Olguların 6 dakika yürüme testi, solunum kas kuvveti, fonksiyonel durum ve aktivite düzeyleri tedavi öncesi ve sonrası değerlerinin karşılaştırılması

	Tedavi Öncesi	Tedavi Sonrası	p değeri
6DYT (m)	347,54±76,52	378,64±72,13	0,003
Solunum Kas Kuvveti; İspirasyon Değeri	37,54±10,56	42±10,02	0,008
Solunum Kas Kuvveti; Ekspirasyon Değeri	58,81±16,18	66±17,94	0,003
BASFİ (skor)	41,09±22,93	36,9±21,38	0,02
BASDAİ (skor)	31,5±12,21	29,04±11,85	0,021

TP-028

KORONER ARTER BYPASS GREFT CERRAHİSİ GEÇİREN HASTALARA UYGULANAN SOLUNUM EGZERSİZLERİNİN HEMODİNAMİK YANITLARA ETKİSİ

Zübeyir Sarı, Onur Aydoğdu, Ferhat Ulusoy, Mine Gülden Polat

Marmara Üniversitesi, Sağlık Bilimleri Fakültesi, Fizyoterapi ve Rehabilitasyon Bölümü, İstanbul

GİRİŞ: KABG geçiren hastalarda; yoğun bakım döneminden başlanmak üzere uygulanan solunum fizyoterapi programları ile cerrahi sonrası pulmoner komplikasyonları önleyerek ya da azaltılmasını sağlayarak hastaların post operatif döneme daha uyumlu olmalarını sağladığı bilinmektedir. Ayrıca bu programlar; erken mobilizasyon sağladığından, erken taburculuk ve yaşama erken adaptasyon sağladığı, işe dönüşü hızlandırdığı için de büyük önem taşımaktadır. Çalışmamızda, KABG geçirmiş hastalara uygulanan solunum egzersizlerinin hemodinamik yanıtlara etkisini incelemeyi amaçladık.

METOD: Çalışma, 14 Mart – 28 Mayıs 2012 tarihleri arasında, Kartal Koşuyolu Eğitim ve Araştırma Hastanesi Yoğun Bakım Ünitesinde gerçekleştirildi. Çalışmamıza koroner arter bypass cerrahisi geçirmiş yoğun bakımda kalan 46 ila 76 yaş aralığında olan (59,50±8,29 yıl) 26'sı erkek, 6'sı kadın toplam 32 hasta dahil edildi.

Tedavinin ilk gününde, hastaların demografik verileri alındıktan sonra kalp hızı, sistolik ve diastolik kan basıncı ve SpO2 değerleri not edildi. Hemodinamik yanıtlar ölçüldükten sonra hastalara; diyafragmatik, segmental ve pursed-lip solunum egzersizleri uygulandı. Her bir egzersiz 10 tekrarlı ve aralarda düşük volümlü öksürme şeklinde uygulandı. Seanslar, gün içinde ihtiyaca göre üç-altı kez kez tekrarlandı.

BULGULAR: Hastaların tedavi öncesine göre tedavi sonrasındaki kalp hızı ile sistolik ve diastolik kan basıncı değerlerinde istatistiksel olarak bir değişim gözlenmezken ($p>0.05$), SpO2 değerlerinde anlamlı ölçüde artış olduğu saptandı ($p<0,05$).

TARTIŞMA: Çalışmamızın sonuçlarına göre, solunum egzersizlerinin KABG geçirmiş hastalarda oksijen saturasyonu üzerine olumlu etkileri olduğu tespit edilirken, diastolik ve sistolik kan basınçları ile kalp hızı üzerine herhangi bir etkisi olmadığı görüldü.

SONUÇ: KABG hastalarında solunum egzersizlerinin tedavi programı içerisinde oksijenasyonu artırması, kalp hızı ve kan basıncı üzerine olumsuz bir etki yaratmaması nedeniyle yoğun bakım düzeyinde solunum fizyoterapisi programında güvenle yer alabileceği düşünüldü.

Olguların Demografik Özellikleri

Demografik Özellikler	Olgu (Ort±ss)
Yaş (yıl)	59,5±8,29
Vücut Ağırlığı (kg)	79,56±11,59
Boy (cm)	168,71±13,26

Solunum fizyoterapisi öncesi ve sonrası hemodinamik parametreler

	Tedavi Öncesi	Tedavi Sonrası	p değeri
KH	93,06±18,2	94,96±19,94	0,064
SKB	127,71±33,81	126,59±33,81	0,724
DKB	63,15±14,88	61,12±13,76	0,373
SpO2	90,71±7,76	94,06±4,6	0,001

TP-029

KRONİK ATRİAL FİBRİLASYONLU HASTALARDA FİZİKSEL AKTİVİTE DÜZEYİ İLE “SİT-TO-STAND” TESTİ İLE BELİRLENEN EGZERSİZ KAPASİTESİ ARASINDAKİ İLİŞKİ

Rengin Demir¹, Melih Zeren², Semiramis Özyılmaz¹, Gökşen Kuran Aslan³, Zerrin Yiğit⁴, Hülya Nilgün Gürses²

¹İ.Ü Kardiyoloji Enstitüsü Kardiyopulmoner Rehabilitasyon Departmanı

²Bezmialem Vakıf Üniversitesi Sağlık Bilimleri Fakültesi Fizyoterapi ve Rehabilitasyon Bölümü

³İstanbul Üniversitesi Sağlık Bilimleri Fakültesi Fizyoterapi ve Rehabilitasyon Bölümü

⁴İ.Ü Kardiyoloji Enstitüsü Kardiyoloji Anabilim Dalı

AMAÇ: Bu çalışma kronik atrial fibrilasyonlu hastalarda fiziksel aktivite düzeyi ile “sit-to-stand (STS)” testi ile belirlenen egzersiz kapasitesi arasındaki ilişkiyi değerlendirmek amacı ile planlandı.

METOD: Bu amaçla yaş ortalaması 65.74±8.43 olan 23 hasta (11E/12K, yaş aralığı 51-81) çalışmaya alındı. Çalışmaya alınan olgulara denge ve mobiliteyle birlikte olan STS testi uygulandı. Bu testle olguların 30 sn süresince oturma pozisyonundan ayağa kalkış tekrar sayısı kaydedildi. Fiziksel aktivite düzeyi Uluslararası Fiziksel Aktivite Anketi (IPAQ) ile belirlendi ve haftalık ortalama MET değerleri hesaplandı. Verilerin istatistiksel analizinde lineer regresyon analizi kullanıldı.

BULGULAR: STS testi tekrar sayısı ortalaması 10.74±2.9, fiziksel aktivite düzeyi ortalaması 1.65±0.65 (düşük 1, orta 2, yüksek 3) ve haftalık MET değerleri ortalaması 990.65±1046.19 dk olarak belirlendi. STS testi ile fiziksel aktivite düzeyi (r=0.46, p=0.02) ve MET değerleri arasında (r=0.61, p=0.38) anlamlı ilişki olduğu saptandı.

SONUÇ: Çalışmamızın sonunda STS testinin fiziksel aktivite düzeyinin iyi bir göstergesi olduğu sonucuna vardık.

TP-030

KORONER ARTER BYPASS CERRAHİSİ UYGULANAN HASTALARDA PRE-OPERATİF FİZYOTERAPİ EĞİTİMİNİN POST-OPERATİF DÖNEMDE SOLUNUM FONKSİYONLARI VE ANKSİYETE SEVİYESİ ÜZERİNE ETKİSİ: PİLOT ÇALIŞMA

Betül Kınırcı¹, İlksen Demirebükten¹, Özden Özkal², Tuğba Kuru Çolak¹, Gönül Acar¹, Saadet Ufuk Yurdalan¹

¹Marmara Üniversitesi, Sağlık Bilimleri Fakültesi, Fizyoterapi ve Rehabilitasyon Yüksekokulu, İstanbul

²İstanbul Koşuyolu Yüksek İhtisas Eğitim ve Araştırma Hastanesi Kardiyovasküler Cerrahi Yoğun Bakım Ünitesi, İstanbul

GİRİŞ: Koroner Arter Bypass Grefti (KABG) gibi kardiyak cerrahi geçirecek hastalarda büyük ölçüde anksiyete görülebilmektedir. Bu durum cerrahi sonrasında da devam edebilmektedir. Anksiyetenin varlığı post-operatif dönemde solunum fonksiyonlarını ve iyileşme sürecini negatif olarak etkilemektedir. Pre-operatif dönemde verilen fizyoterapi eğitiminin, post-operatif iyileşme süreci üzerine olumlu etkileri olduğu bilinmektedir. Çalışmanın amacı, KABG planlanan olgularda pre-operatif fizyoterapi eğitiminin post-operatif dönemde solunum fonksiyonları ve anksiyete seviyesi üzerine etkisini incelemektir.

GEREÇ - YÖNTEM: Çalışmaya, İstanbul Koşuyolu Yüksek İhtisas Eğitim ve Araştırma Hastanesi Kalp Damar Cerrahisi servisine Aralık 2012-Mayıs 2013 tarihleri arasında KABG cerrahisi planlanarak yatırılan olgular alındı. Algılama bozukluğu ve iletişim kurma problemi olmayan, rastgele örnekleme yöntemi ile seçilen 6 kişi çalışma grubunda ve 7 kişi kontrol grubunda olmak üzere toplam 13 kişi gönüllü olarak çalışmaya katıldı. Çalışma grubuna, solunum egzersizleri, etkin öksürme tekniği, insentif spirometre kullanımı öğretildi ve uygulanılacak cerrahi işlem ile pulmoner fizyoterapinin önemi hakkında bilgi verildi. Hastaların demografik ve medikal bilgileri dosya kayıtlarından elde edildi. Her iki grubun pre-operatif ve post-operatif arteriyel kan gaz değerleri, anksiyete seviyesi (STAI form anketi) ve insentif spirometre değerleri kaydedildi. Değerlendirilen parametreler açısından gruplar arasındaki fark Mann-Whitney U testi ile analiz edildi.

BULGULAR: Çalışma ve kontrol grubu benzer demografik özelliklere sahip kişilerden oluşmaktaydı, iki grup arasında yaş, boy ve beden ağırlığı açısından istatistiksel olarak anlamlı fark bulunmadı ($p>0.05$). Gruplar arasında pre-operatif ve post-operatif kan gazı değerleri, anksiyete seviyeleri ve insentif spirometre değerleri karşılaştırıldığında istatistiksel açıdan anlamlı fark bulunmadı ($p>0.05$).

SONUÇ ve TARTIŞMA: Pre-operatif fizyoterapi eğitiminin post-operatif sonuçlara etkisini araştıran çalışmamızda, bu eğitimin özellikle anksiyete olmak üzere solunum fonksiyonları üzerine olumlu etki yaratması beklenmekteydi. Anksiyeteyi; sadece hastane ortamı, ameliyat düşüncesi ve hastanın ameliyattan sonraki durumu ile ilgili kaygıları değil, aynı zamanda cerrahi ile ilişkili faktörlerin haricindeki pek çok durumun da etkileyebileceği düşünülmektedir. İleri çalışmalarda daha geniş soru içerikleri ile anksiyete seviyesi değerlendirilebilir. Beklenen olumlu sonuçların elde edilememesinin bir nedeni çalışmaya katılan yetersiz olgu sayısı olabilir. KABG'li olguların çoğunun pre-operatif dönemde yakalanamaması çalışmaya katılan olgu sayısında kısıtlılığa neden olmuştur. Literatürde KABG cerrahisinde pre-operatif dönemde uygulanan fizyoterapi eğitiminin post-operatif etkinliği ile ilgili az sayıda çalışma yer almakta olup daha fazla sayıda olgu ile yapılacak ileri çalışmalara ihtiyaç vardır.

TP-031

FARKLI FONKSİYONEL SINIFLARDAKİ PULMONER ARTERİYAL HİPERTANSİYONLU HASTALARDA FONKSİYONEL KAPASİTE, SOLUNUM FONKSİYONLARI, SOLUNUM VE PERİFERİK KAS KUVVETİ, YAŞAM KALİTESİ VE DEPRESYONUN KARŞILAŞTIRILMASI

Rengin Demir¹, Semiramis Özyılmaz¹, Uğur Polat Canbolat², Ümit Yaşar Sinan², Hülya Nilgün Gürses³, Mehmet Serdar Küçüköğlü²

¹İ.Ü Kardiyoloji Enstitüsü Kardiyopulmoner Rehabilitasyon Departmanı

²İ.Ü Kardiyoloji Enstitüsü Kardiyoloji Anabilim Dalı

³Bezmialem Vakıf Üniversitesi Sağlık Bilimleri Fakültesi Fizyoterapi ve Rehabilitasyon Bölümü

AMAÇ: Bu çalışma farklı fonksiyonel sınıflardaki pulmoner arteriyal hipertansiyonlu (PAH) hastalarda fonksiyonel kapasite, solunum fonksiyonları, solunum ve periferik kas kuvveti, yaşam kalitesi ve depresyon düzeyini karşılaştırmak amacıyla planlandı.

METOD: Çalışmaya New York Kalp Derneği (New York Heart Association, NYHA) sınıflamasına göre fonksiyonel sınıf II ve fonksiyonel sınıf III'te olan 36 PAH hastası (sınıf II; n=12, 7K/5E ve sınıf III; n=24, 15K/9E) dahil edildi. Çalışmaya alınan olguların fonksiyonel kapasitesi 6 dakika yürüme testi, solunum fonksiyonları spirometri, solunum kas kuvveti [maksimal inspiratuar basınç (MİP) ve maksimal ekspiratuar basınç (MEP)] ağız basınç ölçüm cihazı, periferik kas kuvveti el dinamometrisi, yaşam kalitesi Minnesota yaşam kalitesi anketi ve depresyon düzeyi Beck Depresyon Envanteri ile değerlendirildi. Verilerin istatistiksel analizinde unpaired-t, Mann-Whitney U ve ki-kare testleri kullanıldı.

BULGULAR: Fonksiyonel sınıf III'teki PAH'lı olguların 6 dakika yürüme mesafesi, %FEV1, FEV1/FVC, %FMF ve %PEF değerlerinin fonksiyonel sınıf II'deki PAH'lı olgulara göre anlamlı olarak düşük olduğu görüldü (sırasıyla 386.3±92.6m vs 455.8±50.2m, p=0.03; 64.8±23.2 vs 85±20.9, p=0.01; 70.4±12.8 vs 79.25±10, p=0.04; 42.3±25.2 vs 62.8±25.7, p=0.03; 62.5±22.7 vs 82.4±26.4, p=0.03). Solunum ve periferik kas kuvveti, yaşam kalitesi ve depresyon düzeyi her iki grup için benzer bulundu.

SONUÇ: Çalışmamızın sonunda pulmoner arteriyal hipertansiyonlu hastalarda hastalık şiddeti arttıkça fonksiyonel kapasitenin azaldığı ve solunum fonksiyonlarının kötüleştiği sonucuna vardık.

TP-032**FİZYOTERAPİ ÖĞRENCİLERİNDE FİZİKSEL AKTİVİTE DÜZEYİNİN EGZERSİZ KAPASİTESİNE ETKİSİ**

Fatma Mutluay, Aysel Yıldız, Fatmanur Yılmaz, Candan Algun

İstanbul Medipol Üniversitesi, Sağlık Bilimleri Fakültesi, Fizyoterapi ve Rehabilitasyon Bölümü, İstanbul

GİRİŞ: Fizyoterapi eğitimi alan öğrencilerde fiziksel aktivite düzeyinin egzersiz kapasitesi üzerine etkisini araştırmaktır.

YÖNTEM: İstanbul Medipol Üniversitesi Fizyoterapi ve Rehabilitasyon Bölümü 3. sınıf öğrencileri araştırmaya katıldı. Öğrencilerin demografik verileri kaydedildi. Fiziksel aktivite düzeyi FIT skoru ile egzersiz kapasitesi 6 dakika yürüme testi ile değerlendirildi. Veri analizinde SPSS 15.0 programı kullanıldı.

BULGULAR: 37 kız, 28 erkek toplam 65 öğrenci (ort. yaş $21,72 \pm 1,33$ yıl) çalışmaya katıldı.

Tüm öğrencilerin %75,4'ü BKİ'ne göre normal, %7,7'si zayıf, %13,8'i fazla kilolu ve %3,1'i birinci derece obez olarak yorumlandı. Kız öğrencilerin beden kitle indeksi (BKİ) ($21,2 \pm 2,9$ kg/m²) erkek öğrencilerin BKİ'nden ($24,55 \pm 2,81$ kg/m²) düşüktü ($p > 0,005$). Öğrencilerin FIT skoru ortalamasına göre %23,1'i sedanter, %29,2'sinin fiziksel aktivite düzeyi zayıf, %23,1'i normal, %15,4'ü iyi ve %9,2'si ise çok iyi olarak değerlendirildi. Kız öğrencilerin %59,5' u erkek öğrencilerin ise %42,9'unun fiziksel aktivite düzeyi normalin altında bulundu. Erkek öğrencilerin fiziksel aktivite düzeyi ($45,5 \pm 22,29$) ve 6 dakika yürüme mesafesinin (6DYM) ($635,18 \pm 45,41$ m) kız öğrencilerin fiziksel aktivite düzeyi ($35,27 \pm 18,75$) ve 6DYM'nden ($599,19 \pm 67,0$ m) daha yüksek ($p < 0,05$) olduğu görüldü. Korelasyon analizinde Fiziksel aktivite düzeyi, BKİ ve 6DYM arasında anlamlı ilişki saptanmadı ($p > 0,05$).

SONUÇ: Bu çalışmada fiziksel aktivite düzeyi ile egzersiz kapasitesi arasında anlamlı ilişki saptanmadı. Bu sonuç katılımcı sayısının düşük olmasından kaynaklanmış olabilir.

TARTIŞMA: Öğrencilerin yarısından fazlasının fiziksel aktivite düzeylerinin düşük oluşuna karşın büyük çoğunluğunun BKİ'nin normal sınırlar içinde olması, çalışmanın genç popülasyonda yapılmış olması ile açıklanabilir. Kız öğrencilerin fiziksel aktivite düzeyi ve BKİ'nin erkek öğrencilerden düşük oluşu literatür ile uyumlu bulunmuştur.

TP-033

METABOLİK SENDROMLU BİREYLERİN SOLUNUM FONKSİYONLARININ DEĞERLENDİRİLMESİ

R. Nesrin Demirtaş¹, Cemile Bozdemir², Hülya Arıkan², Özgen Çeler³, Aysen Akalın³, Sinan Erginel⁴, Ahmet Musmul⁵

¹Eskişehir Osmangazi Üniversitesi Tıp Fakültesi Fiziksel Tıp ve Rehabilitasyon Anabilim Dalı, Eskişehir

²Hacettepe Üniversitesi Sağlık Bilimleri Fakültesi Fizyoterapi ve Rehabilitasyon Bölümü, Ankara

³Eskişehir Osmangazi Üniversitesi Tıp Fakültesi İç Hastalıkları Anabilim Dalı Endokrinoloji Bölümü, Eskişehir

⁴Eskişehir Osmangazi Üniversitesi Tıp Fakültesi Göğüs Hastalıkları Anabilim Dalı, Eskişehir

⁵Eskişehir Osmangazi Üniversitesi Tıp Fakültesi Biyoistatistik Anabilim Dalı, Eskişehir

GİRİŞ: Araştırmamızda metabolik sendrom (MS)'lu bireylerde solunum fonksiyonunun, bu durumdan etkilenip etkilenmediğini belirlemek için kişilerin cinsiyet, yaş ve boyuna göre hesaplanan nomogramlardan elde edilen normal ön sayım değerleri ile ölçüm sonucu elde edilen değerler arasında fark olup olmadığını değerlendirmeyi amaçladık.

GEREÇLER ve YÖNTEM: Bu araştırmamıza 19'u kadın 8'i erkek toplam 27 MS'lu birey (ort.yaş: 44,37±10,12 yıl) katıldı. Demografik özellikleri kaydedildi. Tüm vücut pletismografisiyle, gereken antropometrik değerler girilerek, solunum kaslarının kuvveti [maksimal inspiratuar basınç (MIP) ve maksimal ekspiratuar basınç (MEP)] ve solunum fonksiyon test (SFT)'nin diğer parametreleri [inspiratuar kapasite (IC), vital kapasite (VC), total akciğer kapasitesi (TLC), zorlu vital kapasite (FVC), 1 saniyedeki zorlu ekspiratuar volüm (FEV1), FEV1/FVC oranı, peak ekspiratuar akım (PEF) ve maksimum ekspiryum akım hızları (MEF 25, 50, 75 ve 25-75)] ölçüldü. Nomogramlardan elde edilen normal ön sayım değerleri ile ölçüm sonucu elde edilen değerler arasında fark olup olmadığı istatistiksel analizlerle incelendi.

BULGULAR: Metabolik sendromlu bireylerde, normal dağılım göstermeyen SFT parametrelerinden MIP ($p<0.001$), MEP ($p<0.001$), VC ($p=0.004$), FVC ($p<0.001$), PEF ($p<0.001$), MEF50 ($p<0.001$), MEF75 ($p<0.001$)'in median değerlerinin, bunlara ait median ön sayım değerlerinden daha az oldukları, ve TLC ($p=0,819$) ve IC ($p=0.319$) de ise fark olmadığı belirlendi. Normal dağılım gösteren test parametrelerinden FEV1 ($p<0.001$), ve MEF25-75 ($p<0.001$)'in bu parametrelere ait ön sayım değerlerinden daha az, fakat FEV1 / FVC oranının ($p<0.001$) daha fazla olduğu saptandı. Ayrıca MIP ve MEP ile VC ($p<0.001$, $p<0.001$), PEF ($p=,010$, $p<0.001$), FVC ($p<0.001$, $p=.005$) ve FEV1 ($p<0.001$, $p=.009$) arasında anlamlı ilişkiler olduğu belirlendi.

SONUÇ ve TARTIŞMA: Bu araştırmada yapılan SFT sonuçları, VC'de azalma olmasına karşılık, FEV1 / FVC oranının artmış olması, MS'lu bireylerde restriktif tip solunum fonksiyon kaybını düşündürmektedir. Ayrıca, MIP ve MEP değerlerinin, azalma gözlediğimiz VC, PEF, FVC ve FEV1 ile olan anlamlı doğrusal ilişkileri, MS'lu bireylerde solunum kaslarının kuvvetlendirilmesine yönelik uygulamaların tedavi programına dahil edilmesinin önemini ortaya koymaktadır.

TP-034

GÖĞÜS HASTALIKLARI POLİKLİNİĞİNE BAŞVURAN HASTALARDA KRONİK DİSPNENİN DEĞERLENDİRİLMESİ

Aziz Gümüş¹, Servet Kayhan¹, Halit Çınarka¹, Murtaza Emre Durakoğlugil², Gökhan Kandemir³, Müge Hazıroğlu¹, Ünal Şahin¹

¹Recep Tayyip Erdoğan Üniversitesi Göğüs Hastalıkları Anabilim Dalı Rize

²Recep Tayyip Erdoğan Üniversitesi Kardiyoloji Anabilim Dalı Rize

³Recep Tayyip Erdoğan Üniversitesi Psikiyatri Anabilim Dalı Rize

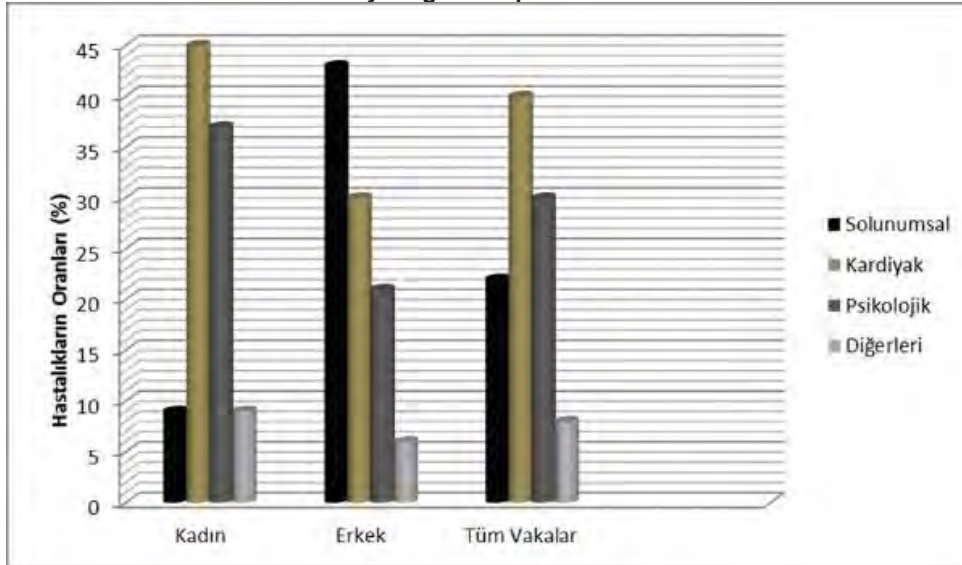
AMAÇ: Kronik dispne, göğüs hastalıkları polikliniğine sık başvuru nedenlerindedir. Etiyolojide en sık kardiyopulmoner hastalıklar sorumludur. Ancak konu ile yapılan çalışmalar sınırlıdır. Sunulan çalışmadaki amacımız kronik dispne nedeni ile göğüs hastalıkları polikliniğine başvuran hastalarda belirli tanısal işlemler uygulanarak etiyolojik nedenlerin ortaya çıkarılmasıdır.

MATERYAL - METOD: Prospektif olarak planlanan çalışmamız Recep Tayyip Erdoğan Üniversitesi Tıp Fakültesi Göğüs Hastalıkları kliniğinde yapıldı. Temmuz 2012 ile nisan 2013 tarihleri arasında polikliniğine başvuran 1 aydan daha fazla süren nefes darlığı şikayeti olan ve daha önce dispneyi açıklayacak hastalığı olmayan olgular çalışmaya alındı. Tüm hastalara 3 aşamalı tanısal işlem uygulandı.

BULGULAR: Çalışmaya 472 hasta alındı. 463 hastada kronik dispnenin etiyolojik nedeni ortaya çıkartıldı. 9 hasta da tüm işlemlere rağmen tanı konulamadı. 101(%22) hastada solunumsal hastalık, 362(%78) hastada solunum dışı hastalıklar tesbit edildi. Solunum dışı hastalıklardan 184(%51)'ünde kardiyak hastalık, 142(%39)'inde psikolojik hastalıklar ve 35(%10)'inde ise diğer nedenler tesbit edildi. Erkeklerde ve kadınlarda etiyolojik nedenler birbirinden oldukça farklı idi. Erkeklerde %43 oranda solunumsal hastalıklar, kadınlarda ise %45 oranıyla kardiyak hastalıklar en sık kronik dispne nedeni olarak tesbit edildi

TARTIŞMA ve SONUÇ: Kronik dispne nedeni ile başvuran az bir kısmında solunumsal hastalık tesbit edilebilirken, çoğunluğunda solunum dışı hastalıklar dispne nedeni olmaktadır. Bu yüzden dispne ile başvuran hastalara multidisipliner tanısal yaklaşım gereklidir. Özellikle kardiyoloji ve psikiyatri klinikleri ile işbirliği içinde hastalar değerlendirilmelidir. Hastaların öykü ve fizik muayene bulguları doğrultusunda yapılan aşamalı tanısal işlemler ile hastaların büyük çoğunluğunda dispnenin etiyolojisi ortaya çıkarılabilmektedir. Özellikle 40 yaş ve altı genç hastalarda dispne tanısında psikolojik bozukluklar kesinlikle düşünülmelidir. Hipertansiyon, mekanizması açık olmasada nefes darlığına neden olmaktadır. Obesite, diğer nedenler ekarte edildikten sonra dispne nedeni olarak tanımlanmalıdır.

Cinsiyete göre dispne nedenleri



TP-035

KRONİK SOLUNUM YETMEZLİĞİ OLAN HASTALARIN OKSİJEN KONSANTRATÖRÜ KULLANIMINA UYUMLARI VE ETKİLEYEN FAKTÖRLER

Elif Tanrıverdio¹, Hatice Canan Hasanoğlu², Berna Botan Yıldırım³, Ayşegül Şentürk⁴, Ebru Şengül Parlak⁴, Habibe Hezer⁴

¹Düzce Atatürk Devlet Hastanesi, Göğüs Hastalıkları Kliniği, Düzce

²Yıldırım Beyazıt Üniversitesi, Göğüs Hastalıkları Ana Bilim Dalı, Ankara

³Artvin Devlet Hastanesi, Göğüs Hastalıkları Kliniği, Artvin

⁴Atatürk Eğitim ve Araştırma Hastanesi, Göğüs Hastalıkları Kliniği, Ankara

GİRİŞ: Tütün ürünlerinin kullanımı ve artan sağ kalım süreleriyle birlikte kronik solunum yetmezliği olan hasta sayıları da artmıştır. Hastaların yaşam kalitelerini artırmak ve sağlık harcamalarını azaltmak için evde bakım hizmetleri geliştirilmiştir. Uzun süreli oksijen tedavisi (USOT) ve mekanik ventilasyon uygulamaları bu hastalar için iki majör tedavi yöntemidir. USOT'da en sık kullanılan oksijen temin sistemi oksijen konsantratörleridir. Ancak bu cihazların etkin ve sürekli kullanımında çeşitli sorunlarla karşılaşmaktadır. Hastalarımızın oksijen konsantratörlerini ne kadar doğru kullandıklarını görmek ve kullanım ile ilgili sorunlarına çözüm üretmek amaçlı çalışmamızı planladık.

GEREÇ - YÖNTEM: Kliniğimizde solunum yetmezliğiyle takip edilen ve evde oksijen konsantratörü ile USOT alan 30 hasta çalışmaya alındı. Tüm hastaların yaşları, cinsiyetleri, sosyal güvenceleri, konsantratör verilmesine neden olan hastalık tanıları ve hastalığın süresi, ek hastalıkları, sigara öyküleri, konsantratör kullanım süreleri ve cihazın üzerinde mevcut olan kullanım süresi kaydedildi.

BULGULAR: Hastaların 19'u (%63) erkek, 11'i (%37) bayandı. Yaş ortalamaları 65.5 ±12.6 idi. 19 (%63.33) hasta KOAH, 6 (%20) hasta bronşektazi, 3 (%10) hasta intersitisyel akciğer hastalığı, 1 (%3.33) hasta bronkoalveoler akciğer kanseri, 1 (%3.33) hasta KKY nedeniyle oksijen konsantratörü kullanmaktaydı. Hastaların çoğunun cihaz kullanımıyla ilgili birden fazla şikayeti mevcuttu. Cihaza bağlı hareket kısıtlılığı ve cihazın gürültülü çalışması en sık karşılaşılan şikayetlerdi. Sadece 2 hasta (%9.09) günde 15 saat ve üzeri USOT alıyordu. Cihazını 1 saat/günden az kullanan 3 hasta (%13.63) vardı.

SONUÇ: Hastaların oksijen konsantratörü kullanımına uyumlarını engelleyen ancak çözülebilir çeşitli problemler mevcuttur. Hastaların USOT'a uyumunu artırmada en önemli yöntem cihazın ilk verilisinde hastaların ayrıntılı bilgilendirilmesidir.

TP-036

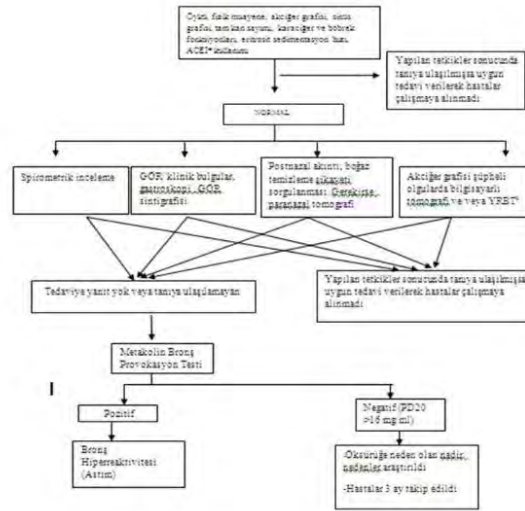
KLİNİĞİMİZE KRONİK ÖKSÜRÜKLE BAŞVURAN HASTALARDA BRONŞ HİPERREAKTİVİTESİNİN METAKOLİN BRONŞ PROVOKASYON TESTİ İLE SAPTANMASI

Esra Arslan Aksu, Oğuz Uzun

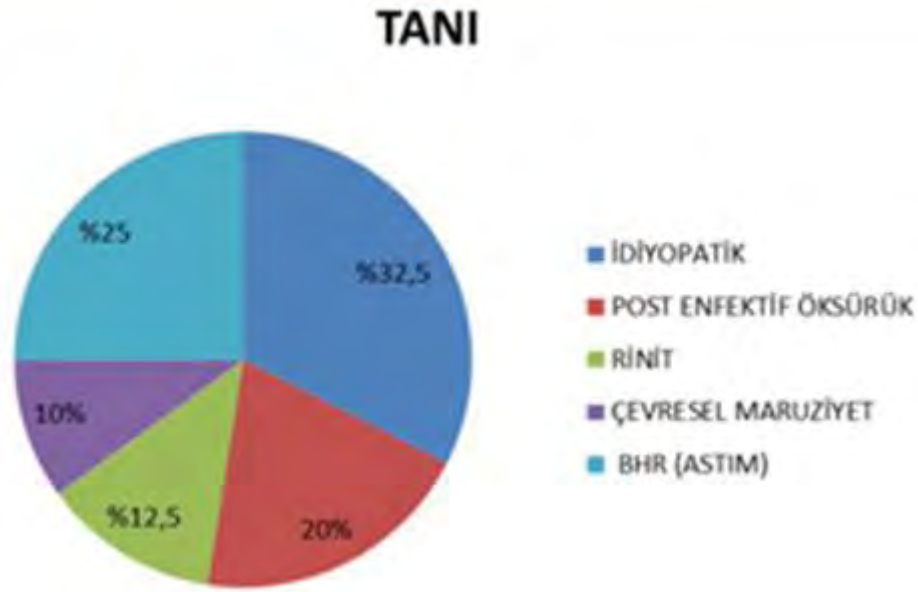
Ondokuzmayıs Üniversitesi, Tıp Fakültesi, Göğüs Hastalıkları Ana Bilim Dalı, Samsun

Kronik öksürük, göğüs hastalıkları polikliniğine başvuru nedenleri arasında sık karşılan bir semptomdur. Kronik öksürüğe akciğer problemleri yol açabildiği gibi, bazı akciğer dışı durumlar da öksürük oluşumuna neden olabilir. Dünyada yapılan çalışmalarda kronik öksürüğe neden olan hastalıklar arasında en sık postnazal akıntı sendromu, astım ve gastroözofageal reflü yer almaktadır. Yapılan tanılal testler sonucunda tanıya ulaşılamayan olgularla da karşılaşmaktadır. Çalışmamızın amacı, üçüncü basamak bir merkez olan üniversite hastanemize kronik öksürük şikayeti ile başvurup, tanılal işlemler sonucu nedeni tam olarak saptanamayan olgularda metakolinle bronş provokasyon testi (BPT) yaparak bronş hiperreaktivitesi ve öksürükle seyreden astımı saptamaktır. Eylül 2011 ile Aralık 2012 tarihleri arasında kronik öksürük nedeni ile Ondokuz Mayıs Üniversitesi Tıp Fakültesi Göğüs Hastalıkları polikliniğine başvuran hastalar prospektif olarak değerlendirildi. Hastaların detaylı hikayeleri alınıp, fizik muayeneleri yapıldıktan sonra tümüne akciğer grafisi, sinüs grafisi (water's grafi) çekildi. Tam kan sayımı, eritrosit sedimentasyon hızı, karaciğer ve böbrek fonksiyon testleri, spirometrik inceleme yapıldı. Sonraki aşamalarda klinik olarak gerekli görülen hastalara ileri tetkikler (bilgisayarlı toraks tomografisi, gastroskopi, gastroözofageal reflü sintigrafisi) istendi. Yapılan tetkikler sonucu öksürüğe neden olan etken saptanamayan hastalara bronş provokasyon testi uygulanarak bu seçilmiş hasta grubu çalışmaya dahil edildi. Kroniköksürüksemptomunedeniiletetikeditilipöksürüknedenisaptanamayantoplam40hastaçalışmayaalındı.Hastaların 10'u(%25)erkek, 30'u(%75)kadınıdi.Hastaların30'unda(%75)bronşprovokasyontestinegatif(PD20>16mg/ml), 10hastadabronşprovokasyontestipozitif olarak saptandı. Bronş provokasyon testi negatif olan hastaların 4'ünde (%13,3) çevresel maruziyet, 8'inde (%26,6) postenfektif öksürük, 5'inde(%16,6)rinit,öksürüknedeniolaraksaptandı. Bronşprovokasyontestinegatifolan13hastada(%43,3)iseöksürüknedenisaptanamadı. Sonuç olarak çalışmamızda kronik öksürük etyolojisi saptanamayan seçilmiş bir hasta grubu çalışmaya alındığı için diğer çalışmalardan farklıdır. Yapılan diğer çalışmalarda kronik öksürüğün sık nedenleri ekarte edilmeden bronş provokasyon testleri uygulanarak araştırma yapılmıştır. Çalışmamızda ise diğer tanılal testleri normal olan ve tanı koyulamamış bir hasta grubuna bronş provokasyon testi yapılarak bu grupta bronş hiperreaktivitesi ve öksürükle seyreden astım saptanmaya çalışıldı. Yaptığımız çalışmayla nedeni saptanamayan kronik öksürük şikayeti olan hastaların %25'ine BPT ile bronş hiperreaktivitesi ve öksürükle seyreden astım tanısı konulabileceğini gösterdik.

Şekil 1.Kronik öksürükle başvuran hastalara bronş hiperreaktivitesini belirlemek için izlenen algoritma



Şekil 2.Çalışmaya alınan hastalarda kronik öksürük etyolojisi olarak saptanan tanılar



Tablo 1

	Yayın Tarihi Ülke	E/K (Toplam)	Yaş (Yıl)	PD20 < 16 (%)	PD20 ≥ 16 (%)	Öksürük Süresi (Hafta)	Post Enfeksiyöz	Klasik Astım (%)	PND (%)	GÖR (%)	Rinit (%)	İdiyopatik (%)
Wongtim	1997 Tayland	37/85 122	36,7	64 (52,4)	58 (47,5)	24,5	-	32 (26)	56 (45)	2 (1,6)	-	4 (3)
Kwon	2006 Kore	77/107 184	47,3	43 (23)	141 (76)	-	25 (48)	29 (15)	61 (33)	0	-	7 (3,8)
Brutsche	2006 (İsviçre)	38/6 3272 7125	40	970 (13,6)	4855 (86,3)	-	-	-	-	-	-	-
Hsu	2013 Tayvan	33/48 81	49	14 (17,3)	67 (82,7)	58	-	2 (2,5)	-	-	-	-
Bu çalışma	2013 Türkiye	10/30 40	37,8	10	30	14,8	8 (26,6)	-	-	-	5 (16)	13 (32,5)

Kronik öksürük ile başvuran hastalarda bronş hiperreaktivitesinin değerlendirildiği diğer çalışmalar ile bu çalışmanın karşılaştırılması

TP-037

KAHRAMANMARAŞ İLİNDE ALERJİ HASTALARININ PRİK TEST SONUÇLARI

Hasan Kahraman¹, Nurhan Atilla², Mustafa Haki Sucaklı³, Burcu Yormaz¹, Nurhan Köksal⁴¹Kahramanmaraş Sütçü İmam Üniversitesi, Tıp Fakültesi, Göğüs Hastalıkları Anabilim Dalı, Kahramanmaraş²Kahramanmaraş Necip Fazıl Şehir Hastanesi, Göğüs Hastalıkları, Kahramanmaraş³Kahramanmaraş Sütçü İmam Üniversitesi, Tıp Fakültesi, Aile Hekimliği Anabilim Dalı, Kahramanmaraş⁴Samsun Ondokuz Mayıs Üniversitesi, Tıp Fakültesi, Göğüs Hastalıkları Anabilim Dalı, Samsun

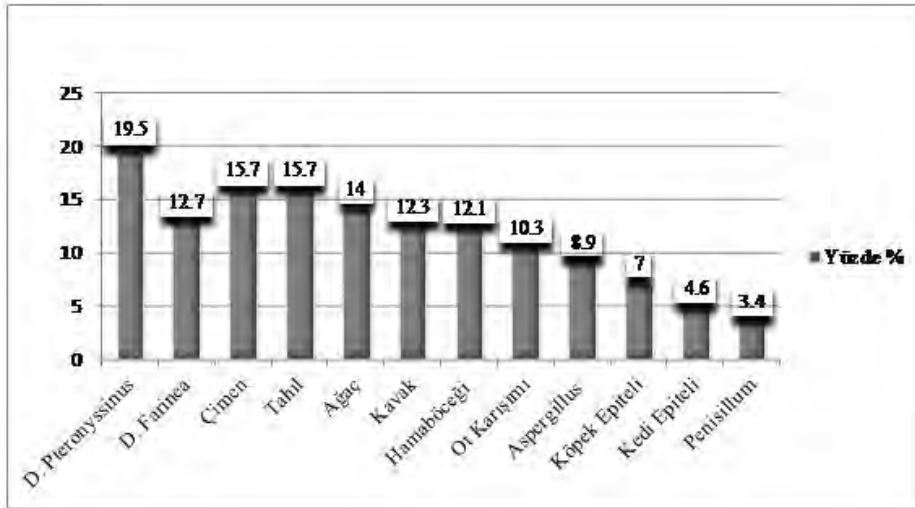
AMAÇ: Alerji, genetik yatkınlığı olan kişilerde, farklı alerjenlerle temas sonrası ortaya çıkan patolojik bir duyarılma durumudur. Genetik yatkınlıkla birlikte iklim, nem, bitki örtüsü ve rakım, alerji gelişmesini etkileyen faktörlerdendir. Prik testi, alerjik hastalıkların değerlendirilmesinde, kolay, ucuz, güvenli ve çabuk sonuç vermesinden dolayı sık kullanılan bir testtir. Bu çalışma ile Kahramanmaraş ilinde alerjik hastalarda prik deri testiyle alerji duyarlılığının belirlenmesini amaçladık.

GEREÇ - YÖNTEM: Eylül 2010 ile Kasım 2012 tarihleri arasında, Göğüs Hastalıkları Polikliniğine alerjik astım ve rinit gibi solunum şikâyetleri ile başvuran hastaların alerji test verileri retrospektif olarak incelenerek çalışmaya dahil edildi. Deri prik test sonuçları yaşa ve cinsiyete göre değerlendirildi.

BULGULAR: Çalışmaya dahil edilen 235 hastanın 83'ü (%35.3) erkek, 152'si (%64.7) ise kadındı. En sık reaksiyon 46 hasta (%19.5) ile dermatofagoides pteronyssinus'e karşı saptandı. Diğer sık görülen reaksiyonlar ise 37 hasta ile (%15.7) ile tahıllara ve çimenlere, 33 hasta ile (%14) ağaçlara, 30 hasta ile (%12.7) dermatofagoides farinea'ya, ve 29 hasta ile (%12.3) kavak ağacına karşı saptanmıştır. Erkeklerde reaksiyon oranları kadınlara kıyasla daha yüksek olmasına rağmen, istatistiksel olarak anlamlı değildi ($p>0.05$). Alerji reaksiyonu en sık 20 yaş altı grubunda saptandı. Yaşla alerji pozitifliği arasında anlamlı zayıf negatif korelasyon saptandı ($p=0.008$, $r=-0.17$).

SONUÇ: Kahramanmaraş ilinde alerji şikâyetleri ile başvuran hastalarda, ev tozu akarlarına, tahıl ve çimenlere karşı alerji daha sık olarak saptanmıştır.

Alerji testi sonuçlarının yüzde olarak ayrıntılı değerlendirilmesi



Yaş dağılımına göre cilt testi sonuçlarının değerlendirilmesi

Yaş	Test yapılan (n)	Pozitif test (n)	Pozitif test %
<20	28	18	64.2 ^b
20-29	36	20	55.6 ^c
30-39	54	26	48.1 ^d
40-49	61	17	27.9 ^a
50-59	32	14	43.8
60 ve üstü	24	10	41.7

Gruplar arasındaki karşılaştırmalar; a ile b arasında $p=0.00$; a ile c arası $p=0.009$;a ile d arasında $p=0.034$.

TP-038

BENZER VE FARKLI YÖNLERİYLE ABPA: ÜÇ OLGU NEDENİYLE

Tülay Yarkın, Ebru Sulu, Meltem Ağca, Selma Aydoğan, Aylin Babalık, Begüm Arıtan, Pınar Atagün Güney, Dilem Mavigök, Hakan Günen

Süreyyapaşa Göğüs Hastalıkları ve Göğüs Cerrahisi Eğitim Araştırma Hastanesi, Göğüs Hastalıkları Kliniği, İstanbul

GİRİŞ: Allerjik bronkopulmoner aspergillozis (ABPA), Aspergillus fumigatus hipersensitivitesi nedeniyle oluşan immünolojik bir hastalıktır. Prevalansı net bilinmemekle birlikte, astım kliniklerinde %13 civarında bildirilmektedir. Ağır astım ataklarında prevalans %40'lara kadar çıkmaktadır. Burada kliniğimizde tanılanmış üç ABPA olgusunu sunuyoruz.

OLGU: Astımtanısı ile 1-20 yıldır takip edilen üç olgu kliniğimize atak semptomlarıyla yatırıldı. Klinik ve demografik özellikler Tablo 1'dedir. Klinik takipte olguların düzenli ilaç kullanmalarına karşın, astımtanısı aldıklarından beri kontrol altında olmadıkları saptandı. Optimal atak tedavisine yeterli yanıt alınamaması ve radyolojik özellikler nedeniyle ileri incelemeler yapıldı. Radyolojik ve bronkoskopik özellikler Tablo 2'dedir.

Olguların total IgE düzeyleri sırasıyla 941, 608 ve 6770 IU/ml, Aspergillus için spesifik IgE 1 ve 3 nolu olgularda pozitif, cilt testi sadece 3 nolu olguda pozitif bulundu. Bronkoskopik aspirasyonla belirgin klinik düzelme izlendi. 2 nolu olguya sistemik steroid, diğerlerine ilaveten antifungal tedavi (3 nolu olguda yan etki nedeniyle 2. ayda kesildi) uygulandı. Klinik, laboratuvar, radyolojik ve fonksiyonel olarak düzelme sağlandı.

SONUÇ: Optimal tedaviye karşın kontrol altına alınamayan astım olgularının ayırıcı tanısında ABPA araştırılmalıdır. Periferik eozinofili, IgE yüksekliği, radyolojik olarak mukus tıkaçı ve bronşektazi varlığı ve bronkoskopik olarak yoğun hipervisköz sekret ve mukus tıkaçı bu üç olgunun ortak özelliği olarak görülmektedir.

Tablo 1. Demografik ve Klinik Özellikler

No	Olgu	Cinsiyet	Yaş	Astım süresi (yıl)	Tedavi	Sigara paket-yıl	Atak semptomu	FEV1 %pred	Eozinofili %
I	SG	K	53	24	LABA+İKS	-	Hırıltı Dispne	49	12,6
II	ZG	E	43	< 1	LABA+İKS	-	Dispne	48	34
III	MÖ	E	50	3	LABA+İKS +Tiotropium	45	Öksürük nöbetleri	44	9,4

Tablo 2. Radyolojik ve Bronkoskopik Özellikler

No	Olgu	PA ve Lateral Grafi	Toraks BT*	HRCT*	Bronkoskopi**
I	SG	Solda volüm kaybı, bilateral dağınık infiltratif alanlar	-	2, 3	1, 2, 3, 4
II	ZG	Orta lob atelettazisi	1, 3	-	1, 2, 3
III	MÖ	Sol üstte konsolidasyon sağ parakardiyalde infiltrasyon	1, 5	1, 2, 4, 5	1, 2, 3, 5

*BT ve HRCT bulguları: 1. Mukus tıkaçları, 2. Bronşektazi, 3. Segmentar-lober atelettazisi, 4. Trakeomalazi, 5. Peribronşiyal infiltrasyon **Bronkoskopi bulguları: 1. Mukozal hiperemi, 2. Yoğun, hipervisköz sekret, 3. Mukoid tıkaç, 4. Mukozada beyaz plaklar, 5. Trakeobronkomalazi

TP-039

BRONŞİAL ASTIM HASTALARINDA ALLERJİ PROFİLİ VE EŞLİK EDEN SİNONAZAL PATOLOJİLER

Haldun Şevketbeyoğlu¹, Murat Köse², Dilaver Taş³, Murat Salihoğlu⁴

¹Konya Asker Hastanesi, Göğüs Hastalıkları Servisi, Konya

²Özel Atasam Hastanesi Kulak Burun Boğaz Servisi, Samsun

³GATA Haydarpaşa Eğitim Hastanesi, Göğüs Hastalıkları Servisi, İstanbul

⁴GATA Haydarpaşa Eğitim Hastanesi, Kulak Burun Boğaz Servisi, İstanbul

GİRİŞ: Bronşial astım tanısı alan ve deri prick testi pozitif olarak değerlendirilen hastalarda test sonuçları ile birlikte radyolojik bulgular ve sinonazal fizik muayene bulgularını retrospektif olarak değerlendirmeyi amaçladık.

BULGULAR: Bronşial astım tanılı, deri prick testinde pozitiflik saptanan ve fizik muayene bulgularına ulaşılan 126 hasta retrospektif olarak değerlendirildi. Prick testi ile hastaların 78 (%61.9)' inde tahıllara, 70 (%55.5)' inde yabancı otlara, 61 (%48.4)' inde ev tozuna, 38 (%30.1)' inde ağaç polenlerine, 19 (%15)' unda mantarlara, 14 (%11.1)' ünde hayvanlara karşı alerji tespit edildi. Hastaların direkt ışık altında nazal spekulum ile fizik muayenesinde 66 (%52)' sında septum deviasyonu, 24 (%19)' ünde konka hipertrofisi, 25 (%19.8)' inde seröz akıntı, 4 (%3.1)' ünde polip, 1 (%0.79)' inde krutlanma, 1 (%0,79)' inde septal perforasyon, 9 (%7.1)' unda mukozada solukluk ya da hiperemi görüldü. 91 hastada radyolojik (paranasal sinüs bilgisayarlı tomografi) tetkike ulaşıldı. Bu hastaların 28 (%30.7)' inde sinüslerde mukozal kalınlaşma, 21 (%23)' inde sinüslerde opafikasyon, 17 (%18.6)' sinde sinüs mukus retansiyon kisti, 11 (%12)' inde adenoid hipertrofisi, 5 (%5.4)' inde polip tespit edildi.

SONUÇ: Bronşial astım tanısı alan ve deri prick testi pozitif değerlendirilen hastalarda en sık tahıllara, yabancı otlara ve ev tozuna karşı alerji bulundu. Fizik muayenede sıklıkla eşlik eden septum deviasyonu, konka hipertrofisi, seröz akıntı ve mukozada solukluk tespit edildi. Radyoloji bulgusu olarak da sırasıyla mukozal kalınlaşma, opafikasyon, adenoid hipertrofisi ve polip tespit edildi.

TP-040

DENİZLİ DEVLET HASTANESİNE ALERJİ ŞİKAYETİ İLE BAŞVURAN HASTALARDA PRİCK DERİ TESTİ SONUÇLARININ DEĞERLENDİRMESİ

Nurgül Bozkurt

Denizli Devlet Hastanesi

AMAÇ: Başta göğüs hastalıkları olmak üzere değişik kliniklerce alerji kökenli hastalıkları olabileceği düşünülen hastalara varsa alerjik oldukları alerjenleri belirlemek üzere prick deri testi(PDT) yapılmaktadır.

Bu çalışmada Denizli Devlet Hastanesinin üç yıllık test sonuçları değerlendirilmiş ve en çok hangi alerjenlere duyarlılık görüldüğünün belirlenmesi amaçlanmıştır.

GEREÇ VE YÖNTEM: Çalışma kayıtların değerlendirildiği bir araştırmadır. Denizli Devlet Hastanesinde 3 yıllık sürede (Nisan 2006-Mart 2009) çeşitli kliniklerce PDT yapılmak üzere gönderilen hastaların PDT sonuçları değerlendirilmiştir. Testte 20 farklı allerjen grubuna (toplamda 32 alerjene) karşı duyarlılık test edilmektedir.

Hasta kayıtlarından elde edilen veriler SPSS-10.0 programına aktarılmış. Veri kontrolü yapılarak hatalı veriler değerlendirme dışı tutulmuştur. İstatistiksel değerlendirmelerde X2 testi kullanılmıştır.

BULGULAR: Üç yıllık sürede yaşları 8 ile 80 arasında değişen 236'sı erkek, 727'si kadın toplam 963 kişiye PDT uygulanmıştır. Erkeklerin yaş ortalaması 34.0±14.0, kadınların yaş ortalaması 35.7±12.3'dür(p>0.05).

Test uygulanan kadın hastaların %58'inde, erkek hastaların %64'ünde enaz bir alerjene karşı duyarlılık tespit edilmiştir. Enaz bir allerjene karşı duyarlı olma erkeklerde hafifçe yüksek olmakla beraber cinsiyete göre anlamlı farklılık göstermemektedir(p>0.05). Kadın hastalarda tek bir alerjene duyarlılık %17.1, iki alerjene duyarlılık %16.1, üç ve daha fazla alerjene duyarlılık %24.7 oranında tespit edilmiştir. Erkeklerde ise tek bir alerjene duyarlılık %18.3, iki alerjene duyarlılık %16.6, üç ve daha fazla alerjene duyarlılık %28.5 oranında tespit edilmiştir. Saptanan alerjen sayısı cinsiyete göre değerlendirildiğinde istatistiksel fark bulunmamıştır(P>0.05). Kadın hastalarda en fazla ev-tozuna(%24.9), beşli ot karışımına(%19.3), zeytine(%22.4) ve hububat karışımına(%14.9) karşı alerji saptanmıştır. Erkeklerde ise en fazla saptanan alerjenler sırasıyla beşli ot karışımı(%30.9), hububat karışımı(%25.0), ev-tozu(%20.8) ve zeytindir(%17.4). Kadınlara göre erkeklerde beşli ot karışımı ve hububat karışımına karşı alerji saptanması daha yüksek oranlardadır(P<0,001).

SONUÇ: Daha çok kadınların test için gönderilmiş olması alerjik yakınmaların ağırlıklı olarak kadınlarda görüldüğünü göstermektedir. Ancak kadın ve erkek hastalar arasında alerjen saptanma sıklığı ve sayısı birbirine benzerdir. Dikkati çeken tek farklılık erkeklerde beşli ot karışımına ve hububat karışımına karşı alerjinin daha fazla saptanmasıdır. Ayrıca hastaların yaklaşık ¼'ünde 3 ve üzeri alerjene duyarlılık saptanması çoklu alerjen duyarlılığını göstermesi açısından önemlidir. Diğer bir önemli bulgu alerji şikâyeti olan hastaların yaklaşık %40'ında herhangi bir alerjene duyarlılık saptanmamış olmasıdır. Alerji şikâyetleri subjektif şikâyetler olup PDT ile alerjinin teyit edilmesi gereksiz medikal tedavilerin önüne geçilmesi açısından önemlidir.

TP-041

YOZGAT İLİNDE GÖĞÜS HASTALIKLARI KLİNİĞİNE ALERJİK SEMPTOMLARLA BAŞVURAN HASTALARIN DERİ PRICK TESTİ SONUÇLARININ SERUM IGE, C-REAKTİF PROTEİN (CRP) VE OBEZİTEYLE İLİŞKİSİ

Yavuz Selim İntepe¹, Eylem Yıldırım¹, Emine Çölgeçen Özel², Zeliha Kapusuz Gencer³

¹Bozok Üniversitesi, Göğüs Hastalıkları Ana Bilim Dalı, Yozgat

²Bozok Üniversitesi, Dermatoloji Ana Bilim Dalı, Yozgat

³Bozok Üniversitesi, Kulak Burun Boğaz Ana Bilim Dalı, Yozgat

AMAÇ: Mayıs 2009- Nisan 2013 tarihleri arasında Yozgat devlet hastanesi ve Bozok üniversitesi göğüs hastalıkları kliniğine alerjik belirtilerle başvuran hastaların deri prick testi(DPT) sonuçları ile alerjenlerin sıklığını belirlemek ve hastaların serum total IgE, CRP ve vücut kitle indeksine göre değerlendirilmesi.

METOD: Göğüs Hastalıkları kliniğinde DPT uygulanan 324 hastanın sonuçları alerjen sıklığına, serum IgE, CRP, obezite ve astım, allerjik rinit, kronik ürtiker, atopik dermatit tanılarına göre retrospektif olarak değerlendirildi.

BULGULAR: Hastaların 126 sı erkek, 198 si kadındı. Hastaların 250 sinde deri prick testi pozitifiti. Hastalarda en sık görülen alerjenler sırasıyla 58 (23.2%)sinde ağaç karışımı, 48 (19.2%)sinde ev tozu, 37 (14.8%)sinde yabancı ot, 27(10.8%)sinde köpek epiteli idi. Hastaların 152(46.9%) sinde astım, 82(25,3%) hastada allerjik rinit, 54(16,6%) hastada atopik dermatit ve 36(11,1%) hastada kronik ürtiker tanıları konuldu. Atopi astım tanısı olan hastaların 79.6% sında mevcutken, allerjik rinit hastalarda 78.04%, atopik dermatit hastalarda 74.07% ve kronik ürtiker hastalarda 69.4% Serum Total IgE ve CRP düzeyleri DPT pozitifliği olan hastalarda anlamlı derecede yüksek saptandı. Vücut kitle indeksi DPT pozitifliği olan hastalarda yüksekti.

SONUÇ: Çalışmamız sonucunda atopi belirti ve bulguları olan hastalarda deri prick testi yapmadan önce serum IgE, CRP düzeylerinin çalışılması ve vücut kitle indeksinin hesaplanması tanıya katkı sağlayabileceğini düşünmekteyiz. Ayrıca astım, allerjik rinit, atopik dermatit ve kronik ürtiker gibi atopi ile ilişkili olabilecek hastalıkların araştırılması yararlı olacaktır.

TP-042

GÖĞÜS HASTALIKLARI POLİKLİNİĞİ BİR YILLIK ASTIM BAŞVURULARININ DEĞERLENDİRİLMESİ

Şafak Yıldız¹, Erdiç Ercan²¹Eskişehir Asker Hastanesi, Göğüs Hastalıkları Kliniği, Eskişehir²Eskişehir Asker Hastanesi, Yüksek Basıncılı Oksijen Tedavi Kliniği, Eskişehir

GİRİŞ: Astım hava yollarının kronik inflamatuvar bir hastalığıdır. Kronik inflamasyon, özellikle gece veya sabahın erken saatlerinde meydana gelen tekrarlayıcı hırıltılı solunum, nefes darlığı, göğüste sıkışma hissi ve öksürük ataklarına neden olan hava yolu aşırı duyarlılığı ile ilişkilidir. Göğüs hastalıkları polikliniğinde takip edilen hastaların önemli bir kısmını oluşturur. Çalışmamızın amacı Göğüs Hastalıkları polikliniğimize başvuran hastalarda astım ve akut atak sıklığının tespit edilmesi ve atakların mevsimsel dağılımını saptamaktır.

MATERYAL - METOD: Polikliniğimize başvuran hasta kayıtlarından astım tanısı almış olan hastaların kayıtları tarandı. Yaz döneminde hasta sayılarının az olması nedeniyle iki yaz dönemi çalışmaya dahil edildi. Astım hastaları atak ve kontrol/takip olarak iki grupta incelenmiş ve her iki grubun mevsimsel dağılımı analiz edilmiştir.

BULGULAR: Polikliniğimize 13 aylık çalışma periyodunda toplam 3288 hasta başvurmuş olup bu hastaların 433 (%13,2) astım tanısı almıştır. Astım tanısı alan hastaların 189 (%43,6)'i akut atak, 244 (%56,4)'si kontrol/takip olarak polikliniğimize başvurmuşlardır. Mevsimsel dönemlere göre toplam Astım tanılı hasta sayıları ilkbahar aylarında (Mart, Nisan, Mayıs) 101 (%23,3), yaz aylarında (Haziran, Temmuz, Ağustos) 113 (%26,2), sonbahar aylarında (Eylül, Ekim, Kasım) 105 (%24,2) ve kış aylarında (Aralık, Ocak, Şubat) 114 (%26,3) kişi olarak gerçekleşmiştir. Astım atağı ile başvuran hasta sayıları ve aynı mevsimdeki tüm astımlılara oranları ilkbahar aylarında 49 (%48,5), yaz aylarında 36 (%31,9) sonbahar aylarında 41 (%39,1) ve kış aylarında 63 (%55,3) kişi olarak gerçekleşmiştir.

SONUÇ: Astım tanısı ile takip edilen hasta oranı %13,2 olarak tespit ettik. Akut atak nedeniyle başvuran ve kontrol amacıyla başvuran hastaların oranları birbirine yakındı. Aile hekimlerinin takip ve tedaviye aktif olarak dahil olması, kontrol/takip için başvuran hastaların oranının düşük çıkmasını etkilemiş olabilir. Astımın kış ve bahar aylarında atak oranı artış göstermektedir. Soğuk hava, enfeksiyon, alerjenler ve hava kirliliği bu artışa neden olabilir. Astım takibi sırasında, hasta ve göğüs hastalıkları uzmanları arasında, aile hekimlerini de içerecek biçimde ortak bilinç oluşturarak, riskli mevsimlerde hastaların düzenli kontrolü ve tedavilerinin gözden geçirilmesi atakların azaltılmasına yardımcı olabilir.

TP-043**BRONŞ PROVOKASYON TESTİ YAPILAN HASTALARIMIZIN SOSYO-DEMOGRAFİK ÖZELLİKLERİ**

Mustafa Güleç¹, Özgür Kartal¹, Lütfiye Aydın¹, Fevzi Demirel¹, Sait Yeşillik¹, Abdullah Baysan¹, Ergun Uçar², Uğur Muşabak¹, Osman Şener¹

¹Gülhane Askeri Tıp Fakültesi, İmmünoloji ve Allerji Hastalıkları BD, Ankara

²Gülhane Askeri Tıp Fakültesi, Göğüs Hastalıkları AD, Ankara

GİRİŞ: Solunum sistemi hastalıklarında tanı yada ayırıcı tanı amacı ile yapılan dinamik testlerden birisi metakolin bronş provokasyon testidir(MPT). MPT; epidemiyolojik ve klinik araştırmalarda, astım tanı ve takibinde kullanılan negatif prediktif değeri yüksek bir yöntemdir.

GEREÇ YÖNTEM: Son iki yılda kliniğimizde beş nefes dozimetre yöntemi yapılan MPT sonuçları değerlendirilmiştir. MPT, tanı rehberlerinde önerilen yöntemlere göre yapılmış, veri olarak hastaların yaşı, cinsiyeti, vücut kitle indeksi, atopi varlığı, test sonucu, pozitif çıkan metakolin değeri kaydedilmiştir. Elde edilen veriler yüzdelik dilim, frekans olarak ifade edilmiştir.

SONUÇLAR: Kliniğimizde toplam 35 hastaya(21 kadın %57,1, 14 erkek %42,9) MPT yapılmıştır. Tüm hastaların yaş ortalaması 32,57±10,16 yıl olarak bulunmuştur. Hastaların ortalama vücut kitle indeksleri 23,61±3,89 olarak saptandı. MPT toplam 8(%22,9) hastada pozitif bulundu. Bu hastaların 2'si erkek, 6'sı kadın olarak saptandı. MPT pozitif yapan metakolin değerleri ise; 1 hastada 1mg, 2 hastada 8 mg, 5 hastada ise 16 mg olarak belirlendi. Atopi, deri prict testi ile 14(%40) hastada pozitif olarak saptandı. Bu hastaların 11' i kadın 3'ü erkek olarak belirlendi. Atopik hastaların 3'ünde MPT pozitif olarak saptandı.

TARTIŞMA: Bronş aşırı duyarlılığını belirlemede kullanılan yöntemler arasında en yaygın ve standart olanı MPT'dir. Testin optimum şartlarda yapılmış olması, yüksek hasta uyumu sonuçların güvenilirlik oranını arttırmaktadır. Bizim hastalarımızda elde ettiğimiz sonuçlar klinik bulguları ile uyumludur. MPT; astım klinik olarak ataklar ile seyrettiğinden gerektiğinde tanıyı doğrulamak, tedavi takibini yapmak için uygun ve standart bir yöntemdir.

TP-044

KOAH'LI OLGULARDA GRİP AŞISI VE PNÖMOKOK AŞISI OLMA SIKLIĞI

Nazire Uçar, Sedar Akpınar, Murat Yıldız, Tuğrul Şipit
Atatürk Göğüs Hastalıkları ve Göğüs Cerrahisi E.A.H.

GİRİŞ-AMAÇ: Dünya sağlık örgütü (DSÖ) tarafından KOAH'lı hastalara her yıl grip aşısı ve bir kez olmak üzere pnömokok aşısı yapılması önerilmektedir. KOAH tanısı ve tedavi rehberlerinde influenza aşılarının KOAH morbidite ve mortalitesini azalttığı bildirilmektedir. KOAH'lı hastalarımızda influenza ve pnömokok aşılama sıklığının istenen düzeyde olup olmadığının saptanması ve aşılama etkileyen faktörlerin araştırılması amacıyla çalışma planlandı.

YÖNTEM: KOAH tanısıyla takip edilen 42 hastaya birebir karşılıklı sorgulama yöntemiyle bu yıl, geçen yıl, son beş yıl içinde aşı olup olmadıkları, aşılama gerektiğini bilip bilmediği, doktorunun aşılama önerip önermediği, kim tarafından söylendiği gibi sorular soruldu. Demografik özellikleri, hastalık öyküsü ve GOLD'a göre evresi kaydedildi.

BULGULAR: 42 erkek hasta, hastaların %33'ü (14/42) evre 1-2, %67'si (28/42) evre 3-4 hastalardı. Bu yıl grip aşısı olanların oranı; %35(15/42), geçen yıl aşı olma oranı; %40 (17/42), hem bu yıl hem geçen yıl aşı olma oranı; %28 (12/42), son beş yıl içinde aşı olma oranı; %42 (18/42)olarak saptandı. Pnömonokok aşısı olma oranı ise % 11 (5/42) idi. Hastaların %45'ine (19/42) doktor tarafından aşılama gerektiği söylenmişti, % 45'ine (19/42) doktor söylememişti. Yüzde 21'i (9/42) etraftan duymuştu, %9'u (4/42) aşı zararlıdır diye, %19'u (8/42) kendisi gerekli görmediğinden aşı olmamıştı. Yüzde 30'unun (13/42) aşı olması gerektiğinden hiç haberi yoktu.

SONUÇ: Doktorların yaklaşık yarısı hastalarına grip aşısı olmalarını söylemektedir. Hastaların her yıl grip aşısı olmaları ise çok daha düşük orandadır. Pnömonokok aşısı olma oranı ise grip aşısına göre daha düşüktür. Bu nedenle, KOAH morbidite ve mortalitesini azaltmak adına KOAH hastalarının grip ve pnömokok aşılama konusunda daha fazla bilgilendirilmesi gerektiğini düşünüyoruz.

TP-045

DÜZCE İLİNDE KRONİK OBSTRÜKTİF AKCİĞER HASTALIĞI TANILI HASTALARIN AŞILANMA SIKLIĞI

Ege Güleç Balbay¹, Elif Tanrıverdio², Fatih Alaşan¹, Kezban Özmen Süner²¹Düzce Üniversitesi, Göğüs Hastalıkları Ana Bilim Dalı, Düzce²Düzce Atatürk Devlet Hastanesi, Göğüs Hastalıkları Kliniği

AMAÇ: Düzce ilinde Göğüs Hastalıkları Polikliniklerine başvuran kronik obstrüktif akciğer hastalığı (KOAH) olgularının influenza ve pnömokok aşılama sıklığını ve aşılama etkileyen faktörleri belirlemek

YÖNTEM: 1 Nisan 2013 ile 31 Mayıs 2013 tarihleri arasında 2 ay süresince Düzce Üniversitesi Tıp Fakültesi ve Düzce Atatürk Devlet Hastanesi Göğüs Hastalıkları polikliniğinde değerlendirilmiş KOAH tanılı hastalar çalışmaya dahil edildi. Hastalara influenza ve pnömokok aşılması sıklığı hakkında sorular içeren anket formları hastalarla yüz yüze görüşme yöntemiyle dolduruldu. İstatistiksel analizler bilgisayar ortamında SPSS 19.0 programı kullanılarak yapıldı.

BULGULAR: Çalışmamızda değerlendirilen yaş ortalamaları 65.5 ± 9.5 yıl olan 61 olgunun 59'u erkek (%96.7) idi. Olguların son bir yıl içinde göğüs hastalıkları polikliniklerine başvuru sayıları 3.1 ± 2.8 (min: 0, max: 15), ortalama hastane yatış sayıları 0.3 ± 0.58 (min: 0, max: 3) idi. GOLD'a (Global Initiative for Chronic Obstructive Lung Disease) göre %9.8'i hafif, %42.6'sı orta ve %37.7'si ağır, % 9.8'i çok ağır KOAH olarak sınıflandırılan olguların %36.1'i halen sigara içmekteydi. Bir önceki yıl grip aşısı yaptırmış hastaların oranı %24.6 (15), son beş yılda pnömokok aşısı yaptırmış hastaların oranı %8.2 (5) idi. Hastaların %27.9 (17)'una göğüs hastalıkları uzmanı veya asistanı tarafından grip aşısı önerilmişken, pnömokok aşısı % 4.9 (3)'una önerilmişti. Hastaların hiçbirine aile hekimleri tarafından pnömokok aşısı önerilmemişken grip aşısı %16.4 (10) oranında önerilmişti. Sigarayı bırakmış olanlarda son bir yılda grip aşısı yaptırmama oranı, halen içmekte olanlara göre anlamlı olarak yüksek bulundu ($p=0.035$). Hastalığın ağırlık derecesiyle grip ve pnömokok aşısı yaptırmama sıklığı arasında anlamlı bir ilişki saptanmadı.

SONUÇ: Çalışmamızda ilimizde KOAH olgularının grip ve pnömokok aşılama oranlarının oldukça düşük oranlarda olduğu görülmüştür. Halen sigara içiyor olmanın grip aşılama sıklığını olumsuz yönde etkilediği, KOAH ağırlığının grip ve pnömokok aşılama sıklığını etkilemediği saptanmıştır.

Tablo 1. Kronik Obstrüktif Akciğer Hastalığı (KOAH) olan olguların genel özellikleri

Hasta ve Hastalık Özellikleri	n=61
Demografik veriler	
Yaş	65.5±9.5
Erkek, n (%)	59 (96.7)
Sigara	
Hiç içmemiş	0 (0)
Bırakmış	39 (63.9)
Aktif içici	22 (36.1)
KOAH Şiddeti, n (%)	
Hafif	6 (9.8)
Orta	26 (42.6)
Ağır	23 (37.7)
Çok ağır	6 (9.8)
KOAH	
Grup A	14 (23)
Grup B	18 (29.5)
Grup C	18 (29.5)
Grup D	11 (18.0)
Poliklinik Başvuru Sayısı	3.1±2.8
Hastanede Yatış Sayısı	0.3±0.58

Tablo 2. Sigara içme durumuna göre hastaların aşı yaptırmama ve hekimlerin aşı önerme sıklıkları

Anket Soruları	Sigara n (%)		p
	Bırakmış	Aktif içici	
Sigara içme durumunuz nedir?	39 (63.9)	22 (36.1)	
Geçen yıl grip aşısı yaptırdınız mı?	13 (33.3)	2 (9.1)	0.035
Hayatınızda en az bir kez grip aşısı yaptırdınız mı?	16 (41.0)	3 (13.6)	0.043
Aile hekiminiz grip aşısı yaptırmamanızı önerdi mi?	10 (25.6)	0 (0)	0.010
Göğüs Hastalıkları asistanı veya uzmanı grip aşısı yaptırmamanızı önerdi mi?	14 (35.9)	3 (13.6)	0.063
Son 5 yıl içerisinde zatürre aşısı yaptırdınız mı?	4 (10.3)	1 (4.5)	0.645
Hayatınızda en az bir kez zatürre aşısı yaptırdınız mı?	5 (12.8)	0 (0)	0.010
Aile hekiminiz zatürre aşısı yaptırmamanızı önerdi mi?	0 (0)	0 (0)	-
Göğüs Hastalıkları asistanı veya uzmanı zatürre aşısı yaptırmamanızı önerdi mi?	0 (0)	3 (7.7)	0.547

TP-048

BALIKESİR GÖĞÜS HASTALIKLARI HASTANESİ YATAN HASTA MALİYET ANALİZİ

Ümit Tutar¹, Fatma Esra Tutar²¹Balıkesir Göğüs Hastalıkları Hastanesi²Balıkesir Halk Sağlığı Müdürlüğü

AMAÇ: Balıkesir Göğüs Hastalıkları Hastanesinde 2008-2012 yılları arasındaki 5 yıllık sürede yataklı servis hastalarımızın tanılarına göre yatış süre ve maliyet analizlerini yapmayı amaçladık.

MATERYAL - METOD: Retrospektif olarak toplam 26465 hasta incelendi. Fatura bilgisi eksik olanlar ve yatış günü sıfır olanlar çalışma dışı bırakıldı. Hastanın taburcu olduğundaki toplam faturası kişinin toplam maliyeti olarak kabul edildi. Bunlara göre toplam 20464 yatan hasta faturası laboratuvar, radyoloji, ilaç, Tıbbi malzeme ve kurum tedavi ücreti olmak üzere 5 bölüme ayrılarak incelendi. Hastalar tanılarına göre KOAH, Astım Bronşiale, Pnömoni, Malign hastalık, Tüberküloz, Bronşektazi, Plevral effüzyon gibi gruplara ayrılarak incelendi. Gruplandırılabilen 18363 kişi maliyet açısından incelendi. Geri kalan 2101 kişi diğer grup olarak değerlendirildi. Analize tabii tutulmadı.

BULGULAR: Hastaların 13652'si erkek (% 66.71), 6812'si kadın idi (% 33.28). En küçük yaş 17, en büyüğü 100 idi. Yıl bazında toplam ve kişi başına düşen maliyetler Tablo 1'de sunuldu. Yatan hastaların % 55.85'ini KOAH oluşturuyordu. Ortalama kişi başı maliyeti 1028.46 TL ve ortalama yatış süresi 10.50 gün idi. Ortalama günlük maliyet 97,90 TL idi. En yüksek günlük maliyet 114,83 TL ile interstiyel Akciğer Hastalığı grubunda en düşük Tüberkülozda grubunda idi (42, 85 TL).

SONUÇ: KOAH, göğüs hastalıkları alanında hastaneye yatış oranı ve toplam yatış süresinin uzunluğu ile önemli bir ekonomik yük oluşturmaktadır. Hastanemizde toplam 2008-2013 yılları arasındaki yatan hastaların toplam 5 yıllık maliyetinin 18.569.342,65 TL olduğu ve KOAH'ın 11.745.914,60 TL ile tüm maliyetin %63'ünü oluşturduğu dikkat çekmektedir. Günlük maliyetinin orta sıralarda olmasına rağmen hastanede yatılan gün sayısının fazla olması toplam maliyeti yükseltmektedir. KOAH'ın evde takip ve tedavisinin yapılabilmesinin maliyetin düşmesine katkı sağlayabileceğini düşünmekteyiz.

Hastalık Gruplarına Göre Maliyet Analizi

Hastalık	Ortalama Yatış Süresi (gün)	Ortalama Laboratuvar Maliyeti (TL)	Ortalama Radyoloji Maliyeti (TL)	Ortalama İlaç Maliyeti (TL)	Ortalama Tıbbi Malzeme Maliyeti (TL)	Ortalama Kurum Tedavi Maliyeti (TL)	Ortalama Toplam Maliyet (TL)	Ortalama Günlük Maliyet (TL)
KOAH (n=11431)	10.50	59,91	15,88	339,10	3,82	609,73	1.028,46	97,86
Astım (n=2195)	9.58	55,93	11,69	325,35	3,25	485,16	881,35	91,93
Uyku (n=1528)	1	1,04	0,47	0,21	0,64	0,29	217,19	218,82
Pnömoni+ İnfluenza (n=1144)	9,75	76,32	39,55	244,72	3,88	620,68	985,17	100,95
Malign Hastalık (n=683)	7,76	57,05	28,65	220,54	2,50	476,50	785,24	101,15

Yıllara Göre Hasta Yatış Sayıları ve Ortalama Maliyet

Yıl	Toplam Yatan Sayısı	Toplam Maliyet (TL)	Ortalama Maliyet (TL)
2008	4797	3.369.812,94	702,48
2009	2260	1.669.463,47	738,70
2010	2145	2.468.185,97	1.150,67
2011	5533	5.628.899,86	1.017,37
2012	5729	5.432.980,42	948,33
Toplam	20464	18.569.342,65	907,42

TP-049

KOAŞ VE TÜBERKÜLOZ İLİŞKİSİ

Halil İbrahim Yakar¹, Pınar Atagün¹, Erkan Pehlivan², Selma Aydoğın¹, Ümmühan Selvi¹, Tülay Yarkın¹, Ebru Sulu¹, Aylin Babalık¹, Meltem Çoban Ağca¹, Begüm Arıtan¹, Hakan Günen¹

¹Süreyyapaşa Göğüs Hastalıkları ve Göğüs Cerrahisi Eğitim ve Araştırma Hastanesi, İstanbul

²İnönü Üniversitesi Tıp Fakültesi, Halk sağlığı Ana Bilim Dalı, Malatya

Yakın zamanda yapılan büyük epidemiyolojik KOAŞ çalışmalarında tüberküloz (TB) sekeli KOAŞ gelişimi için önemli bir risk faktörü olarak belirlenmiştir. Bu çalışmada, alevlenme nedeni ile hastaneye yatırılan KOAŞ hastalarından TB sekeli olanların ve olmayanların epidemiyolojik ve klinik olarak karşılaştırılmaları amaçlanmıştır.

Çalışmaya 1 Ekim – 31 Aralık 2012 döneminde KOAŞ alevlenmesi nedeni ile göğüs hastalıkları servisimize yatırılan tüm KOAŞ hastaları dahil edilmiştir. Detaylı demografik ve klinik özelliklerin belirlenmesini takiben hastalar TB sekeli olanlar ve olmayanlar olarak 2 gruba ayrılarak karşılaştırılmışlardır. Ayrıca hastalar hastanede kaldıkları sürece ve taburcu edildikten sonraki 6 ay boyunca da mortalite riski yönünden prospektif olarak değerlendirilmişlerdir. Çalışmaya 155 KOAŞ hastası alınmış olup, bu hastaların 109'u erkek (%70,3), 46'sı (%29,7) kadın idi. 23 hastanın PA Akciğer grafilerinde TB sekeli saptandı (%14,8). TB sekeli olan hastaları yaş ortalaması 63,8±12,1 iken, TB sekeli olmayanları yaş ortalaması 70,9±10,4 bulunmuştur (p=0.01). TB sekeli olan ve olmayan hastalar karşılaştırıldığında, gruplar arasındaki cinsiyet dağılımı, solunum fonksiyon testleri, yatış esnasındaki arter kan gazları, hematolojik ve biyokimyasal parametreler, komorbiditesi bulunan hasta oranları, hastanede kalış süreleri, invaziv ve non-invaziv mekanik ventilasyon ihtiyaçları, yoğun bakıma gönderilme oranları ile hastanede ve taburcu edildikten sonraki mortalite oranları bakımından belirgin fark saptanmadı. Son 1 yıldaki alevlenme oranları bakımından ise TB sekeli bulunan hastalardaki alevlenme oranları anlamlılık seviyesinin sınırında daha yüksek bulundu (2,6±0,53 alevlenmeye karşı 1,65±0,19 alevlenme; p=0.051). Bununla birlikte TB sekeli olan hastalardaki KOAŞ teşhisi yaşının TB sekeli olmayanlara göre 8 yıl daha erken gerçekleştiği belirlendi (53,3±14,1'e karşı 61,1±12,0; p=0.006). Çalışmanın bulguları TB sekelli KOAŞ hastalarında KOAŞ başlama yaşının 8 yıl, hastaneye yatışların da daha sık ve 7 yıl erken gerçekleştiğini göstermektedir. Mortalite oranlarının aynı olması da yine TB sekelli hastaların 7-8 yıl daha erken hayatlarını kaybettikleri şeklinde yorumlanabilir. TB geçirmenin KOAŞ'ta ağırlaştırıcı rol oynadığı düşünülmekle birlikte, TB'nin KOAŞ'taki risklerini belirlemeye yönelik daha geniş gruplarda yapılacak prospektif çalışmalara ihtiyaç vardır.

VERİLER

Yaş ortalaması(AO)
KOAŞ süresi (yıl)
Son yatış süresi (gün)

SEKEL TÜBERKÜLOZU OLAN/OLMAYAN KOAŞ HASTALARI VERİLERİNİN KARŞILAŞTIRMASI

TP-050

KOAHA ALEVLENMELERİ VE KOMORBİDİTE İLİŞKİSİ

Halil İbrahim Yakar¹, Hakan Günen¹, Pınar Atagün¹, Erkan Pehlivan², Selma Aydoğan Eroğlu¹, Ümmühan Selvi¹, Tülay Yarkın¹, Ebru Sulu¹, Aylin Babalık¹, Meltem Çoban Ağca¹, Begüm Arıtan¹

¹Süreyyapaşa Göğüs Hastalıkları ve Göğüs Cerrahisi Eğitim ve Araştırma Hastanesi, İstanbul

²İnönü Üniversitesi Tıp Fakültesi, Halk sağlığı Ana Bilim Dalı, Malatya

Komorbiditelerin KOAH'ta ağırlaştırıcı rol oynadığı bilinmektedir. Bu çalışmada, alevlenme nedeni ile hastaneye yatırılan KOAH hastalarında komorbiditelerin genel hasta kliniği, alevlenme tedavisi ve daha sonrasındaki takiplerindeki etkisi araştırılmıştır. Çalışmaya Ekim-Aralık 2012 döneminde KOAH alevlenmesi nedeni ile göğüs hastalıkları servisimize yatırılan tüm KOAH hastaları dahil edilmiştir. Detaylı demografik ve klinik özelliklerin belirlenmesini takiben hastalar 0-1 komorbiditesi olanlar ve 2 ve daha fazla komorbiditesi olanlar şeklinde 2 gruba ayrılarak karşılaştırılmışlardır. Ayrıca hastalar hastanede kaldıkları sürece ve taburcu edildikten sonraki 6 ay boyunca da mortalite riski yönünden prospektif olarak değerlendirilmişlerdir. Çalışmaya 155 KOAH hastası alınmış olup, bu hastaların 109'u erkek (%70,3), 46'sı (%29,7) kadın idi. 74 hastada 0-1 komorbidite saptanırken (%47.7), 81 hastada 2 ve daha fazla komorbidite saptanmıştır (%52.3). Bu gruplar karşılaştırıldığında, aralarında yaş, cinsiyet dağılımı, hastalık süreleri ve başlama yaşı, solunum fonksiyon testleri, yatış esnasındaki arter kan gazları, hematolojik ve biyokimyasal parametreler, invaziv ve non-invaziv mekanik ventilasyon ihtiyaçları, yoğun bakıma gönderilme oranları ile hastanede ve taburcu edildikten sonraki mortalite oranları bakımından fark bulunmamıştır. Hastanede kalış süreleri bakımından, daha fazla komorbiditesi olan grubun hastanede yatış süresinin anlamlılık sınırına yakın olacak şekilde daha uzun olduğu görülmüştür (8.7 güne karşı 9.2 gün; p=0.059). Sınırlı sayıda hasta ile yapılan bu çalışmanın verileri, komorbidite sayısı ile klinik-demografik özellikler, alevlenme ağırlığı ve mortalite arasında belirgin ilişki olmadığını göstermektedir. Bununla birlikte hastanede kalış süresinin komorbiditesi fazla olanlarda anlamlı şekilde daha uzun olabileceği sinyalinin alınmış olması, komorbiditelerin KOAH alevlenmelerinde yaratacağı riskleri belirlemeye yönelik yeni çalışmalara ihtiyaç olduğunu göstermektedir.

TP-051

KRONİK OBSTRÜKTİF AKCİĞER HASTALIĞI OLAN ERKEK HASTALARDA SEKS HORMON DEĞİŞİKLİKLERİ VE EREKTİL DİSFONKSİYON

Hasan Kahraman¹, Bilal Şen², Nurhan Köksal³, Metin Kılınc⁴, Sefa Resim⁵¹Kahramanmaraş Sütçü İmam Üniversitesi, Tıp Fakültesi, Göğüs Hastalıkları Anabilim Dalı, Kahramanmaraş²Kahramanmaraş Afşin Devlet Hastanesi, Göğüs Hastalıkları Anabilim Dalı, Kahramanmaraş³Samsun Ondokuz Mayıs Üniversitesi, Tıp Fakültesi, Göğüs Hastalıkları Anabilim Dalı, Samsun⁴Kahramanmaraş Sütçü İmam Üniversitesi, Tıp Fakültesi, Biyokimya Anabilim Dalı, Kahramanmaraş,⁵Kahramanmaraş Sütçü İmam Üniversitesi, Tıp Fakültesi, Üroloji Anabilim Dalı, Kahramanmaraş,

AMAÇ: Komorbitelerin son yıllarda kronik obstrüktif akciğer hastalığı (KOAH)'ın prognozuna olan etkileri daha iyi anlaşılmaktadır. Yapılan az sayıdaki çalışmada KOAH'da cinsel fonksiyon bozukluğu oldukça sık görülmesine rağmen üzerinde fazla durulmaktadır. Biz çalışmamızda KOAH'da erektil disfonksiyon insidansını ve etkileyen faktörleri incelemeyi amaçladık.

GEREÇ - YÖNTEM: Çalışma 70 KOAH'lı hasta ile 68 kontrol grubu katılımcı ile yapıldı. Hastalara erektil disfonksiyonu (ED) değerlendirmek için IIEF-5 ve depresyonu araştırmak için beck depression inventory (BDI) anketi uygulandı.

BULGULAR: KOAH grubunda sigara kullanımı daha yüksek, oksijen saturasyonu (SaO₂) ve BMI değeri ise daha düşük idi. KOAH grubunda kan FSH, LH ve östradiol düzeyleri yüksek saptandı, testosteron düzeyi ise düşüktü ama anlamlı değildi (tablo-2). KOAH hastalarının % 78.6'inde ve kontrol grubunun ise % 55.8'inde çeşitli derecelerde ED tespit edildi. KOAH grubunda depresyon daha yüksek saptandı. KOAH grubunda FEV₁ düzeyi ile ED negatif korelasyon saptandı. Hem KOAH hemde tüm katılımcılarda yaşla ED arasında pozitif korelasyon saptandı. Hormonlar ile FEV₁, ED, depresyon, SaO₂ ve BMI arasında anlamlı korelasyon saptanmadı (Tablo-2).

SONUÇ: Çalışmamız, KOAH'ın erektil disfonksiyon için bir risk faktörü olduğunu desteklemektedir. KOAH'lı hastalarda solunum fonksiyonlarını iyileştirmeye yönelik tedavi planlarken, hastalarda yaşam kalitesini etkileyen, genelde göz ardı edilen, cinsel fonksiyon bozukluğu ve depresyon gibi şikayetlerin sorgulanması gerekmektedir.

1

Tablo-1: KOAH ve kontrol grubu erkek katılımcıların özellikleri

	KOAH	kontrol	p değeri
Vaka (n)	70	68	-
Yaş (yıl)	63.34±10.13	59.77±10.46	0.054
BMI (kg/m ²)	25±4.43	27.8±3.46	0.003
Smoking (paketyıl)	37.67±16.67	19.57±14.32	0.000
Eğitim (%)			0.017
Okur yazar	35.7	19.1	
İlköğretim	45.8	47.1	
Lise ve üzeri	18.5	33.8	
Sat O ₂ (mm Hg)	93.24±2.78	95.78±1.92	0.000
FVC (% beklenen)	80.94±18.9	94.77±17.01	0.000
FEV ₁ (% beklenen)	60.64±18.14	95.47±17.53	0.000
FEV ₁ /FVC	57.66±11.39	80.71±6.18	0.000
Testosteron (ng/mL)	4.69±2.59	5.35±2.81	0.176
FSH mIU/mL	12.54±9.78	9.09±6.53	0.024
LH	9.77±6.16	6.64±4.45	0.005
Estradiol (pg/mL)	39.1±20.91	22.75±14.38	0.000

2

Tablo-2: Erkek KOAH ve kontrol grubu katılımcıların erektil disfonksiyon ve depresyon özellikleri

	KOAH	Kontrol	p değeri
IIEF derece (mean±SD)	3.18±1.6	2.05±1.34	0.000
ED yok	15 (%21.4)	30 (%44.1)	
ED var	55 (%78.6)	38 (%55.8)	0.000
Hafif ED	14 (%21)	19 (%27,9)	
Orta ED	9 (%12.9)	5 (%7.3)	
Orta-ağır ED	7 (%10)	7 (%10.2)	
Ağır ED	25 (%35.7)	7 (%10.2)	
BECK değeri	17.6±9.33	10.43±7.42	0.000
BDI skoru ≥17	34 (%48.6)	16 (%23.5)	0.003

IIEF: Uluslararası erektil disfonksiyon indeksi; ED: erektil disfonksiyon; BECK: Beck depresyon ölçeği

TP-052

TÜBERKÜLOZ TEDAVİSİNDE HEPATOTOKSİSİTE VAKALARIMIZ

Ayşem Aşkırm Öztin Güven, Sibel Arınç, Gülgün Çetintaş Afşar, Sibel Boğa, Dilek Ernam, Umut Sabri Kasapoğlu, Pınar Atagün Süreyyapaşa Göğüs Hastalıkları ve Göğüs Cerrahisi Eğitim ve Araştırma Hastanesi, İstanbul

GİRİŞ: Tüberküloz tedavisinde kullanılan ilaçların en sık rastlanan yan etkisi, hepatotoksitedir. Tedavi sırasında gelişen hepatotoksisiteye klinik yaklaşım konusunda görüş birliği yoktur. Bu çalışma ile antitüberküloz tedavi alan olgularda hepatotoksisite gelişimini etkileyen faktörleri ve uygulanan tedavileri irdelemeyi amaçladık.

HASTALAR ve METOD: Bu çalışmada Süreyyapaşa Göğüs Hastalıkları ve Göğüs Cerrahisi Eğitim ve Araştırma Hastanesi tüberküloz yataklı servisinde Ocak 2012-Ocak 2013 tarihleri arasında tüberküloz tedavisine başlanan 140 hasta retrospektif olarak değerlendirildi. Yaş, cinsiyet, önceki tüberküloz tedavi öyküsü, radyolojik tutulum, eşlik eden hastalıklar, karaciğer fonksiyon testleri, alkol-sigara öyküsü kayıt edildi. Hepatotoksisite ALT ve AST değerlerinde 3 kat yükselme ya da total bilirubin değerinin 1,5 üzerinde olması olarak tanımlandı.

BULGULAR: 37'si (%26) kadın, 103'ü (%74) erkek toplam 140 hastanın 20'sinde (%14) hepatotoksisite gelişti. 140 hastanın 131 tanesi (%93) akciğer tüberkülozu (90 yeni vaka, 20 nüks vaka, 8 çok ilaca dirençli tüberküloz, 2 milier tüberküloz, 11 yayma negatif akciğer tüberkülozu), 9 tanesi (%7) akciğer dışı tüberkülozu idi. Hepatotoksisite gelişen 20 hastanın 14'ü (%70) akciğer (12 yeni vaka, 2 nüks vaka), 6'sı (%30) akciğer dışı tüberkülozu (1 mediastinal lenfadenit, 1 aksiller lenfadenit, 1 kemik ve eklem tüberkülozu, 3 plörezi) idi. Hepatotoksisite gelişenlerin yaş ortalaması 47,9 idi. 5 hasta 65 yaş üstü idi.

Hepatotoksisite gelişenlerin ek hastalıkları değerlendirildiğinde; 2 hastada diabetes mellitus, 1 hastada kronik böbrek yetmezliği, 1 hastada renal hücrelikarsinom, 1 hastada kronik hepatit, 2 hastada epilepsi, 2 hastada kronik obstruktif akciğer hastalığı, 2 hastada hipotiroidisaptandı. Radyolojik olarak değerlendirildiğinde hepatotoksisite gelişen 20 hastanın 5'inde radyolojik olarak yaygın tutulum mevcuttu. Hepatotoksisite gelişen hastalarda enzim yükselişi tedavi başlangıcından ortalama 15,21 gün sonra ortaya çıktı (min 2, max 32 gün). Tedavi kesilen bu grupta ortalama 29,6 gün sonra enzimler normal düzeye döndü ve yeniden tedaviye başlandı (min 3, max 90 gün). Hepatotoksisite sonrası 9 hastada tedaviye aynı rejim ile devam edildi, 4 hastada aynı rejim kademeli olarak verildi, 7 hastada farklı rejim (4 hastada pirazinamid rejimden çıkarıldı, 3 hastada farklı rejim) uygulandı. Sadece 1 hastada ikinci kez hepatotoksisite gelişti.

SONUÇ: Hastalarda tüberküloz tedavisine bağlı toksisite gelişmesine rağmen, aynı rejim hastaların çoğunda güvenli bir biçimde uygulanabilmektedir. Tedavi rejimini değiştirmeye gerek yoktur.

TP-053

TÜBERKÜLOZ'DA SERUM PROKALSİTONİN DÜZEYLERİNİN TEDAVİ SÜRECİNDEKİ İZLEMİ

¹Gülnihal Gezginç Poyraz, ¹Filiz Koşar, ¹Sibel Yurt, ¹Burcu Arpınar Yiğitbaş, ¹Barış Şeker, ²Ramise Gelişgen¹Yedikule Göğüs Hastalıkları ve Göğüs Cerrahisi Eğitim ve Araştırma Hastanesi²Cerrahpaşa Tıp Fakültesi, Biokimya AD

ÖZET-SONUÇ: Serum prokalsitonin düzeyinin akut ve sistemik inflamatuvar hastalıklarda artışına ilişkin birçok çalışma mevcuttur. Ancak tüberküloz gibi kronik infeksiyon hastalıklarında prokalsitonin düzeylerine ilişkin bilgiler yetersizdir. Bu çalışmada tüberkülozda pulmoner nöroendokrin hücrelerden prokalsitonin salınımının değişimini gözlemeyi ve tedaviye yanıtta rolünü saptamayı amaçladık. Aktif akciğer tüberkülozundaki serum prokalsitonin düzeyinin tanısal belirteç ve tedaviye yanıtı değerlendirilmesinde kullanımı değerlendirildi. Ayrıca ikincil amaç olarak pnömoni gibi akut akciğer hastalıkları ile tüberküloz gibi kronik akciğer hastalıkları arasındaki prokalsitonin düzeyi kıyaslandı. Çalışmamıza bakteriyolojik olarak (balgam ARB direkt(+), teksif (+), kültür (+)) aktif akciğer tuberkulozu tanısı alan 27 olgu, biyokimyasal değerleri ve radyolojik olarak pnömoni ile uyumlu lezyonları olan 31 pnömonili olgu olmak üzere toplam 58 olgu dahil edildi. Tüberküloz hastalarının yaşları 19 ile 75 arasında değişmekteydi, olguların 18'i erkek, 9'i kadındı. Pnömonili hastaların yaşları 41 ile 82 arasında olup, 19'i erkek, 12'i kadındı. Aktif akciğer tuberkulozlu hastalarda materyaller antituberkuloz tedavi başlamadan önce alındı. Balgam ARB, prokalsitonin düzeyi bakıldı. Tedaviden 2 ay sonra tekrar prokalsitonin değerleri bakılarak karşılaştırma yapıldı. Tüberküloz hastalarında 30 yaş altı ve 30 yaş üstü, erkek ve kadın olarak gruplandırılıp prokalsitonin değerleri kıyaslandı. Tüberküloz hastalarının tedavi öncesi ile pnömonili hastaların prokalsitonin değerleri karşılaştırıldı. İstatistiksel değerlendirmede, tüberküloz tedavi sonrası prokalsitonin değerlerinde tüberküloz tedavi öncesi prokalsitonin değerlerine göre belirgin azalma saptandı. İstatistiksel fark olarak ($P < 0,05$) anlamlı kabul edildi. Pnömonide bakılan prokalsitonin değerleri, tüberküloz tedavi öncesi prokalsitonin değerlerine göre anlamlı yüksek saptandı. İstatistiksel olarak anlamlı yüksek bulundu. ($P < 0,05$) Tüberküloz tedavi öncesi ve tüberküloz tedavi sonrası prokalsitonin değerleri 30 yaş altı ve 30 yaş üstü olarak gruplandırıldı. İstatistiksel olarak anlamlı fark bulunamadı. ($P > 0,05$) Tüberküloz tedavi öncesi ve tüberküloz tedavi sonrası prokalsitonin değerleri erkek ve kadın olarak gruplandırıldı. İstatistiksel olarak anlamlı fark bulunamadı. ($P > 0,05$) Sonuçta tüberkülozda prokalsitonin seviyesi tedaviyle anlamlı seviyede düşüş göstermektedir. Prokalsitonindeki bu düşüşün yaştan ve cinsiyetten bağımsız olduğu saptandı. Pnömoni gibi akut akciğer hastalıklarında prokalsitonin düzeyi tüberküloz gibi kronik akciğer hastalıklarındaki prokalsitonin düzeyine göre anlamlı olarak yüksek bulundu. Klasik yöntemlerle takip edilemeyen tüberküloz hastalarında prokalsitonin tedaviye yanıtta kullanılabilir. Prokalsitonin düzeyinden akut veya kronik akciğer hastalığı ayrımında yararlanılabilir. Yine de daha fazla olgu ile daha çok çalışmanın yapılması gerekmektedir.

TP-054

HASTANEMİZ TÜBERKÜLOZ İLAÇ DUYARLILIK TESTİ SONUÇLARI

Ümit Tutar¹, Nermin Özen¹, Fatma Esra Tutar²

¹Balıkesir Göğüs Hastalıkları Hastanesi

²Balıkesir Halk Sağlığı Müdürlüğü

AMAÇ: Balıkesir Göğüs Hastalıkları Hastanesinde Tüberküloz Basili üreyen laboratuvar örneklerinde antitüberküloz ilaç duyarlılık oranını araştırmak istedik.

MATERYAL-METOD: Balıkesir Göğüs Hastalıkları Hastanesi mikrobiyoloji laboratuvarına kabul edilerek kültürde Tüberküloz Basili üreyen numuneler retrospektif olarak incelendi. Buna göre 2011-2103 yılları arasında laboratuvara kabul edilen 1206 örnek çalışmaya dahil edildi. Bu örneklerden Versa TREK® cihazıyla kültür ve ilaç duyarlılık testi çalışılan (Streptomisin (SM), İzonyazid (INH), Rifampisin (RFM), Etambutol (ETB)) 574 örnek incelendi. Atipik mikobakteri üreyenler ve aynı kişiye ait birden fazla yakın tarihli örnek duyarlılık çalışması için değerlendirme dışı bırakıldı. Böylece kalan toplam 237 duyarlılık testi değerlendirildi.

BULGULAR: Örneklerin laboratuvara geliş yerlerine göre ayrımı Tablo 1'de, ARB pozitif örneklerden yapılan antitüberküloz ilaç duyarlılık testlerinden elde edilen sonuçlar Tablo2'de verildi.

SONUÇ: Çalışmamızda INH direnci 2011 yılı Türkiye Verem Savaşı Raporunda yer alan 2005-2011 yıllarını içeren değerlere göre (% 9-11,9) % 0,7 yüksek, RFM direnci aynı rapordaki RFM direnç değerlerinden (%3,8-4,9) düşük bulundu. Streptomisin direnci Türkiye verileriyle uyumlu iken etambutol direnci değerinde % 0,8'lik bir yükseklik vardı. Çalışılan örneklerin % 0,84'ünde (n=2) hem INH hem de RFM direnci, % 0,42'sinde (n=1) tüm ilk basamak antitüberküloz ilaçlara direnç vardı. Ülkemizde Tbc ilaç direnç sorunu önemli bir sağlık problemi olarak yerini korumaktadır.

Kültüründe Üreme Olan Örneklerin Geliş Yerlerine Göre Ayrımı

Örneğin Geldiği Bölüm	Örnek Sayısı
BGH* Servisler	924 (% 76.6)
BGH Poliklinikler	160 (% 13.26)
Verem Savaş Dispanseri	79 (% 6.55)
BGH Acil Servis	16 (% 1.32)
Üniversite Hastanesi	11 (% 0.91)
Diğer Devlet Hastanesi	9 (% 0.74)
Yoğun Bakım	7 (% 0.58)
Toplam	1206 (% 100)

*: Balıkesir Göğüs Hastalıkları Hastanesi

İlaç Duyarlılık Testi Sonuçları

Çalışılan İlaç	Dirençli	Orta Duyarlı	Duyarlı	Kontamine	Toplam
Streptomisin	18 (% 7.98)	1 (% 0.42)	218	0	237
İzonyazid	28 (%12.60)	2 (% 0.84)	204	3	237
Rifampisin	5 (% 2.10)	1 (% 0.42)	231	0	237
Etambutol	10 (% 4.20)	1 (% 0.42)	224	2	237

TP-055

TÜBERKÜLOZ DIŞI MİKOBAKTERİ ÜREYEN HASTALARDA RDW DÜZEYİNİN DEĞERLENDİRİLMESİ

Özlem Abakay¹, Hadice Selimoğlu Şen¹, Tuba Dal², Abdurrahman Abakay¹, Abdullah Çetin Tanrıkulu¹, Mehmet Halis Tanrıverdi³, Cengizhan Sezgi¹, Abdurrahman Şenyiğit¹

¹Dicle Üniversitesi Tıp Fakültesi Göğüs Hastalıkları Ana Bilim Dalı, Diyarbakır

²Dicle Üniversitesi Tıp Fakültesi Mikrobiyoloji Ana Bilim Dalı, Diyarbakır

³Dicle Üniversitesi Tıp Fakültesi Aile Hekimliği Ana Bilim Dalı, Diyarbakır

Red Blood Cell Distribution Width (RDW) kırmızı kan hücrelerinin şekil ve büyüklüklerindeki değişimlerini gösteren basit bir laboratuvar testidir. Pnömoni ve tüberküloz gibi enfeksiyöz akciğer hastalıklarında artmış olduğu bildirilmiştir. Bu çalışmada özellikle immün supresif hastalarda ölümcül enfeksiyonlara yol açabilen tüberküloz dışı mikobakterilere (TDM) bağlı akciğer enfeksiyonlu hastaların RDW düzeyindeki değişimlerin araştırılması amaçlandı. Çalışmaya 62 TDM üreyen akciğer enfeksiyonlu hasta grubu ve 63 sağlıklı kişiden oluşan kontrol grubu alındı. Hastaların yaş ortalaması 49,0 ± 18,8 yılıdır. Hastaların %58'i erkek, %42'si kadındır. Hasta ve kontrol gruplarının yaş ortalaması ve cinsiyet dağılımı benzerdir (p >0,05). Hasta grubunda ortalama RDW düzeyi 16,82 iken kontrol grubunda ortalama RDW düzeyi 15,44 olarak saptandı. Hasta grubunun RDW düzeyi kontrol grubundan daha yüksekti (p<0,05). Çalışmamız TDM bağlı akciğer enfeksiyonlu hastalarda RDW düzeylerinin sağlıklı kişilere göre yüksek olduğunu ve bu yükselmenin hastalardaki inflamatuvar sürece bağlı olabileceğini düşündürmüştür.

TP-056

TÜBERKÜLOZ HASTALARININ KÜLTÜR DURUMLARI: RETROSPEKTİF DEĞERLENDİRME

Özlem Abakay, Mehmet Kabak, Abdurrahman Abakay, Abdullah Çetin Tanrıku, Hadice Selimoğlu Şen, Cengizhan Sezgi, Maşuk Taylan, Halide Kaya, Abdurrahman Şenyiğit
Dicle Üniversitesi Tıp Fakültesi Göğüs Hastalıkları Anabilim Dalı

Tüberküloz (TB) önemini koruyan ve ciddi sağlık sorunlarına yol açan bir halk sağlığı sorunudur. TB hastalarında karşılaşılan en önemli sorunlardan birisi de ilaçlara karşı gelişen dirençtir. TB hastalarında kültür sonuçları ve bu üreyen bakterinin ilaç duyarlılık durumunu incelemek amacıyla Üniversite hastanemizde tanısı konan hastaların dosyaları retrospektif olarak incelendi. Direnç durumları hastane otomasyon sisteminden alındı. Haziran 2011 – Haziran 2013 arasından dosyalarından 54 antibiyogram çalışılmış TB hastası bulundu. Hastaların yaş ortalaması 34,2 olarak bulundu. Toplam 30 erkek ve 24 kadın hasta çalışmaya alınmıştı. Toplam 35 hasta ilk sıra TB ilaçları olan izoniazid (H), Rifampisin (R), Etambutol (E) ve Streptomisine (S) duyarlıydı. Hastaların 14'ünde tek ilaç direnci vardı. Toplam beş hastada (% 9,3) iki ve daha çok ilaca direnç vardı ve bu hastalardan dördünde Çok ilaca direnç (en az H ve R direnci) saptandı. Tek ilaca direnç içinde en sık saptanan on hastada H ilaç direnciydi. TB hastalığı halen genç erişkin çağın hastalığı olarak ciddiyetini sürdürmektedir. Tek ilaç direnci olarak H direnci dikkat çekicidir. Bu hastalarda direnç konusunda tedavinin başından itibaren dikkatli olunmalıdır.

TP-057

TÜBERKÜLOZDA MEVSİMSEL DEĞİŞKENLİK

Mahşuk Taylan¹, Süreyya Yılmaz¹, Cengizhan Sezgi¹, Halide Kaya¹, Özlem Abakay¹, Hadice Selimoğlu Şen¹, Abdurrahman Abakay¹, Abdullah Çetin Tanrıku¹, Veysi Ülgen²

¹Dicle Üniversitesi Tıp Fakültesi, Göğüs Hastalıkları Anabilim Dalı, Diyarbakır

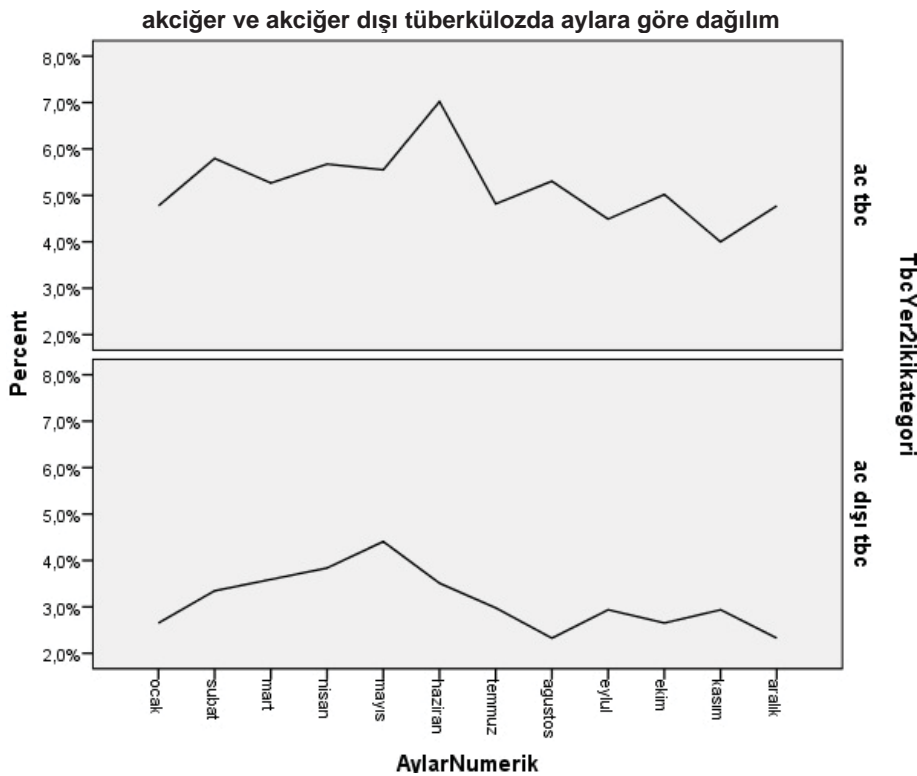
²Diyarbakır 1. no.lu Verem Savaş Dispanseri, Diyarbakır

GİRİŞ-AMAÇ: Astım ve KOAH başta olmak üzere solunum yolu hastalıklarının mevsimlerle ilişkisi bilinmektedir. Ancak tüberküloz hastalığının ortaya çıkmasında mevsimsel değişkenliğin önemi hakkında yapılan az sayıda çalışma olup bu çalışmalarda farklı ülkelerde farklı sonuçlar bulunmuştur. Çalışmadaki amacımız Diyarbakır ilinde saptanan tüberküloz hastalığı vemevsimler arasındaki ilişkiyi araştırmaktır. Çalışmada ayrıca akciğer ve akciğer dışı tüberküloz olguları aylara göre ayrı ayrı değerlendirilmiştir.

MATERYAL-METOD: Diyarbakırda ocak 2005-aralık 2011 tarihleri arasında tüberküloz tanısı alan tüm hastalar çalışmaya dahil edildi. Hastaların dosyaları taranarak demografik özellikleri, tanı aldıkları ay, tüberküloz tutulum bölgesi (akciğer içi ve dışı) ve olgu tanımları kaydedildi. İstatistiksel olarak hastalığın saptandığı ay ve mevsimle diğer parametreler arasındaki ilişki araştırıldı.

BULGULAR: Çalışmaya 2450 hasta (%55erkek, %45kadın) alınmış olup yaş ortalaması 32 idi. Olguların %62,5'i akciğer, %37,5'i akciğer dışı tüberkülozdu. Akciğer tüberkülozunun haziran ayında (%11,2), akciğer dışı tüberkülozun ise mayıs ayında (%11,8) diğer aylara göre anlamlı düzeyde yüksek bulundu. (sırasıyla p=0,001, p=0,001).Mevsimplere göre değerlendirildiğinde ilkbahar(p=0,001) ve yaz mevsimlerinde daha tüberküloz yüksek bulundu. Tanı konan aylar ile cinsiyet ve yaş arasında herhangi bir ilişki saptanmadı. Yerleşim yerine göre bakıldığında akciğer tüberkülozunun yaz, akciğer dışı tüberkülozun ise ilkbaharda daha sık ortaya çıktığı saptandı. (p=0,015)(resim 1)

SONUÇ: Tüberküloz ilkbahar ve yaz mevsimlerinde daha sık saptanmakta olup bu dönemlerde tanı için daha dikkatli olmak gereklidir. Ayrıca tüberküloz ile ilkbahar ve yaz mevsimleri arasındaki ilişkiyi araştırarak ek çalışmalara ihtiyaç vardır.



TP-058

TEKİRDAĞ'DA 2007- 2011 YILLARI ARASI TÜBERKÜLOZUN MEVSİMSELLİĞİ

Levent Cem Mutlu¹, Remzi Altın¹, Hayati Güneş², Mustafa Doğan³, Mustafa Oran⁴, Salman Işık⁵, Gürdal Salt⁶, Ayşe Demet Kaya², Birol Topçu⁷

¹Namık Kemal Üniversitesi, Göğüs Hastalıkları Ana Bilim Dalı, Tekirdağ

²Namık Kemal Üniversitesi, Tıp Fakültesi, Tıbbi Mikrobiyoloji Ana Bilim Dalı, Tekirdağ

³Namık Kemal Üniversitesi, Tıp Fakültesi, Enfeksiyon Hastalıkları Ana Bilim Dalı, Tekirdağ.

⁴Namık Kemal Üniversitesi, Tıp Fakültesi, İç Hastalıkları Ana Bilim Dalı, Tekirdağ

⁵Tekirdağ Verem Savaş Dispanseri, Tekirdağ

⁶Çorlu Verem Savaş Dispanseri, Tekirdağ

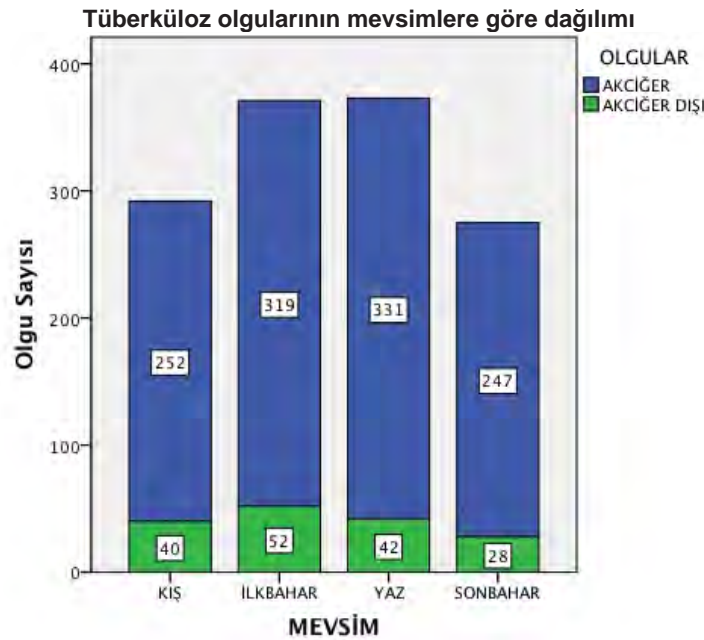
⁷Namık Kemal Üniversitesi, Tıp Fakültesi, Biyoistatistik ve Tıbbi Bilişim Ana Bilim Dalı, Tekirdağ.

AMAÇ: Tüberküloz insan sağlığını etkileyen en önemli enfeksiyon hastalıklarından biri olmaya devam etmektedir. Dünya Sağlık Örgütü Verilerine göre 2011 yılında 8,7 milyon yeni olgu tespit edilmiş, 1,4 milyon insan tüberküloz nedeniyle hayatını kaybetmiştir. Daha önce farklı ülkelerde yapılan çalışmalarda tüberküloz hastalığı ile mevsimler arasında ilişki olduğu gösterilmiştir. Çalışmamızda Tekirdağ ilinde tanı almış olan tüberküloz olgularının mevsimlerle olan ilişkisini araştırmayı hedefledik.

METOD: Tekirdağ ilinde bulunan Verem Savaş Dispanserlerine 2007-2011 yılları arasında kayıtlı olan olguların özellikleri ve tanı konulma tarihleri retrospektif olarak değerlendirildi.

SONUÇLAR: Tekirdağ ilinde bulunan verem savaş dispanseri kayıtları retrospektif olarak değerlendirildi. Toplam 1311 olgunun değerlendirildiği çalışmada, hastaların % 67,9'u (n = 890) erkek, % 32,1'i (n = 421) kadındı. Yaş ortalaması $41,32 \pm 17,65$ olarak bulundu. Erkeklerin yaş ortalaması $42,06 \pm 17,14$, kadınların yaş ortalaması $39,77 \pm 18,60$ olarak bulundu. Olguların % 74,4'ü (n = 976) akciğer tüberkülozu, % 25,6'sı (n = 335) ise akciğer dışı tüberküloz hastalarından oluşmaktaydı. Olgular mevsimler göre değerlendirildiğinde ilkbahar aylarında 371, yaz aylarında 373, sonbaharda 275, kışın ise 292 yeni olguya tanı konulduğu, ilkbahar ve yaz aylarında tanı alan hasta sayısının daha fazla olduğu görüldü.

TARTIŞMA: Hem akciğer hem de akciğer dışı tüberküloz olgularının ilkbahar ve yaz aylarında kış ve sonbahara göre daha fazla olduğu görülmektedir. Daha önce farklı ülkelerde yapılan çalışmalarda da benzer şekilde tüberküloz hastalığı ile mevsimler arasında ilişki olduğu gösterilmiş olmakla birlikte altta yatan mekanizma net olarak açıklanamamıştır. Bu yönde yapılacak çalışmaların, tüberküloz hastalığının kontrolünde yeni programlar geliştirilmesine katkı sağlayacağını düşünmekteyiz



TP-059

TÜBERKÜLOZ PLÖREZİLİ 50 OLGUNUN DEĞERLENDİRİLMESİ

Gülbanu Horzum Ekinci, Osman Hacıömeroğlu, Yasemin Özel, Begüm Arıtan, Adnan Yılmaz

Süreyyapaşa Göğüs Hastalıkları ve Göğüs Cerrahisi Eğitim ve Araştırma Hastanesi, İstanbul, Göğüs Hastalıkları Kliniği

Bu çalışmanın amacı tüberküloz plörezili olguların klinik, radyolojik ve laboratuvar bulguları ile tedavi sonuçlarını değerlendirmektir. Ağustos 2005-Aralık 2011 tarihleri arasında kliniğimizde tanı alan tüberküloz plörezili 50 olgu çalışmaya alındı. Olguların 27'si (%54) erkek, 23'ü (% 46) kadın olup yaş ortalaması 28.9 yıl (16-66 yıl) idi. Tüm olgular yakınmalılı olup ağrı ve öksürük en sık tanımlanan semptomlardı. Hastalık 28 olguda sağda, 18 olguda solda ve 4 olguda bilateral yerleşim gösteriyordu. Plevral sıvı miktarı 29 olguda (%58) hemitoraksın 1/3'ünden az, 5 olguda (% 10) ise 2/3'ünden fazla idi. Plevral sıvı tüm olgularda eksuda özelliğinde olup, 35 olguda belirgin lenfosit hakimiyeti gösteriyordu. Olguların 24'ünde (% 48) parankim lezyonu saptandı. PPD yapılan 40 olgunun 31'inde (%77.5) test sonucu pozitif olarak değerlendirildi. Plevral sıvı ADA düzeyi 42 olguda ölçülebildi. Bu olguların 38'u (%90) yüksek ADA düzeyine sahipti. Sıvının total protein düzeyi olguların %83'ünde 5gr/dl düzeyinin üzerinde idi. Tanı yöntemi 23 olguda klinik, radyolojik ve laboratuvar bulguları, 20 olguda plevra biyopsisi, 6 olguda VATS ve 1 olguda FOB ile alınan biyopsi ile konuldu. Tüm hastalara izoniazid, rifampisin, etambutol ve pirazinamid içeren tedavi rejimi verildi. Tedavi sürecinde 4(% 4) olguda hepatotoksisite gelişti. 15 olguda dekortikasyon gerektirmeyecek düzeyde pakiplörit geliştiği saptandı. Sonuç olarak, tüberküloz plörezi, her yaş grubunda gelişebilir. Tanı sıklıkla patolojik incelemeler veya hastalığı destekleyici klinik, radyolojik ve laboratuvar bulguların varlığı ile elde edilir.

TP-060

TÜBERKÜLOZ HASTALARINDA TEDAVİ SIRASINDA ADİPONUTRİN VE FOSFOLİPAZ A2 DÜZEYLERİ

Gülcan Güntaş Korkmaz¹, Özcan Uğru², Remisa Gelişgen³, Sibel Yurt⁴, Nihal Gezginç Poyraz⁴, Filiz Koşar⁴, Hafize Uzun³

¹Kırklareli Üniversitesi, Sağlık Yüksek Okulu, Kırklareli.

²Bağcılar Eğitim ve Araştırma Hastanesi, Göğüs Hastalıkları, İstanbul.

³İstanbul Üniversitesi, Cerrahpaşa Tıp Fakültesi, Tıbbi Biyokimya Anabilim Dalı, İstanbul.

⁴Yedikule Göğüs Hastalıkları ve Göğüs Cerrahisi, Eğitim ve Araştırma Hastanesi, İstanbul.

GİRİŞ: Tüberküloz, elli yıldır tedavisinin mümkün olmasına ve üstelik korunabilir bir hastalık olmasına karşın, halen dünyada en yaygın ve ölümcül bulaşıcı hastalıklardan biri olmaya devam etmektedir. Başlıca yağ dokusu ve karaciğerde ekspresyona edilebilen, transmembran bir protein olan adiponutrin (PNPLA3), patatin-benzeri fosfolipaz ailesinin bir üyesidir ve ekspresyonu açlık ve beslenmeyle düzenlenmektedir. Akut yada uzun süreli enerji alımındaki artış adiponutrinin up-regülasyonuna yol açar. Adiponutrinin lipid metabolizmasında ve enerji dengesinin düzenlenmesinde rol aldığı bildirilmektedir. Bu çalışmada, akciğer tüberkülozlu hastalarda sağlıklı kontrol grubuna göre serum adiponutrin düzeyleri ve fosfolipaz A2 aktiviteleri bakımından farklılık olup olmadığının incelenmesi ve tüberküloz tedavisinde enerji dengesindeki değişikliklerin göstergesi olarak adiponutrinin önemi, tedavinin etkinliğinin izlenmesinde bu parametrelerin rolünün araştırılması amaçlandı. Ayrıca serum adiponutrin ve fosfolipaz A2 düzeyleri ile glukoz, insülin, HOMA-IR, lipid parametreleri arasındaki ilişkiler incelendi.

GEREÇLER ve YÖNTEM: 30 aktif tüberkülozlu hasta (10K, 20 E; yaş ortalaması 34,9±15,7 yıl) ve 24 sağlıklı kişiden (12K, 12 E; yaş ortalaması 35,5±10,1 yıl) oluşan kontrol grubu çalışmaya dahil edildi. Tüberkülozlu hastalarda tedavi öncesi ve iki ay süreli antitüberküloz tedavi sonrasında serum adiponutrin düzeyleri ve fosfolipaz A2 aktiviteleri ELISA metodları ile tayin edildi. Biyokimyasal rutin parametreler otoanalizör ile ölçüldü.

BULGULAR: Tedavi öncesi ve sonrası tüberkülozlu hastalarda kontrol grubuna göre serum adiponutrin düzeyleri, fosfolipaz A2 aktiviteleri, insülin düzeyleri ve HOMA-IR değerleri bakımından anlamlı bir farklılık saptanmadı. Tüberkülozlu hasta grubunda tedavi öncesi serum glukoz, total kolesterol ve HDL-kolesterol düzeylerinin kontrol grubuna göre anlamlı derecede düşük olduğu bulundu. Tüberküloz hastalarında tedavinin ikinci ayı sonunda ise serum trigliserid, total kolesterol ve HDL-kolesterol düzeylerinin tedavi öncesine göre anlamlı derecede arttığı saptandı.

SONUÇ: Aktif tüberküloz hastalarında tedavi öncesi ve sonrasında serum adiponutrin düzeyleri ve fosfolipaz A2 aktivitelerinde kontrollere göre anlamlı bir değişiklik olmadığı bulgusu, tedavinin etkinliğinin izlenmesinde bu parametrelerin kullanılmayacağını düşündürmektedir. Çalışmamız yapılan literatür incelemelerine göre adiponutrin düzeylerinin akciğer tüberkülozunda öneminin incelendiği ilk çalışmadır. Bununla birlikte Adiponutrin/ PNPLA3 geninin tüberkülozlu hastalarda genetik varyasyonunun araştırıldığı, daha geniş kapsamlı çalışmalarla değerlendirilmesi gerektiği düşünülmektedir.

TP-061

PULMONER TROMBOEMBOLİDE KOMORBİDİTELERİN KISA DÖNEM SAĞLIK SONUÇLARI ÜZERİNE ETKİSİ

Eylem Sercan Özgür, Sibel Atış Naycı, Mukadder Çalikoğlu, Cengiz Özge, Bahar Ulubaş, Esin Taştekin, Ahmet İlvan
Mersin Üniversitesi, Göğüs Hastalıkları Ana Bilim Dalı, Mersin

GİRİŞ: Pulmoner emboli nedeni ile hastaneye yatan hastaların önemli bir bölümünde kanser veya kardiyovasküler sistem hastalıkları gibi komorbiditeler olduğu bilinmektedir. Bu komorbid durumlar hastalığa zemin hazırlayıcı faktörler olarak bilinmekle beraber hastalığın ağırlık derecesi, hastane mortalitesi, hastane yatış süresi gibi kısa dönem sağlık sonuçları ile ilişkisi net değildir. Çalışmamızın amacı pulmoner tromboemboli nedeni ile hastaneye yatan hastalarda komorbiditeler ile kısa dönem sağlık sonuçları arasındaki ilişkiyi değerlendirmektir.

GEREÇ - YÖNTEM: Pulmoner emboli nedeniyle son 1 yıl içinde hastanemizde yatan 79 hastanın verileri retrospektif olarak incelendi. Komorbiditeler, pulmoner emboli klinik ağırlık derecesi, hastanede yatış süresi, hastane mortalitesi değerlendirildi.

BULGULAR: Hastaların 37'si erkek (% 46.8), 42'si kadın (% 53.2), yaş ortalaması 58.1±14.3 ve Charlson skoru 1.05±1.3 idi. Hastaların 26'sı (%32.9) masif emboli idi. Ortalama yatış süresi 10.5±7.2 gün idi. 8 (%10.1) hasta ex oldu. Hastaların %68.4'ünde komorbidite saptandı. Anemi (%45.6), hipertansiyon (%22.8), diyabet (%20.3), kanser (%19), iskemik kalp hastalığı (%10.1), iskemik serebrovasküler hastalık (%10.1), osteoporoz (%5.1), epilepsi (%3.8) ve dislipidemi (%2.5) sık saptanan komorbiditelerdi. Charlson komorbidite indeksi hastanede ölen hastalarda anlamlı olarak daha yüksek bulundu (p=0.017). Pulmoner emboli klinik ağırlık derecesi ve hastane yatış süresi ile Charlson komorbidite indeksi arasında ilişki saptanmadı.

SONUÇ: Sonuç olarak, çalışmamız ölen hastalarda komorbidite ağırlığının daha fazla olduğunu göstermiştir. Bu bulgumuz, pulmoner tromboembolili hastalarda komorbiditelerin özellikle mortalite üzerine etkili olabileceğini düşündürmüştür.

TP-062

PULMONER EMBOLİLİ HASTALARDA, BRAKİAL ARTER FLOW-MEDİATED-DİLATİON VE KAROTİS İNTİMA-MEDİA KALINLAŞMASI ÜZERİNE, FAKTÖR V MUTASYONUNUN ETKİLERİNİN DEĞERLENDİRİLMESİ

Ercan Kurtipek¹, Zafer Büyükterzi², Meral Büyükterzi³, Mehmet Sertaç Alpaydın², Taha Tahir Bekçi¹, Cengiz Burnik¹, Bengi Akın¹, Ramazan Köylü⁴, Salih Çiçek⁵

¹Konya Eğitim ve Araştırma Hastanesi, Göğüs Hastalıkları Kliniği

²Konya Eğitim ve Araştırma Hastanesi, Kardiyoloji Kliniği

³Konya Eğitim ve Araştırma Hastanesi, Radyoloji Kliniği

⁴Konya Eğitim ve Araştırma Hastanesi, Acil Servis Kliniği

⁵Konya Eğitim ve Araştırma Hastanesi, Genetik

Faktör V genetik mutasyonu, kalıtsal trombofilik risk faktörleri arasında yaygın bir şekilde rapor edilmiştir. Bu durum venöz tromboemboli açısından artmış riski gösterir. Son zamanlarda non invaziv bir değerlendirme yöntemi olan carotid-intima-media-thickness (CIMT) ve flow-mediated-dilation (FMD) ölçümü subklinik ateroskleroz ve olası gelişebilecek kardiyovasküler hadiseleri göstermek için yaygın olarak kullanılmaktadır. IMT ile arteriyel duvarın erken morfolojik değişiklikleri, FMD ile daha çok fonksiyonel değişiklikleri gösterilir. Yapılan çalışmalarda sağlıklı insanlarda FMD ve CIMT arasında herhangi bir korelasyon izlenmemiştir. Bunun aksine bozulmuş FMD ve yükselmiş IMT sonuçlarının artmış kardiyovasküler risk ile ilişkili olduğu gösterilmiştir. Çalışmamızda pulmoner emboli tespit edilenlerde Faktör V mutasyonu olanlarla, olmayanların FMD ve CIMT sonuçları ile birlikte karşılaştırılması planlanmıştır. Sonuç olarak pulmoner embolili hastalarda olası gelişebilecek kardiyovasküler durumlarda, Faktör V mutasyonuna sahip olmanın yeri ve öneminin olup olmadığının gösterilmesi amaçlanmıştır.

MATERYEL METOD: BT-Toraks+BT anjiyografi ile ana pulmoner arter ve dallarında trombüs saptanan hastalar pulmoner emboli olarak kabul edildi. Faktör V gen mutasyon analizi için, 2 cc EDTA'lı kandan spin kolon yöntemi ile elde edilen DNA, Real Time PCR yöntemi ile ölçülerek elde edildi. elde edilecektir. Karotis intima media kalınlığı (CIMT) ölçümü, yüksek rezolüsyonlu B-mode ultrason (ESAOTE) 12,5 mHz lineer prob ultrasonografi cihazı ile yapıldı. Brakial arter flow-mediated-dilation (FMD) ise Supin pozisyonda istirahatından on dakika sonra, oda sıcaklığında, dirseğin 2-6 cm üzerinden cuff (tansiyon aletinin manşonu) şişirilerek aynı ultrasonografi cihazı ile yapıldı.

BULGULAR: Çalışmaya Ekim 2012-Haziran 2013 tarihleri arasında, Konya Eğitim ve Araştırma Hastanesi acil servisi ve göğüs hastalıkları polikliniğine başvuran, pulmoner emboli tanısı almış toplam 76 kişi dahil edildi. Bunlar faktör V mutasyonu olan 25 kişi (65.44±15,06) ve faktör V mutasyonu olmayan 51 kişi (63.56±16,23) olarak iki grup halinde incelendi (Tablo 1). Sonuç olarak. Faktör V mutasyonu olan grup ile diğer grup arasında CIMT ve FMD ölçümleri arasında istatistiksel anlamlılık yoktu (p>0,05). Buna göre pulmoner embolili hastalarda Faktör V mutasyonuna sahip olmak, subklinik ateroskleroz ve olası gelişebilecek kardiyovasküler olaylar açısından ilave bir risk teşkil etmemektedir.

Faktör V Mutasyonuna göre CIMT ve FMD sonuçları

	Faktör V Mutasyon (+)	Faktör V Mutasyon (-)	P değeri
CIMT	0.83±0.21	0.88± 0.23	p=0.46
Karotis Sistolik	7.76±1.48	7.85±1.07	p=0.77
Karotis Diastolik	7.06±1.32	7.22±1.06	p=0.57
Brakial Bazal FMD	4.48±0.61	4.41±0.67	p=0.65
Brakial FMD	4.76±0.66	4.78±0.67	p=0.89

TP-063

ROMATOİD ARTRİT VE PULMONER EMBOLİ BİRLİKTELİĞİ; 3 OLGU NEDENİYLE

Dicle Kaymaz¹, Pınar Ergün², Ezgi Utku¹, Nilgün Mendil¹, İpek Candemir¹

¹Atatürk Göğüs Hastalıkları Ve Göğüs Cerrahisi Eğitim ve Araştırma Hastanesi ANKARA

²Kafkas Üniversitesi, Göğüs Hastalıkları Anabilim Dalı,KARS

Romatoid Artrit (RA), venöz tromboemboli için major ve minör risk faktörü olarak düşünülmemesine rağmen koagülasyon anormallikleri RA'li hastalarda izlenmektedir. Son yıllarda yapılan hastane temelli çalışmalarda; RA olan hastalarda pulmoner emboli riski 6 kat artmış olarak saptanmıştır. Olgu-1: 63 yaşında 16 yıldır RA nedeniyle takip ve tedavi edilen bayan olgu nefes darlığında artış şikayeti ile kliniğimize başvurdu. Nefes darlığı etyolojisini araştırmaya yönelik istenen BT angiografisinde sağ orta lob düzeyinde segmenter dallarda trombüs ile uyumlu dolun defektleri saptandı. Olgu-2:53 yaşında 5 yıldır RA nedeniyle takip edilen bayan olgu nefes darlığında artış olması ve hipoksemisinin saptanması üzerine kliniğimize yatırıldı. Olgunun D-Dimer sonucu 4289 ng/ml olması üzerine istenen BT angiografide her iki pulmoner arterde süperior dallara uzanım gösteren trombüs ile uyumlu dolun defektleri saptandı. Olgu-3: 72 yaşında, KOAH ve ASKH'sı olan erkek olgu, eklem ağrıları nedeniyle istenen romatoid faktörün normalin 5 katı yüksek saptanması üzerine romatolojiye konsulte edilerek RA tanısı konuldu ve tedavisi başlandı. Hastanın bu arada nefes darlığında artış olması üzerine istenen D-Dimer sonucu 1440 g/ml saptandı. Hastaya ventilasyon perfüzyon sintigrafisi yapılarak pulmoner emboli açısından yüksek olasılıklı bulundu. Daha önce bilinen edinsel risk faktörü olmayan her 3 olguya derin ven trombozu araştırılmak üzere yapılan alt ekstremitte doppler USG normal saptandı.Olgulara antikoagülan tedavi başlanarak takibe alındılar ve tedavinin 3'cü ayında istenen kontrol BT angiografilerinde olum defektine rastlanmadı. RA olan ve pulmoner emboli saptanan 3 olgumuzu bu konuya dikkat çekmek amacıyla sunmayı uygun bulduk.

TP-064

HASTANEMİZDE 2011 - 2013 YILLARI ARASI PULMONER EMBOLİ TANISI ALAN HASTALARIN ÖZELLİKLERİ

Levent Cem Mutlu, Gizem Kaplan, Remzi Altın

Namık Kemal Üniversitesi Tıp Fakültesi, Göğüs Hastalıkları Ana Bilim Dalı, Tekirdağ

GİRİŞ: Hastanemiz göğüs hastalıkları kliniğine başvurarak tanı alan pulmoner emboli olgularının retrospektif olarak incelenmesi hedeflendi.

METOD: Namık Kemal Üniversitesi Tıp Fakültesi Göğüs Hastalıkları polikliniğine Ocak 2011-Temmuz 2013 tarihleri arasında başvurarak pulmoner emboli tanısı alan hastaların verileri geriye dönük olarak incelendi.

SONUÇLAR: Kliniğimizde 2011-2013 yılları arasında 44 hasta pulmoner emboli tanısı aldı. Olguların ortalama yaşı $58,98 \pm 15,90$ olup, % 50'si (n=22) erkekti. En sık başvuru semptomunu nefes darlığı (%66) ve göğüs ağrısı (%61) oluşturmaktaydı. Tanı, olguların % 79,5 de bilgisayarlı tomografi, % 20,5'de ise ventilasyon perfüzyon sintigrafisi ile konuldu. D-dimer değeri bakılan olguların % 32,1'de normal sınırlarda idi. Olguların % 50'de (n=22) edinsel, % 18,2'de (n=8) ise genetik risk faktörü tespit edildi. En sık genetik risk faktörü 7 olgu ile metilentetrahidrofolatredüktaz mutasyonu olarak tespit edilirken, iki olguda protein C ve S eksikliği, bir olguda da faktör V Leiden mutasyonu tespit edildi. İki olguda birden fazla genetik risk faktörü tespit edildi. Genetik risk faktörü tespit edilen olguların yaş ortalaması $40,75 \pm 9,13$ olarak bulunurken, sadece 1 olguda aynı zamanda edinsel risk faktörü mevcut idi. Genetik risk faktörü tespit edilen 8 olgudan 7'de d-dimer değerine bakıldığı 4'de sonuçların normal sınırlarda olduğu görüldü.

SONUÇ: Çalışmada, literatürle karşılaştırıldığına d-dimer yanlış negatiflik ve genetik risk faktörü oranının yüksekliği dikkat çekmektedir. Özellikle edinsel risk faktörü olmayan genç hastalarda genetik risk faktörlerin araştırılması gerektiğini düşünmekteyiz.

TP-065

CLUSTER ANALİZİ İLE TANIMLANAN PULMONER EMBOLİ'DE KLİNİK FENOTİPLER

Emel Bulcun, Dilay Çimen, Aydanur Ekici, Mehmet Ekici

Kırıkkale Üniversitesi Tıp Fakültesi Göğüs Hastalıkları Anabilim Dalı

GİRİŞ: Cluster analizi ile birçok hastalıklarda farklı klinik fenotipler oluşturulmuş ve hastalıklara ait bu grupların klinik olarak değerlendirilmesinde ve tedavi yaklaşımlarında kullanılmıştır. Pulmoner Emboli (PE)'de cluster analizi yeterince kullanılmamıştır. Biz de bu çalışmada PE tanısı konulan hastalarda klinik fenotipleri ve bu grupların klinik farklılıklarını inceledik.

YÖNTEM: Bu çalışmaya PE tanısı konulan 43 kişi dahil edildi. Tüm hastalardan arter kan gazı örneği alındı. Hastaların sahip oldukları PE risk faktörleri sorgulanarak toplam PE risk skoru kaydedildi. PE ciddiyet indeksleri hesaplandı. Hastalarda PE'ye ait toplam 9 adet EKG değişikliği varya da yok şeklinde değerlendirilerek toplam EKG skoru elde edildi. Kronik hastalık şiddet indeksi modifiye kümülatif hastalıklar değerlendirme ölçeği (MKHDÖ) ile değerlendirildi. Hastaların nefes darlığı MMRC dispne skalası ile değerlendirildi. Tüm hastaların SF-36 ile hayat kalitesi, HAD skalası ile anksiyete depresyon sorgulamaları yapıldı. Cluster analizi kullanılarak PE tanılı hastalar 2 temel gruba ayrıldı.

BULGULAR: Grup 1; 24 kişiydi. Grup 1; daha genç, PE ciddiyet indeksi daha düşük, ve hipoksemisi hafif kişilerden oluşuyordu. Grup 2; yaş daha ileri, PE ciddiyet indeksi daha yüksek ve hipoksemisi daha ciddi kişilerden oluşuyordu. Grup 1 ve 2 klinik parametreler açısından karşılaştırıldığında; Grup 1'de EKG skoru daha düşük bulundu. SF-36'nın mental ve fizik komponentleri grup 1'de grup 2'den daha yüksek bulundu. HAD depresyon komponenti de ayrıca grup 1'de grup 2'den daha düşük bulundu. MMRC ile saptanan nefes darlığı skoru grup 1'de grup 2'den sınırdan daha düşük bulundu. PE toplam risk faktörü skoru, vücut kitle indeksi, PaCO₂, d-Dimer düzeyi, kronik hastalıklar şiddet indeksi, HAD anksiyete komponenti grup 1 ve 2 arasında farklı bulunmadı.

SONUÇ: PE tanılı hastaları yaş, hipoksemi ve PE ciddiyet indeksine göre klinik olarak farklı fenotiplere ayırabiliriz. Daha genç, hafif hipoksik ve PE şiddet indeksi daha düşük olan hastaların kardiyak disfonksiyonları daha düşük, hayat kaliteleri daha iyi ve depresif semptomları daha nadirdir.

Tablo 1: Cluster Analizi ile Tanımlanan Pulmoner Emboli'de Klinik Fenotipler

	Grup 1 N: 24	Grup 2 N: 16
Yaş	51.6	72.8
PECİ	69.5	140.1
PaO ₂	68.01	54.0

PECİ: Pulmoner emboli ciddiyet indeksi

Tablo 2: Pulmoner Emboli Tanılı Hastaların Klinik Fenotiplerinin Karşılaştırılması

	Grup 1 Ortalama ± SD N: 24	Grup 2 Ortalama ± SD N: 16	p değeri
Cinsiyet (erkek/kadın)	20/4 (83.3%/ 16.7%)	9/7 (56.3%/ 43.3%)	0.06
PE Risk Faktörler	3.1 ± 1.6	4.3 ± 2.3	0.06
VKİ	30.8 ± 8.5	30.7 ± 5.4	0.9
EKG skoru	1.7 ± 1.6	3.1 ± 1.3	0.007
PaCO ₂	31.2 ± 4.0	33.6 ± 8.1	0.2
d-Dimer	2316 ± 3107	3307 ± 3871	0.3
MKHDÖ	25.0 ± 2.7	26.2 ± 3.7	0.2
Mental komponent	48.6 ± 26.0	30.4 ± 21.7	0.03
Fizik komponent	38.6 ± 22.3	18.7 ± 20.4	0.008
HAD anksiyete	8.6 ± 5.6	9.4 ± 6.0	0.6
HAD depresyon	9.8 ± 3.9	12.6 ± 3.7	0.03
MMRC dispne skoru	2.8 ± 1.9	4.3 ± 1.6	0.053

İstatiksel anlamlılık p<0.05 PE: Pulmoner emboli VKİ: Vücut kitle indeksi PECİ: Pulmoner emboli ciddiyet indeksi MKHDÖ: Modifiye kümülatif hastalıklar değerlendirme ölçeği

TP-066

PULMOMER EMBOLİ HASTALARINDA ANTİOKSİDAN DÜZEYLERİNİN DEĞERLENDİRİLMESİ

Habibe Hezer¹, Hatice Kılıç¹, Ayşegül Şentürk¹, Hatice Canan Hasanoğlu², Ayşegül Karalezli¹, Semra Işıkoğlu³, Özcan Erel⁴, Can Ateş⁵

¹Ankara Atatürk Eğitim ve Araştırma Hastanesi, Göğüs Hastalıkları Kliniği, Ankara

²Ankara Yıldırım Beyazıt Üniversitesi, Göğüs Hastalıkları Anabilim Dalı, Ankara

³Ankara Atatürk Eğitim ve Araştırma Hastanesi, Biyokimya Kliniği, Ankara

⁴Ankara Yıldırım Beyazıt Üniversitesi, Tıbbi Biyokimya Anabilim Dalı, Ankara

⁵Ankara Üniversitesi, Biyoistatistik Anabilim Dalı, Ankara

AMAÇ: Pulmoner Emboli (PE), Pulmoner arterdeki obstrüksiyon nedeni ile doku oksijenasyonu bozulan ve oksidatif stresi artırdığı düşünülen buna bağlı tüm organlarda özellikle karıdyak morbidite ve mortaliteyi artıran bir hastalıktır. Bu çalışmada pulmoner embolide oksidatif stres düzeyini ve bunun hastalık ağırlık parametreleri ile ilişkisini araştırmak hedeflenmiştir.

GEREÇ ve BULGULAR: Çalışmaya Ocak 2009-Ocak 2011 arasında pulmoer emboli tanısı ile Göğüs hastalığı kliniğine yatırılan oksidatif stresi etkileyebilecek ek sağlık problemi olmayan 30 hasta ve Göğüs hastalıkları polikliniğine başvuran sağlıklı 20 kontrol hasta dahil edildi. Olguların pulmoner emboliye ait demografik verileri, klinik, laboratuvar ve radyolojik parametreleri kaydedildi. Çalışma sonunda, -85 derecede beklenen kanlardan serum paraxonase (PON), arilesteraz (ARES), tiol, total antioksidan status (TAS) ve total oksidan status (TOS) düzeyleri çalışıldı. Oksidatif stres indeksi hesaplandı.

SONUÇ: Çalışma sonucunda, çalışma ve kontrol grupları arasında yaşaçısından anlamlı farklılık yoktu ($p=0.38$). PE ve kontrol grubu arasında enzim düzeyleri karşılaştırıldığında; PE grubundaki serum ARES, tiol düzeyleri kontrol grubuna göre anlamlı olarak düşük seyretmekteydi. PE grubundaki TOS düzeyi kontrol grubuna göre anlamlı olarak yüksekti. TAS düzeylerinin TOS düzeylerine oranını belirten Oksidatif Stres İndeksi (OSİ) de anlamlı olarak yüksekti (tablo 1). PE ağırlığı ile ilişkili parametreler olan serum d-dimer düzeyi, pro-BNP düzeyi, Pulmoner arter basıncı (PAB) değerleri ile tüm enzim düzeyleri arasındaki ilişki araştırıldığında; serum d-dimer düzeyi ile yalnızca serum ARES düzeyi arasında anlamlı ilişki saptandı. ($p=0.000$). PAB düzeyi ile TAS arasında zayıf ancak anlamlı olmayan korelasyon saptandı ($p=0.06$).

TARTIŞMA: Bu çalışmada PE olgularında kontrol grubuna göre antioksidatif etki ile ilişkili enzimler olan serum ARES, tiol düzeyleri kontrol grubuna göre anlamlı olarak düşük bulunurken, oksidatif etkiyle ilişkili TOS düzeyi ve oksidatif stres indeksleri (OSİ) kontrol grubuna göre anlamlı olarak yüksekti. Sonuç olarak pulmoner emboli patogeneğinde oksidatif stresin arttığı ve submasif pulmoner embolili olgularda bu etkinin kısmen daha fazla olabileceği düşünülmüştür. Bu konuda daha büyük serili klinik çalışmalara ihtiyaç vardır.

Tablo 1. Pulmoner Emboli (PE) ve kontrol grubunda serum enzim düzeyleri açısından karşılaştırma.

	PE grubu	Kontrol grubu	p
ARES*	121 (19-240)	171 (86-418)	0.001
PON*	118 (40-518)	203 (88-534)	0.38
STPON*	278 (82-435)	336 (82-1435)	0.38
TAS*	2.6 (2-3.5)	2.8 (2.0-4.3)	0.38
TOS*	7.3 (0.80-32)	1.3 (0.0-26.4)	0.00
OSİ*	0.28 (0.04-0.94)	0.04 (0.00-0.61)	0.00
Thiol*	167 (97.6-238)	210 (152-442)	0.00

*Kısaltmalar: ARES: Serum Arilesteraz Düzeyi U/mL, PON: Serum Paraxonase Düzeyi U/mL, STPON: Salt-stimulated PON U/mL, TAS: Total Antioksidan Status mmol Trolox eşvalen/L, TOS: Total Oksidan Status $\mu\text{mol H}_2\text{O}_2$ Equiv./L, OSİ: Oksidatif Stres İndeksi(OSİ), Thiol: Serum tiol düzeyi U/mL.

TP-067

HASTANEMİZ ACİL SERVİSİNE PULMONER TROMBOEMBOLİ ŞÜPHESİ İLE BAŞVURAN HASTALARDA PULMONER TROMBOEMBOLİ SIKLIĞI

Nezihe Çiftaslan Gökşenoğlu, Yasemin Bodur, Fatma Tokgöz, Emine Aksoy, Oğuz Aktaş, Tülin Sevim

Süreyyapaşa Göğüs Hastalıkları ve Göğüs Cerrahisi Eğitim Ve Araştırma Hastanesi, Göğüs Hastalıkları Anabilim Dalı, İstanbul

Hastanemiz 605 yataklı göğüs hastalıkları hastanesidir. Göğüs hastalıkları branş hastanesi olarak sık görülen hasta gruplarından biri de pulmoner tromboemboli (PTE) şüphesi olan hastalardır. Bu çalışmada da 01.01.2012- 31.12.2012 tarihleri arasında hastanemiz acil servisine PTE şüphesi ile kabul edilen hastalar, yapılan tetkikler ve kesinleşen tanıları açısından değerlendirilmiştir. 2012 yılı içerisinde acil servise başvuran hasta sayısı 33.413'dür. Bu dönemde 411 (%0.12) hastaya PTE şüphesi ile dosya açılmıştır. Bu hastaların 241'i (%59) kadın, 170'i (%41) erkek ve yaş ortalaması: 62±18 (17-103) dir. 50 (%12) hasta başka bir sağlık kurumundan PTE şüphesi ile gönderilmiş iken 361(%88) hasta kendisi başvurmuş ve acil servise PTE ön tanısı ile kabul edilmiştir. Acil serviste 241 (%55) hastada PTE için risk faktörü tespit edilmiştir. Laboratuvar değerlendirmesi olarak tüm hastalara PA akciğer grafisi çekilmiş, 226 hastada (%55) AKG ve 276 hastada (%67) D-dimer bakılmıştır. Acil servisteki ön değerlendirmeden sonra 292 hasta (%71) hastaneye yatırılmış, 117 hasta (%28.5) poliklinik takibine çağrılmış, 2 hasta da (%0.5) başka bir hastaneye sevk edilmiştir. Poliklinik veya hastane yatışında yapılan tetkikler sonrasında 111 hastada (%27) PTE, 19 hastada (%4.6) DVT tespit edilmiştir. 236 hastaya (%57.4) PTE dışı hastalık tanısı konulurken, 6 hasta (%1.5) tanısı kesinleşmemişken ex olmuş ve 39 hasta (%9.5) poliklinik kontrollerine gelmemiştir. Poliklinik takibine alınan hastaların %16.2'sinde (n=19), yatırılan hastaların ise %31.5'inde (n=92) PTE tespit edilmiştir. Hastaneye yatırılan hastaların ortalama yatış süresi 9.8±4.6 gündür (1-27 gün). Yatan hastalarda tanı için; 126 alt ekstremitte venöz doppler USG, 100 BT anjiyografi ve 39 V/Q sintigrafisi yapılmıştır. Sonuç olarak hastanemiz acil servisine başvuran hastalarda PTE şüphesi sıklığı %0.12'dir ve bu hastaların %27'sinde PTE tanısı kesinleştirilmiştir.

TP-068

KRONİK EOZİNOFİLİK PNÖMONİ 12 OLGUNUN TAKİP VE TEDAVİ SONUÇLARI

Umut Sabri Kasapoğlu¹, Sibel Arınç¹, Meltem Çoban Ağca¹, Özlem Saniye İçmeli¹, İlim İrmak², Pınar Atagün Güney¹, Sibel Boğa¹, Merve Tepetam³, Armağan Hazar¹, Hatice Türker¹

¹Süreyyapaşa Göğüs Hastalıkları ve Göğüs Cerrahisi Eğitim Ve Araştırma Hastanesi, Göğüs Hastalıkları Kliniği, İstanbul

²Dr.Süreyya Adanalı Gökşun Devlet Hastanesi, Göğüs Hastalıkları, Kahramanmaraş

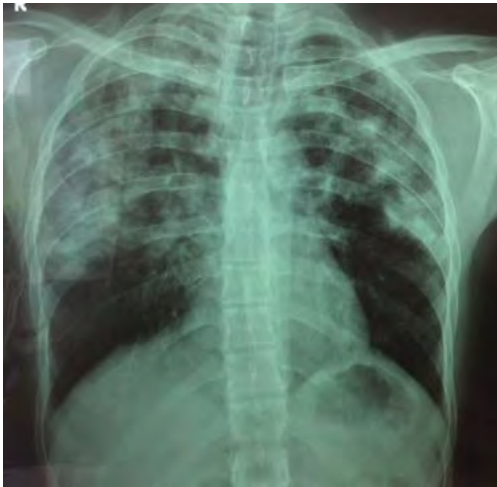³Süreyyapaşa Göğüs Hastalıkları ve Göğüs Cerrahisi Eğitim Ve Araştırma Hastanesi, Allerji Kliniği, İstanbul

Kronik eozinofilik pnömoni (KEP) ilk kez 1969 yılında Carrington tarafından tanımlanan nadir görülen ve nedeni bilinmeyen bir eozinofilik pnömonidir. Eozinofillerin akciğerlerde birikimi ile karakterize bir hastalıktır. KEP tanısı yaygın infiltrasyonların varlığı, bronkoalveolar lavaj ve kanda eozinofillerin artması ve kortikosteroid tedavisine dramatik yanıt alınması ile konulur. KEP'de steroid tedavisi esastır. 2010 - 2012 yılları arasında Süreyyapaşa Göğüs Hastalıkları ve Göğüs Cerrahisi Eğitim ve Araştırma Hastanesi'ne başvuran ve KEP tanısı alan 12 olgunun tanı ve tedavi sonuçları klinik ve radyolojik bulguları eşliğinde sunulmuştur. K/E oranı 1 olan olguların yaş ortalaması 41'dir. Olguların en sık başvuru şikayeti nefes darlığı ve öksürük olup 6(%50) olguda sigara içme öyküsü vardır. Olguların takip sonuçları incelendiğinde 7(%58) olguda nüks geliştiği ve en sık nüks steroid dozunun azaltılması sırasında olduğu saptanmıştır. Sonuç olarak KEP tanısı almış olan hastalar steroid dozu azaltılırken veya kesilirken hastalar yakından takip edilmeli. Hastaların uzun dönem steroid tedavisi alması gerekebileceği unutulmamalı ve kısa süreli tedavinin relapslara neden olabileceği akılda tutulmalıdır.

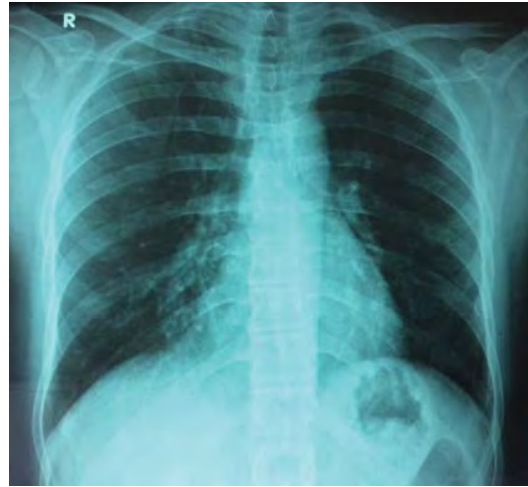Tablo 1. Olguların semptomları

ŞİKAYET	OLGU SAYISI	%
Nefes darlığı	10	83
Öksürük	10	83
Ateş yüksekliği	6	50
Balgam	2	16
Kilo kaybı	1	8

Resim 1. PA akciğer grafisi



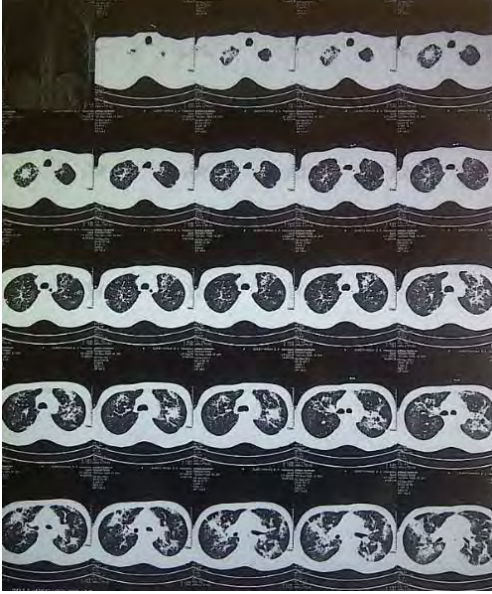Resim 2. Tedavi sonrası PA akciğer grafisi



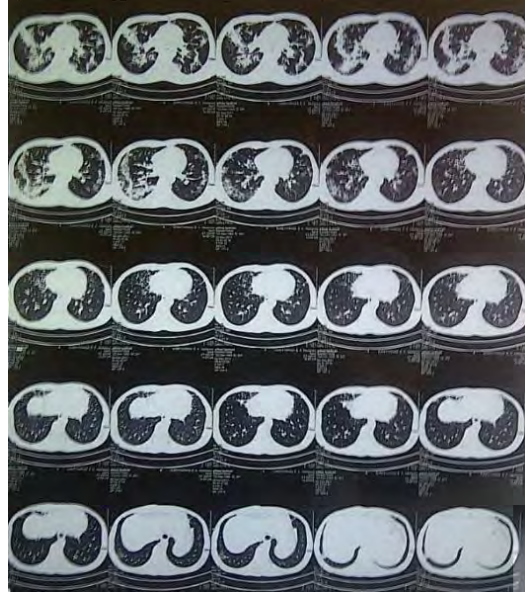Tablo2

	Olgu 1	Olgu 2	Olgu 3	Olgu 4	Olgu 5	Olgu 6	Olgu 7	Olgu 8	Olgu 9	Olgu 10	Olgu 11	Olgu 12
Cinsiyet	Erkek	Erkek	Kadın	Kadın	Kadın	Kadın	Kadın	Kadın	Erkek	Erkek	Erkek	Erkek
Yaş	26	21	48	30	27	50	54	35	62	46	70	24
Astım	-	+	+	-	-	-	-	+	-	-	-	+
Sigara	-	+	+	-	-	-	-	+	-	-	+	-
Kan Eozinofil	%30	%38	%17	%52	%25	%17	%35	%42	%48	%34	%10,5	%67,7
BAL Eozinofil	%5	%30	%7	%60	%30	%70	%15	%30	%70	%12	%6	%12
Total IgE	928	347	1100	565	334	270	986	722	829	2220	-	1340
CRP	117	4,89	-	21,3	3,34	17,6	153	170	48,5	-	-	-
RF	Norm.	Norm.	Norm.	Norm.	Norm.	Norm.	Norm.	Norm.	Norm.	Norm.	Norm.	Norm.
Sedimentasyon	120	60	30	80	50	90	100	110	100	-	-	-
SFT	Rest.	Norm.	Rest.	Norm.	Rest.	Rest.	Norm.	Obst.	Rest.	Rest.	Rest.	Obst.
DLCO	Norm.	Norm.	Norm.	Norm.	Norm.	Norm.	Norm.	Norm.	Norm.	Azal.	Azal.	Norm.
Relaps	+	-	-	-	+	-	-	-	+	+	+	+

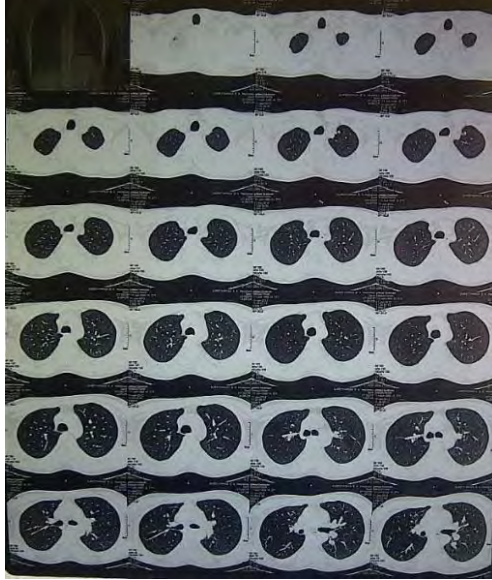Resim 3. Tedavi öncesi toraks BT



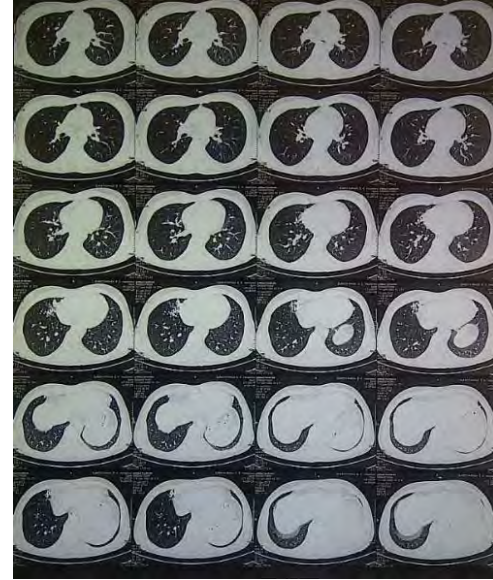Resim 4. Tedavi öncesi toraks BT



Resim 5. Tedavi sonrası toraks BT



Resim 6. Tedavi sonrası toraks BT



TP-069

SİGARA İÇEN VE İÇMEYEN GENÇ OLGULARDA DENGE VE KASSAL ENDURANSIN KARŞILAŞTIRILMASI

Orçin Telli Atalay, Harun Taşkın, Emre Başkan

Pamukkale Üniversitesi Fizik Tedavi Ve Rehabilitasyon Yüksekokulu

GİRİŞ: Ülkemizde sigara içimi özellikle bayanlar ve gençler arasında giderek artmaktadır. Sigaranın bağımlılık yapıcı etkisinin yanı sıra insan vücudunda birçok sistem üzerinde olumsuz etkilerinin olduğu bilinmektedir. Sigara içiminin fiziksel uygunluk düzeyini azalttığı düşünülmektedir. Bu çalışma sigara içen ve içmeyen 18-25 yaş arası genç olgularda fiziksel uygunluk parametrelerinden denge ve kassal enduransı karşılaştırmak amacıyla yapılmıştır.

GEREÇLER ve YÖNTEM: Bu çalışmaya Pamukkale Üniversitesi Fizik Tedavi ve Rehabilitasyon Yüksekokulu öğrencilerinden sigara içen 35 sağlıklı genç olgu (Grup I) ve sigara içmeyen 30 sağlıklı genç olgu (Grup II) dahil edildi. Olguların demografik verileri ve sigara içme alışkanlığı ile ilgili veriler kaydedildi. Statik denge tek ayak üzerinde durma testi ile dinamik denge ise otur-kalk testi ile değerlendirildi. Kassal enduransı değerlendirmek için yarım- çömelleme testi kullanıldı. Elde edilen veriler SPSS 16.00 programında normal dağılıma uygunlukları belirlendikten sonra bağımsız gruplarda t testi ile analiz edildi.

BULGULAR: Olgulara ait veriler karşılaştırıldığında sigara içmeyen olguların kassal enduransları sigara içen olgulardan anlamlı derecede daha yüksekti ($p<0.05$). Sigara içmeyen olguların her iki denge testi (statik-dinamik) sonuçlarının sigara içen olguların sonuçlarından anlamlı olarak daha yüksek olduğu ve dengelerinin daha iyi olduğu görüldü ($p<0.05$).

SONUÇ ve TARTIŞMA: Sigara içimi sağlıklı genç olguların kassal endurans ve denge düzeyini dolayısıyla fiziksel performansını olumsuz etkileyebilir. Yaşlanmayla meydana gelebilecek deformasyonlar da göz önünde bulundurulduğunda kas iskelet sistemi hastalıkları ve fiziksel uygunluk açısından genç olgularda sigaranın bırakılmasının ve sigara bağımlılığının azaltılmasının önem taşıdığını düşünüyoruz.

TP-070

HASTANEMİZ HEKİMLERİNİN SİGARA İÇEN HASTALARA SİGARAYI BIRAKMA ÖNERİ DURUMLARININ BELİRLENMESİ

Ersin Günay¹, Sevinç Sarıncı Ulaşlı¹, Ahmet Ahsen², Gürhan Öz³, Tülay Koyuncu¹, Mehmet Ünlü¹¹Afyon Kocatepe Üniversitesi, Göğüs Hastalıkları Anabilim Dalı, Afyonkarahisar²Afyon Kocatepe Üniversitesi, İç Hastalıkları Anabilim Dalı, Afyonkarahisar³Afyon Kocatepe Üniversitesi, Göğüs Cerrahisi Anabilim Dalı, Afyonkarahisar

AMAÇ: Sigara içen kişilerde bu zararlı alışkanlıktan kurtulma konusunda toplum bilincinin oluşmasında hekimler başta olmak üzere tüm sağlık çalışanlarının rolü büyüktür. Bildiğimiz kadarıyla, literatürde sigara içen hastalara sigara bırakma konusunda doktorların öneri durumlarının araştırıldığı bir çalışma mevcut değildir. Çalışmamızda; hastanemizde yatarak tedavi gören tüm hastaların sigara alışkanlıklarının ve sigara bırakma çabalarının belirlenmesi ve hastanemiz hekimlerinin sigara içen hastalara sigara bırakma konusunda öneri düzeylerinin tespit edilmesi amaçlanmıştır.

YÖNTEM: Hastaların demografik özellikleri, sigara öyküsü, sigara bırakma konusundaki tecrübeleri, son başvurduğu klinikteki doktorunun sigara bırakma konusundaki önerilerinin sorulduğu anket formu 22-28 Aralık 2012 tarihleri arasında dahili ve cerrahi kliniklerde yatarak tedavi gören hastalara uygulandı.

BULGULAR: Çalışmaya dahili kliniklerde yatan 102 (%57), cerrahi kliniklerde yatan 77 (%43) hasta olmak üzere toplam 179 hasta dahil edildi. Çalışmaya katılan hastaların yaş ortalaması 52.65±19.25 yıl idi. Yetmiş iki (%40.2) hasta günlük sigara kullanmakta idi. Sigara içen 58 hastanın (%80.6) en az bir kez sigarayı bırakmayı denediği öğrenildi. "Sigarayı bırakma konusunda size tavsiyede bulunan oldu mu?" önermesine dahili kliniklerde yatan hastaların 15'i (%44.1), cerrahi kliniklerde yatan hastaların 23'ü (%60.5) "Evet" cevabını verdi (P = 0.164). Dahili kliniklerde yatan ve sigara içen hastaların 5'inin (%14.7), cerrahi kliniklerde yatan hastaların ise 3'ünün (%7.9) sigara bırakma denemeleri esnasında tıbbi destek aldıkları öğrenildi. "En son başvurduğunuz klinikteki doktorunuz size sigara kullanıp kullanmadığınızı sormuş muydu?" önermesine dahili kliniklerde sigara kullanan hastaların %79.4'ü, cerrahi kliniklerde %68.4'ü "Evet" cevabını verdi. "En son başvurduğunuz doktorunuz sigara içtiğinizi öğrendiğinde bırakmanız yönünde tavsiyede bulundu mu?" önermesine dahili klinikte yatan sigara kullanan hastaların %77.7'si, cerrahi klinikte ise %96.1'i "Evet" cevabını verdi (P = 0.100).

SONUÇ: Sigara kronik hastalıkların ve bu hastalıklara bağlı mortalite ve morbiditenin önemli bir sebebidir. Sigara bırakma tedavisinin sadece "Sigara bırakma poliklinikleri"nde verilen bir tedavi olmadığı ve tütün kullanımı ile mücadele kapsamında tüm sağlık çalışanlarına görev düştüğü açıktır. Sigara bırakma tedavisinde etkin olduğu bilinen ve yaygın olarak kullanılan 5A yönteminin ilk iki bileşeninin her branştan hekimler tarafından yoğun çalışma temposu içinde bile çok kolay ve çok kısa sürede uygulanabileceği kanaatindeyiz.

Tablo 1

Demografik Bilgiler	Dahili Klinikler	Cerrahi Klinikler	Toplam	P
Hasta sayısı	102 (57.0)	77 (43.0)	179 (100)	
Yaş, yıl	54.75±19.13	49.86±19.19	52.65±19.25	0.092
Cinsiyet, Erkek	47 (46.1)	44 (57.1)	91 (50.8)	0.174
Eğitim Durumu				
Okur yazar değil	14 (13.7)	15 (19.5)	29 (16.2)	0.643
Okur yazar	6 (5.9)	3 (3.9)	9 (5.0)	
İlköğrenim	59 (57.8)	47 (61.0)	106 (59.2)	
Lise	14 (13.7)	8 (10.4)	22 (12.3)	
Üniversite	9 (8.8)	4 (5.2)	13 (7.3)	
Sigara alışkanlıkları				
Sigara kullanmayı deneyen/kullanan, N (%)	40 (39.2)	42 (54.5)	82 (45.8)	0.049
Aktif sigara kullanan, N (%)	34 (33.3)	38 (49.4)	72 (40.2)	0.030
Ne sıklıkta sigara içiyorsunuz? (N=72)				
Her gün	28 (27.4)	34 (44.2)	62 (86.1)	0.383
Ara ara	6 (5.9)	4 (5.2)	10 (13.9)	

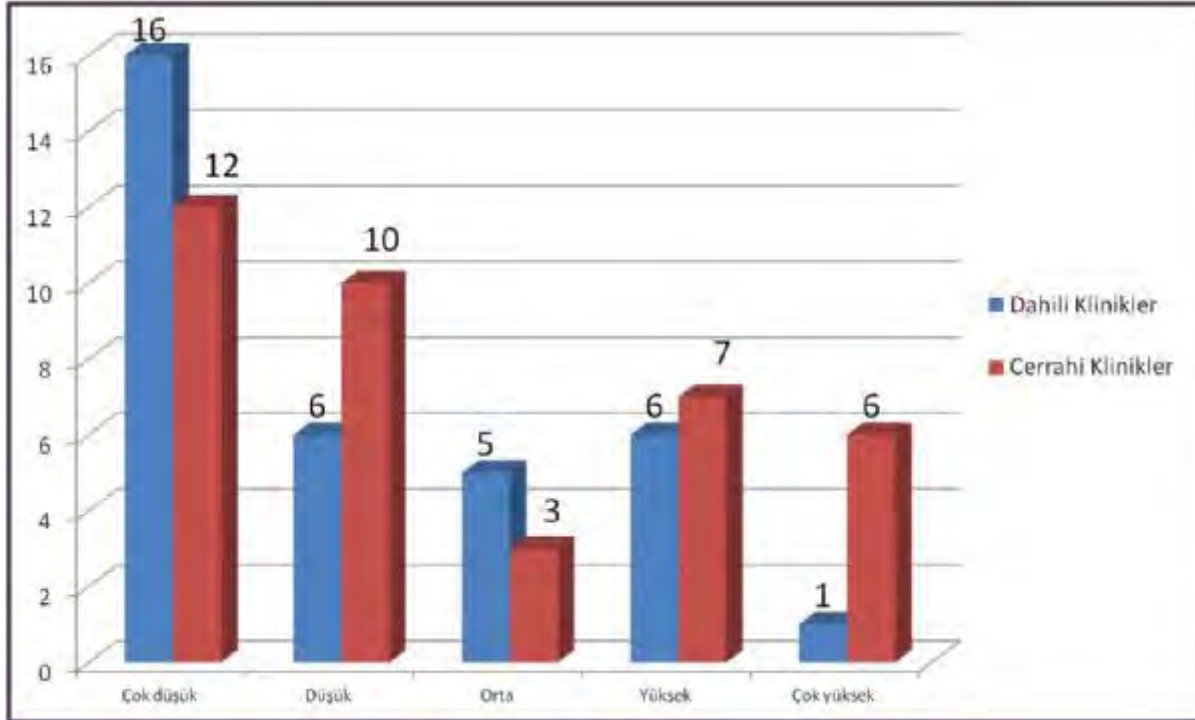
Çalışmaya katılan hastaların demografik özellikleri

Tablo 2

	Dahili Klinikler	Cerrahi Klinikler	Toplam	P
Sigara içmeyi bırakmayı deneyen hasta	29 (85.3)	29 (76.3)	58 (80.6)	0.337
Bir aydan uzun süre bırakabilme	27 (79.4)	29 (76.3)	56 (77.8)	0.752
Bırakmayı kaç kere denedikleri, Ortanca (min-max)	2 (1-10)	1 (1-15)	2 (1-15)	0.022
Sigara bırakma konusunda tıbbi yardım alanlar	5 (14.7)	3 (7.9)	8 (11.1)	0.359
Sigara bırakma konusunda tavsiyede bulunan oldu mu?	15 (44.1)	23 (60.5)	38 (52.8)	0.164
Sigara bırakma konusunda daha önceden (bu başvurudan önce) doktor tavsiyesi alanlar	9 (26.5)	14 (36.8)	23 (31.9)	0.349
Doktorun sigara bırakmayı tavsiye etmesi bırakmada etkili olur mu?	24 (70.6)	29 (76.3)	53 (73.6)	0.310
Son başvurduğunuz doktorunuz size sigara içip içmediğinizi sormuş muydu?	27 (79.4)	26 (68.4)	53 (73.6)	0.291
Son başvurduğunuz doktorunuz sigara içtiğinizi öğrendiğinde bırakmanız yönünde tavsiyede bulundu mu?	21 (77.8)	25 (96.1)	46 (86.8)	0.100

Dahili ve cerrahi kliniklerdeki hastaların anket sorularına verdiği cevaplar

Figür 1



Dahili ve cerrahi kliniklerde yatan hastaların nikotin bağımlılık durumları

TP-071

SİGARA POLİKLİNİĞİNDEKİ KOAH OLGULARININ ÖZELLİKLERİ

Suhail Sheikh, Şermin Börekçi, Gersi Alisha, Sema Umut
Cerrahpaşa Tıp Fakültesi, Göğüs Hastalıkları Anabilim Dalı, İstanbul

AMAÇ: Artan sigara tüketimi ile, solunum fonksiyon testlerindeki yıllık kayıp ve KOAH gelişme riski artmaktadır. Çalışmamızda sigara bırakma polikliniğine başvuran hastalarda, KOAH oranını ve KOAH'lı sigara bağımlılarının özelliklerini araştırmayı amaçladık.

YÖNTEM: Mart 2011- Haziran 2013 Tarihleri arasında Cerrahpaşa Tıp Fakültesi Göğüs Hastalıkları Sigara Bırakma polikliniğine başvuran, 506 hasta dosyası retrospektif olarak incelendi. Tüm verilerine ulaşılabilen 496 hasta çalışmaya alındı. KOAH tanısı olan hastaların yaş, cinsiyet, sigara kullanımı, Fagerstrom nikotin bağımlılık düzeyleri belirlendi, Hastalar KOAH tanısı olan ve olmayan olarak iki gruba ayrıldı; yaş, cinsiyet, sigara kullanımı, Fagerstrom bağımlılık düzeyleri karşılaştırıldı. İstatistiksel analizler SPSS 21.0 programı kullanılarak yapıldı.

BULGULAR: 496 olgunun; 187'si (%37.7) kadın, 309'u (%62.3) erkek, yaş ortalaması 40 ± 12.3 , sigara kullanımı ortalama 27.57 ± 20.8 paket-yıl ve Fagerstrom nikotin bağımlılık düzeyleri ortalama 5.8 ± 2.5 idi. 69 (%13.9) hastada KOAH tanısı mevcuttu; 30(%43.5) olgu hafif, 31 (%44.9) olgu orta, 7 (%10.1) olgu ağır ve 1 (%1.4) olgu çok ağır dereceli KOAH'tı. KOAH'lı olgularda istatistiki olarak anlamlı derecede erkek cinsiyeti fazla ($p < 0.05$), yaş ortalaması ve sigara tüketimi (paket-yıl) daha yüksekti ($p < 0.05$). Fagerstrom nikotin bağımlılık düzeyi açısından ise KOAH'lı olgular ile KOAH'lı olmayan olgular arasında fark saptanmadı ($P > 0.05$) (Tablo 1).

SONUÇ: Sigara kullanan KOAH'lı olgular, KOAH tanısı olmayanlara göre, çoğunlukla erkek cinsiyette olup, daha yaşlı, daha çok sigara içen hastalardır, ancak Fagerstrom nikotin bağımlılık düzeyleri arasında fark yoktur.

Tablo 1: KOAH'lı olan ve KOAH'lı olmayan sigara bağımlılarının karşılaştırılması

Özellik	KOAH YOK (n:427)	KOAH VAR (n:69)	p
Cinsiyet (%kadın; %erkek)	39.6; 60.4	26.1; 73.9	<0.05
Yaş (ortalama \pm SD)	38.3 \pm 11.4	53.3 \pm 9.8	<0.05
Sigara (paket-yıl)	24.2 \pm 18.2	47.6 \pm 24.1	<0.05
Fagerstrom bağımlılık düzeyi	5.7 \pm 2.5	6.3 \pm 2.3	>0.05

Fisher'in Kesin Testi, $P < 0.05$ anlamlı

TP-072

BİR TEKSTİL FABRİKASI ÇALIŞANLARINDA SİGARA İÇME DURUMU VE SEMPTOMLARIN, YAŞAM KALİTESİ İLE İLİŞKİSİOlga Akkan¹, Sinem Güngör², Murat Yalçınsoy², Sevinç Bilgin², Esen Akkaya²¹T.C. S.B. Yavuz Selim Devlet Hastanesi, Göğüs Hastalıkları, İstanbul²Y.C. S.B. Süreyyapaşa Göğüs Hastalıkları ve Göğüs Cerrahisi Eğitim ve Araştırma Hastanesi, Göğüs Hastalıkları, İstanbul

Günümüzde kronik hastalıkların izlenmesinde klinik parametrelerin yanı sıra hastalığın psikososyal boyutu da giderek önem kazanmaktadır. Bu boyutu kliniğe taşıyan önemli bir kavram yaşam kalitesidir. Çalışmamızda bir tekstil fabrikası çalışanlarında sigara içme durumu ve semptomların, yaşam kalitesi ile ilişkisini değerlendirdik. Araştırma verileri toplanırken, katılımcıların sigara içme alışkanlıkları ve solunum sistemi semptomları sorgulandı, çalışanların tamamına SF-36 yaşam kalitesi ölçeği uygulandı. Yaşam kalitesi sonuçları ülkemizde bu konuda sağlıklı bireylerle yapılmış çalışma sonuçları ile de kıyaslandı (*). Çalışmaya 119 olgu (K/E: 42/77; yaş ort: 33,58±7, Aktif İçici (n=40), İçmeyen (n=52), Bırakmış (n=27)) katıldı. Çalışmamızın sonuçları dikkate alındığında, sigara içme alışkanlığı yaşam kalitesini etkilemezken ($p>0.05$), sigara içme süresi ile fiziksel fonksiyon, fiziksel rol güçlüğü ve emosyonel rol güçlüğü puanları arasında negatif yönde ilişki saptanmıştır (sırasıyla ($r=-0,406$; $p=0,009$); ($r=-0,349$; $p=0,027$); ($r=-0,503$; $p=0,001$)). Semptomlar dikkate alındığında; katılımcıların fiziksel rol güçlüğü, genel sağlık ve emosyonel rol güçlüğü puanları semptom durumuna göre istatistiksel olarak anlamlı farklılık göstermemektedir ($p>0,05$). Semptomu olmayan olguların ağrı, vitalite, fiziksel fonksiyon, mental sağlık ve sosyal fonksiyon puanları, semptomu olan olgulara göre anlamlı şekilde yüksek saptandı ($p<0,05$). Kendi çalışmamız ile toplumumuzun standart SF36 puan sonuçları değerlendirildiğinde; fiziksel fonksiyon, fiziksel rol güçlüğü, ağrı puanları bizim çalışmamızda toplum standartlarından anlamlı düzeyde yüksek ($p<0,05$), genel sağlık puanı anlamlı düzeyde düşük olarak saptanmıştır ($p<0,01$). Vitalite, mental sağlık ve emosyonel rol güçlüğü puanları arasında anlamlı farklılık saptanmamıştır ($p>0,05$). Sosyal fonksiyon bizim çalışmamızda toplum standartlarına göre anlamlı düzeyde düşük olarak saptanmıştır ($p<0,01$). Sonuç olarak; sigara kullanımı ve/veya tekstil fabrikasında olduğu gibi işyeri ortam havasındaki kirleticilere maruz kalmanın, çalışanların yaşam kalitesini düşürdüğü kanısındayız. Her iki parametrenin de önlenabilir olması bu konularda iş yeri hekimlerine büyük görev düşüğünü düşündürmektedir.

- Demiral Y, Ergör G, Ünal B ve ark. (2006) Normative data and discriminative properties of short form 36 (SF-36) in Turkish urban population. BMC Public Health, 9; 6: 247.

TP-073

SİGARA BIRAKTIRMA YÖNTEMLERİNDE BAŞARI ORANLARI

Adviye Özer¹, Gülşah Seydaoğlu²¹Çukurova Aşkım Tüfekçi Devlet Hastanesi Göğüs Hastalıkları Bölümü, Adana²Çukurova Üniversitesi Tıp Fakültesi Biyoistatistik Anabilim Dalı, Adana

GİRİŞ ve AMAÇ: Sigara içimi dünya genelinde yıllık 6 milyon ölümden sorumlu olup, önlenebilir bir mortalite sebebidir. Tiryakiler sigarayı bıraktıklarında tütün ilişkili hastalıkların gelişimi ve ölüm oranları azalmaktadır. Bu çalışmanın amacı, sigara bırakma polikliniğinde ilaç tedavisi uygulanan hastalardaki sigarayı bırakma oranları ve yan etkileri saptamaktır.

MATERYAL METOD: Çalışmaya 260 erkek, 256 kadın toplam 516 sigarayı bırakmak isteyen tiryaki alındı. Hastaların 158'i (%30.6) <35 yaş, 233'ü (%45.2) 36-50, 125'i (24.2) >51 yaş aralığında idi. Fagerström bağımlılık testinde beşten az puan alanlara ve varenicline veya bupropion kontrendikasyonu olanlarda nikotin replasman tedavileri (NRT); 5 ve üzeri puan alanlara vareniclin ve bupropion üç ay süreyle verildi. Hastalar 15. gün, 1-2-3-6-9-12. aylarda kontrole çağrıldı. Üçüncü ayın sonunda sigaraya içmeyen, karbonmonoksit düzeyi 5 ppm'den düşük olan hastalar sigarayı bıraktı kabul edildi.

BULGULAR: Hastalara tedavi olarak %29.5'ine varenicline, %45.5'ine bupropion, %14.0'üne NRT verilirken %11'i ilaçsız izleme alındı. Yan etki hastaların %39.1'inde gözlemlendi. Sigarayı bırakanların oranı 3. 6. 12. ayda, sırasıyla %31, %24, %23.3 idi. Birinci yılda bırakma oranları varenicline %26.3, bupropionda %25.5, diğer ilaçlarda %16.7, ilaçsız grupta ise %14.0 olarak bulundu. Genç yaş grubuna göre 36-50 yaş grubunda başarı oranı 2,6 kat (%95GA:1.5-4.6, p=0.003), >51 yaşta 2.8 kat (%95GA:1.4-5.8, p=0.004) artmış bulundu. İlaç almayanlara göre başarı vareniclin alan grupta OR: 2.8 (%95GA:1.2-6.6, p=0.020) bupropion alan grupta ise OR:2.4 (%95GA:1.0-5.5, p=0.039) kat yüksek bulundu. Erkeklerde ortalama 4.9±4.3 (min:-3 max:+20), kadınlarda ise 5.1±3.8 (min: -2, max:+16) kilo farkı (artış) saptandı.

SONUÇ: Sigara bırakmada ilaç tedavileri seçenekler içinde mutlaka bulundurulmalıdır. Bununla birlikte tedavideki başarı oranları kabul edilebilir düzeylerin altındadır.

TP-074

SİGARA BIRAKMA GİRİŞİMİ ÖYKÜSÜNÜN BIRAKMA BAŞARISI ÜZERİNDEKİ ETKİSİ

İclal Hocalı¹, Özlem Abakay¹, Abdurrahman Abakay¹, Mehmet Halis Tanrıverdi², Abdullah Çetin Tanrıkulu¹, Yılmaz Palancı³, Recep Işık¹

¹Dicle Üniversitesi, Göğüs Hastalıkları Ana Bilim Dalı, Diyarbakır

²Dicle Üniversitesi, Aile Hekimliği Ana Bilim Dalı, Diyarbakır

³Dicle Üniversitesi, Halk Sağlığı Ana Bilim Dalı, Diyarbakır

Tütün bağımlılığı bugün tüm dünyada önlenebilir ölümlerin en büyük nedenidir. Tütün bağımlılığı yinelenen ve çoklu girişimler gerektiren kronik bir hastalık olarak kabul edilmektedir. Sigara bağımlılığı bazen kişinin iradesi ile sonlandırılabilmeyle beraber, çoğunlukla değişik psikolojik problemleri çözmeyi sağlayan tekniklerin yanı sıra farmakoterapiyi gerektirmektedir. Bu çalışmada amaç, sigara bırakma destek tedavisi alan hastalarda önceki bırakma girişimi öyküsünün varlığı ve sayısının bırakma oranına etkisini araştırmaktır. Çalışma Ocak-2011 ile Ocak-2012 tarihleri arasında Dicle Üniversitesi Araştırma Hastanesi Göğüs hastalıkları Sigara Bırakma Polikliniğine başvuran 150 hastanın kayıtları retrospektif olarak incelenmesi ile yapıldı. Hastaların 105'i erkek (%70), 45'i kadındı (%30). Olguların %48'i (n=72) sigarayı bırakan grupta, %52'si (n=78) sigara bırakmayan gruptaydı. Sigara bırakan grupta yaş ortalaması 35,8 yıl, bırakmayan grupta yaş ortalaması ise 34,9 yıl idi ve gruplar arasında farklılık yoktu (p=0,58). Sigara bırakma tedavisi öncesi sigara bırakma girişimi öyküsü olan hastaların farmakolojik ve/veya davranışsal tedavilerle sigara bırakma oranı daha yüksek bulundu (p=0,009). Çalışmamızın verilerine göre sigara bırakma tedavisi öncesi başarılı veya başarısız bırakma girişimi öyküsünün olması tedavi başarısı üzerinde anlamlı katkı yapabileceğini saptadık.

TP-075

İSTANBUL'DA BİR DEVLET LİSESİNDE ÖĞRENCİLERİN SİGARA İLE İLGİLİ TUTUM VE DAVRANIŞLARININ DEĞERLENDİRİLMESİ

Ülkü Aka Aktürk, Özlem Saniye İçmeli, Berrin Güney, Selahattin Öztaş, Dilek Ernam
Süreyyapaşa Göğüs Hastalıkları ve Göğüs Cerrahisi Eğitim ve Araştırma Hastanesi

AMAÇ: İstanbul'da bir devlet lisesinde okuyan öğrencilerinin sigara içme alışkanlıkları, nedenleri ve sigaranın zararları ile ilgili bilgi düzeylerini değerlendirmeyi amaçladık.

MATERYAL - METOD: İstanbul Anadolu yakasında bir devlet lisesinde okuyan tüm öğrencilere sigara ile ilgili tutum ve davranışları değerlendiren 15 soruluk bir anket uygulandı. Ankette sigara içmeyi etkileyebilecek direkt ve indirekt nedenleri, sigaranın zararları ile ilgili bilgi düzeylerini belirleyebilecek sorulara da yer verildi. Anketler tüm okula aynı ders saati içerisinde, sınıflarda öğretmenler gözetiminde uygulandı. Doldurulan anketler öğrenciler tarafından karton sandıkların içersine atıldı. Anketler daha sonra toplanarak değerlendirmeye alındı.

SONUÇLAR: Anket sorularımız, okuldaki tüm öğrencilere uygulanmış olup 415 öğrenci tarafından yanıtlandı. Öğrencilerin 263'ü(% 63.3) kız, 152'si(%36.3) erkekti. 415 öğrencinin 66'sı(%15.9) sigara içen ve/ veya sigara içip bırakmış iken 349(%84) öğrenci hiç sigara içmemişti. Altmışaltı öğrencinin 11'i(%2.6) sigara içip bırakmış, 55'i(%13.2) ise sigara içmekteydi. En düşük sigara başlama yaşı 7 olarak saptandı. Ortalama sigara içme süresine bakıldığında öğrencilerin % 67.2'si 2 yıldan daha uzun süredir sigara içiyordu. Sigara içen öğrencilerin çoğu (% 69) günde 1-10 adet sigara içmekteydi. Sigara içme nedenlerine bakıldığında % 63.6'sı arkadaşları içtiği için, % 47.2'si sınav stresi nedeniyle, % 40'ı ise aile içi sorunları nedeniyle içtiğini ifade etti. Öğrencilerin sigaranın zararları ile ilgili bilgilerini değerlendirmeyi amaçlayan soruya doğru yanıt verme oranları % 59 olarak saptandı. Sigara içen öğrencilerin % 56.3'ü sigarayı bırakmayı düşünürken % 43.7'si sigarayı bırakmayı düşünmüyordu. Çalışma yaptığımız okuldaki tüm lise öğrencileri ankete katıldığı için elde ettiğimiz veriler okuldaki öğrencilerin sigara ile ilgili tutum ve davranışlarını iyi düzeyde yansıtmaktadır. İlgili okulda sigara içme nedenleri arasında en sık saptananlar; arkadaşlarının sigara içmesi, sınav stresi ve aile içi sorunlardı. Sigaranın zararları ile ilgili soruya doğru yanıt verme oranı % 59 olup, olması gerekenin altındadır. Bu bilgiler ışığında ilgili okulda, eğitim planlamasında sigaraya daha fazla yer verilmesinin uygun olacağı kanaatindeyiz. Ayrıca rehberlik hizmetlerinin öğrencilerin aile içi sorunları ve sınav stresleri ile daha yakından ilgilenmesi ve bu sorunlarla baş etme konusunda daha etkin olmaları öğrencilerin zararlı maddelere yönelmesine engel olabilir.

TP-076

HASTANEMİZ ÇALIŞANLARINDA SİGARA TÜKETİMİNİN SOLUNUMSAL SEMPTOMLAR İLE ANKSİYETE VE DEPRESYON ÜZERİNE ETKİSİHülya Doğan Şahin¹, İlknur Naz¹, Fevziye Tuksavul¹, Nimet Aksel², Ayşe Özsoz²¹Dr. Suat Seren Göğüs Hastalıkları ve Cerrahisi Eğitim Araştırma Hastanesi, Pulmoner Rehabilitasyon Ünitesi²Dr. Suat Seren Göğüs Hastalıkları ve Cerrahisi Eğitim Araştırma Hastanesi, Göğüs Hastalıkları Kliniği

AMAÇ: Toplumda sigara içme davranışları açısından sorumluluk sahibi olan hastane çalışanlarında sigara tüketimi oldukça yaygındır. Bu çalışmanın amacı sigara içen hastane çalışanlarında sigara tüketiminin solunumsal semptomlar ile anksiyete ve depresyon üzerine etkisinin incelenmesidir.

YÖNTEM: Çalışmaya 117 hastane çalışanı (doktor, hemşire, fizyoterapist, sağlık teknisyeni, hastabakıcı, vb.) dahil edildi. Katılımcıların demografik özellikleri, sigara öyküleri, solunumsal semptomları kaydedildi. Nikotin bağımlılık düzeyleri Fagerström Nikotin Bağımlılık Testi ile belirlendi. Anksiyete seviyeleri Beck Anksiyete Ölçeği, depresyon seviyeleri Beck Depresyon Ölçeği ile değerlendirildi.

BULGULAR: Çalışmaya katılanların 54'ü erkek (%46.2), 63'ü kadındı (%53.8). (Yaş ort: 36.35 ± 8.40, BKİ: 24.41 ± 4.10). Sigaraya başlama yaşları ortalama 20.50 ± 4.77, sigara içme süreleri ortanca 14.00 ± 8.56 yıldır. Nikotin bağımlılık seviyeleri ortanca 3.00 ± 2.73 idi. Sigaraya başlama yaşı ile nikotin bağımlılık seviyesi arasında ters korelasyon saptandı. Olguların anksiyete ve depresyon seviyelerinin yaş, beden kitle indeksi, sigara içme süresi ve sigaraya başlama yaşı ile ilişkisi bulunmazken (p>0.05), nikotin bağımlılık seviyesi ile anksiyete ve depresyon skorları ve solunumsal semptomlar arasında pozitif yönde korelasyon saptanmıştır (p<0.05).

SONUÇ: Sigara içen hastane çalışanlarında nikotin bağımlılık düzeyi ve solunumsal semptomlar arttıkça anksiyete ve depresyon artmaktadır.

Katılımcıların demografik ve klinik özellikleri

n=117	Ortalama ± SS	Ortanca
Yaş (yıl)	36,35 ± 8,40	36,00
BKİ(kg/m ²)	24,42 ± 4,0	23,52
Sigara içme süresi (yıl)	15,38 ± 8,56	14,00
Sigara başlama yaşı (yıl)	20,50 ± 4,77	20,00
Fagerström NBT	3,45 ± 2,73	3,00
Beck Anksiyete skoru	8,88 ± 8,56	6,00
Beck Depresyon skoru	9,08 ± 8,59	7,00

Beck Anksiyete ve Depresyon Ölçekleri Skorlaması

Beck Anksiyete Ölçeği Skorlaması

8-15 Hafif düzeyde anksiyete

16-25 Orta düzeyde anksiyete

26-63 Şiddetli düzeyde anksiyete

Beck Depresyon Ölçeği Skorlaması

1-10 Normal

11-16 Hafif ruhsal sıkıntı

17-20 Sınırdaki klinik depresyon

21-30 Orta depresyon

31-40 Ciddi depresyon

40 ve üzeri çok ciddi depresyon

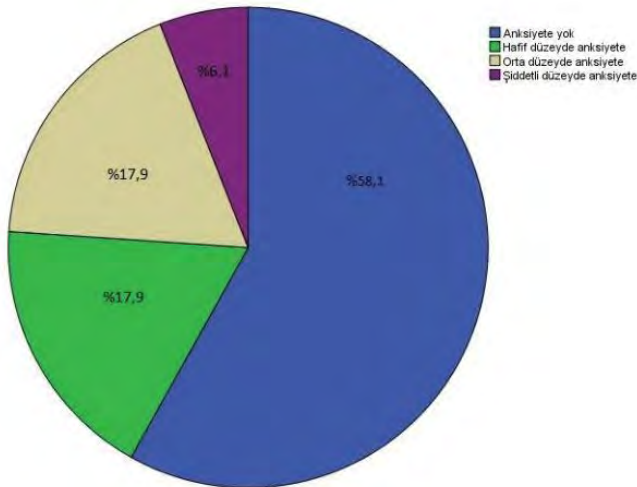
Katılımcıların Anket Sorularına Verdikleri Cevaplar

Başlama Nedeni	n(%)
Merak	23 (19,65)
Özenti	31 (26,49)
Çevre	41 (35,04)
Bir soruna bağlı	16 (13,67)
Diğer	30 (25,64)
Evde sigara içen bir başkası	68 (58,1)
Var	49 (41,9)
Yok	
Bırakmayı deneme	84 (71,8)
Evet	33 (28,2)
Hayır	
Bırakmayı düşünme	79 (67,5)
Evet	38 (32,5)
Hayır	

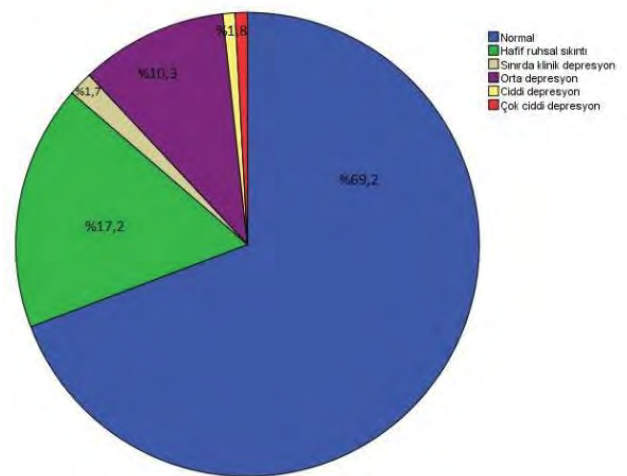
Katılımcıların Cinsiyet, Meslek ve Eğitim Durumuna Göre Nikotin Bağımlılıkları

	Yüksek Bağımlı	Düşük Bağımlı	p
Cinsiyet			
Erkek	14 (%25,9)	40(%74)	0,083
Kadın	11 (%17,5)	52 (%82,5)	
Meslek			
Hekim	3(%14,3)	18(%85,7)	0,151
Hemşire	4 (%14,3)	24 (%85,7)	
Yüksek Öğrenimli Personel	5 (%29,4)	12 (%70,6)	
Tıbbi sekreter	8 (%26,7)	16 (%76,2)	
Hasta bakıcı-güvenlik personeli	8 (%26,7)	22 (%73,3)	
Eğitim Durumu			
İlkokul	3(%50)	3(%50)	0,661
Ortaokul	1 (%16,7)	5 (%83,3)	
Lise	7 (%18,4)	31 (%81,6)	
Üniversite	14(%20,9)	53 (%79,1)	

Katılımcıların Anksiyete Seviyelerine Göre Dağılımları



Katılımcıların Depresyon Seviyelerine Göre Dağılımları



Katılımcıların Demografik ve Klinik Özellikleri Arasındaki İlişki

	BKİ	Başlama yaşı	NBT	İçme süresi	Anksiyete	Depresyon
Yaş	,385**	,273**	-,103	,852**	-,174	-,091
BKİ		-,012	-,030	,419**	,085	-,069
Başlama yaşı			-,317**	-,091	-,063	,028
NBT				,134	,202*	,260**
İçme süresi					-,124	-,068
Anksiyete						,529**

**p<0,01 *p<0,05

Katılımcıların Solunumsal Semptomları

	NBT 6 ve üzeri n=25	NBT 6 altı n=92	p
Nefes Darlığı	12 (%48,0)	13 (%14,1)	0,001*
Balgam	14 (%56,0)	28 (%30,43)	0,018*
Öksürük	12 (% 48,0)	12 (%13,04)	0,000*
Hırıltı	11 (%44,0)	19(%20,7)	0,020*
Ağrı	11 (%44,0)	9 (%9,8)	0,000*

TP-077

OBSTRUKTİF UYKU APNE SENDROMUNDA ORTALAMA TROMBOSİT HACMİ VE CPAP TEDAVİSİNİN ETKİSİ

Emine Banu Çakıroğlu¹, Ali Nihat Annakkaya¹, Ümran Toru², Talha Dumlu³, Kezban Özmen Süner⁴, Adem Güngör⁵

¹Düzce Üniversitesi, Göğüs Hastalıkları Ana Bilim Dalı, Düzce

²Dumlupınar Üniversitesi Kütahya Evliya Çelebi Eğitim ve Araştırma Hastanesi, Göğüs Hastalıkları Ana Bilim Dalı, Kütahya

³Özel Medicine İnegöl Hastanesi, Göğüs Hastalıkları, Bursa

⁴Hacettepe Üniversitesi, Yoğun Bakım Bilim Dalı, Ankara

⁵Atatürk Üniversitesi Yakutiyeye Araştırma Hastanesi, Endokrinoloji ve Metabolizma Hastalıkları, Erzurum

GİRİŞ-AMAÇ: Yapılan birçok çalışma Obstruktif Sleep Apne Sendromu (OSAS)'nın kardiyovasküler hastalıklar için bağımsız bir risk faktörü olduğunu desteklemektedir. Trombositler kardiyovasküler hastalıklarda anahtar rol oynar. OSAS'lı hastalarda artmış trombosit aktivasyonunun sık görülen kardiyovasküler komplikasyonların önemli bir nedeni olabileceği vurgulanmaktadır. Ortalama trombosit hacmi (OTH) trombosit fonksiyon ve aktivitesini gösteren bir parametredir. Bu çalışmada; OSAS'lı hastalarda trombosit aktivasyonunun dolaylı bir göstergesi olan OTH'ni ve CPAP tedavisinin OTH üzerine etkisini değerlendirmeyi amaçladık.

YÖNTEM: OSAS kliniği ile Düzce Üniversitesi Tıp Fakültesi Göğüs Hastalıkları uyku laboratuvarına son 1 yıl içinde başvuran ve polisomnografiye (PSG) bağlanan ardışık 200 hastanın kayıtları retrospektif olarak incelendi. Hemogram ile OTH ölçülen 158 hasta çalışmaya alındı. Hastalar apne hipopne indekslerine (AHI) göre dört sınıfa ayrıldı. OSAS tedavisinin OTH üzerine etkisini göstermek için ağır OSAS olup 1 ay düzenli CPAP tedavisi alan ve hemogram kontrolleri yapılan olgularda (20 olgu) OTH 'deki değişim araştırıldı.

BULGULAR: Çalışmaya 51'i kadın (%32,3) 107'si erkek (%67,7) toplam 158 olgu dahil oldu. Yaş ortalaması 51±13 (min-16, max-82) idi. Olguların %74,1'inde (117/158) OSAS tespit edildi. Hafif OSAS 32 (%20.3), orta OSAS 28 (%17.7) ağır OSAS 57 (%36.1) olgu idi Ortalama trombosit hacmi Ağır OSAS olgularında OSAS olmayan ve hafif OSAS olan olgulara göre istatistiksel anlamlı olarak daha düşük saptandı (p=0.001). OTH ile AHI, desaturasyon indeksi, uyku süresince %90'ın altındaki saturasyon miktarı arasında negatif, uyku etkinliği ve LDH arasında pozitif korelasyon olduğu görüldü. Cinsiyet, sigara ve alkol kullanımı, eşlik eden hastalıklar (DM, Hiperkolesterolemi) ve ilaç kullanımına (ACE inhibitörü, B-bloker, Ca-Kanal blokeri, diüretik, aspirin) göre OTH değerleri arasında istatistiksel anlamlı farklılık yoktu. Ağır OSAS grubunda bir aylık CPAP tedavi sonrası OTH'nin tedavi öncesine göre anlamlı olarak azaldığı tespit edildi (p=0.021)

SONUÇ: Çalışmanın sonuçları ağır OSAS olgularında kontrol grubuna göre OTH ve dolayısı ile trombosit aktivasyonundaki artışı desteklememektedir. Buna karşın bu çalışmanın sonuçları ağır OSAS olgularında 1 aylık CPAP tedavisinin OTH'ni ve bununla ilişkili trombosit aktivasyonunu azalttığını göstermiştir. Konu ile ilgili daha geniş seriler üzerinde kontrollü, prospektif ve tedavi sonuçlarını da içeren çalışmalara ihtiyaç vardır.

TP-078

OSAS VE FAKTÖR V LEİDEN G1691A MUTASYONU ARASINDAKİ İLİŞKİ; ÖN ÇALIŞMA SONUÇLARI

Gökhan Bağcı¹, Hande Küçük Kurtulgan¹, Ömer Tamer Doğan², Öztürk Özdemir³

¹Cumhuriyet Üniversitesi Tıp Fakültesi Tıbbi Genetik Ana Bilim Dalı, Sivas

²Cumhuriyet Üniversitesi Tıp Fakültesi Göğüs Hastalıkları Ana Bilim Dalı, Sivas

³Çanakkale Onsekiz Mart Üniversitesi Tıp Fakültesi Tıbbi Genetik Ana Bilim Dalı, Çanakkale

Obstrüktif uyku apne sendromu(OSAS), uyku sırasında tekrarlayan üst solunum yolunun tam veya kısmi obstrüksiyonu ile karakterize, apne ya da hipopne ile sonuçlanan kronik komplike bir hastalıktır. Faktör V Leiden G1691A mutasyonu, R506Q amino asit yanlış dizilimi sonucu oluşan bir mutasyon olup otozomal dominant geçiş göstermekte ve bu durum aktive protein C rezistasına neden olmaktadır. Bu çalışmada, biz OSAS'ın klinikopatolojik gelişiminde Faktör V Leiden G1691A mutasyonu ilişkisini araştırmayı amaçladık. OSAS tanısı için hastalara tüm gece polisomonografi yapıldı.

Faktör V Leiden G1691A mutasyonu, 100 sağlıklı bireyle, 28 OSAS'lı hasta da tarandı.

Mutasyon analizi, ViennaLab CVD StripAssay tekniği kullanılarak StripAssay ile gerçekleştirildi.

Hasta grubunda, %21.4 (6) GA genotipi, %78.6 (22) GG genotipi vardı. Kontrol grubunda, %7 (7) GA genotipi, %93 (93) GG genotipi vardı. Toplam 128 olgunun hiç birinde homozigot mutasyon (AA genotipi) tespit edilmedi. OSAS'lı hastaların 6 (%10.8)'sında A alleli, 50 (%89.2)'sinde G alleli ve sağlıklı kontrol grubunun 7 (%3.5)'sinde A alleli, 193 (%96.5)'ünde G alleli vardı (p: 0.036 OR:0.276 95% CI 0.084-0.9030 genotip dağılımı için ve p: 0.041 OR: 0.302 95%CI 0.086-1.070) allel dağılımı için)

SONUÇ: Çalışmamızın ön sonuçlarında her iki grup arasında FV Leiden genotipi ve allel dağılımı açısından istatistiksel olarak önemli bir fark bulunmuştur.

TP-079

PLONJAN GUATR (SUBSTERNAL GUATR) TANILI HASTALARDA UYKU KALİTESİ

Berna Duman¹, Şermin Börekçi¹, Serkan Teksöz², Murat Özcan², Sema Umut¹¹İstanbul Üniversitesi Cerrahpaşa Tıp Fakültesi, Göğüs Hastalıkları Anabilim Dalı, İstanbul²İstanbul Üniversitesi Cerrahpaşa Tıp Fakültesi, Genel Cerrahi Anabilim Dalı, İstanbul

AMAÇ: Plonjan guatr, tiroid parankiminin %50'den fazlasının sternal çentiğinin altında yerleşmesidir. Bu hastalarda solunum sistemi ile ilgili yakınmalar sık görülür (nefes darlığı, öksürük, özellikle supin pozisyonda boğulma-tıkanma hissi, astım benzeri yakınmalar). Bu grup hastada uyku kalitesini araştıran çalışma bulunmamaktadır. Bu çalışmanın amacı plonjan guatr tanılı olgularda solunumsal yakınmaların sıklığını ve uyku kalitesini değerlendirmektir.

YÖNTEM: Ocak 2012-Haziran 2013 Tarihleri arasında Cerrahpaşa Tıp Fakültesi Göğüs Hastalıkları Polikliniğine, pre-operatif değerlendirme amacıyla başvuran, tanısı Toraks Bilgisayarlı Tomografi ile kesinleşmiş, 13 plonjan guatr tanılı hasta çalışmaya alındı. Hastaların, demografik bulguları, yakınmaları (nefes darlığı, öksürük, supin pozisyonda boğulma-tıkanma hissi, astım benzeri semptomlar, ses kısıklığı), mevcut hastalıkları kaydedildi ve hastalara Pittsburgh uyku kalitesi indeksi dolduruldu. İstatistiksel analizler SPSS 21.0 istatistik programı kullanılarak yapıldı.

BULGULAR: 13 olgunun; 8'i (%61.5) kadın, 5'i (%38.5) erkek, yaş ortalaması 61.8± 10.0 idi. 13 olgunun 12 sinde (%92.3) solunumsal yakınma mevcuttu; 11 (%84.6) hastada nefes darlığı, 4 (%30.8) hastada ses kısıklığı, 3 hastada(%23.1) öksürük, 2 (%15.4) hastada ortopne yakınması vardı. 2 hastada (%15.4) KOAH, bir hastada (%7.7) astım tanısı mevcuttu. Hastaların Pittsburgh uyku kalitesi indeksi ortalama puanı 5.7±4.9 (minimum:0; maksimum:16) du. Tablo 1'de hastaların Pittsburgh uyku kalitesi indeksinin ve 7 alt bileşeninin ortalama değerleri gösterilmiştir.

SONUÇ: Plonjan guatrlı hastalarda solunumsal yakınmalar sık olup, uyku kalitesi de bozulmuştur.

Hastaların Pittsburgh Uyku Kalitesi İndeks Değerleri

Bileşen	ortalama±SD
BİLEŞEN 1 =Öznel uyku kalitesi	1.07±0.86
BİLEŞEN 2=Uykuya dalma süresi	1.15±1.20
BİLEŞEN 3=Uyku süresi	0.84±1.14
BİLEŞEN 4=Alışılmış uyku etkinliği	1.00±1.20
BİLEŞEN 5=Uyku bozuklukları	1.23±0.92
BİLEŞEN 6=Uyku ilacı kullanımı	0.23±0.83
BİLEŞEN 7=Gündüz işlevsellik kaybı	0.20±0.50
Toplam	5.7±4.9

TP-080

YABANCI UYUKLU ÖĞRENCİLERDE UYKU KALİTESİ VE ETKİLEYEN FAKTÖRLER

Mustafa Saygın², Önder Öztürk³, Mehmet Fehmi Özgüner¹, Nilüfer Genç Özdamar¹, Sümeyra Kayan¹, Oğuzhan Kavrak¹

¹Süleyman Demirel Üniversitesi, Tıp Fakültesi Fizyoloji AD, Isparta

²Süleyman Demirel Üniversitesi, Uyku Bozuklukları Tanı, Tedavi Uygulama ve Araştırma Merkezi

³Süleyman Demirel Üniversitesi, Tıp Fakültesi Göğüs Hastalıkları AD, Isparta

AMAÇ: Bu çalışma ile Isparta Süleyman Demirel Üniversitesi (SDÜ) Tıp Fakültesi, Diş Hekimliği Fakültesi ve Sağlık Bilimleri Fakültesinde eğitim gören yabancı uyuklu öğrencilerinin uyku kalitesi ve etkileyen faktörlerin araştırılması amaçlanmıştır.

GEREÇLER ve YÖNTEM: Kesitsel-analitik tipte olan çalışmamızın evrenini, SDÜ Tıp Fakültesi, Diş Hekimliği Fakültesi ve Sağlık Bilimleri Fakültesi öğrencileri oluşturmuştur. Araştırmaya katılan öğrencilere, 31 tane sosyo-demografik özelliklerini belirlemeye yönelik kapalı ve açık uçlu sorularla birlikte, Pittsburgh uyku anketi gözlem altında uygulandı. Toplanan veriler tanımlayıcı istatistik, ki-kare, bağımsız iki grup t testi, pearson korelasyon, ANOVA testleri ile analiz edildi.

BULGULAR: Çalışmaya katılan 31 öğrencinin 18'i kız (% 58,1), 13'ü erkek öğrenci (% 48,9), yaş ortalamaları; kızlar için 21,88±2,34, erkekler için 21,45±2,25 yıldır. Vücut kitle indeksi (VKİ) kızlar için 22,27±2,03, erkekler için 23,91±3,14 idi. Öğrencilerin %10'u 1 yıldır, geri kalanı 2 yıldan fazla Türkiye'dedir ve Pittsburgh uyku kalitesi indeksi toplam puanı (PUKİ) ile anlamlı bir korelasyon yoktur (p>0,05). Öğrencilerin 5'i (%16,1) sigara kullanmaktaydı. Öğrencilerin ortalama uykuya dalma süresi kızlar için; 21,58±12,75 dk, erkekler için 17,09±13,69 dk, gece ortalama uyku süresi kızlar için, 6,0±1,28 h, erkekler için 6,27±1,27 h, ortalama kalkış saati kızlar için 5,56±3,06, erkekler için 4,08 ± 4,09 h, PUKİ toplam puanı kızlar için, 15,29±9,01, erkekler için 9,23±5,91 olarak bulundu. PUKİ puanı ile; yaş (p=0.07), sigara içilen süre (p= 0,011) arasında ve erkeklerin PUKİ puanı ile Türkiye'de kalınan süre (p=0,002) arasında anlamlı korelasyon vardı. PUKİ puanı ile; cinsiyet açısından anlamlı fark (p = 0,045) vardı ve kızlarda yüksekli, kültürel sorunlar (p=0.020), spor yapma (p = 0,046), kaldığı yer (p= 0,031), uyku süresi (p= 0,004) ve kalkış saati (p=0,047) arasında anlamlı fark saptandı.

SONUÇ ve TARTIŞMA: Araştırmamıza katılan yabancı uyuklu öğrencilerden kızlarda PUKİ puanları daha yüksek bulunmuş ve erkeklerde kalınan süre ile PUKİ puanı arasında anlamlı ilişki bulunmuştur. Kültürel sorunlar, kalınan yer, spor yapma, uyku süresi ve kalkış saati gibi etkenler yabancı öğrencilerde uyku kalitesini etkilemektedir. Yabancı uyuklu öğrencilerin uyum sorunları azaltılarak, uyku kalitesiyle birlikte, başarı düzeyleri ve yaşam kaliteleri artırılabilir.

TP-081

OBSTRÜKTİF SLEEP APNE SENDROMLU HASTALARDA LABORATUVAR DEĞERLERİNİN ÖNEMİGülbahar Darılmaz Yüce¹, Ebru Ortaç Ersoy², Serap Duru¹, Hikmet Fırat¹, Bahar Kurt¹, Sadık Ardıç³¹Sağlık Bakanlığı Dışkapı Yıldırım Beyazıt Eğitim ve Araştırma Hastanesi Göğüs Hastalıkları Kliniği, Ankara²Hacettepe Üniversitesi, İç Hastalıkları Yoğun Bakım Ünitesi, Ankara³Acıbadem Hastanesi, Ankara

AMAÇ: Obstrüktif Sleep Apne Sendromu (OSAS) tekrarlayan hipoksemi ataklarıyla seyreden bir durumdur. OSAS'da inflamasyon ve kardiyovasküler hastalık riskinde artış olmaktadır. Multifaktöriyel olan bu duruma artmış sempatik aktivasyon, oksidatif stress, vasküler endotelial disfonksiyon, bozulmuş koagülasyon ve metabolik disregülasyon neden olmaktadır. Çalışmamızda OSAS'lı hastalarda laboratuvar değerlerini inceleyerek hastalık şiddeti ile metabolik bozukluk gelişim riskini araştırmayı amaçladık.

YÖNTEM-GEREÇLER: Uyku hastalıkları merkezine yatırılmış ve polisomnografileri yapılmış 675 hastanın dosyası retrospektif olarak tarandı. Herhangi bir komorbiditesi olmayan 130 hasta çalışmaya alındı. Hastaların laboratuvar değerleri ve polisomnografi raporları kaydedildi. Hastalar apne-hipopne indekslerine (AHI) göre 4 gruba ayrıldı. Grup 1(n=17) AHI<5; grup 2(n=42) AHI=5-14,9; grup 3(n=31) AHI=15-29,9 ve grup 4 (n=40) AHI>30. Gruplar arası karşılaştırmalar Kruskal Wallis testi ile değerlendirildi.

BULGULAR: Hastaların 88'i erkek (%67,7), 42'si kadındı (%32,3). Hastaların yaş ortalamaları 41,6±11,3(16-75), vücut kitle indeksi (BMI) ortalamaları 29,6±6,3 (17,1-65,7) bulundu. Epworth skoru 9,9±5,5, AHI 6,2±11,34 idi. Tüm hastalarda laboratuvar değerleri ile AHI arasında ilişki olup olmadığına bakıldı. Tam kan sayımında anlamlı bir farklılık izlenmedi. Ürik asit değerleri AHI derecesine göre hastalık şiddeti arttıkça daha yüksek olarak saptandı (p=0.038). Fibrinojen ve homosistein de grup 4 'de daha yüksek olarak izlendi ancak istatistiksel olarak anlamlı değildi (sırasıyla p=0,059 ve p=0,2). Glukoz, total kolesterol ve trigliserit düzeyleri diğer gruplara göre grup 4'de istatistiksel olarak anlamlı şekilde daha yüksekti (sırasıyla p=0,03, p=0,04, p=0,02). LDL, HDL, HbA1c ve troid fonksiyon testlerinde anlamlı farklılık saptanmadı.

SONUÇ: OSAS eşlik eden komorbidite olmaksızın ürik asit artışı, dislipidemi ve kan şekeri disregülasyonu ile bağımsız olarak ilişkilidir. AHI arttıkça metabolik parametreler progressif olarak kötüleşmektedir.

TP-082

HİPERTANSİYONU OLAN HASTALARDA OBSTRÜKTİF UYKU APNE SIKLIĞININ STOP-BANG ANKETİ İLE DEĞERLENDİRİLMESİAslıhan Banu Er¹, Okan Er², Duygu Özol¹¹Turgut Özal Üniversitesi, Göğüs Hastalıkları Ana Bilim Dalı, Ankara²Türkiye Yüksek İhtisas Eğitim ve Araştırma Hastanesi, Kardiyoloji Ana Bilim Dalı, Ankara

Obstrüktif uyku apnesi sendromu (OSAS), uykuda tekrarlayan tam (apne) yada tama yakın (hipopne) üst solunum yolu tıkanmaları ile karakterizedir. Apneler sırasında oluşan hipoksi, intratorasik negatif basınç ve sempatik aktivite artışı kardiyovasküler sistemi olumsuz etkilemektedir. Bu çalışmada hipertansiyonu olan hastalarda Stop-Bang anketi ile OSAS olasılığını ölçmeyi amaçladık. Çalışmamıza kardiyoloji polikliniğinde takip edilen 103 hipertansiyonlu hasta alındı. Tüm hastaların demografik verileri sorgulandı ve Stop- Bang anketi uygulandı. Hastaların yaş ortalaması 57.7 ± 11.7 yıl ve 38'i (%36.9) kadındı. Hastalara en sık eşlik eden ek hastalık 37 (%35.9) diyabetti. Stop-Bang anketine göre 76 (%73.8) hastada yüksek olasılıklı OSAS saptandı. Yüksek olasılık saptanan hastalar, düşük olasılıklı hastalara göre cinsiyet ve yaş açısından farklı değildi ancak beden kitle indeksleri (BKİ) anlamlı olarak yüksekti (Tablo-1). Hipertansiyonu olan hastalarda Stop-Bang anketine göre OSAS riski yüksekti. Bu hastalar obez olmasalar da OSAS açısından yüksek risk taşımaktadırlar.

Stop- Bang anketine göre yüksek ve düşük olasılıklı hastanın demografik verileri

	Yüksek olasılıklı	Düşük olasılıklı
Yaş ortalaması (yıl)	58.6 ± 11.6	54.9 ± 11.9
Kadın /Erkek oranı	25/51	13/14
Beden kitle indeksi Ortalaması	32.8 ± 6.6	28.7 ± 3.5
BKİ <30	25	19
BKİ ≥ 30	51	8

TP-083

ATRİYAL FİBRİLASYONU OLAN HASTALARDA OBSTRÜKTİF UYKU APNE SIKLIĞININ STOP-BANG ANKETİ İLE DEĞERLENDİRİLMESİ

Aslıhan Banu Er¹, Okan Er², Özgül Malkoç³, Duygu Özol¹

¹Turgut Özal Üniversitesi, Göğüs Hastalıkları Ana Bilim Dalı, Ankara

²Türkiye Yüksek İhtisas Eğitim ve Araştırma Hastanesi, Kardiyoloji Ana Bilim Dalı, Ankara

³Turgut Özal Üniversitesi, Kardiyoloji Ana Bilim Dalı, Ankara

Obstrüktif uyku apne sendromu (OSAS) olan hastalarda kalbin elektriksel aktivitesiyle ilgili bozukluklar sık saptanmaktadır. Bu hastalarda izlenen nokturnal oksijen desaturasyonlarının atriyal fibrilasyona eğilim yarattığı düşünülmektedir. Bu çalışmada amacımız kardiyoloji polikliniğinde atriyal fibrilasyon tanısıyla izlenen hastalarda Berlin Uyku anketi yapılarak OSAS sıklığını belirlemek ve atriyal fibrilasyonun şiddeti üzerine etkisini araştırmaktır.

Çalışmamıza kardiyoloji polikliniğinde takip edilen 63 atriyal fibrilasyonlu hasta alındı. Tüm hastaların demografik verileri, EKG bulguları ayrıntılı değerlendirildi ve hastalara STOP- BANG anketi uygulandı.

Hastaların 38 (%60.3)'i kadın, 25 (%39.7)'i erkekti. Yaş ortalamaları 63.2 ± 11.3 yılı. Hastaların 11'ine diyabet eşlik ediyordu. Hastaların 54 (% 85.7)'ünde kronik atriyal fibrilasyon, 9 (%14.3)'unda paroksizmal atriyal fibrilasyon (AF) saptandı. Hastaların 57 (%90.5)'inin ritm kontrolü ve 2 (%3.2)'sinin hız kontrolü yoktu. Hastaların yalnız 2 (%3.2) 'sine elektrokardiyoversiyon yapılmıştı. Hastaların stop bang anketine göre 36 (% 57.1)'sında yüksek risk saptandı. Yüksek ve düşük risk saptanan hastaların yaş ortalaması ve beden kitle indeksleri sırası ile 65.3 ± 9.9 yıl, 30.3 ± 5.2 ve 60.3 ± 1.2 yıl, 25.7 ± 3.9 idi. Ancak AF tanılı hastaların çoğunda ilaç ile ritm ve hız kontrolü sağlandığı için AF ciddiyeti ve OSAS açısından anlamlı ilişki saptanamadı.

Kardiyoloji polikliniğinde AF tanısı ile takipte olan hastalarda Stop-Bang anketine göre OSAS olma olasılığı oldukça yüksek bulundu, ancak OSAS olasılığı ile AF ciddiyeti, hız ve ritm kontrolü arasında bir ilişki gösteremedik.

TP-084

YETİŞKİN BOCHDALEK HERNİSİ; SEKİZ OLGUNUN ANALİZİ

Fatih Meroğlu, Atalay Şahin, Serdar Onat, Ahmet Erbay, Refik Ülkü

Dicle Üniversitesi Tıp Fakültesi Göğüs Cerrahisi Kliniği, Diyarbakır, Türkiye

Öksürük, nefes darlığı, göğüs ve karın ağrısı şikâyetleriyle kliniğimize başvuran, yaş ortalaması 31,38 (8–53) yıl olan 3'ü erkek 5'i kadın olmak üzere 8 olgunun dosyaları geriye dönük olarak incelendi. Olgularımızın hiç birinde travma öyküsü yoktu. Bir olgu sağ ve 7 olgununda sol tarafta bochdalek hernisi vardı. Bir olguya posterolateral torakotomi + laparotomi, diğer olgulara da posterolateral torakotomi ile yaklaşıldı. Postoperatif komplikasyon olmadı. İleri yaş konjenital diyafragma hernisi çok nadir görüldüğünde sunmayı amaçladık.

AMAÇ: Bochdalek hernisi yeni doğan döneminde nadirde olsa bazen semptom vermeden belli yaşa kadar sessiz kalabileceği ve tespit edildiği zamanda mutlaka opere edilmesi gerektiğini vurgulamak istedik.

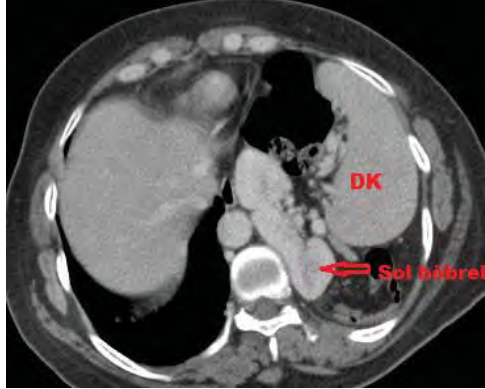
GEREÇ ve YÖNTEMLER: Kliniğimizde 2000–2013 yılları arasında opere edilen ileri yaş bochdalek hernisi olan 8 olgunun dosyaları geriye dönük olarak incelendi (Tablo 1). Olguların yaş, cinsiyet, yandaş hastalıkları, semptomları, cerrahi yaklaşım yeri, toraksta bulunana batın organları ve postoperatif morbidite ve mortalite oranlarına bakıldı.

BULGULAR: Yaş ortalaması 31,38 (8–53) yıl olan 3'ü erkek 5'i kadındı. Olgularımızda öksürük, göğüs ağrısı, nefes darlığı şikâyetleri mevcuttu. Altı olgunun fizik muayenesinde toraksta bağırsak sesleri alınıyordu. Tüm olgularımıza solunum fonksiyon testleri, direkt akciğer grafiği, bilgisayarlı toraks tomografiyle değerlendirildi. Yedi olgu sol, bir olgunun sağ tarafta bochdalek hernisi vardı. Bir olguya postero-lateral torakotomi + laparotomi, diğer olgulara ise postero-lateral torakotomi yapıldı. Tüm olgularda batın organları dikkatlice batına indirildi. Postoperatif bir olgunun akciğer apeksi tam doldurmadı ve aseptik poş olarak kaldı. Ancak bir yıl sonraki kontrolünde akciğerin tam ekspanse olduğu ve aseptik poşun kaybolduğu görüldü. Postoperatif morbidite ve mortalite görülmedi.

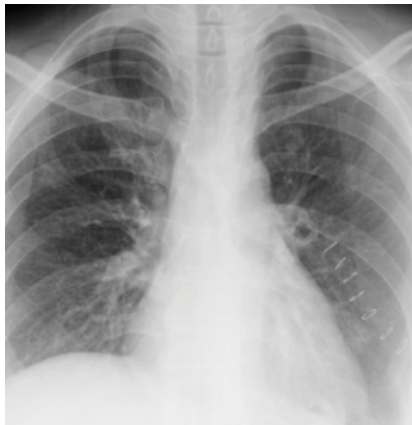SONUÇ: Konjenital diyafragma hernisi çok nadir de olsa ileri yaşta görülebilir. Tespit edildiği zaman mutlaka opere edilmelidir.

GİRİŞ: Postero-lateral diyafragma hernisi (bochdalek hernisi); intaruterin hayatta plöroperitoneal kanalın kapanmasında yetersizlik sonucu diyafragmanın postero-lateralinde oluşan defekten, intra-abdominal organların toraks boşluğuna çıkmasıdır. Dolayısıyla konjenital diyafragma hernisi doğumdan hemen sonra veya ilk günlerde şiddetli solunum sıkıntısıyla görülebilir. Oysaki hastalarımız ileri yaşa kadar semptom vermeden yaşamışlar.

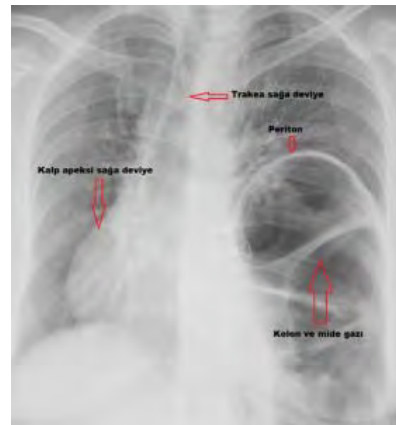Hastanın bilgisayarlı toraks tomografiği



Post-op akciğer grafiği



Pre-op akciğer grafiği



Tablo 1

n	Yaş	Cins	Şikayet	Sol	Sağ	Toraks içi organlar	Operasyon
1	53	K	Göğüs Ağrısı, Nefes darlığı	+		Dalak	Sol PLT(8.İKA)
2	8	K	Hırıltı, Öksürük	+		Kolon	Sol PLT(7.İKA)
3	42	K	Karın ağrısı, Nefes darlığı	+		Kolon, Omentum	Laparotomi+Sol PLT(7.İKA)
4	37	K	Nefes darlığı	+		İnce bağırsak, Transvers kolon, çekum	Sol PLT(7.İKA)
5	18	E	Göğüs Ağrısı	+		Mide, Kolon	Sol PLT(7.İKA)
6	29	K	Nefes darlığı	+		Mide, Koln	Sol (7.PLT)
7	43	E	Göğüs ağrısı	+		Dalak, Mida	Sol (8.İKA)
8	21	E	Karın ağrısı, Nefes darlığı		+	Kolon, Sağ Böbrek	Sağ PLT(8,İKA)

Toraksta bulunan batın organlar ve cerrahi yaklaşımı

TP-085

POLAND SENDROMU VE SPRENGEL DEFORMİTESİ BİRLİKTELİĞİ GÖSTEREN 11 HASTANIN DEĞERLENDİRİLMESİ

Nurettin Yiyit, Turgut Işıtmangil, Ömer Yavuz

Gata Haydarpaşa Eğitim Hastanesi, Göğüs Cerrahisi Servisi, İstanbul

Klasik olarak Poland sendromu pektoral kas yokluğu, el anomalisi ve değişen derecelerde göğüs deformitelerinin birlikteliği için kullanılmakta iken bir çok farklı versiyonu yayınlanmıştır. Günümüzde tanımında belirgin değişim olmuştur. Asıl öne çıkan özellik major pektoral kasın yokluğudur. Bu özelliğe Poland sendromunun bilinen diğer özelliklerinden bir veya daha fazlasının katılması durumu Poland sendromu olarak kabul görmektedir. Pektoral kasların dışında latissimus dorsi, serratus anterior ve eksternal oblik kasın etkilenebileceği bildirilmiştir. Sprengel deformitesinde konjental olarak skapulanın elevasyonu vardır. Sprengel deformitesinin Poland sendromuyla birliktelik gösterebileceği bildirilmesine karşın herhangi yüzde ve ayrıntı veren çalışma yoktur. 2009 ve 2013 yılları arasında kliniğimize Poland sendromu ve Sprengel deformitesi birlikteliği gösteren 11 hasta başvurmuştur. Bu tarihler arasında kliniğimize başvuran Poland sendromlu hasta sayısı 48'dir. Bu denli nadir görülen bu iki hastalığın bu kadar yüksek bir birliktelik göstermesi dikkat çekicidir. Daha önce bu iki anomalinin birlikteliği için herhangi bir yüzde bildirilmemiş olup bizim serimizde bu oran %25 gibi oldukça yüksek bir değerdir. Serimizdeki hastaların 8'i bilateral, 2'si sol, 1'i sağ Poland sendromludur.

Poland sendromu için tanımlanmış olan patogeneze Sprengel deformitesi içinde geçerlidir. Bu patogeneze göre; erken embriyonik dönemde subklavyan arter, vertebral arterler ve dallarında kan akımının kesintiye uğraması neden olarak düşünülmektedir. Bu durum yüksek oranda aynı hastalarda görülmelerini açıklamaktadır.

Diğer yandan Sprengel deformitesinin en sık sebebi serratus anterior kasının agenezisi veya hipoplazisidir. Poland sendromlu hastalarda nadir de olsa etkilenen kaslardan biri serratus anterior kasıdır. Sprengel deformitesinin nedeninin serratus kası patolojileri olduğu düşünüldüğünde Sprengel deformitesinin Poland sendromuna sekonder olarak gelişmiş bir deformite olabileceği akla gelmektedir. Bizim serimize bakıldığında bu iki anomali bulunan tüm hastalarımızda serratus anterior kasının etkilenmiş olduğu görülecektir. Elimizdeki veriler değerlendirildiğinde bu iki anomalinin birlikteliğinden çok Sprengel deformitesinin Poland sendromuna sekonder geliştiğini düşünmekteyiz. Bu fikrimizi oldukça nadir iki hastalığın yüksek oranda birliktelik göstermesi ve serratus anterior kasının tüm hastalarda etkilenmiş olmasına bağlamaktayız.

TP-086**MULTİPL BİLATERAL TORAKAL ANOMALİSİ OLAN SEKİZ HASTANIN DEĞERLENDİRİLMESİ; YENİ BİR SENDROM MU? YA DA ATİPİK BİR POLAND SENDROMU VARYANTI MI?**

Nurettin Yiyit, Turgut Işıtmangil

Gata Haydarpaşa Eğitim Hastanesi, Göğüs Cerrahisi Servisi, İstanbul

Poland sendromu pektoral kasların yokluğu, meme anomalileri, göğüs duvarı deformiteleri, ciltaltı yağ dokusunun hipoplazisi, el anomalileri, pektoral ve aksiller kıllanma yokluğu ile karakterize nadir konjenital bir sendromdur. Unilateral bir sendrom olarak bilinmektedir. 2009-2013 yılları arasında 8 hasta göğüs kafesinin şekil bozukluğu ve omuz hareket kısıtlılığı ile merkezimize başvurdu. Hastaların muayenesinde bilateral pektoral kaslar başta olmak üzere birçok torakal kas palpe edilemedi. Tüm hastalar bilateral Poland sendromu tanısıyla değerlendirildi. Tüm hastalarda major pektoral kas tamamen veya kısmen yoktu. Hepsinde minör pektoral kasın hipoplazisi veya agenezisi mevcuttu. Tüm hastaların omuzları öne protrüze ve omuz abdüksiyonu sınırlıydı. İlave olarak serratus anterior, latissimus dorsi, trapezius kasları ya yoktu yada hipoplazikti. Hastalarda bilateral scapula alata deformitesi mevcuttu. Poland sendromlu hastaların en önemli bulgusu unilateral pektoral kasın kısmi veya tamamen yokluğudur. Poland sendromu rutin olarak tek tarafı tutan bir sendrom olarak bilinir ve tipik olarak sporadik hastalar olarak karşımıza çıkar. Farklı olarak bizim hastalarımız Poland sendromlu hastalarda sık görülmeyen çift taraflı anomaliler sergilemektedirler. Asıl öne çıkan problemleri omuz ekleminin pozisyonu ve abdüksiyon kısıtlılığıdır. Poland sendromlu hastalara tezat olarak hastalarımızın yarısı aileseldir. Serimizdeki hastalar yeni bir sendromun örnekleri olarak düşünülebilir. Poland sendromu olarak kabul etmemiz durumunda ise, sendromun bilateral olabileceğini ortaya koymuş olacaktırlar.

TP-087

POLAND SENDROMU TANISI KONULMUŞ 101 HASTANIN DEĞERLENDİRİLMESİ

Nurettin Yiyit, Turgut Işıtmangil

Gata Haydarpaşa Eğitim Hastanesi, Göğüs Cerrahisi Servisi, İstanbul

Adını Sir Alfred Poland'tan almış olan Poland sendromu nadir gözlenen konjenital bir sendromdur. Genellikle meme ve/veya meme başının yokluğu veya hipoplazisi, cilt altı yağ dokusunun hipoplazisi, major pektoral kasın kısmen veya tamamen yokluğu, minör pektoral kasın yokluğu, pektoral ve aksiller kıllanma yokluğu, kaburgaların değişen oranlarda yokluğu ve el anomalileri ile karakterizedir. 1990-2013 yılları arasında kliniğimize başvuran 101 hasta Poland sendromu tanısıyla değerlendirildi. Major pektoral kas yokluğuna sendroma özel en az iki bulgunun ilave bulunduğu hastalar seriye dahil edildi. Hastaların 100' ü erkek olup yaş ortalaması 20,95(6-35) idi. Sendrom 55 hastada sağda bulunurken 38 hastada solda tespit edildi. İlk tanımlandığı günden itibaren unilateral olarak bilinen sendrom 8 hastada bilateral idi. Tüm hastalarda pektoral kasların yokluğu veya hipoplazisi bulunurken; serratus anterior kası 11 hastada, trapezius kası 7 hastada, latissimus dorsi kası 8 hastada, rhomboid kaslar 1 hastada ve rektus abdominis kası 1 hastada etkilenmişti. 11 hastada Sprengel deformitesi tespit edildi. 50 hastada hipomastia, 2 hastada amastia, 49 hastada hipothelia, 2 hastada athelia ve 53 hastada meme başı asimetric yerleşimli olarak saptandı. 59 hastada ciltaltı yağlı doku hipoplazikti. 16 hastada el anomalisi tespit edildi. 17 hastada kot defekti, 8 hastada etkilenmemiş tarafta pektus karinatum deformitesi, 1 hastada pektus ekskavatum deformitesi ve 2 hastada skolyoz görüldü. 44 hastada aksiller, 45 hastada pektoral kıllanma azlığı mevcuttu. İzole pektoral kas yokluğu olan hastalar veya pektoral kas yokluğu olmaksızın torakal hipoplazileri olan hastalar Poland sendromu olarak sunulmaktadır. Zaman içinde bir çok komponenti bildirilen bu sendromun major ve minör kriterlerinin tariflenmesi gerekmektedir. Pektoralis major kasının yokluğunun major kriter olmasının ve diğer tanımlanmış komponentlerin minör kriterler sayılmasının uygun olduğunu düşünüyoruz. Tanı için hastada 1 majör ve en az 2 minör kriter bulunmasının hastalığın sınırlarının çizilebilmesi için faydalı olabileceğini düşünmekteyiz.

Sunmakta olduğumuz hasta serisi bu güne kadar bilinen tek merkezli en geniş seridir. Bir çok farklı varyantı sunulan Poland sendromunun klinik özelliklerinin irdelenmesine serimizin önemli katkı sağlayacağını düşünmekteyiz.

TP-088**DEKSTROKARDİ SOL POLAND SENDROMUNUN BİR KOMPANENTİDİR**

Nurettin Yiyit, Turgut Işıtmangil

Gata Haydarpaşa Eğitim Hastanesi, Göğüs Cerrahisi Servisi, İstanbul

Poland sendromu pektoral kas agenezisi veya hipoplazisi, kaburga defektleri, meme anomalileri, ciltaltı yumuşak doku hipoplazisi ve el anomalileri ile karakterize konjenital bir anomalidir. Bazı hastalarda ipsilateral başka anomalilerin sendroma eşlik ettiği bildirilmiştir. Bu anomalilerin başında dekstroardi gelmektedir. Sol Poland sendromu ve dekstroardisi bulunan 7 hasta Poland sendromu ve dekstroardi arasındaki ilişkiyi tartışmak için sunulmuştur.

2005 ve 2013 yılları arasında 7 hastaya sol Poland sendromu ve dekstroardi tanısı konuldu. Hastaların tümü erkekti ve yaş ortalaması 20,42(19-42) idi. Tüm hastalar sporadikti. Hastalar ilave anomaliler açısından değerlendirildi. Bir hastaya sol latissimus dorsi kası transferi ameliyatı yapıldı. Tüm hastalarda pektoral bölgenin depresyonu mevcuttu. Tüm hastalarda dekstroardi, kısmen veya tamamen sol pektoral major kasının yokluğu, pektoralis minör kasının yokluğu, meme anomalileri tespit edildi. 2 hastada sol serratus anterior kasının hipoplazisi veya yokluğu, 5 hastada kısmi kaburga agenezisi, 2 hastada karşı tarafta pektus karinatum deformitesi, bir hastada skolyoz, bir hastada brakisindaktili, bir hastada bilateral palmar hiperhidrozis saptandı. Ayrıca 2 hastada sol Sprengel deformitesi mevcuttu.

Günümüze kadar yirmiden fazla Poland sendromlu hastada dekstroardi bildirilmiştir. Poland sendromu genellikle sağ taraflı olmasına karşın bildirilmiş olan bu hastaların tümünde sendrom sol taraflıdır. Bildirilmiş tüm hastalarda aynı zamanda kaburga agenezisi bulunmakta iken bizim hastalarımızın ikisinde kaburga agenezisi yoktu. Sonuç olarak bizim serimiz dekstroardinin sol Poland sendromunun bir komponenti olabileceği görüşünü desteklemektedir. Ayrıca serimiz Poland sendromu ve dekstroardi kombinasyonunun kaburga agenezisi olmaksızında görülebileceğini göstermektedir.

TP-089

GÖĞÜS HASTALIKLARI KONSÜLTASYONUNDA GERİATRİK HASTALARIN ÖZELLİKLERİ

Gülistan Karadeniz, Melike Demir

Keçiören Eğitim ve Araştırma Hastanesi, Göğüs Hastalıkları, Ankara

AMAÇ: Solunum sisteminde klinik ve/veya radyolojik bir patoloji saptanması nedeniyle tanı desteği, tedavi önerisi veya operasyon öncesi görüş almak amacıyla Göğüs Hastalıkları bölümünden istenmiş olan konsültasyonların, geriatrik yaş grubunda olup olmamalarına göre sınıflandırılarak sonuçlarının değerlendirilmesi amaçlandı.

YÖNTEM: Aralık 2010 ile Nisan 2011 tarihleri arasında, Ankara Keçiören Eğitim ve Araştırma Hastanesinde diğer kliniklerden istenmiş olan göğüs hastalıkları konsültasyonları retrospektif olarak incelendi. Hastalar 65 yaş altı (erişkin) ile 65 yaş ve üstü (geriatrik) şeklinde iki gruba ayrıldı. Hastaların yaş, cinsiyet, solunum sistemi ile ilgili yakınmalarını, sigara öyküsü, tanıları, akciğer grafisi bulguları, solunum fonksiyon testi sonucu, ek hastalıkları, konsültasyonun istenme amacı, konsültasyonu isteyen bölüm ve verilen önerileri kaydedildi.

BULGULAR: İkiyüzyetmişiki hastanın 135'ini (%49.6) geriatrik grup, 137'sini (%50.4) ise erişkin grup oluşturmaktaydı. Geriatrik grupta hastaların 69'u (%51.1) erkek, 66'sı (%48.9) kadın olup erişkin grupta 55'i (%40.1) erkek, 82'si (%59.9) kadındı. Yaş ortalamaları geriatrik hastalarda 75.6 ± 7.1 , erişkinlerde 49.7 ± 11.8 idi. Geriatrik grupta akciğer grafisinde patoloji, solunum sistemi şikayetleri ve ek hastalıklara sahip olma daha fazla izlenmiştir. Her iki grupta da en sık saptanan solunumsal şikayet (geriatrik grupta %71 erişkin grupta %59.1) nefes darlığı olduğu saptandı. Ek hastalık olarak hipertansiyon (%18.7) en fazlaydı. Geriatrik grupta en sık tanı %37 KOAH iken, geriatrik olmayan grupta en sık tanı %27.7 astımdı. En sık konsültasyon istenme nedeni %65 preoperatif değerlendirme idi. Geriatrik grupta %51.1 oranında dahili bölümlerden (en sık acil servis), diğer grupta ise %73 cerrahi bölümlerden (en sık genel cerrahi) konsültasyon istenmişti. Konsültasyon önerileri içinde geriatrik grupta medikal tedavi 63 (%46.6) öne çıkarken, diğer grupta 75 (%54.7) oranında operasyon için onay verildiği izlendi.

SONUÇ: Göğüs hastalıkları konsültasyonunda geriatrik hastalarda solunumsal şikayetlerin, ek hastalıkların, konsültasyon istenme amacının, konsültasyon isteyen bölümlerin ve verilen önerilerin farklılıklar gösterdiği izlenmiştir. Yaş tek başına bir faktör olmayabilir ancak geriatrik hastaların değerlendirilmesi daha detaylı olmayı gerektirmektedir.

Geriatrik ve geriatrik olmayan hastaların sosyodemografik ve klinik özellikleri

	Geriatrik hastalar n(%)	Geriatrik olmayan hastalar n(%)	p
Hasta sayısı	135 (49.6)	137 (50.4)	
Yaş ortalaması	75.6 ± 7.1	49.7 ± 11.8	
Cinsiyet			
Kadın	66 (48.9)	82 (59.9)	
Erkek	69 (51.1)	55 (40.1)	
Sigara			
Kullanmamış	68 (50.3)	66 (48.2)	
Kullanmış	67 (49.7)	71 (51.8)	
FEV1 ortalama(L)	1.33 ± 0.4	2.1 ± 0.7	
FVC ortalama(L)	1.8 ± 0.6	2.8 ± 0.8	
Akciğer grafisi			
Bulgu yok	28 (20.8)	67 (50.8)	<0.001
Bulgu var	107 (79.2)	65 (49.2)	
Semptom			
Yok	17 (12.6)	34 (24.8)	0.01
Var	118 (87.4)	103 (75.2)	
Ek hastalık			
Yok	41 (30.3)	82 (59.9)	<0.001
Var	94 (69.7)	55 (40.1)	

not:erişkin grupta gebelik nedeniyle 5 hastadan akciğer grafisi çekilmemiş.

TP-090

BİLGİSAYARLI TORAKS TOMOGRAFİSİ: GEREĞİNDEN FAZLA MI İSTİYORUZ?

Ege Güleç Balbay¹, Sinem Berik¹, Emine Banu Çakıroğlu¹, Alp Alper Şafak²¹Düzce Üniversitesi, Göğüs Hastalıkları Ana Bilim Dalı, Düzce²Düzce Üniversitesi, Radyoloji Ana Bilim Dalı, Düzce

GİRİŞ: Son yıllarda klinisyenler tarafından daha fazla radyolojik görüntüleme tetkiklerine başvurma ihtiyacı duyulduğu düşünülmektedir. Bu çalışmada Göğüs hastalıkları polikliniğine başvurmuş hastalardan istenen Toraks Bilgisayarlı Tomografileri (BT)'nin hangi nedenlerle istendiğini ve saptanan radyolojik anormallikleri araştırmak amaçlandı.

METOD: Düzce Üniversitesi Tıp Fakültesi Göğüs Hastalıklar polikliniğinde 1 Ocak-31 Mart 2013 tarihleri arasında bakılmış tüm hastalardan istenmiş Toraks BT'ler retrospektif olarak değerlendirildi.

BULGULAR: Polikliniğimize 3 ay boyunca başvurmuş 3245 hastanın %6.62'sından Toraks BT istenmişti. Yaş ortalamaları 58±14.97 olan 215 hastanın 142'si erkek (%66) idi. Yüksek Rezolüsyonlu Toraks BT tüm BT'lerin %11.2 'sini oluşturmaktaydı. ICD kodlarına bakıldığında en sık 57 hastada öksürük (%26.5), 52 hastada akciğerin tanısal görüntülenmesinde anormal bulgular (%32,3) ve 18 hastada da hemoptizi (8.4) tanılarıyla Toraks BT istenmişti. İstenen tomografilerin %86 (n:185)'sında patoloji saptanmıştı. Klinik açıdan değerlendirmenin gerekli olduğu radyolojik patoloji saptanan BT oranı ise %64.7 (n:139) idi. En sık görülen radyolojik anormallikler sırasıyla lenfadenopati %32,1 (n:69), nodül %27.9 (60), fibrotik değişiklik %22.8 (n:49), amfizem %16.3 (n:35), kitle %13.5 (n:29), buzlu cam %14 (n:30) idi. Akciğer Ca tanısıyla istenen Toraks BT'lerin %100 'ünde klinik olarak önemli en az bir patoloji saptanmışken, göğüs ağrısı tanısıyla istenenlerin ise %55.6'sında klinik olarak önemli patoloji saptanmamıştı.

SONUÇ: 3. basamak bir göğüs hastalıkları polikliniğinden istenen Toraks BT sayısının gereğinden fazla olmadığı ve istenen Toraks BT'lerin çoğunda patolojik bulgu saptandığı görüldü. ICD kodlarının hastanın tanısından çok şikayetine göre girildiği görüldü. Tanı kodlarını girerken daha dikkatli ve özenli olunması gerektiği düşünüldü

Hastaların ICD Kodları

Tanı	n	%
Öksürük	57	26.5
Akciğerin tanısal görüntülenmesinde anormal bulgular	49	22.8
Hemoptizi	18	8.4
Pnömoni	13	6.0
Bronş Karsinomu	12	5.6
Dispne	11	5.1
Kronik Obstrüktif Akciğer Hastalığı	10	4.7
Göğüs Ağrısı	9	4.2
Diğer	36	16.7
Toplam	215	100

Toraks BT de Saptanan Radyolojik Anormallikler

Patoloji	n	%
Lenadenopati	69	32
Nodul	60	27.9
Fibrotik Değişiklikler	49	22.8
Amfizem	3	16.3
Peribronşiyal Kalınlaşma	30	14.0
Buzlu cam	30	14.0
Kitle	29	13.5
Eul	24	11.2
Bronjektazi	22	10.2
Plevral Efüzyon	20	9.3
Retiküler Görünüm	17	7.9
Atelektazi	15	7.0
Plevral Kalınlaşma	12	5.6
Konzolidasyon	7	3.3
Retikulonodüler Görünüm	4	1.9
Diğer	35	16.3

ICD Tanılarına Göre Klinik Olarak Önemli Patoloji Varlığı

Tanı	Klinik olarak önemli patoloji	
	Var, n (%)	Yok, n (%)
Öksürük	37 (64.5)	20 (35.1)
Akciğerin tanısal görüntülenmesinde anormal bulgular	30 (61.2)	19 (38.8)
Hemoptizi	11 (61.1)	7 (38.9)
Pnömoni	7 (53.8)	6 (46.2)
Bronş Karsinomu	12 (100)	0 (0)
Dispne	8 (72.7)	3 (27.3)
Kronik Obstrüktif Akciğer Hastalığı	7 (70.0)	3 (30.0)
Göğüs Ağrısı	4 (44.4)	5 (55.6)
Diğer	23 (63.9)	13 (36.1)

TP-091

GÖĞÜS HASTALIKLARI SERVİSİNDE İZLENEN 90 YAŞ VE ÜZERİ GERİATRİK HASTALARIN DEĞERLENDİRİLMESİ

Ege Güleç Balbay¹, Şengül Cangür², Fatih Alaşan¹, Elif Tanrıverdi O³

¹Düzce Üniversitesi, Göğüs Hastalıkları Ana Bilim Dalı, Düzce

²Düzce Üniversitesi, Biyoistatistik Ana Bilim Dalı, Düzce

³Düzce Atatürk Devlet Hastanesi, Göğüs Hastalıkları Kliniği, Düzce

AMAÇ: Geriatri kliniklerinin sayısının ülkemizde az olması nedeniyle birçok merkezde göğüs hastalıkları uzmanları bu hasta grubunun tanı, takip ve tedavisinde önemli rol oynamaktadır. Bu çalışmada göğüs hastalıkları servislerinde yatırılarak izlenen 90 yaş ve üzeri geriatrik hastaların akciğer hastalıklarının seyrini araştırmak amaçlanmıştır.

YÖNTEM: Ocak 2010-Aralık 2012 tarihleri arasında üç yıl süresince Düzce Üniversitesi Tıp Fakültesi ve Düzce Atatürk Devlet Hastanesi Göğüs Hastalıkları servislerinde yatırılmış 90 yaş ve üzeri geriatrik hastaların dosyaları retrospektif olarak incelendi.

BULGULAR: Çalışmamızda değerlendirilen yaş ortalamaları 93.3 ± 3.9 olan 52 geriatrik hastanın 30'u kadın (%57.7), 22'si erkek (%42.3) idi. En fazla yatışın pnömoni nedeni olduğu gözlemlendi (%65.4). Pnömoni olgularına en sık hipertansiyon (HT) ek hastalık olarak eşlik etmekteydi (%51.6). HT'dan sonra sırasıyla diyabetes mellitus ve konjestif kalp yetmezliği eşlik etmekteydi. Tüm hastaların %80.8'inde eşlik eden en az bir ek hastalık mevcuttu. Tüm hastaların mortalite oranı % 17.3 idi.

SONUÇ: 90 yaş ve üzeri geriatrik hastalıklarda göğüs hastalıkları servislerine en sık yatırılma nedeni pnömoni ve en sık eşlik eden ek hastalık da HT olarak saptandı. Hastaların çoğu şifa ile taburcu edilebilmişti. Dolayısıyla, 90 yaş ve üzeri olgularda ileri tetkik ve tedavi yöntemlerinin uygulanması gerektiği düşünülmektedir.

TP-092

BALIKESİR GÖĞÜS HASTALIKLARI HASTANESİ POLİKLİNİK MÜRACAATLARI ARAŞTIRMASI

Ümit Tutar¹, Fatma Esra Tutar²¹Balıkesir Göğüs Hastalıkları Hastanesi²Balıkesir Halk Sağlığı Müdürlüğü

AMAÇ: Balıkesir Göğüs Hastalıkları Hastanesi polikliniklerine müracaat eden hastaların demografik verilerini ve varsa hastaneye müracaatı tavsiye eden etkeni öğrenmeyi amaçladık.

MATERYAL - METOD: Polikliniklere müracaat eden hastalarla yüz yüze görüşmek yöntemiyle anket formu dolduruldu. Doldurulan 726 anketten eksik doldurulan 95'i çalışma dışı bırakılarak 631 anket çalışmaya dahil edildi.

BULGULAR: Müracaatların 274'ü erkek (%43.2), 357'si kadın (% 56.8) idi. Yaş değeri 14-87 arasında ortalama 51,17 idi. Müracaatların % 52.7'si 50 yaş üzerinde idi (Tablo 1). Merkezi Hastane Randevu Sistemi (MHRS) yoluyla gelen müracaat sayısı 167 (% 26.5) idi. Hastanemize ilk defa müracaat eden 223 kişi (% 35.34) idi. Okur yazar olmayanların sayısı 52 (% 8.24), üniversite öğrencisi veya mezunu sayısı 77 (% 12.20) idi. Müracaatların 465'i (% 73.7) Balıkesir Merkez ilçesinden, 22'si (% 3.5) il dışından, 144'ü de (% 23) Merkez dışı ilçelerden gelenlerden oluşmaktaydı. Müracaatların 64' ü (% 10.1) aile hekimi tarafından, 48'i (% 7.6) uzman hekim tarafından gönderilmişti (Tablo 2). Yetmiş yaş üzeri hastaların % 57'si akrabalarının tavsiyesi ile % 13'ü aile hekimlerinin, % 4'ü uzman hekim tavsiyesi ile müracaat etmişti.

SONUÇ: Hastanemize hasta yönlendirmede aile hekimliği % 10.1'lik değerle sevk zincirinde önemli bir yer tutmaktadır. Uzman hekimlerin hafif ve orta dereceli kronik hastaları önce kendilerinin takip ve tedavi etme çabalarının sevk oranını düşürdüğünü (% 7,6); anket sayılarının artırılarak ilk müracaat oranı ve sevkler gibi parametreler hakkında kıymetli veriler elde edileceğini düşünmekteyiz.

Tablo 1. Yaş Aralığına Göre Müracaat Oranları

Yaş Aralığı	Müracaat Sayısı
0-30	97 (% 15.37)
31-50	201 (% 31.85)
51-70	236 (% 37.40)
70 üzeri	97 (% 15.37)

Tablo 2. Hastaneye Müracaatı Sağlayan Etken

Tavsiye Eden	Müracaat Sayısı
Akraba	265 (% 41.9)
Arkadaş	206 (% 32.6)
Aile Hekimi	64 (% 10.1)
Uzman Hekim	48 (% 7.6)
Yok (Kendisi Gelen)	26 (% 4.12)
İnternette Araştırırken Karar Veren	22 (% 4.48)

TP-093

AKCİĞER METASTATİK TÜMÖRLERİNDE CERRAHİNİN YERİ

Uğur Teme¹, Seçuk Fatih Biricik², Ahmet Uyanoğlu², Hikmet Fatih Özvar²

¹Beyoğlu Hastaneler Grubu Şişli Etfal Eğitim ve Araştırma Hastanesi Göğüs Cerrahisi, İstanbul

²Beyoğlu Hastaneler Grubu Şişli Etfal Eğitim ve Araştırma Hastanesi Onkoloji Kliniği, İstanbul

GİRİŞ: Malign tümörler farklılaşma derecesine göre yayılma eğilimindedir. Primer odaklar cerrahi veya kemo/radyoterapi ile lokal olarak kontrol altına alınabilir, ancak sistemik metastaz olması durumunda tedavi sıkıntılı olmaktadır. Akciğerin metastatik tümörleri, primer malign tümörün sistemik metastazının bir parçası olmakla birlikte sahip olduğu özellikleri ile ayrı olarak incelenmesi gereken bir konudur.

MATERYAL - METOD: Mart 2012 – Mayıs 2013 yılları arasında kliniğimizde 9 hastaya yapılan 10 metastazektomi kayıtları retrospektif olarak incelendi. Hastaların yaşı, cinsiyeti, birincil maligniteleri, hastalısız geçirdikleri süre, ameliyat öncesi Toraks BT'lerinde saptanan akciğer metastazı sayısı, yapılan ameliyatın türü ve cerrahi olarak çıkarılan metastaz sayısı ile ameliyat sonrası takipleri, eğer re-metastazektomi yapıldıysa zamanı ve hastaların operasyon öncesi ve sonrası kemoterapi alıp almadığı incelendi. Olgular primer malignite rezeksiyonundan sonra, 3 hafta ile 120 ay arasında değişen sürelerde tespit edilen metastazektomi için operasyona alındılar. Yaklaşık 1 yıllık takiplerinde nüks veya mortalite tespit edilmedi.

SONUÇ: Metastatik akciğer kanserlerinde uluslararası kayıt sisteminin sonuçları göstermiştir ki; metastazektomi düşük mortalite ile güvenle uygulanabilen potansiyel olarak küratif bir tedavi şeklidir. Birincil tümörü rezeke edilmiş ve/veya kontrol altında olan, başka bir yerde metastazı saptanmamış, solunum fonksiyonları yeterli akciğer metastazlı olgularda, metastazektomi ile hastaların sağ kalımı önemli oranda artmaktadır. Toraks BT akciğer metastazlarının saptanmasında hassas bir yöntem olmakla birlikte, duyarlılığı sınırlıdır. Bu nedenle, torakotomi sırasında tüm akciğerler dikkatli bir şekilde palpe edilerek radyolojik olarak görünmeyen metastazlar aranmalıdır.

TP-094

OPERE OLAN KÜÇÜK HÜCRELİ DIŞI AKCİĞER KANSERLİ HASTALARDA SENTİNEL LENF NODU HARİTALAMASI

Y. Altemur Karamustafaoğlu¹, Yener Yörük¹, Fazlı Yanık¹, Ali Sarıkaya²¹Trakya Üniversitesi Tıp fakültesi Göğüs Cerrahi AD²Trakya Üniversitesi Tıp fakültesi Nükleer Tıp AD**AMAÇ:** Bu çalışmanın amacı Küçük hücreli dışı akciğer kanseri (KHDAK) olan olgularda sentinel lenf nodu (SLN) doğruluğunun belirlenmesidir.**MATERYAL - METOD:** Çalışma ortalama yaşları 62,84 (47-81) olan 23'ü erkek, 2'si kadın, 25 operasyona uygun Küçük hücreli akciğer kanseri olguda prospektif olarak uygulandı. Torakotomi sırasında tümörü çevreleyen akciğer dokusunun dört tarafına 0,25 mCi teknesyum 99m enjekte edildi. Rezeksiyondan önce lenf nodlarının invivo ve eks vivo olarak gama kamera ile ölçümleri yapılarak histopatolojik sonuçlarla karşılaştırıldı. En yüksek aktivitenin olduğu lenf nodları sentinel lenf nodu olarak belirlendi.**SONUÇLAR:** Toplam 52 lenf nodu çıkartılan 25 olgunun 23'ünde (%92) SLN belirlendi. 52 olgunun yedisinde (%13) histopatolojik inceleme sonucunda çıkartılan lenf nodları metastaz olarak raporlandı. İki olguda (%8) SLN bulunamadı. Duyarlılık %55, özgüllük ise % 86 bulundu.**TARTIŞMA:** Bu tekniğin operasyona uygun KHDAKli olgularda potansiyel nodal metastazları bulmak için iyi bir yöntem olduğu kanaatindeyiz. Ancak ilk sonuçlarımıza göre; bu yöntem yararlı olmakla birlikte SLN saptamadaki duyarlılığın artırılması gerekmektedir.

table 1

Variable
Successful migration of radioisotope
Sex
Male
Female
Mean Age, years
Tumor Histology
Squamous cell carcinoma
Adenocarcinoma
Adenosquamous carcinoma
Large cell carcinoma
Tumor side
Right upper lobe
Right lower lobe
Left upper lobe
Left lower lobe
Procedures
Thoracotomy

Characteristics of patient

Table 2

Level	SLN	Total patients
N1	10	12/52
	11	14/52
N2	2	4/52
	4	4/52
	6	2/52
	7	7/52
	8	1/52
	9	8/52

Table 2: SLN mapping in the hilar and mediastinal lymph node stations

Sentinel lymph node mapping in the hilar and mediastinal lymph node stations

TP-095

VİDEO YARDIMLI TORAKOSKOPIK CERRAHİ İLE UYGULANAN 18 AKCİĞER REZEKSİYONLU OLGUNUN DEĞERLENDİRİLMESİ: BİR GÖĞÜS CERRAHİSİ KLİNİĞİNİN İLK DENEYİMİ

Mehmet Muharrem Erol, Hüseyin Melek, Ahmet Sami Bayram, Cengiz Gebitekin
Uludağ Üniversitesi Tıp Fakültesi Göğüs Cerrahisi AD

GİRİŞ: Video yardımcı torakoskopik cerrahi (VATS) ile lobektomi; daha az ağrılı, hasta yatış süresini kısaltan ve onkolojik prensiplere uygun bir ameliyat olması nedeniyle, son yıllarda modern göğüs cerrahisi kliniklerinde uygulanımı artan bir cerrahi tekniktir. Bu çalışmada kliniğimizde uyguladığımız ilk VATS lobektomi olgularının analizini sunduk

GEREÇLER ve YÖNTEM: Kliniğimizde 2012-2013 yılları arasında uygulanan 18 VATS lobektomi olgusunu çalışmamıza aldık. Bu olguları; yaş, cinsiyet, tanı, hastanede kalış süreleri ve uygulanan rezeksiyon tipi açısından değerlendirmeye aldık.

BULGULAR: Çalışmaya kattığımız 18 hastayı değerlendirdiğimizde: Olguların 5'i kadın (%27), 13'ü erkekti (%73). Ortalama yaş: 59,1 (53-74) olarak saptandı. Bir metastazektomi olgusu dışında diğer olgular primer akciğer kanseriydi. Patolojik tanıları tablo 1'de verilmiştir. En fazla uygulanan rezeksiyon tipi sol alt lobektomi olmuştur. Olgulara uygulanan tüm anatomik rezeksiyonlar tablo 2'de verilmiştir. Ortalama yatış süresi 3,5 (2-6) gün olarak hesaplanmıştır.

SONUÇ: VATS lobektomi geçtiğimiz beş yılda göğüs cerrahisi kliniklerinin rutinine girmiştir. VATS ile yapılan akciğer rezeksiyonları artık "kuşku" rezeksiyonlar olmaktan çıkmıştır. Çünkü bu rezeksiyonların komplikasyonları açık cerrahiden fazla değildir. Son zamanlarda açıklanan uzun dönem sağkalım oranları tatmin edicidir. Ayrıca hastanede yatış süresini kısalttığından hastane maliyetleri daha düşük düzeyde kalmaktadır. Daha az ağrı oluşturduğundan hastalar için konforlu bir ameliyat sonrası bakım süreci sunmaktadır. Bizim çalışmamızdaki verilerde bu bulguları destekler niteliktedir.

Tablo 1

Tanı	n
Adeno Ca	6
YEHK*	5
KHDAK**	3
Tipik Karsinoid	1
Bronkoalveoler Ca	1
Büyük Hücreli Ca	1
Kolon Ca Metastazı	1

Patolojik Tanılar

Tablo 2

Rezeksiyon Tipi	n
Sağ üst lobektomi	3
Sağ orta lobektomi	1
Sağ alt lobektomi	2
Sol üst lobektomi	5
Sol alt lobektomi	4
Segmentektomi	3

Rezeksiyon Tipleri

TP-096**TORAKOTOMİ OPERASYONLARI SONRASINDA GELİŞEN PULMONER KOMPLİKASYONLAR**

Azime Acar¹, Şirin Akdeniz¹, Hatice Kaçmaz¹, Özgür Cengiz², Nazmiye Erbil¹, Abdullah Erdoğan¹

¹Akdeniz Üniversitesi Tıp Fakültesi Hastanesi Göğüs Cerrahisi AD

²Atatürk Devlet Hastanesi, Göğüs Cerrahisi, Antalya

AMAÇ: Torakotomi operasyonu geçirmiş hastalarda hangi komplikasyonların geliştiğini belirlemek ve torakotomi geçiren hastaların torakotomi komplikasyonları açısından yakından takibedilmesini sağlamaktır.

MATERYAL - METOD: Torakotomi operasyonu geçirmiş 93 hasta çalışmaya alınmıştır. Hastalar postoperatif 0. günden itibaren taburcu oluncaya kadar izlendi. Hastaların demografik özellikleri, tanıları, aldıkları tedaviler kaydedildi. Hastaların kaçınıcı interkostal aralıktan opere edildiği, gelişen komplikasyonlar, komplikasyon gelişme tarihleri ve komplikasyonu tanılama yöntemleri kaydedildi. Plevral efüzyon, atelektazi, pnömotoraks, şilotoraks, amfizem, hava kaçağı, pnömoni, rezidüel plevral boşluk ve kanama gelişip gelişmediği postoperatif dönemde pa akciğer grafisi, inspeksiyon, oskültasyon ve drenaj takibi ile değerlendirildi.

BULGULAR: Çalışmaya alınan 93 hastanın 44'ünde komplikasyon gelişti, 49'unda ise komplikasyon gelişmedi.

Torakotomi yapılan hastaların 36'sının akciğer ca tanısı, 4 hastanın akciğer metastazı, 5'inin bül tanısı, 2 hastanın intertisyel akciğer hastalığı tanısı, 6 hastanın da reaktif lenf nodu hiperplazisi bulunmaktadır. Torakotomi ile 24 hastaya lobektomi, 6 hastaya pnömonektomi, 7 hastaya dekortikasyon, 4 hastaya bül eksizyonu uygulandı.

Torakotomi yapılan hastalardan 22'sinde (%23,65) hava kaçağı, 8 (%8,60) hastada pnömoni, 2 (%2, 15) hastada ampiyem, 7 (%7,52) hastada atelektazi, 1 (%1,07) hastada bronkoplevral fistül, 1 (%1,07) hastada yara açılması, 1 (%1,07) hastada rezidüel plevral boşluk, 1 (%1,07) hastada retorakotomi gerektiren kanama görüldü.

SONUÇ: Torakotomi operasyonundan sonra erken dönemde pulmoner ve extrapulmoner birçok komplikasyon geliştiği gözlenmiştir. Bu nedenle herhangi bir endikasyonla torakotomi yapılan hastalar yaşam kalitelerinin geliştirilmesi için torakotomi komplikasyonları açısından daha yakından takibedilmelidir.

TP-097

ÇOCUKLUK ÇAĞI BRONŞEKTAZİSİ:CERRAHİ UYGULANAN 13 OLGUNUN DEĞERLENDİRİLMESİKerim Tülüce¹, İsmail Cüneyt Kurul², Sedat Demircan²¹Rize Devlet Hastanesi Göğüs Cerrahisi Bölümü²Gazi Üniversitesi Tıp Fakültesi Göğüs Cerrahisi Anabilim Dalı

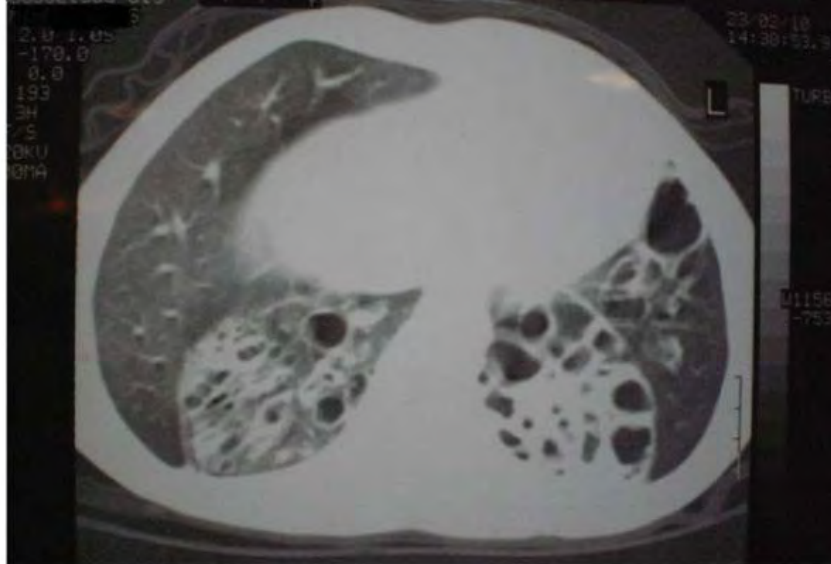
GİRİŞ:Bronşektazi bronş duvarının musküler ve elastik yapılarının destrüksiyonuna bağlı olarak kalıcı dilatasyonu ve distorsiyonuna verilen isimdir.Sosyoekonomik seviyesi yüksek toplumlarda, görülme sıklığı, gün geçtikçe azalan ve önemini kaybetmekte olan bronşektazi, ülkemiz için aynen tüberküloz ve kist hidatikte olduğu gibi hala önemli bir sağlık sorunudur.

GEREÇLER ve YÖNTEM: Mart 2005 ile Mart 2011 tarihleri arasında radyolojik olarak bronşektazi tanısı almış ve cerrahi rezeksiyon uygulanmış 13 olgu retrospektif olarak incelendi. Hastalar yaş, cinsiyet, semptomlar, hastalığın lokalizasyonu, uygulanan cerrahi teknik ve sonuçları açısından değerlendirildi.

BULGULAR: olguların yaş aralığı 6 ile 17 idi.Olguların 2'si kadın, 11'i erkek idi. Şikayetler 2 yıl ile 8 yıl arasında değişmekte olup, medyan süre 3,7 yıl olarak hesaplandı.Tüm olgular operasyon öncesi posteroanterior akciğer grafisi(PA) ve bilgisayarlı toraks tomografisi(Toraks BT) ile değerlendirildi.Olgulardaki en sık semptomlar sık tekrarlayan alt solunum yolu enfeksiyonu, büyüme gelişme geriliği, halitozis ve hemoptizi idi.Bronşektazi sebebi olarak karşımıza en sık pnömoni, viral enfeksiyonlar, tüberküloz ve yabancı cisim aspirasyonu çıktı.3 olgumuz medikal tedaviyi takiben diğer vakalar ise elektif şartlarda operasyona alındı.13 lobektomi, 1 bilobektomi ve 1 wedge rezeksiyon yapıldı(Tablo 1,Resim 1).Postoperatif dönemde bir olgumuzda ampiyem gelişti.Bu olgumuz intraplevral lavaj, drenaj ve uygun medikasyonla tedavi edildi.2 olgumuzda uzamış hava kaçağı gelişti.Bu olgulara ek girişim gerekliliği oluşmadan tedavileri gerçekleşti. Bir olgumuzda steril poş gelişti.Olgularımızın ortalama yatış süresi 8,6 gün olarak gerçekleşti.Serimizde mortalitemiz olmadı.

TARİŞMA ve SONUÇ: Bronşektazi ilk defa Rene Laennec tarafından 1819 yılında 3,5 yaşında bir kız çocuğunda tanımlanmıştır. Hasse 1846 yılında bronşektazi terimini kullandı. Bronşektazi sıklığı, gelişiminde rol oynayan faktörlere karşı kullanılan tıbbi tedavi yöntemlerindeki gelişmeler, temel sağlık hizmetlerindeki etkinlik ve immünizasyondaki gelişmelerin paralelinde insidansı oldukça azalmıştır. Ancak halen gelişmemiş ve gelişmekte olan ülkelerde önemli bir sağlık sorunu olarak güncelliğini korumaktadır.Bronşektazi etyolojisinde özellikle çocukluk çağında sık tekrarlayan sinopulmoner enfeksiyonlar önemli rol oynamaktadır. Bunu viral enfeksiyonlar, tüberküloz ve bancı cisim aspirasyonları izlemektedir.Bronşektazide ilk tedavi seçeneği medikal tedavidir. Burada amaç bronkospamı çözmek, sekresyonları uzaklaştırmak ve enfeksiyon kaynağına yönelik antibiyoterapidir. Cerrahi tedavi ise medikal tedavinin yetersiz kaldığı noktada, ciddi hemoptiziler durumunda ve ampiyem ve apse gibi komplikasyonlar gelişmesi halinde devreye girmektedir. Sonuç olarak bronşektazide cerrahi tedavi,tüm yaş gruplarında, kabul edilebilir mortalite ve moridite oranları ile halen en etkin tedavidir.

Bilobektomi uygulanan olgumuzun tomografi görüntüsü.



Bilobektomi uygulanan olgumuzun tomografi görüntüsü.

TP-098**POST-ENTÜBASYON TRAKEAL STENOZUN CERRAHİ TEDAVİSİ**

Ahmet Uluşan, Maruf Şanlı, Mehmet Yunus Benli, Ahmet Feridun Işık, Bülent Tunçoğuz, Levent Elbeyli
Gaziantep Üniversitesi, Göğüs Cerrahisi Ana Bilim Dalı

AMAÇ: Trakea, larenks ile bronşlar arasında yer alan bir organ olup boyun ve göğüs kafesi içinde yerleşmiştir. Trakea stenozu sıklıkla, trakeostomi, uzun süreli entübasyon ya da malign nedenlere bağlı olarak ortaya çıkar. Post-entübasyon trakeal stenoz (PETS) entübasyon tüpleri ve yoğun bakım koşullarındaki gelişmelere rağmen görülmeye devam etmektedir. PETS' de en iyi tedavi yöntemi cerrahidir. Bu çalışmamızdaki amaç; PETS cerrahisindeki tecrübelerimizi sunmak.

GEREÇ ve YÖNTEM: Ocak 2006- Mayıs 2013 tarihleri arasında PETS tanısı konan ve kliniğimizde trakea rezeksiyonu ve rekonstrüksiyonu uygulanan 10 olgu, retrospektif olarak incelendi. Olguların 3'ü kadın, 7'si erkek idi. En sık doktora başvuru sebebi nefes darlığı olup, teşhise götüren en belirgin semptomdu. Bir olguya parsiyel mediansternotomi, bir olguya sağ torakotomi, iki olguya medial servikal insizyon diğer 6 olguya collar insizyonu ile yaklaşıldı. Tüm olgulara operasyon öncesi R. Bronkoskopi ve dilatasyon işlemi uygulandı. İntraoperatif anastomoz yerleri fiberoptik bronkoskopi (FOB) kontrol edildi. Olguların hepsine trakea rezeksiyonu ve uç uca anastomoz uygulandı. Yaş ortalaması 38 (17-59) olarak tespit edildi.

BULGULAR: Olguların ortalama endotrakeal entübasyon süresi 13.2 (5-25) gün olarak tespit edildi. Postoperatif erken dönemde 2 olguda operasyon alanında akıntı ve enfeksiyon tablosu gelişti. Antibiyoterapi ve basit debridman ile enfeksiyon tablosu giderildi. Postoperatif uzun dönem takiplerinde 3 olguda trakeal stenozda nüks saptandı. Bir olguya montgomery T tüp, diğer 2 olguya nitinol kaplı stent kullanıldı. Diğer olguların uzun dönem takiplerinde nüks bulgusuna saptanmadı.

SONUÇ: PETS tedavisinde endoskopik girişimler ve stent uygulamaları yetersiz kalmaktadır. Cerrahi seçenek ilk olarak düşünülmelidir.

TP-099

GÖĞÜS CERRAHİSİNDE AĞRI VE HEMŞİRELİK YAKLAŞIMI

Selma Akçal, Celal Buğra Sezen, Melike Urgancı, Ayşegül Kayıp, Abdullah İrfan taştepe
Gazi Üniversitesi, Göğüs Cerrahisi Ana Bilim Dalı, Ankara

Ağrı insanların yaşamalarını etkileyen evrensel bir deneyimdir. Göğüs cerrahisi ameliyatları sonrasında gelişen ağrı ise hastaların genel durumunu ve solunumunu bozan en önemli sorunlardan birisini oluşturmaktadır. Ağrıya bağlı olarak, hastalar öksürmekten kaçınmakta sonucunda sekresyon retansiyonu ve atelektazi gelişmektedir. Bu nedenle tekrarlayan bronkoskopilere ihtiyaç olmaktadır. Sekresyon retansiyonuna bağlı pnömoni tablosuna neden olmaktadır. Cerrahi sonrasında ağrıların kronik hale gelmesi ile de post torakotomi ağrı sendromu (PTAS) gelişebilmektedir. Post-torakotomi ağrı sendromu torakotomi yapılan hastaların %68 sinde izlenen en önemli problemdir. Bizde kliniğimizde retrospektif olarak Kasım 2012 ile Şubat 2013 ayları arasında hastaların ağrılarını ve hemşirelik yaklaşımlarını değerlendirdik.

METHOD: Ocak 2013 ile Mart 2013 tarihleri arasında kliniğimizde opere edilen 50 hasta çalışmaya alınmıştır. Hastalar 20-70 yaş arasında alınmıştır. (Ortalama 56,4). Hastalar primer akciğer kanseri nedeniyle operasyona alınmıştır. Hastalar akciğer reseksiyonu sonrasında perikostal sutur tekniği ile torakotomileri kapatılmıştır. Hastaların ağrıları rutin hemşirelik takiplerindeki VAS (visual analog score) ile değerlendirilmiştir. Hastalar ameliyat sonrasında 12-24-36-48 saatlerinde istirahat ve öksürme anındaki ağrıları takip edilmiştir. Hastaların VAS skorlarına bakıldığında %80 hastada ortalama 6,4 olarak VAS bulunmuştur. Hastaların ağrıları istirahat halinde ortalama 5,8 olarak değerlendirilmiştir. hastalara diklofenak sodyum 75 mg günde 2 defa ve tramadol hidroklorür 100 mg günde 2 defa olarak uygulanmıştır. Hastalara intraoperastif takılan epidural kataterlerinden 0,2 g bupivacaine ve 500 mg fentanil 100cm 3 saline infuzyonu 4 cm³ / s olarak hastalara verilmiştir.

SONUÇ: Göğüs cerrahisi ameliyatları sonrasında hastalar ağrı şikayetlerinden yakınmaktadır. Bu nedenle de ağrının doğru bir şekilde tanımlanması ve uygun tedavi protokollerinin verilmesi önemlidir. Hastaların ağrının giderilmesi hastanın hem solunum rehabilitasyonunda hem de erken taburculuğunda büyük önem taşımaktadır.

TP-100

ELASTOFİBROMA DORSİ KLİNİK SONUÇLARIMIZ; 16 OLGUNUN ANALİZİ

Özgür Karakurt¹, Tefik Kaplan², Gültekin Gülbahar³, Bülent Koçer¹, Mehmet Ali Eryazgan¹, Koray Dural⁴, Serdar Han², Ünal Sakıncı¹

¹Ankara Numune EAH Göğüs Cerrahi Kliniği, Ankara

²Ufuk Üniversitesi, Göğüs Cerrahi Ana Bilim Dalı, Ankara

³Sincan Devlet Hastanesi, Göğüs Cerrahi Kliniği, Ankara

⁴Kırıkkale Üniversitesi, Göğüs Cerrahi Ana Bilim Dalı, Kırıkkale

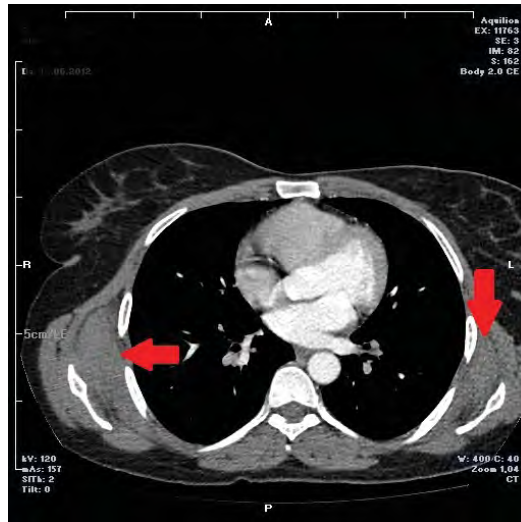GİRİŞ- AMAÇ: Elastofibroma Dorsi(ED), bağ dokudan köken alan, çoğunlukla skapula altında yerleşen benign yumuşak doku tümördür. Günümüze kadar İngilizce literatürde ED'de cerrahi sonrası uzun dönem sonuçlarla ilgili sınırlı bilgi mevcuttur. Amacımız bu nadir görülen tümörün cerrahi sonrası uzun dönem sonuçlarını tartışmaktır.

YÖNTEM-GEREÇLER: Klinik kayıtlarından cerrahi uygulanan ED tanılı 16 hastanın verilerine ulaşıldı. Klinik bulgular, radyolojik, patolojik veriler ve uzun dönem sonuçlar değerlendirildi.

SONUÇLAR: Ortalama yaşı 61,1 (38- 78) olan 11 kadın, 5 erkek hastanın ED tanısıyla ameliyat edildiği görüldü. Lezyonlar 5 hastada sağ (% 31,2), 6 hastada sol (% 37,5) ve 5 hastada bilateral (% 31,2) yerleşimliydi. Yedi hastada skapula altında aynı taraf omuz hareketlerini kısıtlayan ağrılı şişlik, 8 hastada ağrılı subskapuler kitle mevcuttu. Tüm olgulara komplet rezeksiyon uygulandı. Tümör çapı 3 ile 15 cm arasında değişmekteydi. Ortalama hastanede kalış süresi 3,1±1,4 gün idi. Hastaların % 18,75'inde morbidite izlendi (3 olguda seroma). Ortalama takip süresi 58,4±29,5 aydı (11- 92 ay). Takiplerde 2 olguda karşı tarafta yeni ED tespit edildi.

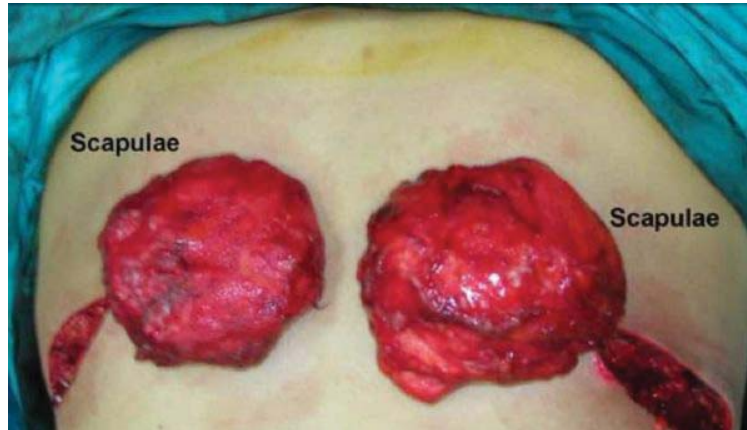TARTIŞMA: ED yumuşak dokunun nadir görülen psödötümoral lezyonudur. Semptomatik olgularda cerrahi eksizyon tercih edilmelidir. Takiplerde karşı tarafta lezyon tespit edilme ihtimali akılda tutulmalıdır.

Resim 1



Bilateral elastofibroma dorsi olgusuna ait toraks BT kesiti

Resim 2



Bilateral elastofibroma dorsili olguya ait intraoperatif görüntü

TP-101

TORAKOSKOPİK TORAKAL SEMPATEKTOMİ DENEYİMLERİMİZ

Kerim Tülüçe, Mikdat Arif Haberal
Rize Devlet Hastanesi

GİRİŞ: Torakoskopik torakal sempatektomi(TTS) üst ekstremitte ve baş bölgesinin sempatik sistem ile ilişkili hastalıklarının tedavisinde kullanılan bir yöntemdir.Günümüzde en sık kullanım alanı primer hiperhidrozistir(HH).Bunun yanında daha az efektif olmasına rağmen Raynaud's sendromu,Buerger hastalığı,refraktör anjina ve uzamış QT sendromundada uygulanmaktadır.

GEREÇLER ve YÖNTEM: Bölümümüzde 2012 Mart ile 2013 Mart ayları arasında 15 olguya 29 torakal sempatektomi uygulanmıştır. Olgular retrospektif olarak incelendi ve uygulanan cerrahi metod,yatış süresi,komplikasyonlar ve cerrahi başarı açısından değerlendirildi.

BULGULAR: Tüm vakalarda cerrahi teknik sempatikotomi olarak uygulandı. Olgularımızın 8'i kadın(%53,3) ve 7'si erkek(%42.7) idi.En küçüğü 17 yaşında en büyüğü ise 36 yaşında idi. Ortalama yaş 21,2 idi.Şikayetlere göre bakıldığında 1 hastada(%6,6) fasial flashing ve terleme,3 hastada (%19,3) aksiler terleme,5 hastada(%33,2) palmar terleme ve 6 hastada ise aksiler ve palmar terleme(%39,8) vardı.Cerrahi komplikasyon olarak 1 olgumuzda intraoperatif kanama(%6,6),3 olguda postoperatif pnömotoraks(%19,3),1 olgumuzda postoperatif ağrı(%6,6) ve 1 olgumuzdada bradikardi(%6,6) gelişti.Kanama olan olgumuz torakoskopik olarak kontrol edilemediği için aksiller torakotomi yapılarak kontrol altına alındı,bu olguda interkostal arter yaralanması olduğu görüldü.Pnömotoraks gelişen olgulardan birine postoperatif tüp torakostomi ihtiyacı oldu ve tedavisi yapıldı.Diğer iki pnömotoraks olgusu ise O2 tedavisi ile spontan rezorbe oldu.Bradikardi gelişen hasta postoperatif herhangi bir tedavi vermeden düzeldi.Olguların ortalama yatış süreleri 3,9 gün olarak hesaplandı.TTS uygulanan tüm olgularda hiperhidrozis şikayeti düzeldi.

TARTIŞMA ve SONUÇ: HH kişide belirgin emosyonel stres oluşturan özellikle genç hastalarda sosyal yaşamı oldukça etkileyen bir rahatsızlıktır.Yapılan çalışmalarda HH hastalarının ailelerindedede %30-65 oranında saptanması genetik faktörlere işaret etmektedir. Primer lokal hiperhidrozis, normal kişilerde görülebilir ve genellikle idyopatikdir. Genellikle ergenlik döneminde başlar. Primer lokal hiperhidrozis nüfusun yaklaşık %3'ünde görülür ve bunlarında %51'inde aksiller hiperhidrozis şeklindedir. HH en sık nedenleri arasında enfeksiyonlar, hormonal bozukluklar(hipertiroidi, hiperpitiuraizm, diyabetes mellitus gibi), nörolojik bozukluklar(parkinsonizm), ilaçlar,zehirlenmeler,alkol ve uyuşturucu ve malignensiler sayılabilir.Medikal olarak lokal ve sistemik tedaviler mevcuttur.Cerrahi olarak ise ilk kez 1925 yılında Kotzaref tarafından uygulanmıştır.Cerrahinin komplikasyonları olarak pnömotoraks,hemotoraks,şilotoraks,horner sendromu,kompansatuar hiperhidrozis,rekürrens,bardikardi,ağrı,kardiyak arrest sayılabilir.torakal sempatektominin daha az kullanıldığı hastalıklar ise Buerger hastalığı,Raynaud sendromu ve bölgesel ağrı sendromu(regional pain syndrome) olarak sayılabilir. Sonuç olarak sempatektominin en etkin olduğu alan primer hiperhidrozistir.Başarı oranlarının %98'lerde olduğu göz önüne alındığında,medikal tedavilere oranla oldukça üstün bir yöntem olduğu açıktır.Cerrahideki mortalite ve morbidite oranları ise kabul edilebilir düzeydedir.

TP-102

KÜÇÜK HÜCRELİ DIŞI AKCİĞER KANSERLİ OLGULARIMIZDA ERLOTİNİB TEDAVİSİ ETKİNLİĞİ

Ülkü Yılmaz, Nilgün Yılmaz Demirci, Çiğdem Biber, Yurdanur Erdoğan, Ayşenaz Özcan, Deniz Köksal
Atatürk Göğüs Hastalıkları ve Göğüs Cerrahisi Eğitim ve Araştırma Hastanesi, Göğüs Hastalıkları

Küçük hücreli dışı akciğer kanser (KHDAK) 'li olguların çoğu tanı anında ileri evre hastalığa sahip olup bu olgularda prognoz oldukça kötü seyretmektedir. Son yıllarda KHDAK biyolojisinin daha iyi anlaşılması aynı zamanda tümör hücreleri üzerinde yeni hedeflerin tanımlanmasına olanak sağlamıştır. Bunun sonucunda da tedavide yeni ufuklar geliştirilmiştir. Bu çalışmamızda 2005-2012 yılları arasında takip ettiğimiz ve bir tirozin kinaz inhibitörü olan erlotinib ile tedavi ettiğimiz 13 olgu retrospektif olarak değerlendirildi. Biri erkek, 12'si kadın olguların yaş ortalamaları 50.3 idi. Histopatolojik olarak bir olgu skuamöz hücreli kanser, bir olgu küçük hücreli dışı akciğer kanseri (KHDAK), diğer olgular adenokarsinoma tanısı almıştı. Sadece üç olguda epidermal büyüme faktörü gen mutasyonu (iki exon 21, bir exon 19) bakılabiliyordu. Dokuz olgu Evre 4, 3 olgu Evre 3B, bir olgu ise Evre 3A idi. Olguların hepsi en az bir aşama platin bazlı kemoterapi almıştı. Erlotinib tedavisi ile radyolojik olarak 4 olguda tam yanıt, 5 olguda parsiyel yanıt, 4 olguda ise stabil hastalık izlendi. Onbir olguda grade 2-3 cilt toksisitesi gelişti. Olgularımızda genel sağkalım 27.7 ay iken erlotinib ile progresyonsuz sağkalım 10.5 ay idi. Olgu sayısı az olsa da bu çalışmamızda erlotinib ile progresyonsuz sağkalım sonuçlarımız literatür ile uyumludur. KHDAK'li hastaların tedavisinde hedefe yönelik tedavi yaklaşımlarının yeri oldukça önemlidir.

TP-103

N2 POZİTİFLİĞİ OLAN EVRE3A AKCİĞER KANSERLİ OLGULARIN YAŞAM SÜRELERİNİ ETKİLEYEN FAKTÖRLERİN DEĞERLENDİRİLMESİ

Sibel Arınç¹, Pınar Güney¹, Umut Sabri Kasapoğlu¹, Feyyaz Kabadayı¹, İlim İrmak³, İpek Arslan Kabalay⁴, Hakan Yılmaz², Mine Demir², İrfan Yalçınkaya²

¹Süreyyapaşa Göğüs Hastalıkları ve Göğüs Cerrahisi Eğitim Ve Araştırma Hastanesi, Göğüs Hastalıkları Kliniği, İstanbul

²Süreyyapaşa Göğüs Hastalıkları ve Göğüs Cerrahisi Eğitim Ve Araştırma Hastanesi, Göğüs Cerrahisi Kliniği, İstanbul

³Göksun Devlet Hastanesi, Göğüs Hastalıkları, Kahramanmaraş

⁴Tokat Gaziosmanpaşa Üniversitesi, Radyasyon Onkolojisi Anabilim Dalı, Tokat

GİRİŞ:Küçük hücre dışı akciğer karsinomu tedavinin amacı primer tümör boyutunu küçültmek, nodal yayılım veya mikrometastatik hastalığı ortadan kaldırarak komplet cerrahi rezeksiyon sağlamak ve sağkalımı arttırmaktır.

MATERYAL - METOD: Ocak 2006 - Ocak 2009 tarihleri arasında Süreyyapaşa Göğüs Hastalıkları ve Göğüs Cerrahisi Eğitim ve Araştırma Hastanesi'nde akciğer tanısı konulan tedavi protokolleri bilinen 83 olgu çalışmaya alındı. Olguların yaşam sürelerinin karşılaştırılmasında kaplan meier survey analizi ve cox regresyon analizi kullanıldı.

BULGULAR: 83 olgunun 76'sı erkek, 7'si kadındı. Olguların yaş ortalaması 57,6 olup yaş aralığı 38-81 arasında değişmekteydi. 18 olgu(%21) 65 yaş üzerinde iken, 65 olgu(%79) 65 yaş altında idi. Tümör yerleşimi açısından olgular değerlendirildiğinde 30 olgu(%36) sol akciğer yerleşimi olduğu, 53 olgu(%64) sağ akciğer yerleşimi olduğu saptandı. Olgular akciğer kanseri türü açısından incelendiğinde 31 olgu(%37) adenokarsinom, 34 olgu(%41) skuamöz hücreli karsinom, 18 olgu(%22) non small cell karsinom olarak saptandı. Olguların mediastinel lenf nodu tutulumu varlığı açısından değerlendirildiğinde 58 olguda(%70) tek N2 tutulumu olduğu, 25 olguda(%30) multiple N2 tutulumu olduğu saptandı.Olguların tedavi yöntemleri incelendiğinde 25 olgunun(%30) opere edildiği, 58 olgunun(%70) sadece kemoradyoterapi aldığı saptandı. Opere edilen 25 olgudan(%30) 10 olguya(%40) pnomonektomi yapıldığı, 15 olguya(%60) lobektomi yapıldığı saptandı. Olguların kaplan meier sağ kalım analizinde tümör yerleşim yeri, uygulanan tedavi şekli, operasyon şekli, kitlenin PET/CT SUD max tutulumu sağ kalım analizi için anlamlı bulunurken(p<0.05), lökositoz, trombositoz, anemi, hipoalbuminemi, 65 yaş üstünde olma varlığı sağ kalım analizi için anlamsız olarak saptandı(p>0.05). Yapılan cox regresyon analizi ile bu parametreler içinden operasyon şekli ve kitle PET/CT SUD MAX tutulumu anlamlı olarak bulundu.

SONUÇ: N2 pozitifliği olan Evre3A akciğer kanserli olgularda PET/CT de artmış kitle SUD MAX tutulumu varlığı, olgulara pnomonektomi yapılması gibi faktörlerin sağ kalımı olumsuz etkilediği saptanmıştır.

TP-104**SOLİTER PULMONER NODÜLLERDE CERRAHİ SONUÇLARIMIZ**

Mertol Gokce¹, Gökçen Sevilgen¹, Özkan Saydam², Fatma Erboy³, Tacettin Örnek³, Bülent Altınsoy³

¹Göğüs Cerrahisi Ana Bilim Dalı, Bülent Ecevit Üniversitesi Zonguldak

²Göğüs Cerrahisi Kliniği, Yedikule Göğüs Hastalıkları ve Göğüs Cerrahisi Eğitim ve Araştırma Hastanesi, İstanbul

³Göğüs Hastalıkları Ana Bilim Dalı, Bülent Ecevit Üniversitesi, Zonguldak

AMAÇ: Kliniğimizde soliter pulmoner nodül (SPN) nedeniyle opere edilen olguların geriye dönük olarak analizini çıkarmak.

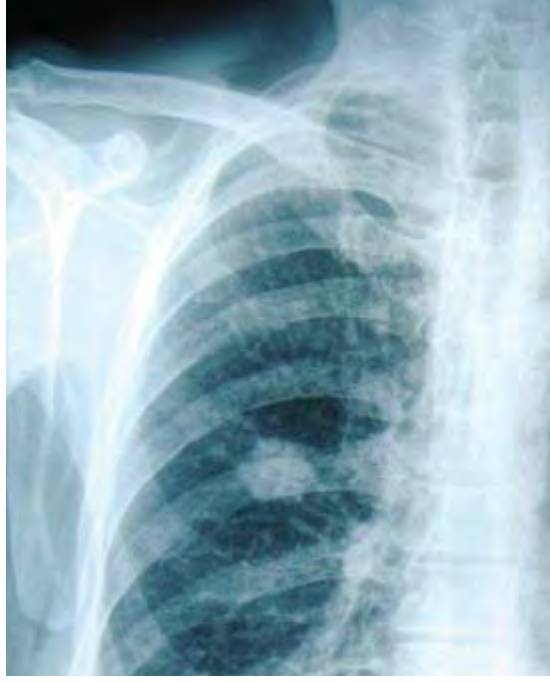YÖNTEM-GEREÇ: Ekim 2007 – Haziran 2013 tarihleri arasında SPN nedeniyle cerrahi uygulanan 31 olgu yaş, cinsiyet, radyolojik özellikler, cerrahi yaklaşım, rezeksiyon, morbidite, mortalite ve patoloji sonuçları açısından değerlendirildi.

BULGULAR: Olguların yaş aralığı 30 ile 73 arasında (ort: 58.4) olup 22 erkek (%71) ve 9 kadın (%29)'dan oluşuyordu. Olguların sadece 5'i (%16.12) semptomatik, 26'sı (%83.87) asemptomatikti. Preoperatif tanı için akciğer grafi, toraks bilgisayarlı tomografi (BT), PET/BT, bronkoskopi ve transtorasik ince iğne aspirasyon biyopsisi kullanıldı. Radyolojik olarak 20 olguda (%64.5) sağ, 11 olguda (%35.5) sol akciğerde SPN yerliyordu. Buzlu cam opasitesi (GGO) görünümü sadece 2 (%6.45) olguda mevcuttu. Nodül çapları incelendiğinde 13 olguda (%41.9) 2 cm altında iken 18 olguda (%58.1) 2-3 cm arasında ölçüldü.

SONUÇLAR: Ondokuz olguya (%61.3) video yardımcı torakoskopik cerrahi (VATS), 12 olguya (%38.7) torakotomi ile yaklaşıldı. VATS ile başlanan operasyonlardan sadece 2 (%11.76) olgu torakotomi'ye döndürüldü. Peroperatif ve postoperatif komplikasyon sadece 4 (% 12.9) olguda izlendi ve tümü torakotomi ile rezeksiyon (3 lobektomi, 1 sleeve segmentektomi) yapılan olgulardı. Komplikasyonlar tekrar operasyona gerek olmadan kontrol altına alındı. VATS ile opere edilen olgularda ise hiç komplikasyon görülmedi. VATS ve torakotomi arasında komplikasyon görülme oranları bakımından istatistiksel anlamlı fark bulunmadı (p=0.304). İntraoperatif ve postoperatif dönemde mortalite izlenmedi. Patolojik incelemede 17 olgu (%57.7) benign, 13 olgu (%43.3) malign patoloji (1 olguda patolojik lezyon bulunamadığı için rezeksiyon yapılmadı) bulundu. Benign patoloji tanıları içinde en sık granülomatöz reaksiyon (%29.41) izlenirken, malign patoloji tanıları içinde en sık skuamöz hücreli karsinom (%30.76) görüldü. Serimizde ki iki olgu küçük hücreli akciğer karsinomu (Ela) olup sağ üst lobektomi yapılan olgu 63 ay, sol alt lobektomi yapılan olgu 24 ay sağkalım süresinde, takiplerinde nüks ve metastaz saptanmadı.

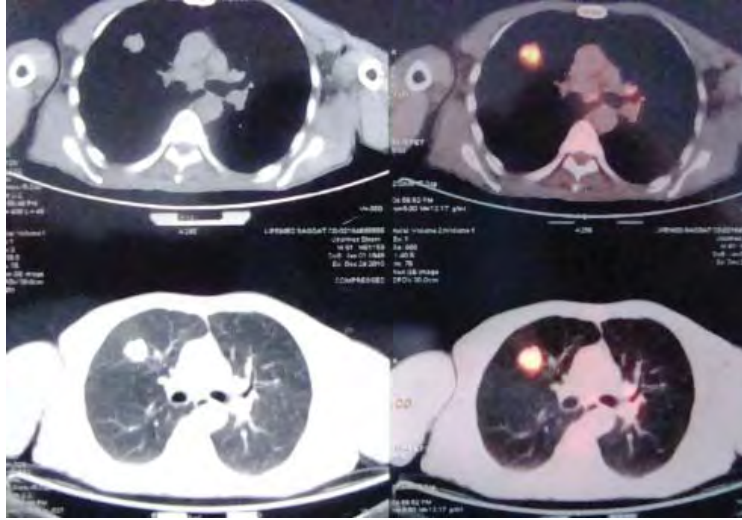TARTIŞMA: SPN'lerde malignite olasılığının yaklaşık 1/3 oranında olması nedeniyle SPN ile karşılaşıldığında derhal tanıya gidilmelidir. Minimal invaziv yaklaşım (VATS) kesin tanı ve/veya tedavi sağlayan düşük morbidite ve mortaliteye sahip cerrahi yaklaşımdır. Erken tanı konulan malign SPN olgularında yüksek sağ kalım oranları akıldan çıkarılmamalıdır.

Figür 1



Sağ hemitoraks orta zonda SPN izleniyor

Figür 2



Sağ akciğer üst lobda yer alan 2 cm çapında malign karakterde kitle (suv max=7)

Tablo 2

Cerrahi yaklaşım tipi	n (%)
VATS	19 (%61.3)
Torakotomi	12 (%38.7)

Cerrahi yaklaşım tipleri

Tablo 3

Rezeksiyon tipi	n (%)
Wedge rezeksiyon	20 (%66.66)
Segmentektomi (sleeve)	1 (%3.33)
Lobektomi	9 (%30)

Uygulanan rezeksiyon tipleri (1 olguda lezyon bulunamadığı için rezeksiyon yapılmadı)

TP-105

AKCİĞER KANSERİNDE SERUM VE BRONKOALVEOLER LAVAJ SIVISINDA PARAOKSONAZ AİLESİNDEN PON1 DÜZEYİNİN ARAŞTIRILMASI

Mesut Subak¹, Nimet Aksel¹, Ayşe Özsöz¹, Ayriş Gündüz², Işıl Karasu¹, Ahmet Emin Erbaycu¹

¹İzmir Dr Suat Seren Göğüs Hastalıkları ve Cerrahisi Eğitim ve Araştırma Hastanesi, Göğüs Hastalıkları Kliniği

²İzmir Dr Suat Seren Göğüs Hastalıkları ve Cerrahisi Eğitim ve Araştırma Hastanesi, Mikrobiyoloji Laboratuvarı

AMAÇ: Oksidatif DNA hasarı kanser gelişme riskini artırmaktadır. Lipid peroksidasyonu son ürünleri ve serbest oksijen radikallerinin vücutta kanser gelişimi için başlatıcı role sahip olduğu düşünülmektedir. Antioksidan paraoksonaz (PON) enzimi vücutta endojen bir serbest radikal temizleyicisidir. Paraoksonaz gen ailesi, insanlarda 7q 21.3-22.1 kromozomunun uzun kolunda, birbiriyle bağlantılı PON1, PON2 ve PON3 şeklinde üç üyeden oluşmaktadır. PON1, 43 kDa moleküler ağırlığa sahip, 354 aminoasitten oluşan bir protein olup, plazmada yüksek dansiteli lipoprotein (HDL) üzerine lokalizedir Bu çalışmanın amacı yeni tanı almış akciğer kanserli olgularda serum ve bronkoalveolerlavajı sıvısında (BAL) PON1 enzim düzeylerini saptamak ve kanser dışı akciğer hastalığı olan kontrol grubuyla karşılaştırmaktır.

GEREÇ - YÖNTEM: Çalışmaya daha önce tedavi edilmemiş, akciğer kanseri tanısı yeni konulmuş 25 hasta ve kontrol grubu olarak malignite dışı akciğer hastalığı tanısı almış 19 hasta dahil edildi. Kontrol grubu pnömoni, sarkoidoz, tüberküloz ve KOAH' lı hastalardan oluşmaktaydı. Tüm olgulara fiberoptik bronkoskopi ile BAL uygulandı. Serum ve BAL sıvısında PON1 düzeyi ölçüldü. Ölçüm için "Human Paraoxonase ELISA" kiti (Nova Tein Bioscience Inc. USA) kullanıldı.

BULGULAR: Akciğer kanserli olgularda serum PON1 düzeylerinde kontrol grubuna göre anlamlı düşüklük saptanırken (p=0,005), BAL sıvısında anlamlı bir fark saptanmadı (p=0,924). Kanser grubu serum PON1 değerlerinin BAL PON1 düzeylerine oranı kontrol grubu ile karşılaştırıldığında istatistiksel olarak düşük bulundu (p=0.004). Ayrıca serum PON1 düzeylerinin HDL ile standardize edilerek karşılaştırıldığında da kanserli hastaların değerleri kontrol grubuna göre istatistiksel olarak anlamlı düzeyde düşük bulundu (p=0.008).

TARTIŞMA: Sonuç olarak kanser gelişim sürecinde süreci başlatan faktörlerden bir tanesi olan antioksidan enzimler büyük önem taşımaktadır. Serum PON1 aktivitesi çok karmaşık ve değişkendir. Akciğer kanseri hastalarındaki PON1 aktivite ve düzeyinin düşmesi hala tam olarak aydınlatılamamıştır. Bu düşüş reaktif oksijen radikallerinin serumda artması ile ilişkili olabilir. Bu mekanizmayı lokal olarak açıklayabilecek olan incelemelerden biri BAL sıvısında PON1 değerlerinin ölçülmesi olarak düşünülmüştür. Ancak malign ve benign hastalıklar arasında belirgin bir farkın tespit edilememesi bu konuyu hala karanlıkta bırakmaktadır. Çalışmamızın kısıtlılıkları arasında paraoksonaz gen ailesinin tüm üyelerinin değerlendirilememiş olması, örneklem sayısının yetersizlikleri sayılabilir.

SONUÇ: Akciğer kanserinde antioksidan mekanizmaların daha iyi anlaşılabilmesi için geniş kapsamlı çalışmalara ihtiyaç vardır.

TP-106

ERKEN EVRE KÜÇÜK HÜCRELİ DIŞI AKCİĞER KANSERİ METASTAZLARININ ÖZELLİKLERİ

Mahşuk Taylan¹, Sibel Arınç², Sinan Bodur², Aysun Kosif Mısırlıoğlu², Umut Kasapoğlu², Armağan Hazar²

¹Dicle Üniversitesi Tıp Fakültesi, Göğüs Hastalıkları AD, Diyarbakır

²Süreyyapaşa Göğüs Hastalıkları ve Göğüs Cerrahisi E.A.H, İstanbul

GİRİŞ-AMAÇ: Akciğer kanseri halen dünyada mortalitesi en yüksek kanser türüdür. Küçük hücreli dışı akciğer kanserinin (KHDAK) erken evrelerde cerrahi şansı olmakla beraber bu evrelerde küratif cerrahi operasyon gerçekleştirildikten sonra bile nüks veya metastazlara rastlanabilmektedir. Bu çalışmada erken evrede (IA, IB, IIA, IIB) KHDAK tanısı konup cerrahi uygulanan ancak sonrasında nüks veya metastaz gelişen hastaların özellikleri araştırıldı

MATERYAL - METOD: Retrospektif olarak planlanan çalışmaya ocak 2000-aralık 2005 İstanbul Süreyyapaşa Göğüs Hastalıkları ve G Cerrahisi Eğitim ve Araştırma hastanesine başvuran ve KHDAK tanısı konan erken evre 238'i (%95,2) erkek yaş ortalaması 56,2 olan 250 hasta alındı. Tanı anındaki evreleri ve takipte gelişen metastaz yerleri ve sıklıkları belirlendi. Son vizit tarihleri baz alınarak ortalama survileri hesaplandı. Veriler SPSS programı kullanılarak analiz edildi.

SONUÇLAR: Evrelere göre hasta sayısı Evre IA, IB, IIA, IIB'de sırasıyla 50(%20), 97(%38,8), 55(%22), 48(%19,2) bulundu. Evrelere göre nüks veya metastaz sıklığı evre IA için %4 iken, IB, IIA ve IIB evrelerinde sırasıyla %13, %15, %19 bulundu. Toplam 31 metastazın saptandığı bölgeler sıklık sırasına göre; akciğer(10), beyin(9), kemik(4), surrenal (2), renal(2), karaciğer(1) ve diğer bölgeler (3) olarak farklı oranlarda bulundu. (P=0,001)

Survü analizlerinde en uzun ortalama yaşam süresi sırasıyla; akciğer metastazı(57 ay), surrenal(49 ay), kemik(33ay), karaciğer(21 ay) ve beyin metastazı(20 ay) olarak bulundu. Metastazların ortaya çıkmasında tanı anındaki evre durumu önemli derecede anlamlı bulundu (p=0,033)

TARTIŞMA: KDAK, özellikle evre IA üzerindeki erken evrelerde küratif cerrahi sonrasında bile gittikçe artan nüks veya metastazlar ortaya çıkmakta olup özellikle beyin, ve karaciğer metastazları sağ kalımı kötü etkilemektedir. Erken evre KHDAK olguları, radikal cerrahi operasyon sonrasında da uzun süreli takip gerektirmektedir.

TP-107

MULTİPL PRİMER AKCİĞER KANSERLERİ OPERE OLABİLİRLER Mİ?

Sinem Güngör¹, Sibel Arınç¹, Umut Sabri Kasapoğlu¹, Sibel Boğa¹, Hakan Yılmaz²

¹T.C. S.B. Süreyyapaşa Göğüs Hastalıkları ve Göğüs Cerrahisi Eğitim ve Araştırma Hastanesi, Göğüs Hastalıkları, İstanbul

²T.C. S.B. Süreyyapaşa Göğüs Hastalıkları ve Göğüs Cerrahisi Eğitim ve Araştırma Hastanesi, Göğüs Cerrahisi, İstanbul

Multipl primer akciğer kanserleri(MPAK) nadir görülmektedir ve tüm akciğer kanserlerinin %1-10'unu oluşturmaktadır. Aynı histolojik tipteki MPAK için tanı kriterleri; anatomik farklılık, premalign lezyonların varlığı, sistemik metastazın olmaması, mediastinal yayılımın olmamasıdır. Senkron akciğer kanserli olguların yaşam süreleri rezeksiyon sonrası metastazlı olgulara göre daha uzundur. Bu nedenle multipl lezyon saptanan olgularda satelit nodül, metastaz veya ikinci primer akciğer kanseri ayırımın yapılması önemlidir. Cerrahi rezeksiyon sonrası kemoterapi programına devam eden üç olguyu sunduk. Olgu I: 53 yaşında, erkek, öksürük nedeniyle yapılan tetkiklerde sağ üst lobda 4x2,5 cm ve sol alt lobda 4x3,5 cm kitle lezyon saptandı. Bronkoskopik biyopsi ile skuamöz hücreli karsinom ve karşı akciğerdeki tümör ise küçük hücreli ve kombine skuamöz hücreli karsinom tanısı kondu. Uzak metastaz araştırmalarında ve mediastinoskopi ile lenf nodu incelemesinde metastaza rastlanmadı. Her iki tümör de Evre 1B olarak evrelendirilerek sağ üst lobektomi ve sol alt lobektomi uygulandı. Hasta 3 aydır izlenmektedir. Olgu II: 63 yaşında, kadın, sırt ağrısı nedeniyle yapılan tetkiklerde sağ üst lobda 2x2 cm ve sol üst lobda 1,2x0,8 cm kitle lezyon saptandı. Uzak metastaz araştırmalarında ve mediastinoskopi ile lenf nodu incelemesinde metastaza rastlanmadı. Her iki tümör de Evre 1A olarak evrelendirilerek sağ üst lobektomi ve sol apikoposterior segmentektomi yapıldı. Hasta 3 aydır yakınmasız takip edilmektedir. Olgu III: 64 yaşında, erkek, göğüs ağrısı nedeniyle yapılan tetkiklerde sol akciğer üst lobda 3,5x3 cm ve 2,5x2 cm boyutlarında lezyon saptandı. Evre 1B ve 1A evrelendirilen lezyonlar için sol üst lobektomi yapıldı. 3,5x3 cm lezyon adenokarsinom ve 2,5x2 cm lezyon skuamöz hücreli karsinom olarak raporlandı. Hasta 8 aydır izlenmektedir. Sonuç multiple primer akciğer kanserli olgular operasyon şansı yönünden değerlendirilmelidir. Tolere edebildikleri takdirde ilk tedavi seçeneği operasyon olmalıdır.

TP-108

MALİGN MEZOTELYOMA HASTALIĐINDA BİYOKİMYASAL PARAMETRELERİN DÜZEYİ

Özlem Abakay¹, Osman Evliyaođlu², Abdullah Çetin Tanrıku¹, Abdurrahman Abakay¹, Cengizhan Sezgi¹, Maşuk Taylan¹, Hadice Selimođlu Şen¹, Halide Kaya¹

¹Dicle Üniversitesi Göğüs hastalıkları AD

²Dicle Üniversitesi Tıbbi Biyokimya AD

Malign mezotelyoma (MM) asbestle ilişkili genel olarak plevradan kaynaklanan kötü seyirli bir tümördür. Bu hastalığın tanı ve tedavi takibi için çeşitli biyokimyasal parametreler kullanılmıştır. MM hastalığında yeni çalışılan biyokimyasal parametrelerin değerini araştırmak için bu çalışma planlandı. Bu amaçla tanı ve takipler hastanemizde yapılan 45 MM hastası ve herhangi bir kronik hastalığı olmayan 52 kişi kontrol grubu amacıyla çalışmaya alındı. Hasta ve kontrol grubunda osteopontin, mesothelin ve soluble mesothelin related protein (SMRP) düzeyleri çalışıldı. 45 MM hastasının yaş ortalaması 56,2 yıl idi. Toplam 23 hasta erkek ve 22 hasta kadındı. Toplam 37 hastada çevresel asbest teması saptandı ve ortalama temas süresi 33,6 yıl olarak saptandı. MM grubunda osteopontin düzeyi 642,2 ng/ml kontrol grubunda ise 201,6 ng/ml olarak bulundu ve bu fark anlamlıydı (p<0,01). MM grubunda SMRP düzeyi 16,5 nM olarak kontrol grubunda ise 0,5 nM olarak bulundu ve bu fark anlamlıydı (p<0,01). Ayrıca MM grubunda mesothelin düzeyi 2,7 nm/L ve kontrol grubunda ise 0,09 nm/L olarak saptandı ve bu fark anlamlıydı (p= 0,09). Bu çalışmada MM hastalığında çalışılan yeni parametreler anlamlı bulunmuştur. Bu parametreler hastalığın tanı, tedavi ve rognoz takibinde faydalı olabilir. Bu konuda geniş serili ve tedavi kollarını da kapsayan çalışmalara ihtiyaç vardır.

TP-109

MALİGN PLEVRAL MEZOTELYOMADA LEPTİN VE RESİSTİN DÜZEYLERİ

Özlem Abakay¹, Cengizhan Sezgi¹, Osman Evliyaoğlu², Abdurrahman Abakay¹, Abdullah Çetin Tanrıkulu¹, Hadice Selimoğlu Şen¹, Mahşuk Taylan¹, Halide Kaya¹, Abdurrahman Şenyiğit¹

¹Dicle Üniversitesi Tıp Fakültesi Göğüs Hastalıkları AD

²Dicle Üniversitesi Tıp Fakültesi Tıbbi Biyokimya AD

Malign Plevral Mezotelyoma (MPM) plevradan köken alan kötü prognozlu bir kanser türüdür. Genel olarak çevresel ve mesleki asbest teması ile ilişkilidir. leptin ve resistin düzeyleri kanser hastalarında ve inflamatuvar olaylarda değişebilmektedir. Bu çalışmada MPM hastalarında leptin ve resistin düzey değişikliklerini incelemek amaçlanmıştır. Bu amaçla takipleri üniversite hastanesinde yapılan 42 MPM hastası ve herhangi bir kronik hastalığı olmayan 50 kişi kontrol grubu olarak çalışmaya alındı. Hasta ve kontrol grubunda leptin ve resistin düzeyleri çalışıldı. MPM hastalarının yaş ortalaması 55,8 yıldır (21 erkek ve 21 kadın). Toplam 31 hastada epitelyal alt tip saptandı. Toplam 26 hastada sağ taraf tutulumu saptandı. MPM hastalarında ortalama leptin seviyesi 1,49 ng/ml ve kontrol grubunda ise 2,09 ng/ml olarak bulundu ve bu fark istatistikî olarak anlamlıydı (p=0,02). MPM hastalarında ortalama resistin 14,7 ng/ml ve kontrol grubunda ise 8,1 ng/ml olarak bulundu ve bu fark istatistikî olarak anlamlıydı (p<0,01). Malign plevral mezotelyom hastalarında çalışılan bu parametreler istatistikî olarak farklı bulundu. Leptin düzeyi düşüklüğü azalmış inflamatuvar cevaba bağlanabilir. Aynı zamanda resistin seviye yüksekliği de inflamasyonun varlığına işaret edebilir. Bu parametrelerin MPM klinik ve prognozunda rolleri için geniş serili çalışmalara ihtiyaç vardır

TP-110

EVDE OKSİJEN KONSANTRATÖRÜ İLE OKSİJEN TEDAVİSİ ALAN HASTALARDA UZUN KANÜL KULLANIMININ GÜVENİLİRLİĞİ

Elif Tanrıverdio¹, Hatice Canan Hasanoğlu²¹Düzce Atatürk Devlet Hastanesi, Göğüs Hastalıkları Kliniği, Düzce²Yıldırım Beyazıt Üniversitesi, Göğüs Hastalıkları Ana Bilim Dalı, Ankara

GİRİŞ: Solunum yetmezliği ile takip edilen hastalara uzun süreli oksijen tedavisi (USOT) gerekmektedir. USOT alması gereken hastaların kısa kanüller nedeniyle hareketleri kısıtlanmaktadır. Uzun kanüller ile hasta hem odası içinde daha rahat hareket edebilmekte hem de gerekli ihtiyaçlarını yine oksijen alırken giderebilmektedir. Çalışmamızda, evde oksijen konsantratörü ile USOT alan hastalarda uzun kanülün etkinliği araştırıldı.

GEREÇ - YÖNTEM: Kliniğimizde solunum yetmezliğiyle takip edilen ve evde oksijen konsantratörü ile USOT alan 30 hasta çalışmaya alındı. Hastaların 1. gün oksijensiz pulse oksimetre ve Arter Kan Gazları (AKG) analizi ile oksijen saturasyonları değerlendirildi. Daha sonra 1 saat 2 m kanülle 2 lt/dk oksijen alan hastanın tekrar pulse oksimetre ve AKG ile O₂ saturasyonlarına bakıldı. Aynı uygulama 2. gün 7.6 m oksijen kanülü ile tekrarlandı.

BULGULAR: AKG ile 2m kanülle O₂ verilmeden önceki O₂ saturasyonları ortalama %76.33±11.22 iken 7.6m kanülle ortalama 76.94±10.7 idi. Aralarında anlamlı fark yoktu. Bir saat 2m kanülle 2 lt/dk O₂ aldıktan sonra AKG'ye göre O₂ saturasyonları ortalama %88.12±5.12 ve 7.6m kanülle %88±5.25 olup aralarındaki fark anlamsızdı. Benzer çalışma pulse oksimetre ile de eş zamanlı olarak yapıldı. Oksijen tedavisi alırken O₂ saturasyonu ortalaması 2 m kanülle %88.7±4.33 iken, 7.6 m kanülle %88.83±4.51 olarak bulundu.

SONUÇ: Oksijen konsantratörü ile oksijen verilen hastalarda 2 m kanül ile 7.6 m kanül arasında AKG ve pulse oksimetre takipleri ile belirlenen O₂ saturasyon değerleri arasında anlamlı fark olmadığı gösterildi. Uzun kanül kullanımının hastalara getirdiği hareket serbestliği ve hastaların cihaz gürültüsü ile ilgili şikayetlerinin çözümlenmesi de göz önüne alındığında gerekli hastalarda kullanımının uygun ve emniyetli olduğu düşünüldü.

TP-111

KRONİK AKCİĞER HASTALIĞI OLAN HASTALARA UYGULANAN PULMONER FİZYOTERAPİ VE REHABİLİTASYON PROGRAMININ SONUÇLARI: İLK DENEYİMLERİMİZHülya Doğan Şahin¹, İlnur Naz¹, Fevziye Tuksavul¹, Atike Demir², İlnur Ceylan Sarıgül¹¹Dr. Suat Seren Göğüs Hastalıkları ve Cerrahisi Eğitim Araştırma Hastanesi, Pulmoner Rehabilitasyon Ünitesi²Dr. Suat Seren Göğüs Hastalıkları ve Cerrahisi Eğitim Araştırma Hastanesi, KOAH Polikliniği**AMAÇ:** Kronik akciğer hastalığı olan hastalara uygulanan pulmoner fizyoterapi ve rehabilitasyon programının sonuçlarının incelenmesidir.**YÖNTEM:** Çalışmaya kronik akciğer hastalığı olan 35 hasta dahil edildi. Hastalara pulmoner fizyoterapi ve rehabilitasyon programı 2 ay süreyle toplam 16 seans uygulandı. Pulmoner rehabilitasyon; göğüs fizyoterapisi, yürüme bandı, bisiklet ve kol ergometresi çalışması ile üst ve alt ekstremitelere kuvvetlendirme egzersizlerini kapsamaktaydı. Ayrıca hastalar ev egzersizlerini yapmaları konusunda bilgilendirildi.**BULGULAR:** Çalışmamıza 30'u erkek, 5'i kadın (yaş ort: 61.71± 10.18, BKİ ort: 26.38 ± 4.87, sigara ort: 53.71 ± 35.18 p/ yıl, hastalık süreleri ortancası 4.00 ± 6.02) toplam 35 hasta dahil edildi. Hastaların 23'ü KOAH, 5'i astım, 2'si akciğer fibrozisi, 1'i sarkoidoz, 2'si akciğer kanseri, 2'si KOAH ve kifoskolyozdu. Program sonrasında solunum fonksiyon testi, hastane anksiyete ve depresyon skorlarında anlamlı bir değişiklik olmazken (p>0.05), PaO₂, altı dakika yürüme testi mesafesi, sağlıklı ilişkili yaşam kalitesi parametrelerinden fiziksel fonksiyon skorunda anlamlı bir artma, dispne algısı ile hastalığa özel yaşam kalitesi parametrelerinden aktivite, etki ve toplam skorda anlamlı bir azalma kaydedildi (p< 0.05).**SONUÇ:** Kronik akciğer hastalığı olan hastalara uygulanan pulmoner fizyoterapi ve rehabilitasyon programının literatür ile uyumlu olarak hastaların egzersiz kapasitesini ve yaşam kalitesini arttırdığı ve dispne algısını azalttığı sonucuna varılmıştır. Pulmoner rehabilitasyon uygulamaları kronik akciğer hastalarının tedavisinin etkin bir komponentidir.**Aerobik egzersiz çalışması****Fleksibilite egzersizleri**

Kuvvetlendirme egzersizleri



Olguların demografik ve klinik özellikleri

(n=35)	Ort±SS	Ortanca
Yaş(yıl)	61,71±10,18	62
BKİ(kg/m ²)	26,38±4,87	28
Hastalık süresi(yıl)	6,14±6,02	4
Sigara tüketimi(p/yıl)	53,70±35,18	50

Olguların Tedavi Öncesi ve Sonrası Arter Kan Gazı Değerlerinin Karşılaştırılması

	TÖ(Ort ± SS)	TS(Ort ± SS)	p
pH	7,42±0,91	7,40 ± 0,006	0,19
PaO ₂	70,90±13,00	76,93±11,96	0,007*
PaCO ₂	38,47±6,21	37,52±5,41	0,41
SatO ₂	92,82±6,05	94,65±2,11	0,10

Olguların Tedavi Öncesi ve Sonrası Dispne Algıları ve Egzersiz Kapasitelerinin Karşılaştırılması

	Tedavi Öncesi Ort.±SS	Tedavi Sonrası Ort.±SS	p
MESAFE(metre)	350,20±61,33	405,17±67,91	0,000*
Δ Kalp Hızı	15,62 ± 10,36	18,37 ± 13,14	0,283
Δ Borg (Dispne)	2,18 ± 1,36	0,87 ± 0,74	0,000*
Δ Per. Satürasyon	-1,05 ± 2,28	-0,94 ± 2,11	0,823
MMRC Skoru	3,14±0,87	2,57±1,09	0,003*

Olguların Tedavi Öncesi ve Sonrası Hastalığa Özel Yaşam Kalitesi Skorlarının Karşılaştırılması

	TÖ(Ort ±SS)	TS(Ort ±SS)	p
Semptom	57,38±19,07	51,82±22,42	0,131
Aktivite	69,71±15,37	57,85±17,81	0,001*
Etki	46,22±19,43	37,65±19,82	0,010*
Toplam Puan	55,19±15,58	46,08±17,65	0,002*

Olguların Tedavi Öncesi ve Sonrası Anksiyete ve Depresyonlarının Karşılaştırılması

	Tedavi Öncesi Ort±SS	Tedavi Sonrası Ort±SS	p
HADanksiyete	7,67±4,96	6,48±4,39	0,191
HADdepresyon	6,35±3,98	5,61±4,83	0,311

TP-112

KARACİĞER TRANSPLANTASYONU BEKLEYEN SİROZ HASTALARINDA FONKSİYONEL KAPASİTE İLE İLİŞKİLİ FAKTÖRLER

Meriç Şenduran Yıldırım¹, Nihal Gelecek¹, Mesut Akarsu²

¹Dokuz Eylül Üniversitesi Fizik Tedavi ve Rehabilitasyon Yüksekokulu

²Dokuz Eylül Üniversitesi Tıp Fakültesi İç Hastalıkları Anabilim Dalı, Gastroenteroloji Bilim Dalı

GİRİŞ: Son dönem karaciğer hastalıkları fonksiyonel limitasyona sebep olan, yaşam kalitesini düşüren, morbidite ve mortaliteye yol açan kas kuvveti kaybı, egzersiz kapasitesinde azalma, yorgunluk gibi pek çok fiziksel bulgu sergiler. Transplantasyon öncesi fonksiyonel düzey cerrahi sonrası başarıyı ve yaşam süresini etkilemektedir. Çalışmamız karaciğer transplantasyonu bekleyen siroz hastalarında fonksiyonel kapasite, yorgunluk, alt ekstremite kas kuvveti, hastalık şiddeti ve tanı süresi arasındaki ilişkinin belirlenmesi amacıyla planlandı.

GEREÇLER ve YÖNTEM: Çalışmaya karaciğer transplantasyonu bekleme listesindeki 65 yaş altı 25 siroz hastası alındı. Fonksiyonel kapasitenin belirlenmesi amacı ile Zamanlı Kalk-Yürü Testi (ZKYT) ve Beş Tekrarlı Otur-Kalk Testi (OKT) uygulandı. Yorgunluk düzeyi, Yorgunluk Şiddeti Skalası ile değerlendirildi. Alt ekstremite kas kuvvetinin belirlenmesi için her iki ekstremitenin Quadriceps Femoris izometrik kas kuvveti dinamometre ile ölçüldü. Hastalık şiddetinin belirlenmesinde Model for End-Stage Liver Disease (MELD) ve Child-Pugh Skoru kullanıldı. Veriler SPSS 15.0 istatistik programı kullanılarak analiz edildi. Parametreler arası ilişkinin belirlenmesinde Spearman Korelasyon Testi kullanıldı ve istatistiksel önemlilik p değerinin 0,05'ten küçük olma durumu olarak kabul edildi.

BULGULAR: Çalışmaya yaş ortalaması $38,52 \pm 9,72$ yıl olan 12 kadın, 13 erkek siroz hastası alındı. ZKYT tamamlama süresi ile MELD ($p=0,042$) ve Child-Pugh Skorları ($p=0,019$) arasında pozitif yönde orta derecede anlamlı ilişki bulundu. ZKYT ile sağ Quadriceps Femoris kas kuvveti arasında negatif yönde orta derecede anlamlı ilişki saptandı ($p=0,049$). Yorgunluk düzeyi ile tanı süresi arasında pozitif yönde orta derecede anlamlı ilişki bulundu ($p=0,032$). Beş Tekrarlı OKT ile ZKYT pozitif yönde orta düzeyde anlamlı bir ilişki sergilerken ($p=0,032$) diğer parametreler ile arasında korelasyon saptanmadı ($p>0,05$).

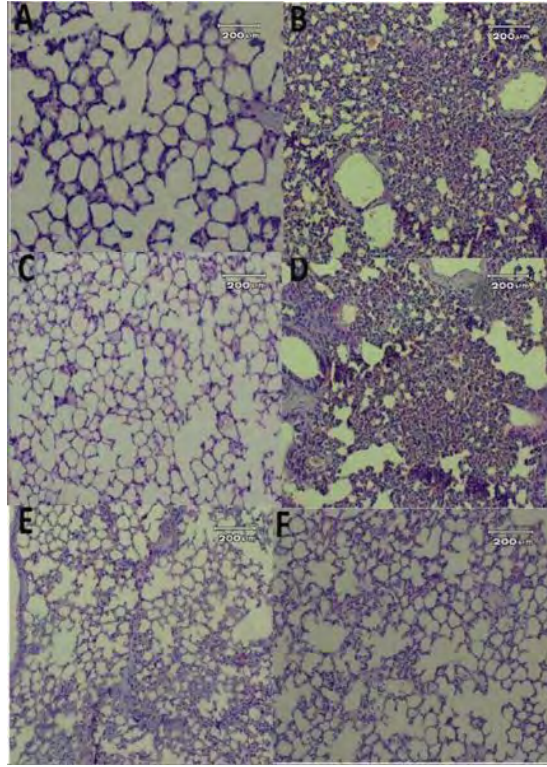
SONUÇ ve TARTIŞMA: Karaciğer transplantasyonu bekleme listesindeki siroz hastalarında fonksiyonel kapasite hastalık şiddeti ile orantılı olarak azalırken, alt ekstremite kas kuvvetinden de anlamlı olarak etkilenmektedir. Cerrahi sonrası yoğun bakım ihtiyacının azaltılması ve pulmoner komplikasyonların önlenmesinde erken mobilizasyonun önemi bilinmektedir. Transplantasyon öncesi özellikle hastalık şiddeti yüksek sirozlularda alt ekstremite kas kuvvetini arttırmaya yönelik egzersizler ve fonksiyonel kapasitenin artırılması postoperatif erken mobilizasyonu kolaylaştırarak komplikasyonların önlenmesine ve hastanede kalış süresinin kısaltılmasına yardımcı olacaktır.

TP-113

LİPOLİSAKKARİT İLE İNDÜKLENMİŞ AKUT AKCİĞER HASARINDA METİL PALMITATIN ETKİNLİĞİ

Serdar Kalemci¹, Arife Zeybek², Yavuz Selim İntepe³, Aykut Göktürk Üner⁴, Tolgahan Acar⁵, Aslı Yaylalı⁶¹Muğla Üniversitesi Tıp Fakültesi, Göğüs Hastalıkları Ana Bilim Dalı, Muğla²Muğla Üniversitesi Tıp Fakültesi, Göğüs Cerrahisi Anabilim Dalı, Muğla³Bozok Üniversitesi Tıp Fakültesi, Göğüs Hastalıkları Ana Bilim Dalı, Yozgat⁴Adnan Menderes Üniversitesi Veterinerlik Fakültesi, Fizyoloji Anabilim Dalı, Aydın⁵Şifa Üniversitesi Tıp Fakültesi, Anatomi Anabilim Dalı, İzmir⁶Adnan Menderes Üniversitesi Tıp Fakültesi, Histoloji Anabilim Dalı, Aydın**AMAÇ:** Farelerde lipopolisakkarit (LPS) ile indüklenmiş akut akciğer hasarı modelinde metil palmitatın (MP) koruyucu etkinliğini araştırdık.**MATERYAL - METOD:** Kırk dişi BALB/C fare dört gruba (n=10) ayrıldı. Kontrol grup, MP grup (300 mg/kg), LPS grup ve MP -tedavi grubu. MP tedavi grubunda intratrakeal LPS (5 mg/kg) injeksiyonundan 1 saat önce intraperitoneal 300 mg/kg metil palmitat verildi. Akciğer hasarının derecesi LPS injeksiyonundan 6 saat sonra değerlendirildi.**SONUÇLAR:** MP tedavi grubunda akciğer histopatolojik değişikliklerde (nötrofil infiltrasyonu, alveoler hemoraji, hyalin formasyonu, interstisyel ödem) belirgin düzelme izlendi.**SONUÇ:** Bu çalışmada lipopolisakkarit (LPS) ile indüklenmiş akut akciğer hasarında MP koruyucu etki göstermektedir. Bu etkisini NF-κB aktivasyonunu inhibe etmesine bağlı geliştiğini düşünmekteyiz.

Resim 1



Hematoksilen-Eosin boyama. (A) Kontrol Grubu x200; (B) ve (D) lipopolisakkarit grubu x100; (C) metil palmitat grubu x100; (E) ve (F) lipopolisakkarit ve metil palmitat grubu x100

TP-114

GEBELİKTE AKCİĞER FONKSİYONLARI

Gülfidan Çakmak¹, Banu Dane², Cem Dane², Ahmet Çetin², Zuhal Aydan Sağlam³¹Haseki Eğitim Eğitim ve Araştırma Hastanesi, Göğüs Hastalıkları²Haseki Eğitim Eğitim ve Araştırma Hastanesi, Kadın Hastalıkları ve Doğum³Haseki Eğitim Eğitim ve Araştırma Hastanesi, Aile Hekimliği

Gebelik ağır hormonal ve mekanik adaptasyon gerektiren fizyolojik bir durumdur. İntratorasik, intraabdominal basınç değişiklikleri, hava yolu rezistansı ve akciğer kompliyansı etkilenir. Abdominal distansiyon solunum mekaniklerini etkiler. Gebelikte solunum fonksiyonları ile ilgili pek çok çalışma yapılmıştır. Biz de normal sağlıklı bireylerde gebelik boyunca akciğer fonksiyonlarının nasıl değiştiğini ve dispne skorları ile ilişkisi olup olmadığını saptamak istedik. Haseki Eğitim ve Araştırma Hastanesi Kadın Hastalıkları ve Doğum Polikliniği Antenatal takip bölümüne başvuran sağlıklı 52 primipar ve tekiz gebe çalışmaya alındı. Gebelerin 8-10, 20-22,37-40. Gebelik haftalarında akciğer fonksiyonları olarak zorlu vital kapasite (FVC), zorlu ekspiratuvar volüm 1. saniye (FEV1), FEV1/FVC, zorlu ekspiratuvar akım 25-75. saniyede (FEF 25-75), difüzyon kapasitesi (DLCO), residüel volüm (RV), total akciğer kapasitesi (TLC), maksimum inspiratuvar kas gücü basıncı (Pimax), maksimum ekspiratuvar kas gücü basıncı (Pemax) ölçüldü sonra da uterus yüksekliği ve dispne skorları ile karşılaştırıldı. İlk trimestredeki FVC ortalama ve standart sapma değeri 3475.00±564.82ml, FEV1: 2902.31±433.35ml, FEV1/FVC:83.65±4.99, FEF 25-75:3064.23±625.49ml, DLCO değeri:22.85±3.62 mL/mmHg/min, RV değeri: 1261.15±293.22ml, TLC değeri: 4516.92±756.08 ml, Pe max değeri: 104.49±23.38ml, Pimax değeri: 78.34±20.91ml idi. Son trimestredeki değerler FVC: 3458.08±368.52ml, FEV1: 2861.15±300.15ml, FEV1/FVC.: 82.88±3.98, FEF 25-75: 77.54±16.02ml, DLCO değeri: 22.55±3.90 mL/mmHg/min, RV değeri: 1203.46±233.75ml, TLC değeri: 4472.31±498.32ml, Pe max değeri 98.74±16.52 ml, Pimax değeri: 71.18±18.09 ml idi. Birinci trimestre ile son trimestre arasındaki değerler karşılaştırıldığında tüm belirtilen değerlerde düşme saptanmış ancak istatistiksel olarak anlamlı bulunmamıştır(p>0.05). Dispne skorlarında ise gebelik ilerledikçe anlamlı artma saptanmıştır(p<0.05). İlk trimestreden sonra gebeliğin ilerleyen dönemlerinde ölçülen tüm akciğer fonksiyonlarındaki düşmenin anlamlı olmamasına rağmen dispne skorlarında anlamlı artma saptanmış olması dispnenin farklı nedenlerden geliştiğini düşündürmektedir

Tablo 1

	1.tremestr	2.tremestr	3.tremestr	p
FVC	3475.00±564.82	3392,31±589.06	3458.08±368.52	p>0.05
FVC%	104.46±13.04	101.92±11.81	102.12±8.22	p>0.05
FEV1	2902.31±433.35	2896.54±556.57	2861.15±300.15	p>0.05
FEV1%	100.27±10.72	99.73±12.14	97.27±8.48	p>0.05
FEV1/FVC	83.65±4.99	85.27±5.03	82.88±3.98	p>0.05
FEF25-75	3064.23±625.49	3319.62±905.05	3041.04±596.99	p>0.05
FEF25-75%	77.54±14.36	85.04±21.05	77.54±16.02	p>0.05
DLCO	22.85±3.62	22.14±4.07	22.55±3.90	p>0.05
DLCO%	87.92±12.20	85.23±14.69	85.77±16.85	p>0.05
DLCO/VA	5.27±0.67	5.26±0.81	5.29±1.12	p>0.05
DLCO/VA%	92.00±10.39	91.65±12.51	93.42±18.75	p>0.05
RV	1261.15±293.22	1195.38±253.98	1203.46±233.75	p>0.05
RV%	97.88±19.51	93.77±17.36	91.19±13.00	p>0.05
TLC	4516.92±756.08	4374.62±710.53	4472.31±498.32	p>0.05
TLC%	99.08±13.35	96.27±10.92	96.12±7.66	p>0.05
Pemax	104.49±23.38	103.19±22.61	98.74±16.52	p>0.05
Pemax%	70.62±16.13	68.12±14.08	66.27±13.70	p>0.05
Pimax	78.34±20.91	78.65±19.88	71.18±18.09	p>0.05
Pimax%	90.65±25.14	89.50±23.15	81.50±22.43	p>0.05

Gebelerin trimestrelere göre spirometrik parametreler, difüzyon ve kas gücü değerleri

TP-115

TİCARİ HAVAYOLU PİLOTLARINDA MESLEKTE GEÇİRİLEN SÜRENİN SOLUNUM FONKSİYON TESTİ PARAMETRELERİ ÜZERİNE ETKİSİ

Süleyman Metin¹, Şafak Yıldız², Savaş İlbasmış³, Ahmet Akın¹¹Gülhane Askeri Tıp Akademisi, Hava ve Uzay Hekimliği Ana Bilim Dalı, Eskişehir²Eskişehir Asker Hastanesi, Göğüs Hastalıkları Servisi, Eskişehir³Uçucu Sağlığı Araştırma ve Eğitim Merkezi, Eskişehir

GİRİŞ: Uçuş sırasında irtifa arttıkça atmosfer basıncı azalmaktadır. Basınç azalması ile solunan havadaki oksijen basıncı da düşmekte ve solunum sisteminde hipoksi gibi etkilere yol açmaktadır. Çalışmada düşük kabin basıncı altında çalışan pilotlarda, meslekte geçirilen süre ile solunum fonksiyon testi (SFT) sonuçları arasındaki olası farklılıkları tespit etmek amaçlanmıştır.

GEREÇLER ve YÖNTEM: 1 Ocak 2012–30 Haziran 2013 tarihleri arasında periyodik uçuş muayenesi amacıyla Eskişehir Asker Hastanesi Havacılık Tıp Merkezine başvuran pilotların kayıtları retrospektif olarak incelendi. Pilotların sigara içme alışkanlıkları, meslekte geçirdikleri süre, SFT sonuçları kayıtlarından tespit edildi ve istatistiksel analiz için bilgisayar ortamına aktarıldı. Pilotlar meslek yıllarına göre iki gruba (ilk 15 yıl Grup 1, 15 yıl üzeri Grup 2) ayrılarak SFT sonuçları değerlendirildi. İstatistiksel anlamlılık düzeyi $p < 0,05$ olarak kabul edildi.

BULGULAR: Çalışmaya yaş ortalaması $38,36 \pm 6,99$ (23-61 yaş) olan 55 erkek pilot dahil edildi. Grup 1 yaş ortalaması $34,23 \pm 4,01$ ve meslekte geçirilen süre ortalaması $11,30 \pm 3,81$ yıl olan 30 pilot; Grup 2 ise yaş ortalaması $43,32 \pm 6,61$ ve meslekte geçirilen süre ortalaması $20,32 \pm 6,61$ yıl olan 25 pilottan oluştu. İki grubun sigara içme oranları karşılaştırıldığında anlamlı bir fark ($p: 0,237$) yoktu. SFT sonuçları karşılaştırıldığında VC (Grup 1: $5,37 \pm 0,51$; Grup 2: $4,59 \pm 0,69$), FVC (Grup 1: $5,13 \pm 0,46$; Grup 2: $4,35 \pm 0,64$), FEV1 (Grup 1: $4,38 \pm 0,39$; Grup 2: $3,69 \pm 0,50$) ölçümlerinde istatistiksel olarak anlamlı farklılıklar tespit edildi (Tablo).

SONUÇ ve TARTIŞMA: Her iki grubu oluşturan tüm pilotlarda SFT sonuçları normal sınırlardaydı. Muayeneler sırasında herhangi bir akciğer hastalığı tespit edilmedi. 15 yıl üzerinde görev yapan pilotlarda VC, FVC ve FEV1 değerleri diğer gruba kıyasla daha düşük bulundu. Pilotlar uçuş sırasında düşük kabin basıncı, akselerasyon (G) kuvvetleri ve ısı değişiklikleri gibi çevresel streslere maruz kalmaktadır. Uzun süre bu stresler altında çalışmanın sigara, kilo fazlalığı, akciğer hastalıkları gibi faktörlerin yokluğunda, çalışmada tespit edilen SFT değişikliklerinden yaş artışının yanında sorumlu olabileceği değerlendirildi.

Gruplar arası SFT sonuçlarının karşılaştırılması (mean \pm St. D.)

SFT Parametresi	Grup 1 (30 pilot)	Grup 2 (25 pilot)	p
VC	$5,37 \pm 0,51$	$4,59 \pm 0,69$	0,0001
VC%	$101,40 \pm 8,56$	$92,24 \pm 9,96$	0,001
FVC	$5,13 \pm 0,46$	$4,35 \pm 0,64$	0,0001
FVC%	$101,23 \pm 8,65$	$91,32 \pm 9,32$	0,0001
FEV1	$4,38 \pm 0,39$	$3,69 \pm 0,50$	0,0001
FEV1%	$104,13 \pm 7,82$	$94,80 \pm 9,50$	0,0001
FEV1/FVC	$85,63 \pm 6,17$	$84,96 \pm 4,66$	0,666
PEF	$10,48 \pm 1,37$	$9,85 \pm 1,31$	0,083
PEF%	$108,60 \pm 14,25$	$107,20 \pm 13,28$	0,872
MEF50	$5,68 \pm 1,33$	$5,32 \pm 1,42$	0,323
MEF50%	$105,60 \pm 23,59$	$105,64 \pm 27,49$	0,899
MEF25	$2,33 \pm 0,67$	$1,88 \pm 0,87$	0,005
MEF25%	$95,50 \pm 26,39$	$87,16 \pm 42,04$	0,072
MEF25-75	$4,90 \pm 1,09$	$4,34 \pm 1,05$	0,067
MEF25-75%	$104,20 \pm 22,35$	$101,12 \pm 24,39$	0,526

TP-116

YÜKSEK BASINÇLI OKSİJEN TEDAVİSİNİN SOLUNUM SAYISI VE TEMEL VİTAL FONKSİYONLAR ÜZERİNE OLAN AKUT ETKİSİ

Erdoğan Ercan¹, Şafak Yıldız², Pelin Ercan³¹Eskişehir Asker Hastanesi, Yüksek Basınçlı Oksijen Tedavi Kliniği, Eskişehir.²Eskişehir Asker Hastanesi, Göğüs Hastalıkları Kliniği, Eskişehir³1'nci Hava İkmal Bakım Merkezi, 1'nci Basamak Muayene Merkezi, Eskişehir.

GİRİŞ: Yüksek basınçlı oksijen tedavisi (YBOT) kapalı basıncı artırılmış bir odada %100 oksijenin hastalara verilmesi esasına dayanır. Bu tedavi ile kanda ve vücut dokularında parsiyel oksijen basıncı artırılır. Başlıca YBOT acil endikasyonları olarak, CO zehirlenmesi, dekompresyon hastalığı, ani görme/işitme kayıpları, rutin endikasyonları olarak iyileşmeyen yaralar, osteomyelit, radyonekrozlar sayılabilir. Çalışmamızın amacı YBO Tedavisinin solunum sayısı temel ve vital fonksiyonlara olan etkisinin ortaya konmasıdır.

GEREÇ VE YÖNTEM: Hastanemizde YBO tedavisi çoklu basınç odasında yapılmakta olup gelen hastalar Hava-Uzay Hekimliği uzmanı tarafından değerlendirilmekte ve gerekli takip ve tedavileri planlanmaktadır. Temel vital fonksiyonlar cihaz içi 2 adet hasta monitörü kullanılarak toplanmış ve ölçümler hemen tedavi öncesi ve sonrası olmak üzere 2 kere yapılmıştır. Hesaplamalar ve tablolar Microsoft Excel programı kullanılarak hazırlanmıştır.

BULGULAR: 1-31 Temmuz 2013 tarihleri arası kliniğimizde 18 hastaya tedavi verilmiştir. Tedavi öncesi temel vital ortalamaları T/A; 117,4/75,1 mmHg. Nabız; 89,9 Satürasyon; %97,2 Solunum Sayısı; 19,2 ve tedavi sonrası temel vital ortalamaları T/A; 116,8/73,4 mmHg. Nabız; 72,5 Satürasyon; %97,8 Solunum Sayısı; 18,5 olarak hesaplanmıştır. HBO tedavisi öncesi ve sonrası temel vital sonuçları Tablo-1 de özetlenmiştir.

SONUÇ: Çalışmamızda yüksek basınçlı oksijen tedavisinin vital fonksiyonlar üzerine olan akut etkisi araştırılmış olup sistolik/diastolik kan basıncında ve nabız ortalamalarında azalma saptanmıştır. Solunum sistemi parametrelerinden olan satürasyon ortalamalarında hiperoksik bir tedavi olması nedeniyle yükselme solunum sayılarında da azalma saptanmıştır. YBOT'un kronik etkilerinin belirlenebilmesi için geniş katılımlı çalışmalara ihtiyaç bulunmaktadır.

Tablo-1

Temel Vital Fonksiyonlar	Seans Öncesi	Seans Sonrası
T/A	117,4 / 75,1	116,8 / 73,4
Nabız	89,9	72,5
Satürasyon	97,2	97,8
Solunum Sayısı	19,2	18,5

HBO tedavisi öncesi ve sonrası ölçüm ortalamaları.

TP-117

KRONİK OBSTRÜKTİF AKCİĞER HASTALIĞI MODELİNDE DEFİBROTİD'İN KARACİĞER PROTEİN REDOKS REGÜLASYONU ÜZERİNE ETKİLERİNihal Koç¹, Müge Kutnu², Volkan Sözer³, Murat Mengi¹, Halil Tunalı¹, Hafize Uzun²¹Ü.Cerrahpaşa Tıp Fakültesi, Fizyoloji Anabilim Dalı²Ü.Cerrahpaşa Tıp Fakültesi, Biyokimya Anabilim Dalı³Yıldız Teknik Üniversitesi, Kimya Bölümü, Biyokimya Anabilim Dalı

GİRİŞ-AMAÇ: KOAH kronik sistemik inflamasyonla karakterize bir hastalıktır. KOAH'ın hayvan modelleri KOAH patogenezi araştırmak için kullanılmaktadır. KOAH'da pulmoner ve hepatik dokularda oksidatif stres ve inflamasyon ilişkisi bilinmektedir. Defibrotid (DF) antitrombotik, trombolitik, antiapoptotik ve antiinflamatuvar özelliği bilinen bir ajandır. Çalışmamızın amacı; deneysel KOAH oluşturduğumuz sıçanların akciğer doku histolojilerinde KOAH'a bulgularını azalttığını belirlediğimiz defibrotidin; sıçanların karaciğer dokusundaki lipid peroksidasyonu belirteci malondialdehit (MDA), oksidatif protein hasarının belirteci olan plazma ileri oksidasyon protein ürünleri (AOPP), prooksidan antioksidan denge (PAD) ve total antioksidan kapasite (TAK) düzeyleriyle; protein, lipid oksidatif hasarı üzerine redoks homeostazisini sağlama yönündeki olası antioksidan rolünü araştırmaktır.

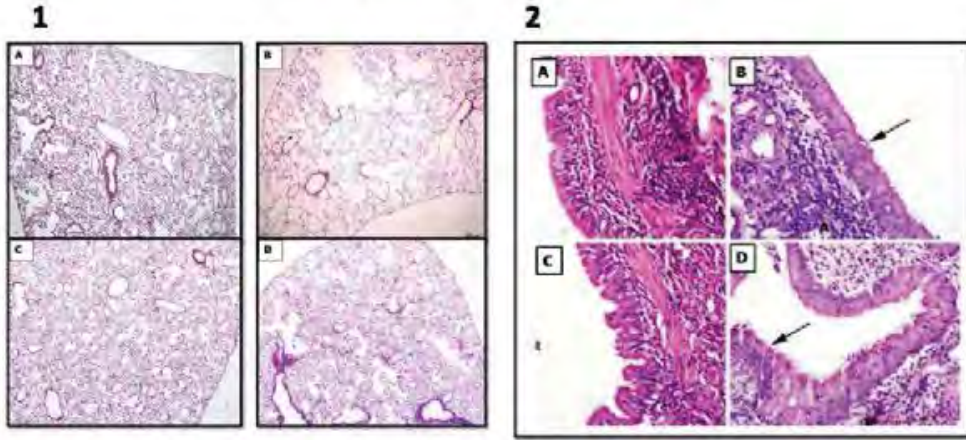
MATERYAL - METOD: Sprague-Dawley sıçanları; Kontrol, Kontrol+DF, KOAH ve KOAH+DF grubu olarak ayrıldı. KOAH ve KOAH+DF gruplarına pankreatik elastaz ve SO₂, Kontrol ve Kontrol+DF gruplarına SF ve oda havası verildi. Kontrol+DF ve KOAH+DF gruplarına defibrotid, kontrol ve KOAH gruplarına serum fizyolojik intraperitoneal verildi. Karaciğer dokusunda MDA, AOPP, PAD ve TAK düzeyleri kolorimetrik yöntemle saptandı. Gruplardan elde edilen veriler SPSS 13.0 programında, Anova-varyans analizini takiben, Post-Hoc Tukey testi yapılarak analiz edildi.

BULGULAR: MDA düzeyleri tüm gruplarda benzer bulundu. AOPP düzeyleri KOAH grubunda Kontrol (P=0,00068) ve Kontrol+DF grubuna (P=0,0002) göre ileri derecede ve ayrıca KOAH+DF grubuna (P=0,046) göre anlamlı olmak üzere yüksek bulundu. PAD düzeyleri Kontrol grubuna göre KOAH grubunda (P=0,0017) çok anlamlı ve KOAH+DF grubunda (P=0,029) anlamlı olmak üzere yüksek bulundu. Kontrol grubunun TAK düzeyleri Kontrol+DF (P=0,00098), KOAH (P=0,0006) ve KOAH+DF (P=0,00027) gruplarına göre ileri derecede anlamlı olmak üzere yüksek bulundu.

SONUÇ: Literatürde antiinflamatuvar özellikleri gösterilen Defibrotidin KOAH'ta kullanımı hakkında yeterli veri bulunmamaktadır. Bulgularımız deneysel KOAH'da karaciğer dokusunda protein oksidasyonunun arttırdığını, prooksidan-antioksidan dengenin bozulduğunu, total antioksidan kapasitenin azaldığını göstermektedir. Ayrıca çalışmamız deneysel KOAH'da Defibrotid kullanımının protein oksidasyonundaki artışı azaltarak koruyucu etkisi olduğunu göstermektedir. KOAH'da DF kullanımının etkileri klinik çalışmalar ile de araştırılmalıdır.

Grupların histolojik kesitlerinde alveollerin görünümü

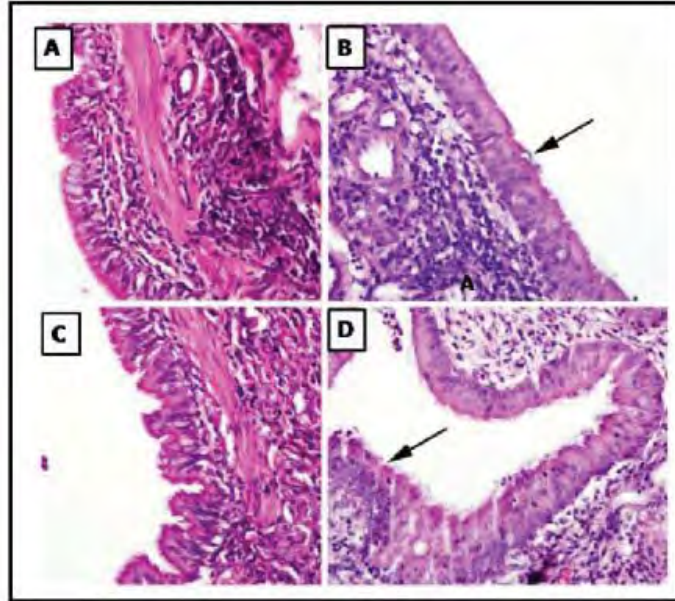
Grupların histolojik kesitlerinde alveollerin (1) ve bronşların (2) görünümü.



A Kontrol, B KOAH, C Kontrol + DF, D KOAH+DF grubunun kesitlerinden alınan örnek resimleri göstermektedir (H&E, 1 için Bar 200µm, 2 için x 40).

A: kontrol, B: KOAH, C: Kontrol+DF, D: KOAH+DF grubunun kesitlerinden alınan örnek resimleri görülmektedir. (HE, Bar: 200µm)

Grupların Histolojik kesitlerinde bronşların görünümü



A: kontrol, B: KOAH, C: Kontrol+DF, D: KOAH+DF grubunun kesitlerinden alınan örnek resimleri görülmektedir. (HE, x40)

TP-118

KOT TAŞLAMAYA BAĞLI GELİŞEN SİLİKOZİS OLGULARINDA PROGRESİF MASİF FİBROZİS VE SENTRİLOBÜLER NODÜLLERİN DEĞERLENDİRİLMESİNDE DCE-MRI ROLÜ

Adem Karaman¹, Ömer Araz², Fatih Alper¹, Erol Bozdoğan³, Irmak Durur Subaşı¹, Dilek Karataş¹, Elif Yılmazel Ucar², Metin Akgün²¹Atatürk Üniversitesi, Radyoloji Ana Bilim Dalı, Erzurum²Atatürk Üniversitesi, Göğüs Hastalıkları Ana Bilim Dalı, Erzurum³Özel Sevgi Can Hastanesi, Radyoloji Bölümü, Adana

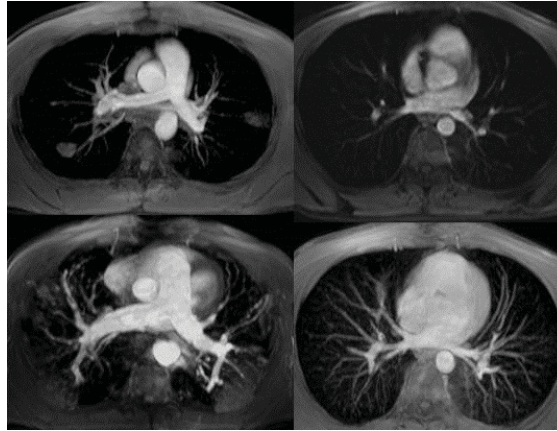
AMAÇ: Silika partiküllerinin inhalasyonu sonucu oluşan silikozis, eski çağlardan beri bilinen mesleki bir akciğer hastalığıdır. Değişik mesleklere bağlı gelişen silikozis, yeni iş kollarından kot kuşlamaya bağlı geliştiği de bilinmektedir. Kot kuşlamaya bağlı gelişen silikozis olgularında Progresif Masif Fibrozis (PMF) oldukça sık bir komplikasyon olarak karşımıza çıkmaktadır. Silikoziste sık görülen diğer önemli radyolojik patolojilerden biri de mikronodüllerdir. Bunlar içerisinde en sık Sentrilobüler nodüller (SLN) görülmektedir. Önceki çalışmalarda hem kot taşlama bağlı gelişen silikozis hemde diğer silikoz tiplerinde PMF ve SLN'nin dinamik manyetik rezonans görüntüleme (MRI) ile rolüne ait çalışma bulunmamaktadır. Biz DCE (dinamik kontrastlı)-MRI ile PMF ve SLN'nin değerlendirilmesindeki rolü ile buna ilaveten T1/T2 sinyal intensitesi (SI) ve PMF lezyonunun DCE karakteristiğine bakmayı amaçladık (Resim 1). Ayrıca PMF yükü ile pulmoner arter çapı arasındaki ilişkiye baktık.

YÖNTEM: Kot taşlamaya bağlı gelişen silikozisli 10 olguda 37 PMF lezyonu incelendi. Rutin ve DCE-MR sonrası PMF ve SLN zaman-SI grafikleri elde edildi (Resim 2) ve PMF'lerin T1/T2 SI oranları ile ilişkisi araştırıldı. PMF yükünün miktarı ve pulmoner arter çapları arasındaki ilişki araştırıldı.

BULGULAR: PMF DCE'lerde zaman içerisinde tedrici bir artış ve geç fazlarda plato çizmekteydi. PMF 210 s'de maksimum pik (MP) değerine ulaşmaktadır. MP ortalama olarak % 90 (10-227) artış izlenmekteydi. SLN'lerde 90 ve 120 s'lerde MP değerlerine ulaşılmaktadır. MP oranları ortalama olarak % 115 (71-207) MP kontrast tutulum oranları izlenmekteydi. Geç serilerde ise genellikle wash out izlendi. PMF yüküyle pulmoner arter çapı arasında korelasyon bulundu.

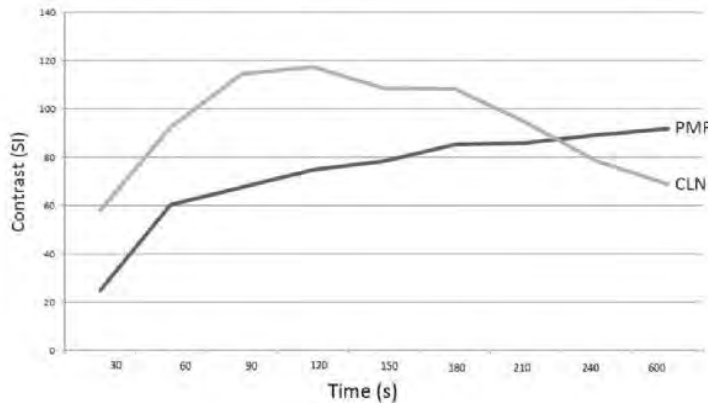
SONUÇ: Silikoziste akciğerde görülen SLN ve PMF'lerin MRI' a aynı seansta hem morfolojik hem de fonksiyonel değerlendirmesi ve pulmoner arter çap ölçümü yapılabilmektedir. Tanısal tetkiklere ihtiyacın çok olduğu bu hastalıkta MRI'ın kapsamlı bilgiler vermesi hasta yönetimi açısından önemli olacaktır.

Resim 1



PMF lezyonları ve SLN'nin farklı sekanslardaki görünüşleri

Şekil 1



PMF ve SLN'nin zaman-SI grafisi

TP-119

BİR GÖĞÜS HASTALIKLARI EĞİTİM ARAŞTIRMA HASTANESİ POLİKLİNİĞİNDE ETYOLOJİK RİSK FAKTÖRLERİNE YAKLAŞIM

İbrahim Akkurt, CebraİL Şimşek, Berna Gebeşođlu Erden

Atatürk Göğüs hastalıkları ve Göğüs Cerrahisi Eğitim ve Araştırma hastanesi, Ankara

Birçok disiplinde sistemlerin kendisine özgü risk faktörleri farklılık gösterebilir. Akciğer hastalıklarında sigara, çevresel ve mesleki maruziyetler ekstrensek risk faktörlerinin başında gelmektedir. Bu çalışmada amaç bir üçüncü basamak Göğüs Hastalıkları Eğitim ve Araştırma Hastanesi(EAH) polikliniğine değişik nedenlerle başvuran ardışık olgularda basit sorgulama ile bu temel 3 risk faktörünü ve bu faktörlerin olası ön tanılara etkisini irdelemektir. Çalışmaya alınan 100 olgunun yarısı kadın, yarısı da erkekti. Olguların en küçüğü 17, en büyüğü 88 yaşında olmak üzere yaş ortalamaları 51.2 idi. Olgulardaki olası risk faktörleri irdelendiğinde %32'sinde sigara, %27'sinde mesleki faktörler ve %8'inde de çevresel faktörlerin ön planda olduğu görüldü. KOAH ve astım tanılıların yarısına yakınında mesleki risk faktörü saptandı; başka bir ifadeyle KOAH ve astım tanısı konulan olguların yarısına yakını tıbbi mesleki KOAH ve tıbbi mesleki astım'dı. KOAH ve KOAH+İnterstiyel Akciğer Hastalığı tanısı konulan toplam 25 olgunun 7'sinde(%28) sigara tek başına; 7'sinde(%28) mesleki faktörlerle beraber, 4'ünde(%16) mesleki etmenler tek başına bir risk faktörüydü. Sonuçta bu çalışmanın en önemli çıktısı hangi basamaktaki sağlık kurumunda hekimlik uygulaması yapıyor olursak olalım risk faktörlerini sorgulamadan doğru etyolojik bir tanımlama yapmamızın mümkün olmadığıdır. Bu nedenle göğüs hastalıkları özeli, tüm hekimlik uygulamaları geneli yönünden özellikle mesleki-çevresel risk faktörleri sorgulamasını doğru bir şekilde yapabilmeyi içselleştirmemizin bir zorunluluk olduğu görüşündeyiz.

Tablo-1: Ardışık 100 olguda olası risk faktörleri

Olası risk faktörleri	N
Sigara	32
Mesleki faktörler	27
Çevresel faktörler	8
Sigara+Meslek	13
Meslek+Çevre	2
Sigara+çevre	1
Sigara+Meslek+Çevre	1
Risk faktörü saptanmayan	49

Tablo-2: Olguların tanıları(n: 100)

Tanı	N
KOAH	19
Astım	13
ÜSVE	12
İnterstiyel Akciğer Hast.	9
Alt solunum yolu inf (+Pnömoni)	9
A.Bronşit	8
Nodül/Kitle/Malignite	7
KOAH+İAH	5
Kollagen Vasküler Hast.	3
Pnömokonyoz	3
Plevral patoloji	3
OSA	2
PTE	2
Normal bulgular	2
Sarkoidoz	1
Tüberküloz	1
Bissinozis	1

Tablo-3: Mesleksel risk faktörü saptanan 27 olgudaki maruziyetler

Meslekler/Maruziyetler	N
İnşaat (nonspesifik toz-mozaik silikatlar)	6
Kaynak dumanı	4
Solventler	4
Boyacı	3
Çiftçi	3
Asbest	3
Biyomas	3
Metal	3
Plastik	2
Diğer (birek olguyla eksoz dumanı, kahvehanecilik, fırıncı, marangoz, kaloriferci, tekstil işçisi, dönerci, deterjan maruziyeti)	8

Tablo-4: Mesleksel maruziyet saptanan olguların genel tanılar içindeki dağılımı

Genel tanı	Toplam(n)	n(27) (%)
KOAH	19	9 (47.4)
Astım	13	6 (46.2)
KOAH+İAH	5	KOAH+İAH
Pnömkonyoz	3	3 (100)
Bronşit	8	3 (37.5)
Bissinozis	1	1 (100)

Tablo-5: KOAH etyolojisindeki risk faktörleri (n:25)

Etyolojik risk faktörü	n (%)
Sadece sigara	7 (28)
Sigara + Meslek	7 (28)
Sadece meslek	4 (16)
Sadece çevresel faktörler	1 (4)
Sigara + çevresel	1(4)
Sigara+Meslek+ Çevresel	1 (4)
Risk faktörü saptanamayan	4 (16)

TP-120

İKİNCİ BASAMAK BİR SAĞLIK KURULUŞUNDA KOAH AKUT ALEVLENME MALİYETİNİ ARTIRAN FAKTÖRLER

Hakan Tanrıverdi¹, Murat Altuntaş², Özgür Demir², Bilgen Begüm Afşar², Metin Çelikiz², Vildan Kaçar², Pınar Gerede Alagöz¹, Gökhan Aykun²

¹Bülent Ecevit Üniversitesi Tıp Fakültesi

²Uzun Mehmet Göğüs ve Meslek Hastalıkları Hastanesi

Giriş: KOAH mortalite ve morbiditesi yüksek önlenebilir ve tedavi bir hastalıktır. sigara kullanımının artması, mesleki ve çevresel risk faktörlerine maruziyetin artmasına bağlı olarak KOAH'ın ekonomik yükü her geçen yıl artmaktadır. biz de bu amaçla ikinci basamak bir sağlık kuruluşunda KOAH akut alevlenme tanısıyla takip edilen hastaların maliyet analizini yaparak, maliyeti artıran faktörleri gözden geçirmeyi amaçladık.

Gereç ve Yöntemler: Hastane otomasyon sistemi kullanılarak 6 aylık bir dönemde çıkış tanısı KOAH olan tüm hastalar çalışmaya alındı. günübirlik yatışı olan hastalar çalışmaya alınmadı.

Yaş cinsiyet, ek hastalık gibi demografik verilerin yanında toplam yatış maliyeti, ilaç sarf maliyeti, hizmet maliyeti, yatak maliyeti, laboratuvar, görüntüleme ve antibiyotik maliyetleri ayrı ayrı hesaplandı.

Sonuçlar: Yaş ortalaması 70 olan (41-93) 859 erkek, 258 kadın toplam 1117 hasta çalışmaya alındı. KOAH akut alevlenme tanısıyla yatan hastaların toplam ortalama maliyeti 1411 TL(267-10088 tl), ortalama yatış süresi 11,6 gün olarak bulundu.

Tartışma: KOAH önlenebilir ve tedavi edilebilir hastalıktır. bu nedenle KOAH'ın maliyetini azaltmanın en önemli yolu hastalığın önlenmesidir. bunu dışında yatış süresinin kısa tutulması, antibiyotik kullanımının azaltılması maliyeti aşağıya çekmeye yardımcı olabilir.

koah lı hastaların ortalama maliyet tablosu

	ortalama	minimum	maximum	standart sapma
yaş	71,06	41	93	9,55
toplam maliyet	1412,17	267	10088	917,25
günlük ortalama maliyet	121,68	68,25	407,62	34,7
ilaç&sarf maliyeti	299,39	23	2500	233,96
hizmet	1115,24	197	7733	745,58
yatak ücreti	378,89	90	2080	210,28
laboratuvar	91,16	10	594	64,11
radyoloji	19,69	7	313	28,08
ortalama antibiyotik maliyeti	41,40	4,62	988	74,8

TP-121

AKCİĞER KANSERİ VE KRONİK OBSTRÜKTİF AKCİĞER HASTALIĞI BİRLİKTELİĞİ

Levent Cem Mutlu, Gizem Kaplan

Namık Kemal Üniversitesi Tıp Fakültesi, Göğüs Hastalıkları Ana Bilim Dalı, Tekirdağ

GİRİŞ: Hastanemiz göğüs hastalıkları kliniğine başvurarak tanı alan akciğer kanseri olgularında Kronik Obstrüktif Akciğer Hastalığı (KOAH) varlığı ve tespit edilen olgularda KOAH'ın ağırlığının araştırılması planlandı

METOD: Namık Kemal Üniversitesi Tıp Fakültesi Göğüs Hastalıkları polikliniğine Ocak 2011- Temmuz 2013 tarihleri arasında başvurarak akciğer kanseri tanısı alan hastaların verileri geriye dönük olarak incelenerek aynı zamanda KOAH tanısı alan hastaların epidemiyolojik özellikleri ve KOAH ağırlık dereceleri spirometrik verilere göre değerlendirildi.

SONUÇLAR: Ocak 2011- Temmuz 2013 tarihleri arasında akciğer kanseri tanısı alan 104 hastadan spirometrik verilerine ulaşılabilen 78 olgu değerlendirmeye alındı. Verilerine ulaşılan 78 olgudan % 48,7'de (n=38) KOAH tespit edildi. Olguların hepsi erkek, yaş ortalaması 65±8,25 olarak bulundu. Hastaların % 73,7'si aktif sigara içicisi, % 26,3 ise sigarayı bırakmıştı; sigara yükü 50,50±15,29 paket-yıl olarak tespit edildi. Olguların % 13,2'si (n=5) Evre I, %68;4'ü (n=26) Evre II, % 18'4'ü (n=7) Evre III hastadan oluşmaktaydı. Olgular hücre tiplerine göre incelendiğinde % 55,3'nün yassı epitel hücreli, % 28,9'nun adenokanser, % 2,6'nın büyük hücreli, % 5,3'nün küçük hücreli dışı ve % 7,9'nun ise küçük hücreli akciğer kanseri olduğu görüldü. KOAH gelişmeyen grupta yaş ortalaması 61,85±9,38, sigara yükü 42,52±25,21 paket yıl olarak bulundu. Hücre tipleri ise % 40 adenokarsinom, % 35 yassı epitel hücreli karsinom, %7,5 küçük hücreli dışı, %2,5 büyük hücreli ve %15 küçük hücreli karsinomdan oluşmaktaydı..

TARTIŞMA: Sonuç olarak Akciğer kanseri olgularda KOAH prevalansının normal popülasyona göre yüksek olduğu görülmektedir, KOAH gelişen olgularda yassı epitel hücreli kanser daha sık görülürken gelişmeyen olgularda adenokarsinomun ilk sırada olduğu görülmektedir. Akciğer kanseri tanısı alan hastaların % 81'6'nı genellikle hastaların asemptomatik olduğu GOLD Evre I ve II KOAH'lılar oluşturmaktadır. Akciğer kanseri tanısı alan tüm hastaların asemptomatik olsa dahi KOAH açısından değerlendirilmesi gerektiğini düşünmekteyiz.

TP-122

KRONİK OBSTRUKTİF AKCİĞER HASTALIĞININ ATAK VE STABİL DÖNEMLERİNDE PLAZMA SOLUBLE UROKİNASE PLASMINOGEN ACTİVATOR RECEPTOR (SUPAR) SEVİYELERİNİN DEĞERLENDİRİLMESİErcan Kurtipek¹, Recep Keşli², Taha Tahir Bekçi¹, Fatma Eroğlu¹, Bengi Akın¹, Hüseyin Kurku³¹Konya Eğitim ve Araştırma Hastanesi Göğüs Hastalıkları Kliniği, Konya²Konya Eğitim ve Araştırma Hastanesi Mikrobiyoloji Kliniği, Konya³Konya Eğitim ve Araştırma Hastanesi Biyokimya Kliniği, Konya

KOAH tam olarak geri dönüşümlü olmayan hava akımı sınırlaması ile karakterize bir hastalıktır. Hava akımı sınırlaması genellikle ilerleyicidir ve akciğerin zararlı partikül ve gazlara karşı anormal enflamatuvar yanıtıyla ilişkilidir. KOAH atağında sıklıkla CRP ve procalsitonin gibi enflamasyon markerleri kullanılmaktadır. Soluble Urokinase Plasminogen Actavator Receptor (suPAR); monositler, nötrofiller, aktive T-lenfositler, makrofajlar, endotelial hücreler ve tümör hücrelerinde bulunur ve ürokinase plasminogen activatör receptor (uPAR)'den ayrılarak salınır. Son zamanlarda immun sistemin aktivasyon düzeyi ile pozitif korelasyon gösteren bir biyolojik marker olarak kullanılmaya başlanmıştır. Daha önce KOAH'lı hastalarda hiç çalışılmamıştır. Biz bu çalışma ile suPAR'ın KOAH atağında kullanılabilir bir marker olup olmadığını araştırmayı amaçladık. KOAH'lı hastalar stabil dönem (n=54), atak (n=53) ve atak sonrası tedavi edilenler (n=52) olmak üzere 3 gruba ayrılarak çalışmaya alındılar. Hastaların plazma örnekleri toplanarak -80 derece olan buzdolabında saklandı. sUPAR ölçümleri mikro eliza reaktifi (Human Urokinase-type Plasminogen Activator Receptor (PLAUR/uPAR) ELISA Kit, Hangzhou Eastbiopharm Co. Ltd. Hangzhou, PRC) ve mikro plak okuyucu cihazı (Biotek ELx 800, BioTek Instrumentations, Inc, Winooski, VT, USA) kullanılarak gerçekleştirildi. Sırasıyla stabil dönem, atak ve tedavi sonrası KOAH'lı hastaların suPAR (1.21±0.59, 1.28±0.52, 1.02±0.41) ve CRP düzeyleri (5.02±6.31, 54.82±56.63, 5.93±5.20) sonuçlandı. Buna göre stabil dönem ile atak dönemi karşılaştırıldığında suPAR seviyesi atak döneminde artmakla beraber, istatistiki olarak anlamlılık yoktu (p=0,51). CRP sonuçları beklediği gibi atak grubunda anlamlı bir şekilde yüksek çıktı (p<0,001). Ancak atak ile tedavi sonrası grup karşılaştırıldığında, CRP gibi suPAR seviyelerinde de anlamlı bir azalma tespit edildi (p<0,001, p=0,009). Sonuç olarak yeni bir marker olan suPAR'ın KOAH'lı hastalarda atağın göstergesi olarak kullanımı kısıtlıdır. Ancak tedaviden sonra hastaların değerlendirilmesinde CRP gibi kullanılabilir. Ancak suPAR'ın KOAH'lı hastaların değerlendirilmesinde kullanılması ile ilgili, daha çok hastayı kapsayan başka klinik çalışmalara da ihtiyacı vardır.

TP-123

KOAH HASTALARINDA FOXO3A GEN POLİMORFİZMİ VE SERUM FOXO3A SEVİYESİ

Serdar Kalemci¹, Tuba Gökdoğan Edgünlü², Ümmühani Özel Türkcü², Esin Sakallı Çetin³, Arife Zeybek⁴

¹Muğla Üniversitesi Tıp Fakültesi, Göğüs Hastalıkları Ana Bilim Dalı, Muğla

²Muğla Üniversitesi, Sağlık Yüksek Okulu, Muğla

³Muğla Üniversitesi Tıp Fakültesi, Tıbbi Biyoloji Ana Bilim Dalı, Muğla

⁴Muğla Üniversitesi Tıp Fakültesi, Göğüs Cerrahisi Ana Bilim Dalı, Muğla

Çalışmadaki amacımız, KOAH hastalarında FOXO3a gene polimorfizmi ve serum FOXO3a seviyesini kontrol grubu ile kıyaslamaktır. Hastanemize Mayıs 2012-Mayıs 2013 tarihleri arasında başvuran 87 KOAH hastası çalışma grubunu oluşturdu. Aynı yaş grubunda solunum sistemi rahatsızlığı bulunmayan, sigara içmeyen, normal spirometresi olan 88 hasta kontrol grubunu oluşturdu. FOXO3a da iki single-nükleotid polimorfizm (SNPs) (rs2253310 and rs4946936) genetikçiler tarafından polymerase chain reaction-restriction fragment-length polymorphism technique ile seçildi. Plazmada FOXO3a seviyesi ELISA yöntemi ile bakıldı. FOXO3a genotip dağılımı rs2253310 SNPs (p=0.019) her iki grup arasında anlamlı farklı idi. Subgrup analizinde (G/G, G/C, C/C, T/T, T/C,C/C.) anlamlı farklılık izlenmedi. FOXO3a serum plazma seviyesi çalışma grubunda ortalama 21.97±5.48 idi. Kontrol grubunda ortalama 26.72±10.56 idi (p<0.001). FOXO3a serum plazma konsantrasyonu her iki grup arasında anlamlı oranda farklılık izlendi. rs2253310 SNPs ve KOAH arasındaki risk gösterilsede, rs2253310 and rs4946936 SNPs. subgrupları arasında önemli bir ilişki gösterilemedi.

TP-124

KOAH'LI HASTALARDA İNHALER KULLANIM TEKNİĞİNİN VE TEDAVİYE UYUMUN DEĞERLENDİRİLMESİ

Muzaffer Onur Turan, Oya İtil

Dokuz Eylül Üniversitesi, Göğüs hastalıkları Ana bilim dalı, İzmir

AMAÇ: Kronik obstrüktif akciğer hastalığının (KOAH) tedavisinde inhaler ilaçlar yaygın olarak tercih edilmektedir. Inhaler ilaçları kullanırken yapılan hatalar, tedavi başarısızlığının başlıca nedenlerinden birisi olarak kabul edilmektedir. Bu çalışmada, inhaler ilaç kullanan KOAH'lı hastaların doğru inhaler teknik kullanıp kullanmadıklarının sorgulanması ve bu durumu etkileyen parametrelerin değerlendirmesi amaçlandı.

GEREÇ - YÖNTEM: Çalışmaya, Dokuz Eylül Üniversitesi Tıp Fakültesi Göğüs Hastalıkları kliniğine ayaktan başvuran KOAH tanılı 76 hasta dahil edildi. Hastaların inhaler tedavi kullanımları, ilaç uygulama aşamalarını doğru uygulayıp uygulamadıklarını gösteren 10 basamaklı bir test ile, ilaçların düzenli, doğru doz ve zamanda kullanımının puanlandırılması sonucu değerlendirildi.

BULGULAR: Hastaların doğru inhaler kullanma oranı %53.9 olarak bulundu. Sadece 10 hasta (%13.2) hata yapmaksızın inhaler ilaçlarını kullanıyorlardı. Doğru inhaler kullanımı ile; yaş, cinsiyet, eğitim, kullanılan ilaç ve inhaler sayısı, inhaler tipi, komorbidite varlığı, evde tedavi yardımı alması arasında anlamlı ilişki bulunmadı. Son 1 yılda KOAH tanısı alıp tedaviye başlananlarda, sigara içmeye devam edenlerde ve doktorlar tarafından inhaler kullanım eğitimi almayanlarda doğru inhaler kullanımı anlamlı olarak düşüktü (sırasıyla $p=0.044$, 0.024 ve 0.000); inhaler kullanma puanı 1 yıldan uzun süredir tedavi alanlarda ve doktor eğitimi alanlarda anlamlı olarak yüksekti ($p=0.025$ ve 0.000). Hastaların %65.8'inin doktorlar tarafından inhaler eğitimi konusunda bilgilendirildiği öğrenildi. Erkeklerin ve doktordan inhaler eğitimi alanların daha düzenli inhaler kullandığı gözlemlendi ($p=0.031$ ve 0.000). Inhaler kullanımında en çok yapılan hatalar sırasıyla; yanlış inhaler kullanım şekli (%92.4), düzensiz ilaç kullanma (%45.9), gün içi yanlış zamanda kullanma (%34.4) ve günlük dozun yanlış kullanılması (%29.5) idi.

SONUÇ: KOAH'lı hastalar tüm inhaler ilaçların kullanımında, inhaler tipi ne olursa olsun, bazı yanlışlıklar yapmaktadırlar. Bu hataların en aza indirgenmesi, öncelikle klinisyen tarafından hastaya başlangıçta verilmesi gereken inhaler kullanma eğitiminin gerçekleştirilmesi ve tedavi uyumunu azaltan bir faktör olan sigaranın bırakılması ile sağlanabilir. Hastaya inhaler cihazı kullanma eğitiminin verilmesi, kontrollerde inhaler kullanım şekli, dozu ve düzeninin irdelenmesi, hastanın doktor önünde ilacı nasıl uyguladığını göstermesi gibi önlemler, tedavi uyumunu artırarak KOAH'lı hastaların genel sağlık durumuna olumlu etki yapabilir.

TP-125

AİLE HEKİMLERİNİN İNHALASYON CİHAZLARINI KULLANIMI İLE İLGİLİ BİLGİLERİNİN DEĞERLENDİRİLMESİ

Elif Tanrıverdio¹, Kezban Özmen Süner¹, Hasan Süner², Ali Nihat Annakkaya²

¹Düzce Atatürk Devlet Hastanesi, Göğüs Hastalıkları Kliniği, Düzce

²Düzce Üniversitesi, Göğüs Hastalıkları Ana Bilim Dalı, Düzce

GİRİŞ: Günümüzde astım ve kronik obstrüktif hava yolu hastalıklarının tedavisinde inhalasyon teknikler önemli yer tutmaktadır. İnhalasyon tedavilerinin optimal terapötik etkinliği için inhalasyon cihazlarının doğru uygulanması önemlidir. İnhaler tedavi alan hastalara birden fazla vizitte inhalasyon teknikleri gösterilmesi cihaz kullanım hatalarını azaltmaktadır. Hastaların en sık başvurdukları birinci basamak sağlık kuruluşlarında eksikliklerinin ve hatalarının gözlemlenmesi önemlidir. Çalışmamızda bu kurumlarda çalışan aile hekimlerinin inhaler cihazlarının kullanımı ile ilgili bilgilerini değerlendirmeyi amaçladık.

GEREÇ - YÖNTEM: Birinci basamak sağlık kuruluşlarında çalışan aile hekimleri şubat 2013-mart 2013 tarihlerinde yüzyüze ziyaret edildi. Ziyaret günü kurumunda bulunan ve çalışmaya katılmayı kabul eden 50 aile hekimi çalışmaya alındı. Her aile hekimine öncelikle 15 sorudan oluşan anket formu dolduruldu. Sonrasında yedi farklı inhalasyon cihazını kullanım teknikleri 10 basamakta 10 puan üzerinden değerlendirildi.

BULGULAR: Çalışmaya katılan aile hekimlerinin 28'i (%56) kadın, 22'si (%44) erkekti. Yaş ortalamaları 36.3 ± 6.7 idi ve aile hekimi olarak çalışma süreleri ortalama 5.12 ± 2.8 yıldır. 19 aile hekimi daha önce inhaler cihaz eğitimi verilen bir toplantıya katılmıştı. Aile hekimlerinden 22'si (%44) inhaler cihazları kullanmayı bildiğini, 25'i (%50) kısmen bildiğini, 3'ü (%6) ise bilmediğini ifade etti. Yirmidokuz aile hekimi hastasına inhaler cihaz kullanımı ile ilgili eğitimler verirken 21'i eğitim vermiyordu. Ortalama inhaler cihazları kullanım beceri skorları sırasıyla ölçülü doz inhalerde 7.96 ± 2.91 , discusda 7.54 ± 3.93 , handihallerde 7.28 ± 4.04 , aerolizerde 6.38 ± 4.4 , turbuhalerde 6.12 ± 4.22 , easyhalerde 5.98 ± 4 , sanohallerde 5.72 ± 4.59 olarak bulundu.

SONUÇ: Hasta uyumu ve tedavi başarısını artırmak için aile hekimlerine eğitim verilmesi gerektiğini düşünmekteyiz. Hastalarımızın inhaler cihazlarını kullanımlarının aile hekimlerince de değerlendirilmesinin, varsa hatalı ve eksik kullanımlarının önlenmesinin önemi bu eğitimlerde vurgulanmalıdır.

TP-126

DİYARBAKIR İLİNDE DEVAM EDEN ÇEVRESEL ASBEST MARUZİYETİ SORUNU

Özlem Abakay¹, Abdullah Çetin Tanrıkulu¹, Mehmet Halis Tanrıverdi², Hadice Şen¹, Yılmaz Palancı³, Abdurrahman Şenyiğit¹, Abdurrahman Abakay¹

¹Dicle Üniversitesi, Göğüs Hastalıkları Ana Bilim Dalı, Diyarbakır

²Dicle Üniversitesi, Aile Hekimliği Ana Bilim Dalı, Diyarbakır

³Dicle Üniversitesi, Halk Sağlığı Ana Bilim Dalı, Diyarbakır

Türkiye'de çevresel asbest maruziyetinin yoğun yaşandığı bölgelerin başında Diyarbakır ili gelmektedir. Yapılan yasal düzenlemelerle yasaklanmasına ve halkın bilinçlendirilmesine yönelik faaliyetlere rağmen bu halk sağlığı sorunu devam etmektedir. Bu çalışmada Diyarbakır ilinde çevresel asbest maruziyetinin devam edip etmediğinin araştırılması amaçlandı. Çalışma Diyarbakır ilinin çevresel asbest kullanımının yoğun olduğu bilinen üç ilçesinde (Ergani, Çermik, Dicle) rastgele seçilen 44 köyün muhtarı ile yüz yüze anket yapılarak gerçekleştirildi. Anket seçmeli şıklardan oluşan toplam 6 soru içeriyordu. Çalışmaya alınan köylerin 36 'sında (%82) asbestli toprağın kullanıldığı saptandı. Asbestli toprağı kullanan köylerin 30'da (%83) kullanımın hala devam ettiği saptandı. Halen kullanan köylerin 8'inde (%27) sıva malzemesi olarak, 12'de (%43) pekmez yapımında, 10'da (%30) hem sıva hem pekmez yapımında kullanıldığı saptandı. Çalışmaya katılan köylerin 29'da (%67) asbeste bağlı gelişen kansere bağlı ölüm öyküsü olduğu saptandı. Çalışmamızın verilerine göre Diyarbakır ilinde çevresel asbest kullanımı sorununun halen yoğun şekilde devam ettiği ve bu önemli halk sağlığı sorununun çözümü için bilimsel araştırmaların ve rehabilitasyon projelerinin oluşturulması gerektiği düşünülebilir.

TP-127

KOMORBİDİTE VARLIĞININ TOPLUM KÖKENLİ PNÖMONİDE HASTALIK ŞİDDETİ VE MORTALİTE ÜZERİNE ETKİLERİ

Nihal Bayar Bal¹, Günay Aydın Tosun²¹Adıyaman Besni Devlet Hastanesi²Cerrahpaşa Tıp Fakültesi Göğüs Hastalıkları ABD

GİRİŞ: Komorbidite varlığının TKP'de(toplum kökenli pnömoni) hastalık şiddeti ve mortalite üzerine etkilerinin araştırılması.

GEREÇLER ve YÖNTEM: Retrospektif çalışmamıza Cerrahpaşa Tıp Fakültesi Göğüs Hastalıkları Kliniğine 2005-2009 yılları arasında yatırılan 135 TKP hastası dahil edildi. Hastalar komorbiditesi olanlar ve olmayanlar şeklinde iki gruba ayrıldı; CRP (C-reaktif protein), SO₂ (oksijen satürasyonu), radyolojik tutulum, PSI'ne (Pnömoni şiddet indeksi) göre grupları, hastanede yatış süreleri ve prognoz bilgileri kaydedildi. Komorbiditelerin TKP sıklığı ve yukarıdaki parametreler üzerine etkileri araştırıldı.

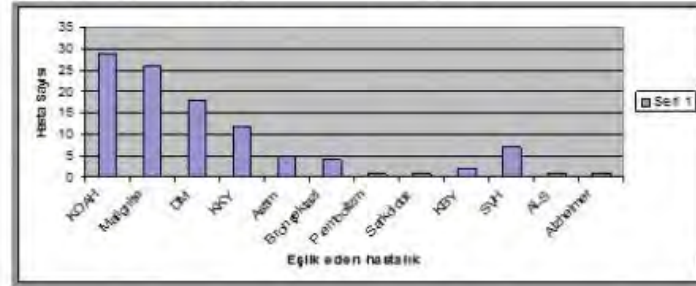
BULGULAR: TKP hastalarımızın % 66'sında (n=89) en az bir ek hastalık vardı. En sık solunumsal hastalıklar (% 44.9) ve malignite (% 29.2) gözlemlendi. PSI skoru arttıkça ek hastalık bulunma sıklığında artış olduğu saptandı (p=0.000). Komorbiditesi olan olgularımızda çift akciğer tutulum oranının tek akciğer tutulumuna göre daha fazla olduğu görüldü (p=0.000).

SONUÇ: TKP hastalarımızın % 66'sında en az bir ek hastalık saptandı. Komorbiditesi olan TKP hastalarımızda radyolojik olarak çift akciğer tutulum oranının tek akciğer tutulumuna göre daha yüksek olduğu; PSI skorunun komorbiditesi olan TKP hastalarında daha yüksek olduğu ve pnömoninin daha ağır seyrettiği gözlemlendi.

TARTIŞMA: Pnömoni tanısı konulan hastaların % 58-89'unda alkolizm, altta yatan KOAH, DM, kronik kardiyovasküler ve nörolojik hastalıklar bulunur. Bizim çalışmamızda da literatürle uyumlu olarak TKP tanısıyla hospitalize edilen hastalarımızın % 66 'sında (n=89) hastaneye yatış kararını ve prognozu etkileyecek en az bir ek hastalık olduğu tespit edildi.

Tablo 1

TKP Hastalarımızda Eşlik Eden Hastalıklar (n=135)



TKP Hastalarımızda Eşlik Eden Hastalıklar (n=135)

Tablo 2

Komorbiditesi Olan ve Olmayan TKP Olgularımızın Özellikleri

		TKP n=135		p değeri
		Komorbidite var n=89	Komorbidite yok n=46	
PSI	1	1	7	0.000
	2	2	5	
	3	26	19	
	4	46	14	
	5	14	1	
CRP	< 50 mg/dl	14	11	0.216
	> 50 mg/dl	75	35	
SO ₂	< % 90	20	8	0.490
	≥ % 90	69	38	
Radyolojik Tutulum	Tek akciğer	23	29	0.000
	Çift akciğer	66	17	
Hastanede Yatış Süresi	< 10 gün	16	15	0.055
	≥ 10 gün	73	31	
Prognoz	Exitus	2	2	0.528
	YBÜ'ne sevik	7	2	
	Tahireti	81	42	

Komorbiditesi Olan ve Olmayan TKP Olgularımızın Özellikleri

TP-128

BİR HALK SAĞLIĞI PROBLEMİ: HİDATİK KİST HASTALIĞI (TEK AİLE, ÜÇ OLGU NEDENİYLE)

Sinem Güngör¹, Murat Yalçınsoy¹, Esra Usta Bülbül¹, Ateş Baran², Olga Akkan³, Sevinç Bilgin¹, Esen Akkaya¹

¹T.C.S.B. Süreyyapaşa Göğüs Hastalıkları ve Göğüs Cerrahisi Eğitim ve Araştırma Hastanesi, Göğüs Hastalıkları Bölümü, İstanbul

²Yüzüncü Yıl Hastanesi, Göğüs Hastalıkları Bölümü, Kocaeli

³T.C.S.B.Yavuz Sultan Selim Devlet Hastanesi, Göğüs Hastalıkları Bölümü, İstanbul

Hidatik kist hastalığı (HKH), ülkemizde halk sağlığı problemi olarak önemini koruyan bir paraziter hastalıktır. Çalışmamızda; aynı tarihlerde (2004) tanı almış, aynı aileden üç kız kardeşde, cerrahi tedavinin yeri ve albendazol tedavisinin etkinliğini tartışmak istedik. Olgulara 10 mg/ kg/ gün olarak 20 gün ilaçlı, 10 gün ilaçsız kürleri içeren tedavi protokolü uygulandı. OLGU I: BÖ (1969), baş ağrısı ve vücut sol yarısında güçsüzlük nedeni ile yapılan tetkiklerde beyin MR da kistik lezyon görülen hasta, opere edilerek kist hidatik tanısı konuldu. Akciğerde ve karaciğerde de çok sayıda kist olan hasta albendazol tedavisine alındı. Tedavinin 8. ayında hemoptizi ile gelen hastada yapılan tetkiklerde inferiyor pulmoner ven üstünde kist hidatik görülünce, albendazol tedavisine ara verilerek, torokotomi ile sol akciğerden 3 adet kist çıkarıldı. İlaç tedavisine toplam 26 ay devam edildi OLGU II: HÖ (1981), taramalar esnasında hemoptizi ile müracaat etti. Akciğerde 4, karaciğerde çok sayıda kist saptandı. Albendazol tedavisi başlandı, tedavinin 3 ayında pnömoni tablosu gelişti. Yapılan bronkoskopide kist membranı çıkarıldı. Hasta düzeldi. Akciğerler tedavinin birinci yılında normale döndü. Karaciğer için medikal tedaviye devam edildi, toplam 24 ay albendazol verildi. OLGU III: HB (1978), taramalar esnasında sırt ağrısı ile müracaat etti. Akciğerde 3, karaciğerde 3 adet kist vardı. Akciğer ve karaciğer için albendazol tedavisi verilen hastaya, kontrolümüz dışı karaciğer için cerrahi tedavi de yapıldı. Albendazol tedavisi 20 ay verildi. Olgularda ilaç yan etkisi (karaciğer enzimlerinde yükselme, lökopeni, saç dökülmesi) görülmedi. Cerrahi müdahale yapılmayan olgularda; akciğer kistleri tamamen ve/veya fibröz sekelle düzeldi, karaciğerdeki kistler ultrason ile inaktif olarak değerlendirildi. İlaç tedavisi altında kistlerin rüptürüne bağlı hemoptizi görülmedi. Halen takibimiz altında olan hastaların şikâyeti yoktur. Olgularımızın; oturdukları çevre bahçelerle çevrili olup, köpeklerin de yaşadığı bir alan olmakla beraber, öneriler dışında önlem alınmamıştır. Sonuç olarak; ülkemiz için önemli bir sağlık sorunu olan HKH'da, cerrahi tedavi yanı sıra, uygun hasta seçimi ile albendazol tedavisi, etkin ve yan etkisi az bir tedavi seçeneği olmakla birlikte, koruyucu önlemlerin alınması hastalığın önlenmesinde daha etkin bir seçenek olacaktır.

TP-129

ERİŞKİNDE ÖNEMLİ BİR BRONŞİEKTAZİ NEDENİ: YAYGIN DEĞİŞKEN İMMÜN YETMEZLİK

Şeyket Arslan¹, Zeynep Şahin², Fazilet Çankaya², A. Burak Haras², A. Zafer Çalışkaner¹

¹NE Üniversitesi Meram Tıp Fakültesi, İmmünoloji Allerji BD, Konya

²NE Üniversitesi Meram Tıp Fakültesi, İç Hastalıkları ABD, Konya

GİRİŞ: Yaygın değişken immün yetmezlik (CVID) erişkin hastaların en önemli primer immün yetmezlik hastalığıdır. Bir antikor yapım defektidir ve başta enfeksiyonlar olmak üzere otoimmün, lenfoproliferatif, inflamatuvar ve neoplastik komplikasyonlarla seyreder. Hastanın yaşam kalitesini ve mortalitesini bu komplikasyonlar belirler.

Ülkemizde akraba evliliği faktörü nedeniyle diğer ülkelere göre daha sık görülmektedir. Ayırıcı tanıda akıllara gelememesi nedeniyle tanıda oldukça geç kalınır. Tanıda gecikme genellikle 10 yıllarla ifade edilmektedir.

CVID hastalarında yaşam kalitesi, mortalite hızı ve tedavi maliyetlerini etkileyen nedenler arasında belki de en sık gözlenen bronşiektazidir. Tekrarlayan ve (alttaki CVID bilinmediği için) uygun tedavi edilemeyen alt solunum yolu enfeksiyonları, bu hasta grubundaki bronşiektazinin en önemli nedenidir.

YÖNTEM: Konya NEÜ Meram Tıp Fakültesi, İmmünoloji ve Allerji Hastalıkları BD 4 Temmuz 2011 tarihinde kuruldu ve Ekim 2011 tarihinden itibaren immün yetmezlik hastalarını kabule başladı. Bu çalışmada Ekim 2011 - Temmuz 2013 tarihleri arasında, yaş ortalamaları 36,6 olan toplam 25 (13 kadın 12 erkek) CVID hastası değerlendirildi. Komplikasyon ve ko-morbiditeler araştırıldığında 17 hastada bronşiektazi tespit edildi. Bronşiektazi olan hastaların özellikleri, klinik seyirleri, mevcut diğer komplikasyonları, tedavi cevapları ve tanı öyküleri ile tanıda gecikme süreleri araştırıldı.

TARTIŞMA: Genel olarak değerlendirildiğinde, CVID hastalarımızın % 68'inde bronşiektazi olduğu tespit edildi. Klinik olarak en fazla dikkat edilmesi gereken ve diğer komplikasyonlara zemin hazırlayan patoloji olduğuna karar verildi.

SONUÇ: Sanıldığı aksine CVID nadir bir klinik tablo değildir, farkındalık düzeyinin yeterli olmaması nedeniyle tanı konulamamış çok sayıda olgu mevcuttur.

TP-130

AKCİĞERİN ÖKSÜZ ENFEKSİYONU: AKCİĞER AKTİNOMİKOZU (ALTI OLGUNUN ANALİZİ)

Fatma Sema Oymak¹, Mehmet Yüksekaya¹, Nuri Tutar¹, İnsu Yılmaz², Afra Yıldırım³, Olgun Kontas⁴, Mehmet Bilgin⁵, Duygu Perçin⁶, Orhan Yıldız⁷, Hakan Buyukoğlan¹, İnci Gulmez¹, Ramazan Demir¹

¹Erciyes Üniversitesi Göğüs Hastalıkları Ana Bilim Dalı, Kayseri

²Erciyes Üniversitesi Göğüs Hastalıkları Ana Bilim Dalı, Alerji Ünitesi, Kayseri

³Erciyes Üniversitesi Radyoloji Ana Bilim Dalı, Kayseri

⁴Erciyes Üniversitesi Patoloji Ana Bilim Dalı, Kayseri

⁵Erciyes Üniversitesi Göğüs Cerrahisi Mikrobiyoloji Ana Bilim Dalı, Kayseri

⁶Erciyes Üniversitesi Mikrobiyoloji Ana Bilim Dalı, Kayseri

⁷Erciyes Üniversitesi Enfeksiyon Hastalıkları Ana Bilim Dalı, Kayseri

Akciğer aktinomikozisi(AA), nadir olması, sıklıkla unutulup akıla getirilmemesinden değil, aynı zamanda etken mikroorganizmanın anaerob olup, üretiminin zor ve antibiyotik tedavisi sonrası patolojik ispatının zor olmasından dolayıda, klinisyenler için iddialı ve şaşırtıcı bir tanıdır. Çalışma retrospektif olarak, AA'indeki, risk faktörleri, tanı yöntemleri, klinik özellikleri, radyolojik bulguları, klinik seyir, tedavi ve prognozu belirlemek amacıyla yapıldı. Binikiyüz (1200) yataklı Üniversite Göğüs Hastalıkları Kliniğinde son 10 yıllık sürede AA'i tanısı alan erişkin 6 hasta saptandı [3 erkek, 3 kadın; yaş ortalaması (ort); 47, (41 ila 58 arasında)]. Risk faktörü olarak, kötü ağız hijyeni ve diş çürükleri(4), gingivitis(1), alkolizm ve epilepsi(1), diabetes mellitus(1), allojenik kemik iliği transplantasyonu (AKIT) ve akciğer graft versus host hastalığı (GVHD) ve immüno-supressif ilaç kullanımı(1) hastada mevcuttu. Hastalar semptomatik olup, kronik öksürük ve balgam(6), üşüme, titreme, ateş> 380 C(4), hemoptizi (3), kilo kayb ı(2), göğüs ve sırt ağrısı (3), plevral sıvı (3) hastada mevcuttu. Akciğer grafilerinde, lezyonların dağılımı sağ hemitoraksta dominanttı. Bilgisayarlı akciğer tomografisinde(BAT) başlıca lezyonlar üst (3), orta (1)ve alt(2) lobda olup, düşük attenüasyonlu ve/veya hava bronkogramlı konsolidasyon (3), düşük attenüasyonlu ve/veya kaviteli soliter nodul (2) ve/veya kitle lezyon (2), subplevral nodüller(3), plevral effüzyon (3), hastada saptandı. Başlangıçta ve takipte, tekrarlayan ve rezolüsyonu gecikmiş pnömoni (4), akciğer apsesi (4), ampiyem kliniği(2), hastada mevcuttu. Teşhis akciğer biyopsileri (AB) (4) [transtorasik(2), bronkoskopik (1), torakotomi(1)] ve plevral sıvı kültürü (2) ile koyuldu. Tanı gecikmesi, 4 hastada olup, ort:16 aydı (4 ay ila 40 ay) ve tanı için gereksiz AB'si(ort: 3) ve gereksiz tetkik [PET CT(1)] ve tedavi [steroid (2), tuberküloz(1),] yapıldı. Tanı olmayan AB'leri kronik iltihabi olay(4), kronik süpüratif veya nekrotizan iltihap(3), organize pnömoni(1) olarak raporlanmıştı. Cerrahi tedavi, abondan hemoptizi ile lobektomi(1), ampiyem için dekortikasyon(1), perkutan apse drenajı(1) hastaya uygulandı. Hastalara penisilin grubu antibiyotikler IV/ve/veya oral olarak bir yıl süre ile verildi. Antibiyotikleri erken kesildiğinden, nüks(3) hastada oldu. Tüm hastalarda tedavi olumluydu. Sonuç olarak özellikle kötü ağız hijyeni olan hastalarda, BAT'de penisilinlerle gerileyen, hava bronkogramlı veya düşük attenüasyon alanlı radyolojik opasiteler görüldüğünde AA düşünölmeli, tanısal girişimler yapılmalı ve tedavi olarak uzun süre penisilin verilmelidir.Cerrahi, abondan hemoptizide, kronik ampiyemde veya akciğer kanseri ekarte edilemediğinde yapılabilir.

TP-131

İLERİ YAŞ PNÖMONİ OLGULARININ ANALİZİ VE TEDAVİ BAŞARISINA ETKİLİ FAKTÖRLER

Coşkun Doğan, Ali Fidan, Benan Çağlayan, Önder Çetin, Sevda Şener Cömert, Nesrin Kiral, Gülşen Saraç, Banu Salepçi
Dr. Lütfi Kırdar Kartal Eğitim ve Araştırma Hastanesi, Göğüs Hastalıkları Kliniği, İstanbul

AMAÇ: Kliniğimizde yatarak tedavi gören 70 yaş ve üzeri pnömoni olgularının analizi ve tedavi başarısına etkili faktörleri belirlemek

GEREÇ-YÖNTEM: Ocak-1012 ile Ocak-2013 tarihleri arasında kliniğimizde pnömoni tanısı ile yatarak tedavi gören hastaların dosyaları retrospektif olarak incelendi. Bu olgulardan 70 yaş ve üzeri olanların demografik verileri, semptomları, ek hastalıkları, AKG bulguları, laboratuvar sonuçları kaydedildi. Ölen veya YBÜ'ne nakledilen hastalar tedavi başarısızlığı olarak kabul edildi, tedavi başarısızlığı olanlar ile taburcu edilen hastaların verileri karşılaştırıldı.

BULGULAR: Kliniğimizde pnömoni tanısı ile yatarak tedavi gören hastalardan 44 kişinin 70 yaş ve üzeri olduğu tespit edildi. Bu olguların yaş ortalaması 79.5 ± 6.0 (70-97) bulundu. Olguların 20(%44.5)'si kadın ve 24(%54.5)'ü erkekti. Hastaların 3(%6.8)'ü bakımevinde yaşamaktaydı ve 33(%75)'ünde ek hastalık mevcut olup en sık Hipertansiyon (n=15, %34.1) ve KOAH (n=12, %27.3) olduğu görüldü. En sık yakınma öksürük (%63.6) ve balgam (%59.1) olup ortalama ateş: 36.9 0C, DSS: 20.5/dk, Nabız: 89.8/dk, TA: 115/71 mmHg, WBC: 13960/mm³, CRP: 130 mg/L ESR: 77/saat, üre: 67.6 mg/dL, kreatinin: 1.2 mg/dL, albümin: 3.1 gr/dL, globulin: 3.7 gr/dL bulundu. Ateş ≥ 38 0C olguların sadece 7(%15.9)'sinde mevcuttu. AKG'de ortalama pH: 7.43, pCO₂: 35.4 mmHg ve pO₂: 60.1 mmHg bulundu. PA akciğer grafilerinde 9 (%20.5) bilateral tutulum, 11(%25) multilober tutulum ve 5(%11.4) plevral sıvı bulgusu vardı. Hastaların 5'i YBÜ'ne nakledilmiş, 1'i ise ölmüştü, yani 6(%13.6) hastada serviste tedavi başarısız olmuştu. Tedavi başarısızlığı kadınlarda (%24 vs %4, p=0.045), bakımevinde yaşayanlarda (%66.6 vs %9.7, p=0.006), multilober tutulum olanlarda (%45.4 vs %3, p=0.002) ve plevral sıvı varlığında (%60 vs %7.6, p=0.013) anlamlı düzeyde daha yüksek bulundu. AKG ve biyokimyasal parametrelerin başarıya etkisinin olmadığı görüldü.

SONUÇ: İleri yaş pnömoni olgularında semptomlar gençlerdekilere benzemekle birlikte yüksek ateş görece seyrek görülmekte, böbrek fonksiyonları ve albumin/globulin değeri etkilenmektedir. Hasta bakımeviden geliyorsa, akciğer grafide multilober tutulum ve plevral sıvı izleniyorsa serviste tedavi başarısızlığı olasılığı daha yüksektir.

TP-132

İNFLUENZA A (H1N1) VİRUS ENFEKSİYONU NEDENİYLE HAYATI TEHDİT EDEN SOLUNUM YETMEZLİĞİ: DÖRT OLGU SUNUMU

Ali Alagöz, Fatma Ulus, Mehtap Tunç, Esra Titiz, Polat Pehlivanoğlu, Semih Aydemir

Atatürk Göğüs Hastalıkları ve Göğüs Cerrahisi Eğitim ve Araştırma Hastanesi Anesteziyoloji ve Reanimasyon Kliniği

GİRİŞ: Tüm dünyada influenza A (H1N1) enfeksiyonu nedeniyle hastaneye yatarak tedavi gören hastaların %6-25'inde yoğun bakım gereksinimi olmaktadır. Yoğun bakıma kabul edilen olgularda antiviral tedavi, sekonder enfeksiyonlar için profilaktik antibiyotikler, noninvaziv ya da invaziv olarak akciğer koruyucu mekanik ventilasyon stratejisiyle uygulanan mekanik ventilasyon tedavisi ve genel destekleyici tedaviler uygulanmalıdır. Bu olgu sunumunda amacımız H1N1 enfeksiyonu nedeniyle yoğun bakımda takip ettiğimiz dört olgunun klinik özellikleri ve yoğun bakım sürecini vurgulamaktadır.

OLGU: Yaşları 47 ile 58 arasında olan dört olgu hipoksemi ve taşikardi bulgularıyla yoğun bakıma kabul edildi. Akciğer grafileri benzer ve bilateral yaygın infiltrasyonları mevcuttu. Parsiyel oksijen basıncı/inspire edilen fraksiyone oksijen oranı 67 ile 102 mmHg arasındaydı. Laboratuvar çalışması için nazofarengeyal sürüntü alındıktan sonra bütün olgulara Oseltamivir tedavisi laboratuvar sonucu beklenmeden başlandı. Ampirik antibiyotik tedavisi de ayrıca eklendi. H1N1 enfeksiyonu gerçek zamanlı 'reverse transcriptaz-polimeraz' zincir reaksiyonu ile doğrulandı. Bütün hastalara noninvaziv mekanik ventilasyon (NIMV) başlandı. Üç olguda NIMV başarısız olduğu için akciğer koruyucu invaziv mekanik ventilasyon uygulandı. Bu olgulardan ikisinde yoğun bakım takibinin 5. ve 12. gününde exitus gelişti. Bir olgu yoğun bakım takibinin 10. gününde extübe edildi. Diğer olgu da Oseltamivir tedavisi yoğun bakıma kabulünden 2 gün önce başlamıştı ve 4 gün NIMV tedavisi sonrası olgunun belirgin akciğer problemi (alveoler proteinozis) olmasına karşın yoğun bakımdan sorunsuz bir şekilde taburcu edildi.

TARTIŞMA: H1N1 virus enfeksiyonu nedeniyle gelişen solunum yetmezliği hayati tehdit eden bir durumdur. Erken tanı ve antiviral tedavinin; NIMV başarısını artırarak yoğun bakımda kalış süresi ve mortaliteyi azaltabileceğini düşünmekteyiz.

TP-133

SOLUNUM YETMEZLİĞİ NEDENİYLE NONİNVAZİV MEKANİK VENTİLASYON UYGULANAN HASTALARDA BAŞARIYI BELİRLEYEN FAKTÖRLER

Ali Fidan, Coşkun Doğan, Benan Çağlayan, Şükran Mutlu, Banu Salepçi, Nesrin Kırıl, Gülşen Saraç, Sevda Şener Cömert
Dr. Lütfi Kırdar Kartal Eğitim ve Araştırma Hastanesi, Göğüs Hastalıkları Kliniği, İstanbul

AMAÇ: Kliniğimizde yatarak tedavi gören hastalardan Solunum Yetmezliği nedeniyle Noninvaziv Mekanik Ventilasyon (NIMV) tedavisi uygulanan hastalarda başarıyı belirleyen faktörleri belirlemek

GEREÇ - YÖNTEM: Ocak-1012 ile Nisan-2013 tarihleri arasında kliniğimizde yatarak tedavi gören hastalardan Solunum Yetmezliği nedeniyle NIMV uygulanan hastaların dosyaları retrospektif olarak incelendi. Demografik veriler, tanı, semptomlar, ek hastalıklar, SFT ve AKG bulguları, laboratuvar sonuçları ve NIMV bilgileri kaydedildi. Ölen veya invaziv YBÜ'e nakledilen hastalarda NIMV başarısız olarak kabul edildi ve bunlar ile NIMV sonrası taburcu edilen hastaların verileri karşılaştırıldı.

BULGULAR: Kliniğimizde yatarak tedavi gören hastalardan 129'una NIMV uygulanmıştır. Bu olguların yaş ortalaması 68.6 ± 11.9 (27-96) olup 61(%47.3)'i kadın ve 68 (%61.2)'i erkektir. En sık tanı KOAH (n=77, %59.7), Obezite-Hipoventilasyon sendromu (n=13, %10.1), Konjestif Kalp Yetmezliği (KKY) (n=10, %7.8) idi. Onları akciğer malignitesi (n=7, %5.5) ve astım (n=6, %4.7) izlemekteydi. Hastaların 87(%67.4)'sinde ek hastalık mevcut olup en sık Hipertansiyon (n=56, %43.4) ve DM (n=31, %24.0) olduğu görüldü. Hastalardan 16(%12.4)'sı invaziv YBÜ'e nakledilmiş, 1(%0.8)'i ise ölmüş olup 17(%13.2) olguda NIMV başarısızlıkla sonuçlanmıştır. NIMV başarılı ve başarısız olan olgular karşılaştırıldığında istatistiksel anlamlı farklılığın yatış anındaki nabız (sırasıyla 88.8 ve 95.2, p=0.033) ve ALT düzeyinde (sırasıyla 26.8 ve 37.7, p=0.027) olduğu görüldü. İstatistiksel anlamlı düzeyde olmasa da AST (sırasıyla 30.3 ve 41.6, p=0.084), Htc (sırasıyla 43.4 ve 39.2, p=0.061), %FEV1 (sırasıyla 34.7 ve 23.5, p=0.064), Dakika solunum sayısı (sırasıyla 20.5 ve 23.7, p=0.072) değerlerinin belirgin farklı olduğu ve bilinç bulanıklığı varlığının NIMV başarısız olgularda belirgin derecede yüksek bulundu (sırasıyla %65 ve %87, p=0.077) tespit edildi. Yatış AKG değerlerinin (pH sırasıyla 7.36 ve 7.37, pCO2 sırasıyla 63.3 ve 63.5), başlangıç IPAP ve EPAP değerlerinin, obstrüktif vs. restriktif akciğer hastalığı varlığının ve ek hastalık varlığının NIMV başarısında etkisinin olmadığı görüldü.

SONUÇ: Solunum yetmezliği nedeniyle NIMV uygulanan hastalarda nabız, özellikle ALT olmak üzere karaciğer fonksiyon testleri ve DSS yüksekliği, %FEV1 ve Htc düşüklüğü ile birlikte şuur bulanıklığının varlığının NIMV başarısını olumsuz etkilediği tespit edilmiştir.

TP-134

MEKANİK VENTİLASYON YAPILAN HASTALARDA PROGNOSTİK FAKTÖRLER

Saniye Göknil Çalık¹, Mustafa Çalık², Zerrin Defne Dünder³, Mehmet Ergin³, Sadık Girişkin³, Başar Cander³

¹Kütahya Dumlupınar Üniversitesi Evliya Çelebi Eğitim ve Araştırma Hastanesi Acil Kliniği

²Konya Eğitim Araştırma Hastanesi Göğüs Cerrahisi Kliniği

³Necmettin Erbakan Üniversitesi Meram Tıp Fakültesi Acil Tıp Anabilim Dalı

GİRİŞ: Bu çalışmada, yoğun bakımda mekanik ventilasyon (MV) yapılan hastalarda ilk 48 saatteki solunum parametrelerinin 30 günlük prognostik değerinin araştırılması amaçlanmıştır.

YÖNTEM: Bu çalışmada Kasım 2011 ile Ocak 2013 tarihleri arasında akut solunum yetmezliği nedeniyle kritik yoğun bakım ünitesinde MV yapılan 72, kontrol grubu 27 olan toplam 99 ardışık hasta çalışmaya alınmıştır. Yatış öncesi tanı konmuş konjestif kalp yetmezliği, kardiyomiyopati varlığı, yeni geçirilmiş miyokard infarktüsü, 18 yaş altı, nöromuskuler hastalık varlığı ve gebeliği olan hastalar çalışma dışı bırakıldı. Hastaların demografik özellikleri; GKS, APACHE II ve SOFA değerleri, vital bulguları, hemogram, biyokimya ve kan gazı incelemeleri kaydedildi. Hastalar; sağ kalanlar ve kaybedilenler olarak iki gruba ayrıldı ve parametrelerin gruplar arası farklılıkları incelendi.

BULGULAR: Çalışmaya yaş ortalaması 71,73 (18-105) olan 99 hasta alındı. Hastaların 56'sı (% 56,6) erkek ve 43'ü (% 43,4) kadındı. Hastaların değerlendirilmesi ilk 48 saatte ve 30. günde kayıt altına alınan verilerle değerlendirildi. Sağ kalan (n=37) ve kaybedilen (n=62) hastalar karşılaştırıldığında 30 günlük mortalite de yaş (p=0,092), cinsiyet (p=0,697) ve ek hastalıkta (p=0,283) istatistiksel olarak anlamlı fark tespit edilmemiştir. GKS (p=0,000), APACHE II (p= 0,000), SOFA (p= 0,000) skorları arasında fark bulunmuştur. Solunum parametreleri; FiO2 (p= 0,000), pH (p= 0,001), PO2 (p= 0,044), PCO2 (p= 0,046), A-a Gradient (p= 0,000) ve beklenen O2 gradienti farkı (p= 0,026) arasında istatistiksel olarak anlamlıydı.

TARTIŞMA: Yoğun bakımlar; konvansiyonel tedavinin yetmediği, ağır hastalık tablosu nedeniyle organ fonksiyonlarının yitirildiği ve mortalitesi yüksek hastaların takip ve tedavisi yapılır. MV yoğun bakım ünitelerinde yaygın olarak kullanılmaktadır. Amerika Birleşik Devletlerinde toplam hastane yataklarına göre kapladığı oranın yaklaşık dört katı gidere neden olmaktadır. MV'nun mortalitesi çeşitli çalışmalarda % 34-81 olarak bildirilmiştir. Skorum sistemleriyle MV hastaları ve buldukları tıbbi durum tarafsız olarak değerlendirilirken, sağ kalım için öngörü sağlanabilmektedir. Pek çok faktörden etkilenen mortaliteyi değerlendirilirken sadece belirli parametreleri kullanmayı zorlaştırmaktadır. Bu da yeni parametrelerin aranmasını zorunlu kılmaktadır. Yeni parametrelerle MV hastalarının değerlendirilmesi, izlem ve tedavisine katkı sağlayacağı düşüncesindeyiz.

SONUÇ: Çalışmamıza göre, MV yapılan vakalarının takibinde ilk 48 saat içinde kaydedilen verilerle karşılaştırıldığında FiO2, pH, PO2, PCO2, A-a Gradient ve beklenen O2 gradienti farkı değerleri prognozu tahmin etmede ucuz ve kolay kullanılabilir parametrelerdir.

TP-135

BİR EĞİTİM ARAŞTIRMA HASTANESİ'NDE ÇALIŞAN HEMŞİRELERİN NON İNVAZİV MEKANİK VENTİLASYON HAKKINDAKİ BİLGİ DÜZEYLERİ

Özcan Hañcer¹, Fulya Polat¹, Merve Tarhan¹, Songül Akbaş¹, Levent Dalar²

¹Yedikule Göğüs Hastalıkları ve Göğüs Cerrahisi Eğitim ve Araştırma Hastanesi, İstanbul

²İstanbul Bilim Üniversitesi Tıp Fakültesi, Göğüs Hastalıkları Ana Bilim Dalı, İstanbul

GİRİŞ-AMAÇ: Non invaziv mekanik ventilasyon (NİMV) solunum işini azaltarak entübasyon ve mekanik ventilasyon ihtiyacını ortadan kaldırır. Gerekli ekipmanların doğru kullanılması NİMV uygulamasını başarılı kılar. Eğitimli sağlık personeli uygulamanın önemli bir kısmını oluşturmaktadır. Bu noktadan hareketle çalışma, bir eğitim araştırma hastanesinde çalışan hemşirelerin non invaziv mekanik ventilasyon hakkındaki bilgi düzeylerini belirlemek amacıyla tanımlayıcı olarak gerçekleştirildi.

GEREÇ - YÖNTEM: Çalışma Yedikule Göğüs Hastalıkları ve Göğüs Cerrahisi Eğitim ve Araştırma Hastanesi'nde çalışan hemşireler ile tanımlayıcı olarak gerçekleştirildi. Çalışmaya hastanede çalışan 210 hemşireden, Temmuz ayı içinde hastalık, doğum, yıllık izin nedeniyle izinde olmayan ve çalışmaya katılmayı kabul eden 147 hemşire katıldı. Verilerin toplanmasında araştırmacılar tarafından geliştirilen 36 soruluk anket formu kullanıldı. Veriler SPSS 16.0 paket programı kullanılarak analiz edildi.

BULGULAR: Yaş ortalaması 32,45 ± 7,598 (19-53 yaş aralığında), %85,7'si kadın idi. %46,3'ü lisans mezunu idi. %40,8'i daha önce NİMV hakkında eğitim aldığını ve %23,1'i uygulamayı kendi kendine öğrendiğini belirtti. %77,6'sı kardiyak ya da respiratuar arrestte ve %24,5'i kardiyojenik akciğer ödeminde NİMV uygulaması yapılamayacağını belirtti. %81,6'sı NİMV uygulaması öncesinde uygun maske kullanımı en fazla dikkat edilmesi gereken husus olarak görürken, %77,6'sı NİMV maskesinde kaçığın az olmasının en temel özellik olduğunu belirtti. %61,2'si NİMV'deki hastaya inhaler ilaçlarını T bağlantısıyla verebileceğini belirtti. %89,8'i yoğun bakım, %70,7'si acil servis ve %10,2'si ameliyathanede NİMV kullanılabileceğini belirtti.

SONUÇ: NİMV uygulamasının göğüs hastalıkları hastanesinde yaygın kullanım alanı bulunmaktadır. Etkili NİMV uygulaması için eğitimli personel şarttır. NİMV uygulamasında etkin rol alan hemşireler, bu konuda temel eğitim almalıdır. Eğitim programı, tedavinin nasıl başlanacağı, endikasyonlar, takibinden kimin sorumlu olacağı ve dikkat edilmesi gereken noktaları açıkça anlatılmalıdır. Teorik bilginin yanında klinikte deneyim gözlenmesi sürecini de kapsamalıdır.

TP-136

SİGARAYI BIRAKMA ORANLARI ÜZERİNE ANKSİYETE VE DEPRESYON SKORU ÖLÇEKLERİNİN KATKISI

Habibe Hezer¹, Ayşegül Karalezli¹, Hatice Kılıç¹, Emine Argüder¹, Mükremin Er¹, Ayşegül Şentürk¹, Hatice Canan Hasanoğlu², Pervin Demir³

¹Ankara Atatürk Eğitim ve Araştırma Hastanesi, Göğüs Hastalıkları Kliniği, Ankara

²Ankara Yıldırım Beyazıt Üniversitesi, Göğüs Hastalıkları Anabilim Dalı, Ankara

³Ankara Yıldırım Beyazıt Üniversitesi, Biyoistatistik Anabilim Dalı, Ankara

AMAÇ: Bu çalışmada sigara bırakma polikliniğine başvuran hastalarda anksiyete ve depresyon skorlarının sigara bırakma düzeylerini etkileyip etkilemediğini araştırmak hedeflendi.

GEREÇ ve YÖNTEMLER: Sigara bırakma polikliniğine başvuran 406 olgu değerlendirildi. Olguların rutin biyokimyasal testleri, akciğer grafileri, solunum fonksiyon testleri (SFT), sosyodemografik özellikleri, Fagerstrom nikotin bağımlılık testleri, anksiyete ve depresyon skoru ölçekleri kaydedildi. Olguların 3 ay sonundaki sigarayı bırakma oranları değerlendirildi. Sigarayı bırakan ve bırakmayan olgular, anksiyete ve depresyon skoru ölçekleri açısından karşılaştırıldı.

BULGULAR: Çalışmaya dahil edilen 406 olgunun 163'ü (%40.1) kadın, 243'ü (%59.9) erkek idi. Tüm olguların median yaş değerleri 43 (16-73) idi. Tüm olgulara Beck Anksiyete Ölçeği (BAÖ) ve Beck Depresyon ölçeği (BDÖ) uygulandı. BAÖ yapılan olguların 175'inde test sonucu pozitif [Median BAÖ: 13 (5-20)] BAÖ kadın/erkek oranı sırasıyla, 94/81. BDÖ yapılan olguların 145'inde test sonucu pozitif [Median 10 (7-19)]. BDÖ kadın/erkek oranı sırasıyla, 94/81. 3. ay sonunda poliklinik takibine gelen 315 olgudan 118 olgunun sigarayı bıraktığı görüldü. Sigarayı bırakan olgularla bırakmayanlar BAÖ ve BDÖ açısından karşılaştırıldığında; BAÖ ve BDÖ pozitif olan olguların, negatif olan olgulara göre daha az sigarayı bıraktıkları izlendi. Ancak aralarında istatistiksel olarak anlamlı farklılık izlenmedi (sırasıyla, p=0.50, p=0.80) (Tablo 1).

SONUÇ: Bu çalışmadaki bulgular, sigara bırakma polikliniklerinde hastaların fiziksel sağlıkları değerlendirilirken mutlaka anksiyete ve depresyon düzeylerinin de değerlendirilmesi gerektiğini desteklemektedir. Bu şekilde BAÖ ve BDÖ testleri yapıp hastanın psikolojik durumu saptanarak terapi yöntemleri uygulanmasıyla, sigara bırakma oranlarının daha yüksek olabileceği düşünülmektedir.

Tablo 1. Çalışmada sigarayı bırakan ve bırakmayan olguların Beck Depresyon ve Anksiyete Skoru açısından sıklığı.

	Sigarayı bırakan olgu (n:118)	Sigara bırakmayan olgu (n:197)	p
Depresyon skoru pozitif n(%)	37 (31.4)	69 (35)	0,50
Depresyon skoru negatif n(%)	81 (68.56)	128 (65)	
Anksiyete skoru pozitif n(%)	50 (42.4)	81 (41.1)	0,82
Anksiyete skoru negatif n(%)	68 (57.6)	116 (58.9)	

TP-137

SİGARA İÇMEK OBEZİTEYİ ENGELLİYOR MU?

Aziz Gümüş¹, Servet Kayhan¹, Halit Çınarka¹, Serap Baydur², Derya Grakoup¹, Ünal Şahin¹¹Recep Tayyip Erdoğan Üniversitesi Göğüs Hastalıkları Anabilim Dalı Rize²Recep Tayyip Erdoğan Üniversitesi Endokrinoloji ve Metabolizma Hastalıkları Anabilim Dalı Rize

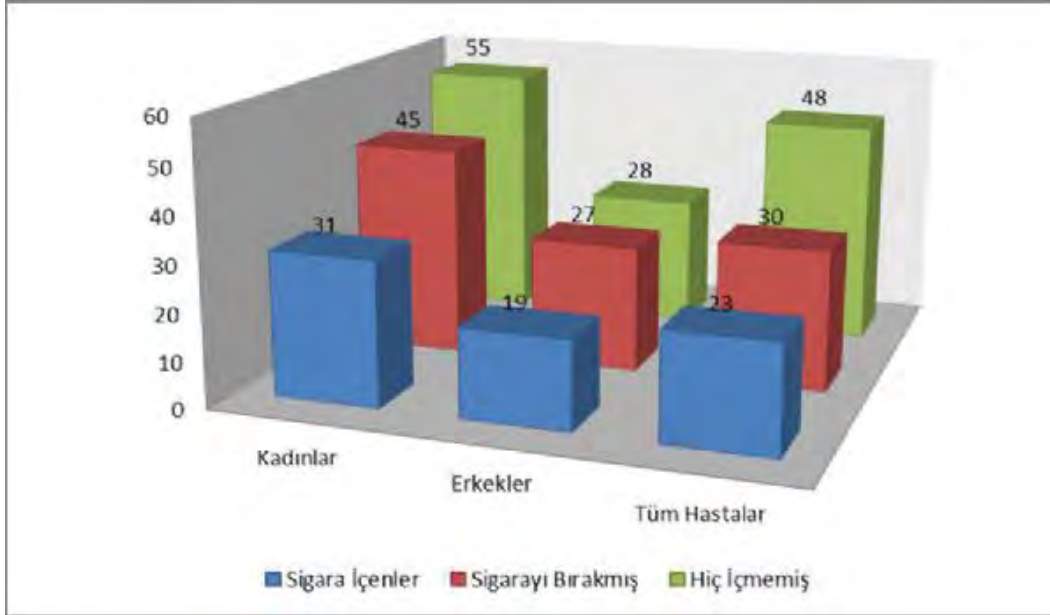
AMAÇ: Sigara ve obezite iki önemli mortalite ve morbitide nedenleridir. Sigaranın obezite ile ilişkisini gösteren araştırmalar sınırlı sayıdadır. Araştırma sonuçları birbiri ile uyumsuzdur. Amacımız sigaranın vücut kitle indeksi ve obezite gelişimi üzerine etkisini araştırmaktır.

GEREÇ - YÖNTEM: 1ocak 2013 ile 30 haziran 2013 tarihleri arasında göğüs hastalıkları polikliniğine başvuran toplam 464 (47%) erkek ve 519 (53%) kadın olmak üzere toplam 983 hasta çalışmaya alındı. Hastaların yaş, cinsiyet, vücut kitle indeksi (VKİ), diyastolik ve sistolik kan basınçları ve sigara içme durumları kaydedildi.

BULGULAR: Hastaların yaş ortalaması 50.7 ± 14.8 idi (yaş aralığı 20-80). 359 (%37) hastada obezite tesbit edildi. Kadınlarda sigara hiç içmeyenlerde sigara içenlere göre obezite oranı belirgin olarak yüksekti ($p < 0.001$). Erkeklerde daha az olmakla birlikte anlamlı farklılık vardı ($p: 0.041$). Kadınlarda VKİ, sigara içen grupta sigarayı bırakan ve hiç içmemiş gruba göre anlamlı olarak düşük bulundu. Sırasıyla $p: 0.026$ ve $p < 0.001$. Erkeklerde de benzer sonuçlar elde edildi. Sırasıyla $p: 0.019$, $p < 0.001$. VKİ ile yaş, sistolik kan basıncı ve diyastolik kan basıncı arasında pozitif, içilen sigara miktarı arasında negatif bir korelasyon tesbit edildi ($p < 0.001$). Ayrıca hem kadın hemde erkek hastalarda sigara içenlerde içmeyenlere göre sistolik ve diyastolik kan basınçları belirgin olarak düşük bulundu ($p < 0.001$).

TARTIŞMA: Sigara içimi vücut kitle indeksinde ve obezite oranlarında azalmaya, kan basıncında ise düşmeye neden olmaktadır. Sigarada bulunan hangi maddelerin ve hangi mekanizmalarla bu etkilere yol açtığı net değildir. Bu konu ile ilgili ileri araştırmalara ihtiyaç vardır.

Sigara içme durumlarına göre erkek ve kadınlardaki obezite oranları



TP-138

BAŞKENT ÜNİVERSİTESİ ZÜBEYDE HANIM HASTANESİ SİGARA BIRAKMA POLİKLİNİĞİ 1 YILLIK İZLEM SONUÇLARI

Arzu İzmir¹, Şule Akçay², Füsün Öner Eyüboğlu²¹Başkent Üniversitesi Tıp Fakültesi Göğüs Hastalıkları Anabilim Dalı, İzmir Zübeyde Hanım Hastanesi, İzmir²Başkent Üniversitesi Tıp Fakültesi, Göğüs Hastalıkları Anabilim Dalı, Ankara

AMAÇ: Dünyada 1.1 milyar, Türkiye'de 17 milyon kişi sigara içmektedir. Bu çalışmada hastanemiz sigara bırakma polikliniğinin 1 yıllık sonuçları incelendi.

GEREÇ-YÖNTEM: Ekim 2011 - Ekim 2012 tarihleri arasında polikliniğimize başvuran 37 hasta ele alındı. Olguların demografik özellikleri, sigara kullanım öyküleri, anamnez, fizik muayene, klinik, radyolojik ve biyokimyasal parametreleri, solunum fonksiyon testleri, Fagerstrom nikotin bağımlılık düzey tespiti ve anksiyete- depresyon durumu değerlendirmesini sağlayan anket form sonuçları kaydedildi.

BULGULAR: Olguların 19'u (%51.4) kadın, 18'i (%48.6) erkek ve yaş ortalaması 43.8 yıldır. Sigara kullanımı ort 33.9 paketyıl ve nikotin bağımlılık düzeyleri %70.2 ile yüksek saptandı. Olguların %78.4'ü üniversite mezunu, %67.6'sı evli, %64.9 çocuk sahibi idi, %67.6'sında ek hastalık mevcuttu ve %32.4 olgu daha önce sigara bırakma için profesyonel destek almıştı. Hastalara eğitim ve davranış terapisi ile birlikte %8.1'ine NRT, %40'ına bupropion, %45'ine vareniklin tedavisi verildi. Tedavi süresinde en sık yaşanan sorunlar sigara içme isteği, gerginlik- sinirlilik ve konsantrasyon güçlüğü iken; en sık yan etkiler bulantı, çarpıntı, karıncalanma idi ve 4 hastada yan etkiler nedeniyle tedavi stoplandı. Sigara bırakma oranları; kadın, evli, çocuklu, ek hastalığı olanlarda daha yüksek saptandı ancak fark istatistiksel olarak anlamlı değildi (p>0.05). Başarı oranları; 1. ay sonunda %75.7, 6. ay sonunda %54.1 ve 1. yıl sonunda %54.1 olarak raporlandı. Tedavide bupropion alanlarda oran %46.7, vareniklin alanlarda %52.9, NRT alanlarda ise %100 idi.

SONUÇ: Sigara kullanımı halen önemli bir halk sağlığı sorunudur ve hastalar sigara bırakma için bilgilendirilmeli, yönlendirilmeli ve profesyonel destek almaları artırılmalıdır.

Tablo 1

Toplam Olgu		37
Cinsiyet	Kadın	19 (%51.4)
	Erkek	18 (%48.6)
Yaş (Ort.±SD)		43.8±13.3
Eğitim durumu	İlkokul	1 (%2.7)
	Ortaokul	1 (%2.7)
	Lise	6 (%16.2)
	Üniversite	29 (%78.4)
Medeni durumu	Bekar	12 (%32.4)
	Evli	25 (%67.6)
Çocuk sahibi olma	Hayır	13 (%35.1)
Ek hastalık varlığı	Evet	24 (%64.9)
	Evet	25 (%67.6)

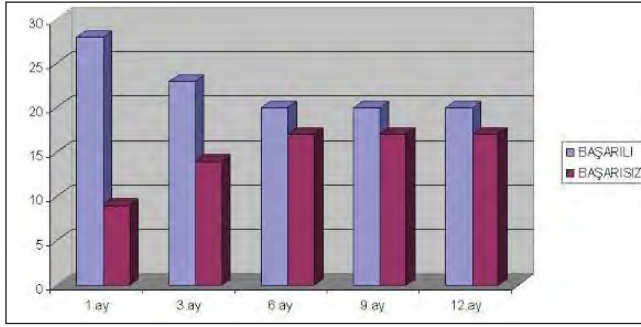
Tablo 2

Sigara paket/yıl (Ort.±SD)		33.9±36.3
Daha önce sigara bırakma öyküsü		33 (%89.2)
Daha önce profesyonel destek öyküsü		12 (%32.4)
A düzeyi (Ort.±SD)		8.8±3.9
D düzeyi (Ort.±SD)		6.8±4.3
NB düzeyi (Ort.±SD)		6.0±2.3
	Çok düşük	6 (%16.2)
	Düşük	3 (%8.1)
	Orta	2 (%5.4)
	Yüksek	16 (%43.2)
	Çok yüksek	10 (%27)

Tablo 3

Tedavi	Olgu
Medikal tedavisiz	2 (%5.4)
NRT	3 (%8.1)
Bupropion	15 (%40.5)
Vareniklin	17 (%45.9)

Şekil 1



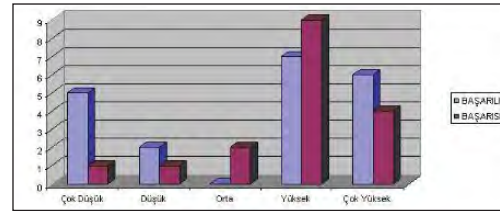
Tablo 4

		12. ay sonuç		p
		Başarılı 20	Başarısız 17	
Cinsiyet (n, %)	Kadın	11 (%57.9)	8 (%42.1)	0,630
	Erkek	9 (%50.0)	9 (%50.0)	
Eğitim durumu	İlkokul	1 (%100.0)	0 (%0.0)	0,295
	Ortaokul	0 (%0)	1 (%100.0)	
	Lise	3 (%50.0)	3 (%50.0)	
	Üniversite	16 (%55.2)	13 (%44.8)	
Medeni durumu	Bekar	5 (%41.7)	7 (%58.3)	0,295
	Evli	15 (%60.0)	10 (%40.0)	
Çocuk sahibi olma		14 (%58.3)	10 (%41.7)	0,478
Ek hastalık varlığı		15 (%60.0)	10 (%40.0)	0,295

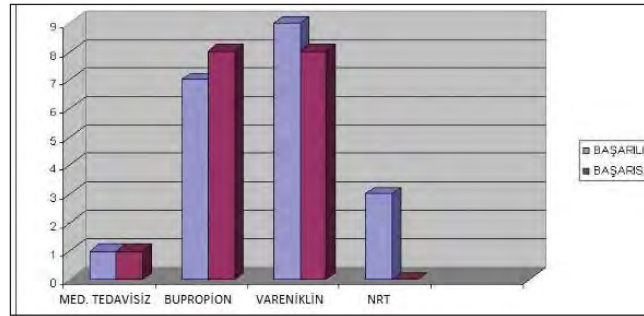
Tablo 5

	I. Yıl Sonuç		p
	Başarılı N=20	Başarısız N=17	
Sigara paket/yıl (Ort±SD)	33,1±24,9	34,8±47,2	0,319
NB düzeyi (Ort±SD)	5,7±2,7	6,3±1,8	0,841
Çok düşük	5 (83,3)	1 (16,7)	-
Düşük	2 (66,7)	1 (33,3)	
Orta	0 (0,0)	2 (100,0)	
Yüksek	7 (43,8)	9 (56,3)	
Çok yüksek	6 (60,0)	4 (40,0)	
A düzeyi (Ort±SD)	8,4±3,7	9,3±4,3	0,500
D düzeyi (Ort±SD)	6,8±4,2	6,8±4,6	0,988

Şekil 2



Şekil 3



TP-139

İKİNCİ BASAMAK SAĞLIK KURULUŞU ÇALIŞANLARININ SİGARA ALIŞKANLIKLARI, SİGARA YASAĞI VE SİGARA PAKETLERİ ÜZERİNDEKİ UYARI MESAJLARI İLE İLGİLİ GÖRÜŞLERİ

Elif Tanrıverdio¹, Kezban Özmen Süner¹, Ege Güleç Balbay², Hasan Süner²¹Düzce Atatürk Devlet Hastanesi, Göğüs Hastalıkları Kliniği, Düzce²Düzce Üniversitesi, Göğüs Hastalıkları Ana Bilim Dalı, Düzce

GİRİŞ: Sigara kullanımı önemli bir halk sağlığı sorunu olmaya devam etmektedir. Çalışmamızda hastanemiz sağlık çalışanlarının sigara içme alışkanlıklarını, ülkemizde uygulanan kapalı alanlarda sigara içilmesini yasaklayan yasa konusundaki düşüncelerini ve sigara paketleri üzerindeki uyarı mesajları ile ilgili görüşlerini saptamayı amaçladık.

GEREÇ VE YÖNTEM: Hastanemizde çalışan sağlık personelinden ulaşılabilen ve anket formunu cevaplamayı kabul eden 202 kişi çalışmamıza dahil edildi. Anket formu yaş, cinsiyet, eğitim durumu, meslek, sigara içme durumu, evde sigara içilme durumu, kapalı yerlerde sigara içme yasağı ve sigara paketleri üzerindeki uyarı mesajları konusunda katılımcının görüşü sorularını içermektedir. Her katılımcı anket formunu isim belirtmeksizin kendisi cevapladı.

BULGULAR: Çalışmamızda değerlendirilen yaş ortalamaları 35.06±8.1 olan 202 olgunun 132'si (%34.7) kadın, 70'i (%65.3) erkek idi. Olguların çoğu (%82) evliydi. Olguların %93.1'i üniversite mezunuydu. %46'sı doktor, %29'u hemşireydi. Diğer sağlık çalışanlarının dağılımı Tablo-1 de yer almaktadır. 92 (%45.5) katılımcı sigara içmiyor, 83 (%41.1) katılımcı sigara içiyor ve 27 (%13.4) katılımcı daha önce içmiş ve bırakmıştı. %62.4 (126)'ünün evinde sigara içilmezken, % 37.6 (76)'sının evinde sigara içiliyordu. Evin en çok sigara içilen bölümü tek başına balkondur (%20.3). Anketimize yanıt veren olguların %67.8'i (137) evde misafirlerinin sigara içmesine izin vermezken, %32.2(65)'si izin vermektedir. Şu an evlerinde sigara içilmeyenlerin %43.6 (88)'sının evinde daha önce de hiç sigara içilmemişti. Kapalı ortamda sigara içme yasağını olguların çoğunluğu (%73.3) doğru bulmaktayken, %3(6)'ü desteklememekteydi. %23.8 (48)'i ise bu soru karşısında yorumsuz kalmıştı. Sigara üzerindeki uyarı ve resimlerin sigara bırakmada etkisiz olduğu düşünenlerin oranı %47.0 (95) idi. Ancak katılımcılardan sigara paketleri gösterilmeksizin paketler üzerindeki uyarı resimlerinden etkilendiklerini belirtmeleri istenmişti ve bu uyarı resimlerinin etkili olmadığını belirten 95 kişiden 37'si(%38.94) de bu soruya yanıt vermişti. En çok etkili olarak belirtilen uyarı resimleri katılımcıların ifadesiyle sırasıyla 'kirli akciğer resmi, morgdaki ölü adam, yoğun bakımdaki bebek, yoğun bakımda solunum cihazına bağlı hasta, maskeli çocuk' idi.

SONUÇ: Çalışmamız hastanemiz sağlık çalışanlarının çoğunun kapalı ortamlarda sigara içilmemesini desteklediğini göstermektedir. Her ne kadar sigara paketleri üzerindeki uyarı mesajları etkisiz olarak düşünülse de hastalık, ölüm ve sevdiklerine (bebek-çocuk) zarar verme korkusu en etkili bulunan temalardır.

Tablo-1: Olguların Meslek Dağılımları

	n	%
Bilgisayar Teknisyeni	6	3,0
Doktor	46	22,8
Eczacı	1	0,5
Güvenlik Görevlisi	10	5,0
Hemşire	60	29,7
Laborant	2	1,0
Memur	17	8,4
Röntgen Teknisyeni	4	2,0
Santral Operatörü	1	0,5
Temizlik Personeli	16	7,9
Tıbbi Sekreter	39	19,3
Toplam	202	100

TP-140

SİGARA BIRAKMA VE AKCİĞER KANSERİ EVRESİ ARASINDA İLİŞKİ VAR MI?

Sibel Arınç¹, Pınar Güney¹, Umut Sabri Kasapoğlu¹, Sinem Güngör¹, İlim İrmak², Feyyaz Kabadayı¹

¹Süreyyapaşa Göğüs Hastalıkları ve Göğüs Cerrahisi Eğitim Ve Araştırma Hastanesi, Göğüs Hastalıkları Kliniği, İstanbul

²Dr.Süreyya Adanalı Göksun Devlet Hastanesi, Göğüs Hastalıkları, Kahramanmaraş

GİRİŞ: Akciğer kanseri en sık görülen kanser türlerindedir; tüm dünyada yıllık 1.3 milyon ölümlerle en sık öldüren kanserdir ve başlıca sağlık sorunlarından birisi olmaya devam etmektedir. Akciğer kanserinde en başta gelen nedenin sigara içiciliği olduğu kesinlik kazanmıştır. Yirmi birinci yüzyılda Türkiye ve tüm dünyada moleküler biyolojideki gelişmeler ışığında risk gruplarını belirleme, çocuklara ve adolesanlara yönelik sigaraya başlamama ve başlamış olanlara bıraktırma akciğer kanserini önlemede esas hedefi oluşturacaktır.

MATERYAL - METOD: Ocak 2012- Mayıs 2013 arasında kliniğimizde akciğer kanseri tanısı almış olan 53 olgu prospektif olarak çalışmaya alındı. Hastaların demografik özellikleri, başvuru şikayetleri, akciğer kanseri evresi, sigara içme özellikleri kaydedildi. Grupların karşılaştırılmasında ki-kare testi kullanıldı.

BULGULAR: 50 erkek 3 kadın hastadan oluşan olguların yaş ortalaması 61.6 idi. 21 olgu(%40) adenokarsinom, 32 olgu(%60) skuamöz hücreli karsinom tanısı alıp takip ve tedavi edilmekteydi. Evre1-2 de en sık saptanan semptom 13 olguda(%50) öksürük ve 8 olguda(%30) nefes darlığıydı. Evre3-4 de en sık saptanan semptom 13 olguda(%48) öksürük ve 10 olguda(%37) nefes darlığıydı. Erken ve geç evre akciğer kanserli olguların semptomları arasında fark bulunamamıştır (p>0.05). 6 olgu(%11) akciğer kanseri tanısı olmasına rağmen halen sigara içmeye devam ediyordu. 29 olgunun(%55) akciğer kanseri tanı aşamasında sigara kullanmayı bıraktığı tespit edildi.

SONUÇ: Akciğer kanseri semptomları ile evre arasında bir ilişki kurulamamıştır. Akciğer kanserli olguların büyük bir kısmı tanı aşamasında sigarayı bırakmaktadırlar.

TP-141

SİGARA BIRAKMA TEDAVİSİ SONRASI MPV DEĞERİNDEKİ DEĞİŞİMLER

İclal Hocanlı¹, Abdurrahman Abakay¹, Özlem Abakay¹, Mehmet Halis Tanrıverdi², Hadice Şen¹, Abdullah Çetin Tanrıkulu¹, Yılmaz Palancı³, Recep Işık¹

¹Dicle Üniversitesi, Göğüs Hastalıkları Ana Bilim Dalı, Diyarbakır

²Dicle Üniversitesi, Aile Hekimliği Ana Bilim Dalı, Diyarbakır

³Dicle Üniversitesi, Halk Sağlığı Ana Bilim Dalı, Diyarbakır

Dünyada her yıl beş milyondan fazla kişi tütün kullanımı nedeniyle hayatını kaybetmektedir. Sigaraya başlamanın önlenmesi ve bırakmanın artırılması, sigara alışkanlığı kazanmış olanlara yönelik sigara bırakma programlarının düzenlenmesi tütün bağımlılığıyla mücadelede yer alan önemli faaliyetlerdendir. Ortalama trombosit hacmi (Mean Platelet Volüm=MPV) hemostatik önemi olan fizyolojik bir değişkendir ve trombosit aktivasyonunun bir göstergesidir. Akut miyokard infarktüsü, akut serebral iskemi ve geçici iskemik ataklarda MPV'de artış olduğu bildirilmiştir. Bu çalışmada amaç, sigara bırakma tedavisi sonrası hemotolojik parametrelerden olan MPV değerindeki değişiklikleri tespit etmektir. Çalışma Ocak-2011 ile Ocak-2012 tarihleri arasında Dicle Üniversitesi Araştırma Hastanesi Göğüs hastalıkları Sigara Bırakma Polikliniğine başvuran 150 hastanın kayıtları retrospektif olarak incelenmesi ile yapıldı. Hastaların 105'i erkek (%70), 45'i kadındı (%30). Olguların %48'i (n=72) sigarayı bırakan grupta, %52'si (n=78) sigara bırakmayan gruptaydı. Sigara bırakan grupta yaş ortalaması 35,8 yıl, bırakmayan grupta yaş ortalaması ise 34,9 yıl idi ve gruplar arasında farklılık yoktu (p=0,58). Sigarayı bırakan grupta ortalama MPV değeri (fL) 7,5'ten 7,2'e düşmüş ve bu fark istatistiksel olarak anlamlı fark saptandı (p=0,014). Bırakmayan grupta anlamlı bir değişiklik saptanmadı (p>0,05). Çalışmamızda sigara bırakma tedavisi öncesi sigara içenlerde yüksek olan MPV değeri tedavi sonrası sigarayı bırakanlarda anlamlı bir düşüş saptandı.

TP-142

DESTEK TEDAVİSİ SONRASI SİGARAYI BIRAKMANIN RDW DÜZEYİ ÜZERİNDEKİ ETKİSİ

Yılmaz Palancı¹, Özlem Abakay², Mehmet Halis Tanrıverdi³, İclal Hocaanlı², Hadice Şen², Abdullah Çetin Tanrıku², Abdurrahman Abakay²

¹Dicle Üniversitesi, Halk Sağlığı Ana Bilim Dalı, Diyarbakır

²Dicle Üniversitesi, Göğüs Hastalıkları Ana Bilim Dalı, Diyarbakır

³Dicle Üniversitesi, Aile Hekimliği Ana Bilim Dalı, Diyarbakır

Sigara dumanı icinde farmakolojik olarak aktif, antijenik, sitotoksik, mutajenik ve karsinojenik olan 4.000'den fazla madde içerir. Tütün bağımlılığı yinelenen ve çoklu girişimler gerektiren kronik bir hastalık olarak kabul edilmektedir. Bu nedenle tütün bağımlısı hekim tarafından sürekli kontrol altında tutulmalıdır. Sigara bırakma polikliniği olmaksızın bırakma olasılığı %3–5 iken poliklinik yardımı ile bu oran %40'lara kadar yükselmektedir. Red blood cell distribution width (RDW) tam kan analizinde ölçülen bir parametredir. Son çalışmalar RDW'nin pnömoni ve tüberküloz gibi enfeksiyöz hastalıklarda, inflamatuvar hastalıklarda, kardiyovasküler hastalıklarda, romatoid artrit, kolon kanseri ve metabolik sendrom gibi bir çok hastalıkta yeni bir belirteç olabileceğini bildirmiştir. Bu çalışmada amaç, sigara bırakma tedavisi sonrası hematolojik parametrelerden olan RDW düzeylerindeki değişimleri tespit etmektir. Çalışma Ocak–2011 ile Ocak–2012 tarihleri arasında Dicle Üniversitesi Araştırma Hastanesi Göğüs Hastalıkları Sigara Bırakma Polikliniğine başvuran 150 hastanın kayıtları geriye dönük olarak incelenmesi ile yapıldı. Hastaların 105'i erkek (%70), 45'i kadındı (%30). Olguların %48'i (n=72) sigarayı bırakan grupta, %52'si (n=78) sigara bırakmayan gruptaydı. Sigara bırakan grupta yaş ortalaması 35,8 yıl, bırakmayan grupta yaş ortalaması ise 34,9 yıl idi ve gruplar arasında farklılık yoktu (p=0,58). Sigarayı bırakan grupta tedavi öncesi ortalama RDW düzeyi $14,37 \pm 1,14$ iken tedavi sonrası $13,59 \pm 1,78$ 'e düşmüş ve bu fark istatistiksel olarak anlamlı fark saptandı (p=0,009). Bırakmayan grupta anlamlı bir değişiklik saptanmadı (p>0,05). Çalışmamızda destek tedavisi sonrası sigara bırakan grupta anlamlı düzeyde RDW düşüşü saptandı. Bu durum RDW'nin prognostik marker olarak kullanıldığı enfeksiyöz, inflamatuvar ve iskemik hastalık riskinin sigara bırakıldıktan sonra takip için RDW'nin kullanılabileceğini düşündürmektedir.

TP-143

SİGARA İÇEN SAĞLIK ÇALIŞANLARINDA FİZİKSEL AKTİVİTE DÜZEYİ VE ETKİLEYEN FAKTÖRLER

İlknur Naz¹, Hülya Doğan Şahin¹, Fevziye Tuksavul¹, Nimet Aksel², Ayşe Özsöz²¹Dr. Suat Seren Göğüs Hastalıkları ve Cerrahisi Eğitim Araştırma Hastanesi, Pulmoner Rehabilitasyon Ünitesi²Dr. Suat Seren Göğüs Hastalıkları ve Cerrahisi Eğitim Araştırma Hastanesi, Göğüs Hastalıkları Kliniği

AMAÇ: Toplumda sigara içme davranışları açısından sorumluluk sahibi olan hastane çalışanlarında sigara tüketimi oldukça yaygındır. Bununla birlikte birçok ülkede fiziksel aktivitenin yeterli düzeyde yapılmaması önemli bir sorundur. Bu çalışmanın amacı sigara içen hastane çalışanlarının fiziksel aktivite düzeylerini ve etkileyen faktörleri incelemektir.

YÖNTEM: Çalışmaya 117 hastane çalışanı (doktor, hemşire, fizyoterapist, sağlık teknisyeni, hastabakıcı, vb.) dahil edildi. Katılımcıların demografik özellikleri, sigara öyküleri, solunumsal semptomları kaydedildi. Nikotin bağımlılık düzeyleri Fagerström Nikotin Bağımlılık Testi ile değerlendirildi. Fiziksel aktivite düzeyleri Uluslararası Fiziksel Aktivite Anketi ile belirlendi ve olgular fiziksel olarak aktif olmayan, aktivite düzeyi düşük olan ve aktivite düzeyi yeterli olan şeklinde sınıflandırıldı.

BULGULAR: Çalışmaya katılanların 54'ü erkek (%46.2), 63'ü kadındı (%53.8). (Yaş ort: 36.35 ± 8.40, BKİ: 24.41 ± 4.10). Sigaraya başlama yaşları ortalama 20.50 ± 4.77, sigara içme süreleri ortanca 14.00 ± 8.56 yıldır. Nikotin bağımlılık seviyeleri ortanca 3.00 ± 2.73 idi ve nikotin bağımlılıkları düşük bulundu. Olguların fiziksel aktiviteye bağlı enerji tüketimleri ortalama 1314.25 ± 921.26 MET-dk /haftaydı. Katılımcıların % 23'ü (n=27) fiziksel olarak aktif bulunmadı, % 72'sinin (n=84) fiziksel aktivitesi düşük düzeydeydi, sadece % 5'inin (n=6) fiziksel aktivitesi yeterli düzeydeydi. BKİ 25 kg/m²'nin üstünde olan olguların fiziksel aktivite düzeyleri anlamlı ölçüde düşüktü (p<0.05). Kadın ve erkek olguların fiziksel aktivite düzeyleri açısından anlamlı fark yoktu. Fiziksel aktivite düzeyi yaş ve sigara içme süresi ile ilişkili bulunmadı. Nikotin bağımlılığı yüksek ve düşük olan olgular karşılaştırıldığında fiziksel aktiviteye bağlı enerji tüketimi açısından anlamlı fark yoktu (p>0.05).

SONUÇ: Çalışmamızda sigara içen sağlık çalışanlarının fiziksel aktivite düzeyi ortalama nikotin bağımlılıkları düşük olmasına rağmen belirgin olarak düşük bulunmuştur. Fiziksel aktivite BKİ atıkça azalmaktadır. Sonuç olarak sigara içen bireylerde fiziksel aktiviteyi geliştirme ve diyet uygulamalarının sigara bırakma programlarında başarıyı arttıracaklarını düşünmekteyiz.

Katılımcıların Demografik ve Klinik Özellikleri

n=117	Ortalama ± SS	Ortanca
Yaş (yıl)	36,35 ± 8,40	36,00
BKİ(kg/m ²)	24,42 ± 4,0	23,52
Sigara içme süresi (yıl)	15,38 ± 8,56	14,00
Sigara başlama yaşı (yıl)	20,50 ± 4,77	20,00
Fagerström NBT	3,45 ± 2,73	3,00

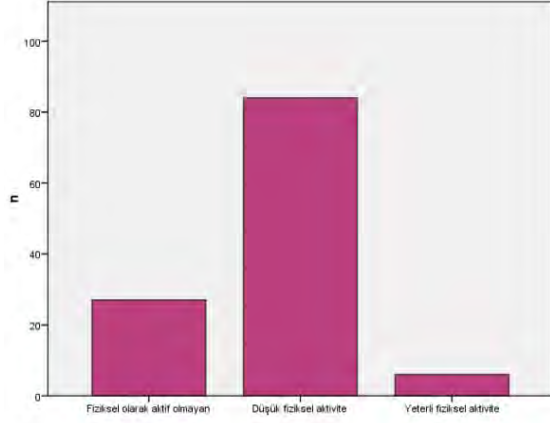
Uluslararası Fiziksel Aktivite Anketi

1. Geçen 7 gün içerisinde kaç gün ağır kaldırma, kazma, aerobik, basketbol, futbol veya hızlı bisiklet çevirme gibi şiddetli fiziksel aktivitelerden yaptınız?
2. Bu günlerin birinde şiddetli fiziksel aktivite yaparak genellikle ne kadar zaman harcadınız?
3. Geçen 7 gün içerisinde kaç gün hafif yük taşıma, normal hızda bisiklet çevirme, halk oyunları, dans, bowling veya çiftler tenis oyunu gibi orta dereceli fiziksel aktivitelerden yaptınız? Yürüme hariç.
4. Bu günlerin birinde orta dereceli fiziksel aktivite yaparak genellikle ne kadar zaman harcadınız?
5. Geçen 7 gün, bir seferde en az 10 dakika yürüdüğünüz gün sayısı kaçtır?
6. Bu günlerden birinde yürüyerek genellikle ne kadar zaman geçirdiniz?
7. Geçen 7 gün içerisinde, günde oturarak ne kadar zaman harcadınız?

Katılımcıların Fiziksel Aktivite Düzeyleri

Fiziksel Aktivite (MET-dk/hafta)	UFAA Puanı Ort ± SS	Ortanca	Q25-75
Toplam fiziksel aktivite	1314 ± 921	1100	677.5-1655
Şiddetli fiziksel aktivite	156 ± 309	0	0-170
Orta şiddetli fiziksel aktivite	249 ± 466	0	0-320
Yürüme	909 ± 626	880	564- 1089
Oturma süresi(dk)	346 ± 129	300	240-420

Katılımcıların Fiziksel Aktivite Düzeylerine Göre Dağılımları



Katılımcıların Demografik ve Klinik Özellikleri Arasındaki İlişki

	Yaş	İçme süresi	NBT	BKİ	Yürüme	Orta	Şiddetli	Oturma süresi	Total FA
Başlama yaşı	,273**	-,091	-,317**	-,012	-,055	,051	,138	-,275**	,035
Yaş		,852**	-,103	,385**	-,099	,040	,198*	-,059	,018
İçme süresi			,134	,419**	-,077	-,009	,110	,070	-,021
NBT				-,030	-,144	-,106	-,154	,058	-,202*
BKİ					-,207*	-,077	-,071	,094	-,204*
Yürüme						,108	,072	-,127	,758**
Orta							,186*	-,126	,641**
Şiddetli								-,132	,479**
Oturma süresi									-,193*

*p<0.05 **p<0.01

BKİ 25'in Altı ve Üstü Olguların Fiziksel Aktivite Puanlarının karşılaştırılması

	BKİ 25'in altı (n=63)	BKİ 25'in üstü (n=54)	z	p
FA	Ort±SS (Ortanca)	Ort ± SS (Ortanca)		
Total FA	1387±764(1188)	1229 ±1076(890)	-1,963	0,04
Şiddetli FA	170±333 (0)	139 ± 280(0)	-,024	,981
Orta şiddetli FA	264±517 (0)	231±402(0)	-,586	,558
Yürüme	952±361 (990)	860±837 (693)	-3,395	,001
Oturma	343 ±133 (300)	350±125(360)	-,472	,637

Kadın ve erkek katılımcıların fiziksel aktivite puanlarının karşılaştırılması

	Kadın(n=63)	Erkek(n=54)	z*	p
FA	Ort ±SS (Ortanca)	Ort ±SS (Ortanca)		
Total FA	1183 ± 838 (978)	1466 ± 995 (1188)	-1939	0,053
Şiddetli FA	147 ± 308 (0)	166 ± 312 (0)	-934	0,351
Orta FA	248 ± 524 (0)	249 ± 393 (0)	-294	0,768
Yürüme	787 ± 449 (693)	1052 ± 763 (990)	-2,584	0,010
Oturma	352 ± 137 (300)	340 ± 119 (330)	-219	0,826

Nikotin Bağımlılığı Düşük ve Yüksek Olguların Fiziksel Aktivite Puanlarının Karşılaştırılması

	NBT 6 ve üstü (n=25)	NBT 6 altı (n=92)	z	p
FA	Ort±SS(Ortanca)	Ort±SS(Ortanca)		
Total FA		1398±979(1105)	-1,580	,487
Şiddetli FA		170±326 (0)	-,695	,487
Orta şiddetli FA		292±506 (0)	-2,148	,032
Yürüme		937±674(792)	-,163	,870

Oturma 345±132(300) -,365 ,715

TP-144

1'NCİ BASAMAK MUAYENE MERKEZİNDE TÜTÜN BAĞIMLILIĞI EĞİTİM VE TEDAVİ ÇALIŞMASI

Pelin Ercan¹, Erdiç Ercan², Gülin Erkmey Yıldırım³

¹1'nci Hava İkmal Bakım Merkezi, 1'nci Basamak Muayene Merkezi, Eskişehir.

²Eskişehir Asker Hastanesi, Yüksek Basınçlı Oksijen Tedavi Kliniği, Eskişehir.

³Yüksek İhtisas Eğitim ve Araştırma Hastanesi, Göğüs Hastalıkları ve Tütün Bağımlılığı Tedavi ve Eğitim Birimi, Ankara.

GİRİŞ: İnsan sağlığının korunması ve hastalıkların tedavisi gibi 1'nci basamak sağlık hizmetlerinin verilmekte olduğu polikliniğimizde akut ve kronik birçok endikasyonda takip ve tedavi hizmeti verilmektedir. Hastalar anamnez, fizik muayene ve tetkikler ile değerlendirilmekte ihtiyaç durumunda 2'nci basamak sağlık kurumuna sevk edilmektedir. Polikliniğimiz faaliyeti olarak toplum sağlığı konularında eğitimler verilmektedir. Son yıllarda tütün ve tütün ürünlerinin bir bağımlılık hastalığı olduğu, bireysel ve toplumsal çok yönlü zararları hakkında toplumsal bilinçlenme artmış olup yeni yasal düzenlemeler ile eğitim ve tedavi programları ivme kazanmıştır. Bu kapsamda polikliniğimizde Göğüs Hastalıkları ve Tütün Bağımlılığı Tedavi ve Eğitim Birimi ile ortak bir program yürütülmektedir. Çalışmamızın amacı polikliniğimizde yürütmekte olduğumuz tütün bağımlılığı hakkında eğitim ve tedavi çalışmalarının sonuçlarının ortaya konmasıdır.

GEREÇ - YÖNTEM: Çalışma prospektif olarak yapılmış olup veriler poliklinik hasta kayıtlarından elde edilmiştir. Hesaplamalar ve tablolar Microsoft Excel programı kullanılarak hazırlanmıştır.

BULGULAR: Çalışmamız Ocak 2012 - Aralık 2012 tarihleri arası 12 aylık dönemde icra edilmiştir. Çalışma başlangıcında Tütün bağımlılığında bilişsel ve davranışçı yaklaşımların uygulandığı 20 ayrı program gerçekleştirilmiştir ve 811 kişiye ulaşılmıştır. Bu uygulamanın akabinde Tütün Bağımlılığından kurtulmaya karar vermiş olan 410 kişi polikliniğimize başvurmuş olup tüm bu hastalara ekshalasyon havasında CO analizi yapılmıştır. Tüm hastalara sigaradan kurtulma tedavisinin en önemli bileşeni olan Bilişsel ve Davranış teknikleri uygulanmıştır. Hastaların durumlarına göre Nikotin Bandı (N=52), Nikotin Sakızı (N=49), Nikotin Pastili (N=113), Bupropiyon Hcl (N=119) ve Vareniklin Tartarat (N=51) ilaçları başlanmış ve salt bilişsel davranışsal tekniklerin yeterli olduğu 16 hasta tedavi olmuştur. Çalışmamızda 300 (%75) kişi Tütün Bağımlılığından kurtulduğunu beyan etmiştir. Kullanılan ilaç sıklıkları Tablo-1 de özetlenmiştir.

SONUÇ: Polikliniğimizde uygulamakta olduğumuz tütün bağımlılığı tedavi ve eğitim çalışması 1 yıllık erken dönem sonuçları yüksek (%73,17) oranla başarıya ulaşmıştır. Yürütmekte olduğumuz çalışma devam etmekte olup orta uzun dönem sonuçlar için hasta takip ve tedavileri devam etmektedir.

Tablo-1

Kullanılan Yöntem ve ilaçlar	N	Yüzde
Nikotin Bandı	52	%12,68
Nikotin Sakızı	49	%11,95
Nikotin Pastili	113	%27,56
Bupropiyon Hcl	119	%29,02
Vareniklin Tartarat	51	%12,44
İlaç Kombinasyonları	10	%2,44
Salt Bilişsel Davranışsal Teknikler	16	%3,90
Toplam	410	%100

Polikliniğimizde yürütülen tütün ve tütün ürünleri mücadele programında kullanılan ilaç dağılımları.

TP-145**HİPERSENSİTİVİTE PNÖMONİSİ-ALTI OLGU NEDENİYLE**

Özlem Saniye İçmeli, Baran Gündoğuş, Merve Çiftci, Pakize Sucu, Hatice Türker
İstanbul Süreyyapaşa Göğüs Hastalıkları ve Göğüs Cerrahisi Eğitim ve Araştırma Hastanesi

GİRİŞ: Ekstresek allerjik alveolitis diye de bilinen hipersensitivite pnömonisi, fungal, bakteriyel ve hayvansal proteinler kaynaklı organik tozların veya reaktif kimyasalların tekrarlayan inhalasyonları sonunda oluşan interstisyel akciğer hastalığı olarak tanımlanabilir. Geleneksel olarak akut, subakut ve kronik fazlarda karşımıza çıkabilir. Tanısında, etkenin aydınlatılmasına yönelik ayrıntılı çevre ve meslek hikayesi alınması anahtar rol oynar. Klinik görüntü, radyolojik anormallikler, solunum fonksiyon testleri ve immünolojik testlerin kombinasyonu ile tanı konulur. Hastalığın ilerlemesini önlemek için erken tanı, etkenden uzaklaşma ve tıbbi tedavi gerekmektedir.

OLGU: Kliniğimizde hipersensitivite pnömonisi tanısı konulan altı hastanın 5'i kadın 1'i erkekti. Olguların yaşları 23-55 yıl arasında idi. İki hastada saman maruziyeti ve diğer 4 hastada kuş maruziyeti öyküsü vardı. Etkenden uzaklaştırılan hastaların semptomları geriledi.

SONUÇ: Anamnezde çevresel maruziyet araştırılmasının tanı konulabilir ve önlenebilir bir hastalık olan hipersensitivite pnömonisindeki önemini klinik, radyolojik ve diğer laboratuvar bulguları ile tanı konulan olgularla literatürün eşliği altında tartışmak istedik.

TP-146

SARKOİDOZ HASTALARINDA 24 SAATLİK İDRAR İLE SPOT İDRARDA KALSİYUM DEĞERLERİNİN KORELASYONUNUN DEĞERLENDİRİLMESİ

Selahattin Öztaş, Ülkü Aka Aktürk, Dilek Ernam, Nagihan Durmuş Koçak, Güliz Ataç
Süreyyapaşa Göğüs Hastalıkları ve Göğüs Cerrahisi Eğitim ve Araştırma Hastanesi

AMAÇ: Çalışmamızda sarkoidoz tanısı alan hastalarımızda böbrek tutulumunun değerlendirilmesinde kullandığımız 24 saatlik idrarda kalsiyumun spot idrar kalsiyumu ile korelasyonunu değerlendirmeyi amaçladık.

MATERYAL - METOD: Klinik, radyolojik ve histopatolojik olarak sarkoidoz tanısı alan hastalarda tedavi açısından organ tutulumlarını değerlendirmek amacıyla akciğer grafileri ve akciğer tomografileri, göz konsültasyonu, ACE düzeyi, akciğer difüzyon kapasitesi ve hem 24 saatlik idrarda hem de spot idrarda kalsiyum düzeyleri istendi. Hastalar akc grafisi bulgularına göre evrelendirildi. Spot idrar kalsiyum değerleri ile 24 saatlik idrar kalsiyum değerleri kaydedildi ve korelasyonuna bakıldı

SONUÇLAR: Kliniğimizde 2009-2013 yılları arasında tanı konan 39 sarkoidoz hastası çalışmaya dahil edildi. Hastaların 11'u erkek, 28'i kadındı. Olguların yaş ortalaması 41.12 olarak saptandı. Sarkoidoz olguları akciğer grafilerine göre değerlendirildiğinde % 86.4'ü evre 1 ve 2 olarak saptandı. Olguların 4'ü evre 3, 1'i evre 4 olarak saptandı. Olguların 9'da 24 saatlik idrarda kalsiyum yüksek saptandı. Yüksek saptanan 10 olgunun 9'de spot idrarda da kalsiyum yüksekti. Spot idrarda kalsiyumun sensitivitesi %90 olarak saptandı.. Öte yandan spot idrarda kalsiyum değerlerine bakıldığında olguların 30'da yüksek saptandı. Spot idrarda kalsiyum değerleri yüksek saptanan 30 olgunun sadece 9'da 24 saatlik idrarda kalsiyum yüksekti. Dolayısı ile spot idrarda kalsiyumun spesifitesi düşük olarak tespit edildi. Spot idrarda kalsiyum 24 saatlik idrarda kalsiyum ile karşılaştırıldığında sensitivitesi yüksek ancak spesifitesi düşük bir biyokimyasal parametre olarak değerlendirildi. Çalışmamızda, olgu sayısı az olmakla beraber sarkoidoz hastalarında böbrek tutulumunu değerlendirmek için 24 saatlik idrarda kalsiyum yerine spot idrarda kalsiyum bakılmasının uygun olmadığı sonucuna varıldı.

Tablo 1

	24 saatlik idrar kalsiyumu	spot idrar kalsiyumu
normal değerler	29	9
yüksek değerler	10	30

24 saatlik idrar ve spot idrarda normal ve yüksek kalsiyumu tespit edilen olgu sayıları

TP-147

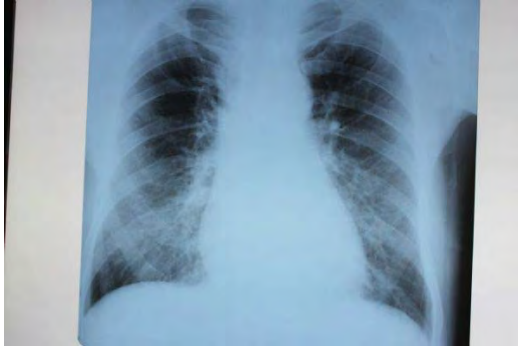KARDİYAK RELAPSLARLA SEYREDEN SARKOİDOZ OLGUSU

Sinem Güngör, Murat Yalçınsoy, Sevinç Bilgin, Pakize Sucu, Hüseyin Kadı, Esen Akkaya

T.C. S.B. Sürayyapaşa Göğüs Hastalıkları ve Göğüs Cerrahisi Eğitim ve Araştırma Hastanesi, Göğüs Hastalıkları, İstanbul

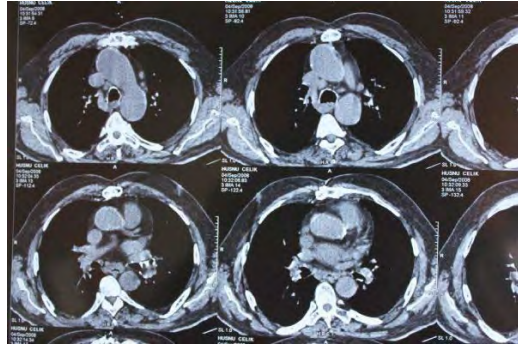
Sarkoidozda kardiyak tutulum mortalite ve kötü prognozla ilişkilidir. Otopsi çalışmalarında sarkoidoz kardiyak tutulumunun sıklığı %20-27 olarak bildirilmesine rağmen olguların %5'inden azında klinik bulgular saptanabilmektedir. Subklinik histolojik miyokardiyal sarkoid lezyonları olan olguların çoğu asemptomatik olmakla beraber olguların %30-65'inde ritm bozukluğu ve buna bağlı ani ölümler görülebilmektedir. Tedavide kortikosteroidlerin olumlu etkileri nedeniyle kardiyak tutulumun erken tespiti mortalitenin önlenmesi açısından önemlidir. Kliniğimizde takip ettiğimiz, sarkoidoz kardiyak tutulum nedeniyle kortikosteroid tedavi başlanan ve takiplerinde kardiyak sarkoidoz açısından relaps gösteren bir olguyu sunduk. 2008 yılında bronkoskopik biyopsi ile sarkoidoz tanısı konan, 56 yaşında, erkek, öz geçmişinde diyabetes mellitus ve aort kapak replasman operasyonu olan olguya ilk tanı anında kortikosteroid tedavi başlanmış, toplam 2 ay sonunda tedavi kesilmiş. 2009 yılında merkezimize başvuran olgu Evre I olarak değerlendirildi, sarkoidoz açısından yapılan rutin tetkiklerinde PPD negatif, ACE: 52, DLCO: %50, cilt lezyonu yok, göz muayenesi normal, abdominal ultrasonografisi normal, ekokardiyografide fonksiyone yapay aort kapak, sol ventrikül diyastolik disfonksiyonu, EF:% 60 idi. Olgu ilaçsız takibe alındı. Takipleri sırasında karın, bacak ve göğüste çıkan subkutan nódüllerden yapılan biyopsi granülomatöz iltihap olarak raporlandı. Hastanın göğüs ağrısı ve ritm bozukluğu nedeniyle yapılan kardiyoloji kontrolleri sırasında çekilen kardiyak manyetik rezonans inceleme'de (MR) sol ventrikül hipertrofisi, sol ventrikül inferior ve lateral duvarda subendokardiyal milimetrik geç kontrast tutulumu gösteren alanlar tespit edildi. Sarkoidoz kardiyak tutulum düşünülen hastaya kortikosteroid tedavi başlandı ve toplam 1 yıl tedavi edildi. Tedavi sonunda yapılan ekokardiyografi; fonksiyone aort protez kapak, hafif sol ventrikül konsantrik hipertrofisi, hafif sol ventrikül diyastolik disfonksiyonu, sol ventrikül sistolik fonksiyonları normal, EF: %65 saptandı. Takipli olduğu kardiyoloji kliniğinde tedavi sonu kardiyak MR'a gerek görülmedi. Takiplerinde klinik olarak yakınmasız olan olguya 2013 yılında kontrol amaçlı çekilen kardiyak MR'da sol ventrikül diffüz kalınlaşmış, intramiyokardiyal siliik sınırlı diffüz hafif kontrastlanma alanları (sarkoidoz infiltrasyonu) saptandı. Hastaya kortikosteroid tedavi başlandı ve takibe alındı. Sonuç olarak; kardiyak MR'nin, kardiyak sarkoidoz düşünülen hastalarda spesifitesinin yüksek olması nedeniyle, tanı ve tedavi takibi açısından daha sık kullanılması gerektiği düşünüldü.

İLK TANI PA



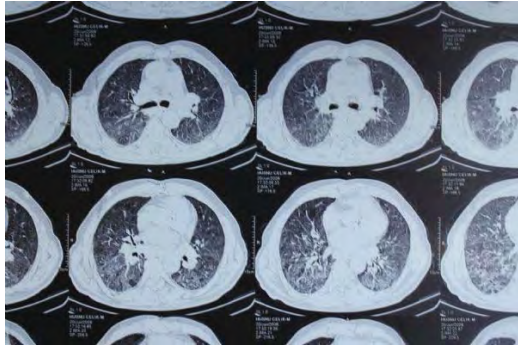
İLK TANI PA AKCİĞER GRAFİSİ

İLK TANI TORAKS BT



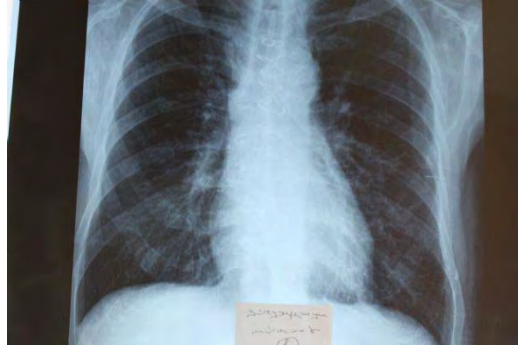İLK TANI TORAKS BT

İLK TANI TORAKS BT



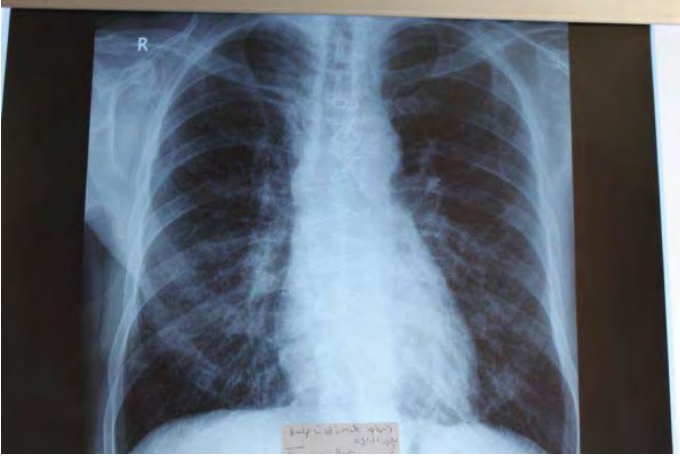İLK TANI TORAKS BT

BAŞVURU PA AKCİĞER GRAFİSİ



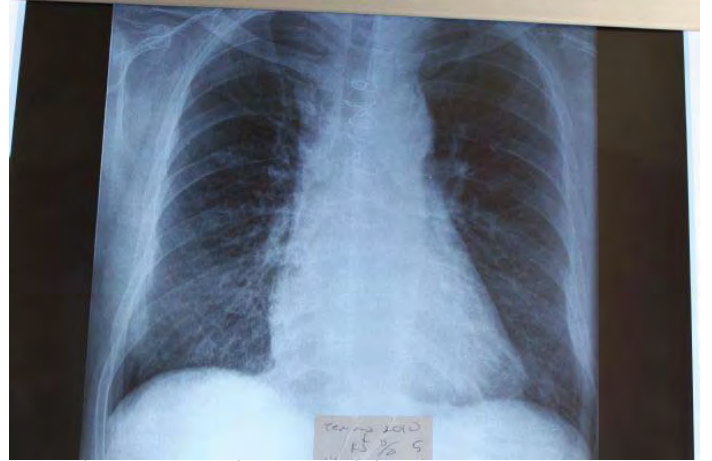BAŞVURU PA AKCİĞER GRAFİSİ

TEDAVİ BAŞLANGICI PA AKCİĞER GRAFİSİ



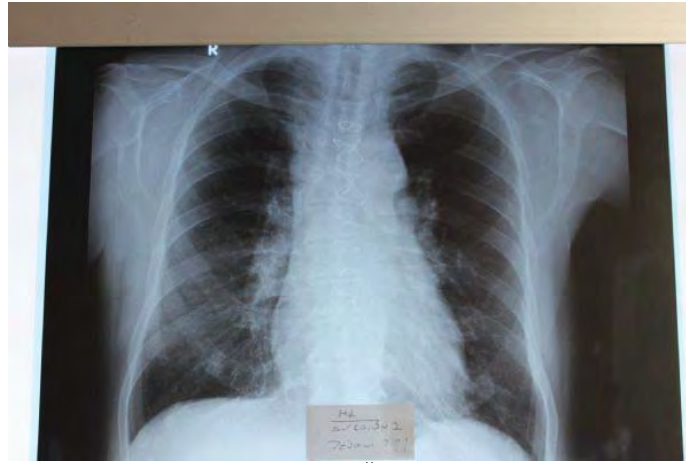
TEDAVİ BAŞLANGICI PA AKCİĞER GRAFİSİ

TEDAVİ SONU PA AKCİĞER GRAFİSİ



TEDAVİ SONU PA AKCİĞER GRAFİSİ

2013 TEDAVİ BAŞLANGICI PA AKCİĞER GRAFİSİ



2013 TEDAVİ BAŞLANGICI PA AKCİĞER GRAFİSİ

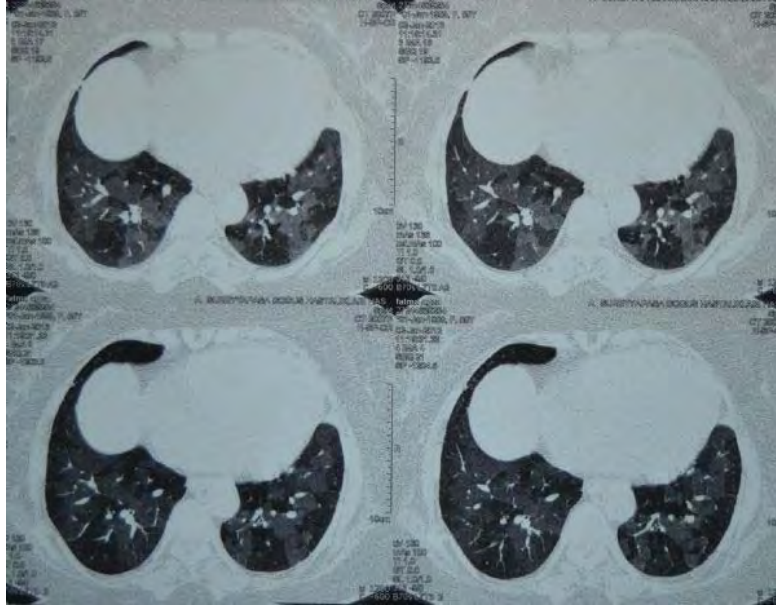
TP-148

ERİŞKİN YAŞTA BRONŞİOLİT TANISI KONULAN 4 OLGU

Emine Aksoy, Tülin Sevim, Fatma Tokgöz, Nezihe Çiftaslan Gökşenoğlu, Yasemin Bodur
Süreyyapaşa Göğüs Hastalıkları ve Göğüs Cerrahisi EAH

2010-2013 tarihleri arasında bronşiolit tanısı ile takip edilen 4 hasta retrospektif olarak değerlendirildi. Olguların hepsi kadın olup yaş ortalaması 57.7 (44-77) idi. Hastaların hiçbiri sigara kullanmamıştı. Üç hasta ev hanımıydı ve bu hastaların ikisinde biomass maruziyeti vardı. Temizlik işinde çalışan diğer hastada ise temizlik maddelerine temas öyküsü vardı. Bir ay ile 25 yıl arasında değişen süreyle nefes darlığı ve/veya öksürük yakınması olan hastaların akciğer grafisinde interstisyel tutulum izlendi. Toraks HRCT lerinde ise mozaik patern, buzlu cam, mikronodül, hava kisti, bronşektazi, bronş duvar kalınlaşması ve interlobüler septal kalınlaşma bulgularından bir veya daha fazlası saptandı. Üç hastaya transbronşial biyopsi ve bir hastaya VATS ile bronşiolit tanısı (2 si konstrüktif) konuldu. Hastalardan birine oral steroid 3 üne de inhaler steroid ile tedavi başlandı. Diabeti olan ve oral steroid tedavi başlanan hastada tedavinin altıncı ayında yanıt alınamaması üzerine steroid tedavi kesildi. Diğer üç olgunun halen inhaler steroid tedavileri devam etmektedir.

Resim-1: Bir olgunun Toraks HRCT'si



TP-149

MALİGNİTEYİ TAKLİT EDEN ORGANİZE PNÖMONİLİ OLGULARDA PET-BT BULGULARI

Yurdanur Erdoğan¹, Özlem Özmen², Berna Akıncı Özyürek¹, Nilgün Yılmaz Demirci¹, Yeliz Dadalı³, Funda Demirağ⁴

¹Atatürk Göğüs Hastalıkları ve Göğüs Cerrahisi Eğitim Araştırma Hastanesi-Göğüs Hastalıkları

²Atatürk Göğüs Hastalıkları ve Göğüs Cerrahisi Eğitim Araştırma Hastanesi-Nükleer Tıp

³Atatürk Göğüs Hastalıkları ve Göğüs Cerrahisi Eğitim Araştırma Hastanesi-Radyoloji

⁴Atatürk Göğüs Hastalıkları ve Göğüs Cerrahisi Eğitim Araştırma Hastanesi-Patoloji

GİRİŞ: Organize pnömoni respiratuar bronşiyoller, alveoler kanallar ve alveollerde fibroblastik tıkaçların oluşturduğu polipoid yapılarla karakterize histopatolojik bir durumdur. Klinik bulgular ve radyoloji uyumsuzdur. Erkeklerde ve kadınlarda benzer sıklıkta görülür, ortalama yaş 50-60'tır. Radyolojik olarak fokal, multifokal, diffüz infiltratif, yer değiştirici ve soliter nodüler olarak görülür. Fokal organize pnömoni, organize pnömoninin farklı bir formu olsada klinikopatolojisi daha az bilinmektedir. Radyolojik olarak maligniteyi taklit edebilir.

METOD: Çalışmamızda 2009-2013 yılları arasında Atatürk Göğüs Hastalıkları ve Göğüs Cerrahisi Eğitim Araştırma Hastanesine dış merkezlerden akciğer malignitesi ön tanısı ile yönlendirilen ve yapılan tetkiklerde organize pnömoni saptanan 128 olgu retrospektif olarak değerlendirildi. Pozitron emisyon tomografi- bilgisayarlı tomografi'si (PET-BT) olan 48 olgu çalışmaya dahil edildi. Radyolojik ve klinik özellikleri kayıt edildi.

SONUÇLAR: Çalışmaya dahil edilen olguların yaş ortalaması 58 idi. % 85 ' ini (41) erkek hastalar oluşturmaktaydı. Radyolojik olarak % 90' nında fokal, % 10' unda multifokal tutulum mevcuttu. PET- BT de ortalama SUV- max değeri 6,57 saptandı. 38 olguya transtorasik ince iğne aspirasyon biyopsisi (TTİAB), 8 olguya akciğer wedge rezeksiyonu, 1 olguya transbronşiyal biyopsi, 1 olguya da klinik radyolojik olarak organize pnömoni tanısı konuldu.

TARTIŞMA: Organize pnömoniler de akciğer maligniteleri gibi PET-BT 'de yüksek FDG tutulumu yapabilir. İnvaziv yöntemlerle histopatolojik tanı gereklidir. FDG tutulumu yüksek olan benign durumlar arasında organize pnömoniler de akla gelmelidir.

TP-150

MALİGN PLEVRAL EFÜZYONLU 60 OLGUNUN DEĞERLENDİRİLMESİ

Fatma Tokgöz, Yasemin Bodur, Nezihe Çiftaslan, Emine Aksoy, Oğuz Aktaş, Tülin Sevim
Süreyyapaşa Göğüs Hastalıkları ve Göğüs Cerrahisi EAH

Kliniğimizde Haziran 2010 -Haziran 2013 tarihleri arasına plevral efüzyon nedeniyle yatarak tetkik edilen ve malignite tanısı konulmuş olan 60 hasta klinik bulgular ve tanı yöntemleri açısından değerlendirildi. Hastaları 17'si (%28) kadın, 43'ü (%72) erkekti. Yaşları 21-89 arasında değişmekteydi (ort: 60±13). Yaş gruplarına göre dağılımı: 40 yaş altı: % 3, 41-50 yaş: %20, 51-60 yaş: % 27, 61-70 yaş: %30, 70 yaş üstü: %20 şeklindeydi. Başvuru şikayetleri; nefes darlığı %75 (n=45), öksürük %53 (n=32), göğüs ağrısı %28 (n=17), kilo kaybı %12 (n=7), yan ağrısı %20 (n=12), ateş %8 (n=5), gece terlemesi %3 oranda idi. Plevral efüzyon yerleşimi %65 (n=39) oranında sağda, %25 (n=15) solda ve %10 (n=6) oranında bilateraldi. Sıvı miktarı %51 hastada orta, %32'sinde masif, %17'sinde minimal olarak sınıflandırıldı. Tüm sıvılar eksuda karakterindeydi. Plevra sıvısı glukozu ortalama 112±42 mg/dL (1-286); ADA değeri ortalama 16±13 U/L (3-113) ve LDH değeri 97-1545 U/L arasındaydı. Hastaların tümüne torasentez yapıldı ve sıvı sitolojisi bakıldı. %71 hastada fiberoptik bronkoskopi, (%40 tanısal), %28'inde kapalı plevra biyopsisi (%40 tanısal), %30'sinde VATS (%93 tanısal), %3'ünde LAP eksizyonu ve %2'sinde TTİAB uygulandı.

Patolojik tanı sağlanan işlemler: %37 plevral sıvı sitolojisi, %27 bronkoskopi, %22 VATS, % 10 kapalı plevra biyopsisi, %2.5 LAP biyopsisi, %1.5 TTİAB idi. Akciğer kanseri tanısı konan 37 hastanın 2'si SCLC, 34'ü NSCLC ve 1'i epitelyal tümör olarak tanımlandı. Hastaların 9'u malign mezotelyoma, 4'ü lenfoma tanısı aldı. 10 hastada akciğer dışı organ tümörü metastazlarına bağlı malign efüzyon saptandı. Primer tümörler 2 olguda meme kanseri, 2 olguda mezenkimal tümör ve birer olguda da parotis tümörü, renal hücreli karsinom, mide, kolon, over ve tiroid karsinomları idi.

TP-151**PLEVRAL EFÜZYON - 3 YILDA 240 HASTA DENEYİMİMİZ**

Fatma Tokgöz, Yasemin Bodur, Nezihe Çiftaslan, Emine Aksoy, Oğuz Aktaş, Tülin Sevim
Süreyyapaşa Göğüs Hastalıkları ve Göğüs Cerrahisi EAH

Kliniğimizde Haziran 2010 – Haziran 2013 tarihleri arasında plevral efüzyon nedeniyle yatan ve torasentez yapılan 240 hastanın, klinik ve laboratuvar bulguları, tanı ve tanı yöntemleri retrospektif olarak değerlendirildi.

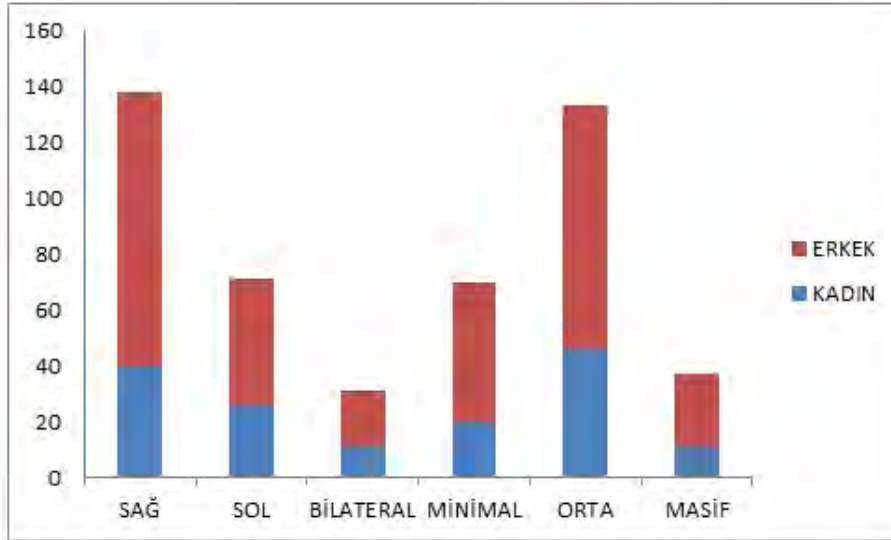
Hastaların 77'si (%32) kadın, 163'ü (%68) erkek ve yaş ortalaması 58±20 (15-100) idi. PA grafiye göre plevral sıvı miktarı 70 (%30) olguda minimal, 133 (%55) olguda orta ve 36 (%15) olguda masif olarak sınıflandırıldı. Effüzyonlar %58 sağ hemitoraksta, %29 solda ve %13 oranında bilateraldi.

En sık başvuru şikayetleri arasında nefes darlığı (%68), öksürük (%50), yan ağrısı (%25), göğüs ağrısı (%25) bulunmaktaydı. Plevra sıvı bulguları Light kriterlerine göre değerlendirildi ve 32 (%13) hastada transuda ve 208 (%87) hastada eksuda ile uyumlu bulundu.

En sık saptanan nedenler parapnömonik efüzyon (%19, n=46) ve tüberküloz plörezi idi (%19, n=45). 33 hastada dahili hastalıklara bağlı plevral efüzyon mevcuttu. Akciğer kanseri %15 (n=37), akciğer dışı tümör metastazları %4 (n=10), malign mezotelyoma %3 (n=8), pulmoner emboli %4 (n=10), lenfoma %2 (n=4) oranında saptandı. Diğer hastalıklar; romatoid plörezi (n=3), ilaca bağlı plörezi (n=2), karaciğer absesi, lupus, sekel efüzyon ve kist hidatik olarak tanımlandı.

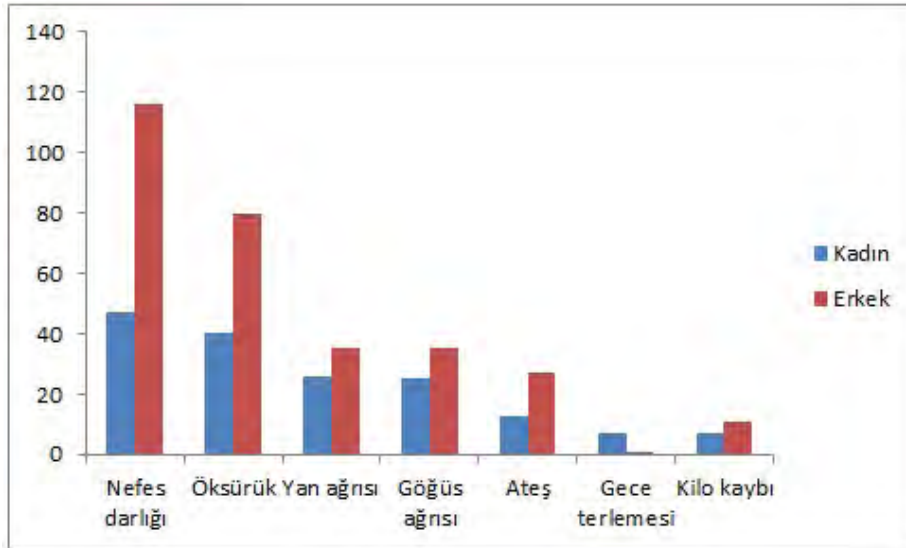
Tüm hastalara torasentez yapıldı. Ek tanı yöntemi olarak fiberoptik bronkoskopi 80 (%33), kapalı plevra biyopsisi 45 (%19), VATS 30 (%13), LAP biyopsisi 3, TTİAB 2 hastada uygulandı. 10 (%4) hastada VATS yapılmasına rağmen spesifik tanı elde edilememiş, 26 hastanın tanısal süreci çeşitli nedenlerle tamamlanamamıştır.

Tablo-1



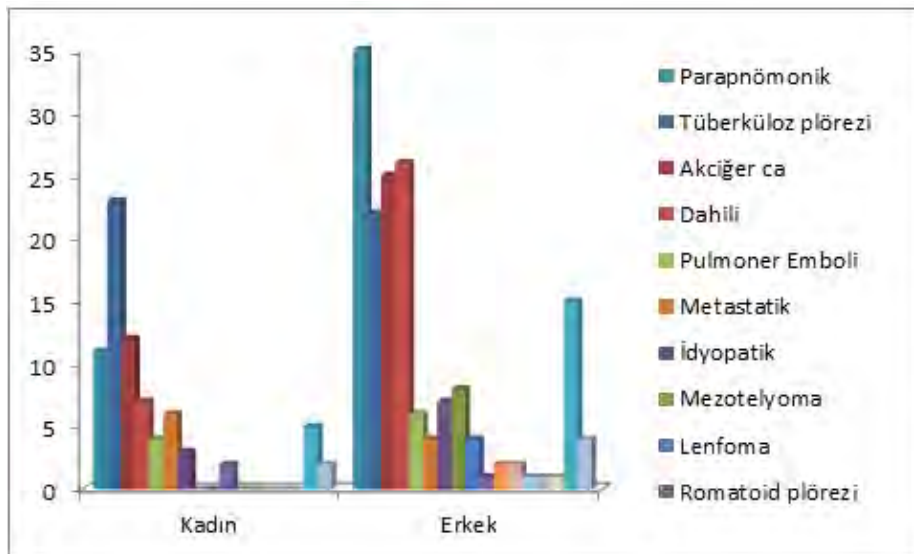
Cinsiyete göre plevral sıvı dağılımları

Tablo-2



Cinsiyetlere göre başvuru şikayetleri

Tablo-3



Cinsiyete göre tanı dağılımları

TP-152

PARAPNÖMONİK PLEVRAL EFÜZYONLARA KLİNİK YAKLAŞIM - 46 OLGU NEDENİYLE

Fatma Tokgöz, Yasemin Bodur, Nezihe Çiftaslan, Emine Aksoy, Oğuz Aktaş, Tülin Sevim
Süreyyapaşa Göğüs Hastalıkları ve Göğüs Cerrahisi EAH

Kliniğimizde Haziran 2010 - Haziran 2013 tarihleri arasında paraprnömonik efüzyon tanısı ile yatırılan ve torasentez yapılan 46 hastanın klinik, laboratuvar özellikleri tedavi rejimleri retrospektif olarak değerlendirildi. Hastaların 11'i (%24) kadın, 35'i (%76) erkekti. Yaş ortalaması: 56 ± 17 (20-82) olarak saptandı. En sık görülen şikayetler: nefes darlığı (%59), öksürük (%49), yan ağrısı (%35), ateş (%33) ve göğüs ağrısı (%22) idi. 24 hastada (%52) ek hastalık mevcuttu. PA akciğer grafisine göre sıvı miktarı; %49 hastada orta, %45 hastada minimal ve %6 hastada masif olarak sınıflandırıldı. Sıvının lokalizasyonu %54 oranda sağ, %42 oranda sol ve %4 oranda bilateral idi. Sıvının biyokimyasal özelliklerinde ortalama değerleri glukoz için 50mg/dL (1- 162), protein için 4.6g/dL (2.5- 6.6), LDH için 1826 U/L (173-15780) (LDH median: 685), ADA için 31 U/L (3-148) olarak bulundu. Plevra sıvısı ADA değeri 9 (%24) hastada 40U/L'nin üzerinde bulundu. Plevra sıvı kültüründe bir hastada E. coli üredi, diğer hastalarda üreme olmadı. 35 hasta medikal tedavi ile takip edilirken 11 hastaya göğüs cerrahisi tarafından göğüs tüpü takılması gerekti. Bir hastaya fibrinolitik tedavi uygulandı. Ampirik antibiyotik olarak en sık; %39 oranında (n=18) beta laktam beta laktamaz inhibitörü, %32 oranında (n=15) beta laktam beta laktamaz inhibitörü ve makrolid kombinasyonu, % 9 oranında (n=4) moksifloksasin seçildi. 10 hastada ampirik tedaviye yanıt alınmadığı için antibiyotik tedavisi değiştirildi: %40 hastada antipsödomonal betalaktam ve siprofloksasin, %30 hastada moksifloksasin ile tedavi değişikliği yapıldı. Hastaların yatış süresi ortalama: 13 ± 7 (2-33) gündü. Sonuç olarak 3 yıl içinde kliniğimizde izlediğimiz paraprnömonik efüzyonlu hasta sayısı 46 dır. Hastaların %66'sı medikal tedavi ile iyileşirken %34'ünde cerrahi girişim gerekmiştir. Paraprnömonik efüzyon nedeni ile ex olan hasta olmamıştır.

ELEKTRONİK POSTER BİLDİRİLERİ

EP-001

MASIF HEMOPTİZE YAKLAŞIMDA RİJİT BRONKOSKOPİ VE ÇİFT LÜMENLİ ENTÜBASYON; BİR OLGU NEDENİYLE

Mahşuk Taylan¹, Atalay Şahin², Cengizhan Sezgi¹, Halide Kaya¹, Hatice Selimoğlu Şen¹, Mehmet Kabak¹, Serdar Monis², [Cebrail Azar¹](#)

¹Dicle Üniversitesi Tıp Fakültesi, Göğüs Hastalıkları AD

²Dicle Üniversitesi Tıp Fakültesi, Göğüs Cerrahisi AD

GİRİŞ: Masif hemoptizi; günde 600 ml'den fazla miktarda alt solunum yollarından olan kanamalardır. Etyolojide en sık tüberküloz ve bronşektazi yer alır. Erken müdahale edilmediğinde asfiksiye neden olarak fatal seyredebilir. Bu nedenle tedavi yaklaşımı mümkün olduğunca hızlı olmalıdır. İnvaziv girişimlerin konservatif yöntemlerden daha başarılı olduğu gösterilmiştir. Bu çalışmada masif hemoptizi gelişen ve hemoptizisi rijit bronkoskopiyle kontrol altına alındıktan sonra çift lümenli entübasyon uygulanan bir tüberküloz olgusu sunulmuştur

OLGU: Yetmiş iki yaşında erkek hasta aralıklı ağızdan kan gelmesi ve halsizlik şikayetleriyle başvurdu. Hikayesinde 2 haftadan beri olan halsizlik ve ağızdan günde birkaç kez az miktarda kan gelmesi dışında herhangi bir özellik yoktu. Fizik muayenesinde tüm sistem bulguları normal bulundu. Dış merkezde çekilen bilgisayarlı toraks tomografisinde bilateral üst loblarda yer yer asiner nodüler infiltrasyonları ve tomurcuklanmış ağaç görünümleri görüldü. Hemogram ve biyokimya değerleri normal olan hastanın balgam mikroskopisinde Aside Rezistan Basil direk bakışı pozitif geldi. Akciğer tüberkülozu tanısıyla tedavi başlanan hastanın yatışı sırasında hemoptizi miktarı arttı. Bir gün içinde yaklaşık 1500 cc hemoptizisi olan ve solunum sıkıntısı ve hipoksemisi gelişen hastaya aynı gün rijid bronkoskopi yapıldı. Bilateral her iki bronş sistemini tıkayan yoğun miktarda pıhtıları temizlenerek havayolları açıldı. Sol üst lob girişinden sızıntı şeklinde kanama saptandı. Burası soğuk Serum fizyolojik(SF) ve %0,1'lik adrenalinli SF ile yıkanarak kanama kontrol altına alındı. Hasta çift lümenli endotrakeal tüple entübe edilerek işlem sonlandırıldı. Takiplerinde kliniği düzelen hasta bir gün sonra extübe edilerek mevcut tüberküloz tedavisine devam edildi.

SONUÇ: Rijit bronkoskopi ve gereğinde bir taraf hemitoraksı koruma amaçlı uygulanan çift lümenli endotrakeal entübasyon, masif hemoptizinin kontrolünde önemli invaziv metotlardır.

EP-002

BİR DIŞ DOLGUSUNUN YOLCULUĞU

Ümran Toru¹, Erdoğan Çetinkaya², Mehmet Akif Özgül², Betül Polat Akdemir³, Şule Gül²

¹Dumlupınar Üniversitesi, Göğüs Hastalıkları Anabilim Dalı, Kütahya

²Yedikule Göğüs Hastalıkları ve Göğüs Cerrahisi Eğitim ve Araştırma Hastanesi, Göğüs Hastalıkları Kliniği, İstanbul

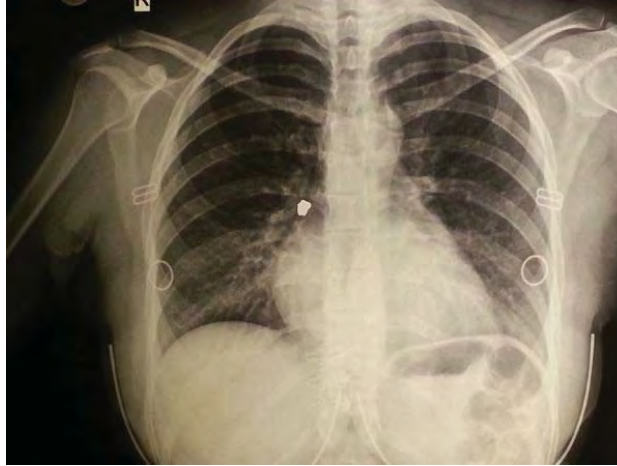
³Yedikule Göğüs Hastalıkları ve Göğüs Cerrahisi Eğitim ve Araştırma Hastanesi, Anesteziyoloji ve Reanimasyon Kliniği, İstanbul

GİRİŞ: Trakeobronşial ağaçta yabancı cisim aspirasyonu (YCA) erişkinlerde sık değildir ve erişkin hastalarda genellikle aspirasyona yol açan dental prosedür, nörolojik bozukluk, ve alkol veya sedatif kullanımı gibi altta yatan bir sebep vardır. Biz dental bir girişim esnasında diş dolgusunu aspire eden 22 yaşında bayan hastayı sunduk. Bu vaka dolgu aspirasyonunun oldukça nadir olması nedeniyle dikkate değerdir.

OLGU: Bir diş kliniğinde uygulanan tedavi sırasında dolguyu aspire eden 22 yaşında bayan hasta dolgu aspirasyonu ön tanısıyla acil servisimize gönderildi. Aspirasyondan sonra tek semptom öksürüktü ve hastanın solunum muayenesi normaldi. PA Akciğer Grafisi'nde sağ hiler bölgede yaklaşık 1 cm'lik, radyopak bir cisim izlendi (Resim 1). Kan sayımı ve biyokimyasal analizler normaldi. Hasta acilen ameliyathaneye alındı ve genel anestezi altında rijit bronkoskopi uygulandı. Rijit bronkoskopi'de intermedier bronşun hemen aşağısında sağ alt lob girişinde aspire edilen dolgu gözlemlendi (Resim 2) ve ardından forsepsle başarılı bir şekilde çıkarıldı. İşlem sonrası herhangi bir komplikasyon gelişmedi. Hasta 24 saat boyunca yoğun bakım ünitesinde izlendi ve antibiyoterapisi düzenlenerek taburcu edildi.

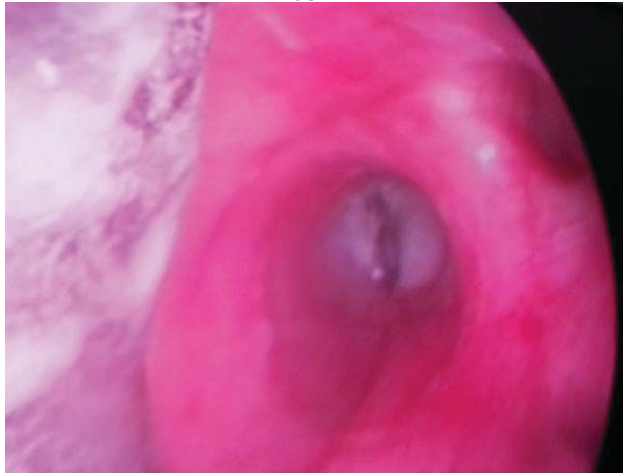
SONUÇ: Literatüre göre, YCA'da erken tanı çok önemlidir çünkü yabancı cismin uzun dönem etkisine bağlı olarak inflamatuvar granülasyon dokusu cismin çıkarılmasını zorlaştırır. Bizim vakamızda erken teşhis koyulması nedeniyle aspire edilen dolgunun çıkarılması zor olmadı. Dental prosedürler sırasında diş aspirasyonunun oldukça nadir fakat potansiyel olarak ciddi komplikasyonlarının olması nedeniyle biz bu vakayı sunmayı uygun bulduk.

Resim 1



PA Akciğer Grafisi'nde sağ hiler bölgede radyopak cisim

Resim 2



Sağ alt lob girişinde izlenen aspire edilmiş dolgu

EP-003**KLİNİĞİMİZDE FİBEROPTİK BRONKOSKOPİ İLE ÇIKARILAN YABANCI CİSİM OLGULARIMIZ - 5 YILLIK DENEYİM**

Selahattin Öztaş, Ülkü Aka Aktürk, Dilek Ernam

Süreyyapaşa Göğüs Hastalıkları ve Göğüs Cerrahisi Eğitim ve Araştırma Hastanesi

AMAÇ: Ocak 2008-Haziran 2013 yılları arasındaki kliniğimizde fiberoptik bronkoskopi (FOB) ile çıkarılan yabancı cisim deneyimlerimizi paylaşmak.**MATERYAL - METOD:** 2008-2013 yılları arasında kliniğimizde fiberoptik bronkoskopi ile yabancı cisim çıkarılan olguların dosyaları retrospektif olarak incelendi. Yabancı cisim aspirasyon şüphesi ile FOB planlanan olgulara dormicum ile sedasyon ve lidokain lokal anestezi yapılarak oral yoldan bronkoskopi yapıldı. Yabancı cisim görüldüğünde biyopsi forceps ile dokunularak etraf dokulara yapışık olup olmadığı ve kanama durumu kontrol edildi. Elimizde mevcut olan farediş forceps ve timsah ağız forceps kullanılarak yabancı cisimler dikkatlice kavrandı trakeabronş ağacından çıkarıldı. Tekrar girilerek lob ve segmentler kontrol edildi.**SONUÇLAR:** Ocak 2008 – Haziran 2013 yılları arasında kliniğimizde fiberoptik bronkoskopi ile çıkarılan 11 yabancı cisim olgusu retrospektif olarak incelendi. Olguların 4'ü kadın, 7'si erkekti. Fiberoptik bronkoskopi ile çıkarılan yabancı cisimler; sarımsak, bezelye, pasta kağıdı, lades kemiği, karpuz çekirdeği, kırılmış diş ve dolgu, bakır tel, kemik parçası, mısır tanesi ve saç kılı. Olguların 9'una yabancı cisim aspirasyon şüphesi ile FOB yapılırken, 2'sine radyolojik bulgular nedeniyle malignite tetkik amaçlı FOB yapıldı. Çıkarılan yabancı cisimlerin lokalizasyonları; sarımsak sağ ana bronş girişinden, bezelye sağ üst lob girişinden, pasta kağıdı sol akc alt lob anterior bazal segmentten, lades kemiği sol akc alt lob girişinden, kemik parçası sağ alt lob süperior segment girişinden, karpuz çekirdeği sol alt lob girişinden, kırılmış diş ve dolgu parçası sol alt lob bazal segmentler girişinden, bakır tel sağ alt lob lateral segmentten, mısır tanesi sol linguladan, saç kılları ise trakea yan duvardan ve sol sekonder karenden çıkarıldı. Lades kemiği ve kemik parçası çıkarılan olgular kliniğimize malignite tetkik amaçlı sevk edilen vakalardı. Olguların hiçbirinde komplikasyon ve / veya cerrahi müdahale gerekmedi.**SONUÇ:** Yabancı cisim aspirasyonu trakea seviyesinde tama yakın tıkanıklık meydana getirdiğinde ölümcül akut solunum yetmezliğine (asfiksi) neden olurken, trakeabronşial ağacın daha aşağı seviyelerine ilerleyebilen yabancı cisimler, tıkadığı bölgenin distalinde havalanmanın bozulmasına ve enfeksiyona zemin hazırlayıcı etkisine bağlı olarak solunum sistemi problemlerine neden olmaktadır. Deneyimli ellerde, elinizin altında rigid bronkoskopunuzun olması koşuluyla ve arkanızda cerrahi ekip varlığında fiberoptik bronkoskopi ile yabancı cisimlerin herhangi bir komplikasyon gelişmeden çıkarılabileceği kanaatindeyiz.

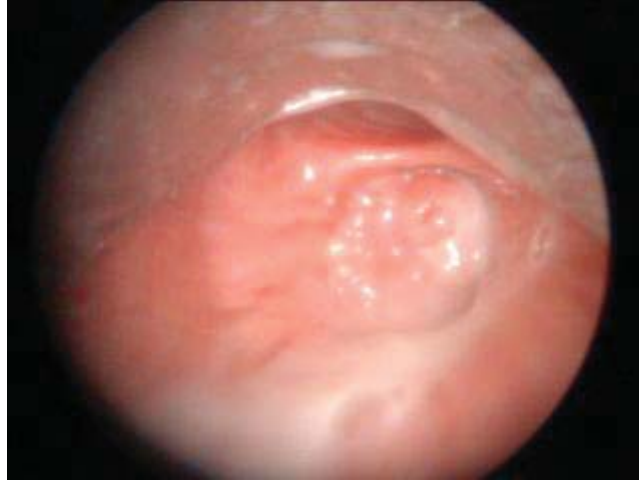EP-004

KRİYOEKSTRAKSİYON YÖNTEMİ İLE ÇIKARILAN ENDOBRONŞİYAL HAMARTOMA OLGUSU

Fatih Seğmen¹, Derya Özaydın¹, Zafer Aktaş¹, Aydın Yılmaz¹, Esra Özaydın²¹Ankara Atatürk Göğüs hastalıkları ve Göğüs Cerrahisi Eğitim ve Araştırma Hastanesi, Göğüs Hastalıkları²Ankara Atatürk Göğüs hastalıkları ve Göğüs Cerrahisi Eğitim ve Araştırma Hastanesi, Patoloji

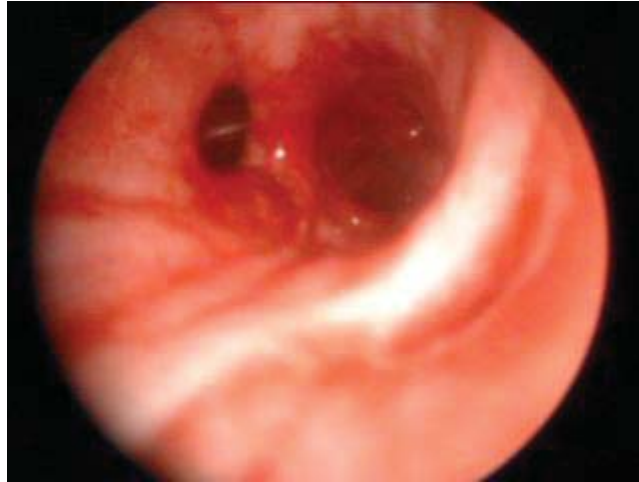Hamartomlar akciğerin nadir tümörlerinden olup, akciğerin benign tümörleri arasında en sık (%77) görülen tipidir. Kartilaj, yağ dokusu, glandlar, fibröz doku, kistik ve kalsifiye alanlar içerebilen lezyonlardır. Parankimal ve/veya endobronşiyal yerleşim gösterebilirler. Parankimal hamartomlar genellikle semptom vermezken genellikle tesadüfen saptanırlar. Endobronşiyal hamartomlar daha nadir görülmele birlikte bronş obstruksiyonu, klinik ve radyolojik bulgulara yol açarlar. Tanı ve tedavisinde bronkoskopik ve cerrahi yöntemler kullanılır. Bronkoskopik yöntemler minimal invaziv yöntemlerden olduğundan hastalarda güvenle kullanılabilir. 58 yaşında erkek hasta öksürük şikayeti ile başvurdu. Dış merkezde çekilen toraks tomografisinde sağ alt lob bazal segmentte polipoid lezyon izlenmesi üzerine iki kez fleksibl bronkoskopi yapılmış, fakat tanısız olmamış. Toraks tomografisinde sağ hiler düzeyde bazal kök seviyesinde bazal kökü daraltan_oblitere eden yumuşak doku dansiteleri izlendi. Yapılan sanal bronkoskopide sağ alt lob bronşu orta kesimde oblitere eden ve çevreleyen yumuşak doku dansiteleri izlendi. Daha önce FOB yapılan ve patoloji sonucu 2 kez tanısız olmayan hastaya genel anestezi altında rijid bronkoskopi yapıldı (Resim 1) Sağ alt lob girişini tama yakın tıkayan endobronşiyal lezyon, 60 watt APC ile koagüle edilerek rijid forceps ile çıkarıldı, distalden püvy aspire edildi. Ekstrakte edilen lezyonun tabanına kriyoterapi yapıldı (Resim 2). Çıkan parçaların patolojide incelenmesi sonucu bronş duvarlarında polipoid gelişim gösteren adipoz doku, kartilaj, ossifikasyon ve kemik iliği oluşumları içeren hamartomatöz gelişim (endobronşiyal hamartom) olarak raporlandı. Yapılan kontrol bronkoskopisinde rezidü lezyon izlenmedi. Lezyon çıkarılan yerin tabanından alınan biyopsilerin patolojisi iltihabi bronş mukozası olarak raporlandı. Grişimsel bronkoskopi ile tanı konan ve tedavi edilen hamartom vakasını sunduk.

Resim 1



İşlem öncesi (sağ alt lob bronşu)

Resim 2



İşlem sonrası

EP-005**RASTLANTISAL SAPTANAN BRONŞİYAL YABANCI CİSİM VE AKCİĞER TÜBERKÜLOZU BİRLİKTELİĞİ**

Gülbanu Horzum Ekinci, Osman Hacıömeroğlu, Murat Kavas, Dilem Anıl Mavigök, Mehmet Emin Özcan, Adnan Yılmaz
Süreyyapaşa Göğüs Hastalıkları ve Göğüs Cerrahisi Eğitim ve Araştırma Hastanesi, İstanbul, Göğüs Hastalıkları Kliniği

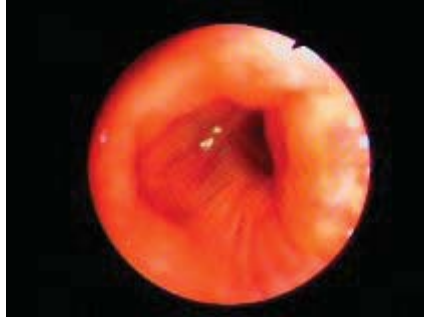Rastlantısal olarak saptanan bronşiyal yabancı cisim ve akciğer tüberkülozu birlikteliğinin bir olgusunu sunuyoruz. Seksen dört yaşında kadın hasta 6 aydır devam eden öksürük, balgam ve nefes darlığı yakınmaları ile başvurdu. Yabancı cisim aspirasyon öyküsüne sahip değildi. İki kür antibiyotik tedavisi almasına rağmen yakınmaları düzelmemişti. Arka-ön akciğer grafisi sağ alt zonda yoğunluk artışı gösteriyordu. İki balgam yayma incelemesi aside dirençli basil açısından negatif idi. Bilgisayarlı toraks tomografisi orta lob bronşunda kemik dansitesinde lezyon ve sağ alt lobda yoğunluk artışı gösteriyordu. Fiberoptik bronkoskopi incelemesinde orta lob girişinde granülasyon dokusu ile kaplı sarı-beyaz renkli sert bir lezyon saptandı. Lezyon fiberoptik bronkoskopi ile çıkartıldı. Yabancı cisim bir diş parçası idi. Hastanın ailesinden 42 yıl önce bir diş çekme işlemi geçirdiği öğrenildi. Hastanın 2 balgam örneğinin kültür incelemeleri M. Tuberculosis için pozitif bulundu. Hastaya izoniazid, rifampisin, pirazinamid ve etambutol içeren antitüberküloz tedavi başlandı.

EP-006

PULMONER TUTULUM GÖSTEREN NADİR BİR AMİLOİDOZ OLGUSUSibel Yurt¹, Burcu Arpınar Yiğitbaş¹, Ayşegül Erinc¹, Barış Şeker¹, Nurcan Ünver², Ayşe Filiz Arpaçağ Koşar¹¹Yedikule Göğüs Hastalıkları ve Göğüs Cerrahisi Eğitim ve Araştırma Hastanesi, Göğüs Hastalıkları²Yedikule Göğüs Hastalıkları ve Göğüs Cerrahisi Eğitim ve Araştırma Hastanesi, Patoloji Bölümü

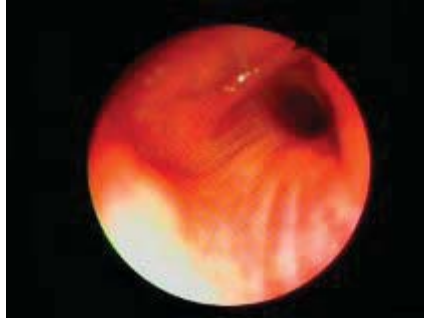
Amiloidoz, ultrastrüktürel materyalin çeşitli dokularda birikimi ile karakterize çeşitli sebeplere bağlı bir grup hastalıktır. Dokularda biriken amiloid maddesi konvansiyonel boyama yöntemleriyle eozinofilik olarak görünür. Bütün tipleri kongo kırmızısı ile boyanır. Amiloidoz; primer (AL), sekonder (AA), familyal (AF), senil amiloidoz (SSA) olarak ayrılır. Primer sistemik amiloidoz değişken bir çok manifestasyonla karakterize heterojen bir hastalıktır. Böbrek, gastrointestinal sistem, deri, solunum sistemi, kalp ve diğer organları etkileyebilir. Lokalize formları sadece bir organ sistemini etkiler. Amiloidozun insidansı düşüktür. Sadece solunum sisteminin tutulumu ise çok daha nadirdir. Olgumuz 45 yaşında erkek hasta, öksürük ve göğüs ağrısı şikayeti ile hastanemiz polikliniğine başvurduğunda çekilen akciğer grafisinde sağda hiler genişleme ve orta lob atelektazisi bulguları izlenmesi üzerine Toraks BT' si çekilip, rutin biokimya hemogram, EKG çekilerek bronkoskopi yapılmasına karar verildi, ekstrapulmoner bir şikayeti ve bulgusu olmayan hastamız HCV taşıyıcısı idi. Bronkoskopi yapılırken hafif bir tansiyon yükselmesi göstermesine rağmen bol miktarda epistaksisi olması ve iki defa denenmesine rağmen bronkoskopi yapılamayacak kadar hemoraji olması üzerine genel anestezi altında bronkoskopisi yapıldı. Bronkoskopide sağ bronş sisteminde ödem, ondülasyonlar ve submukozal infiltrasyon bulguları ve orta lobda bu nedenle tamamen tıkanma izlendi (Resim 1-2), muhtelif yerlerden alınan biopsi amiloidoz birikimi ile uyumlu geldi. Hastaya işlem öncesi de Kulak Burun Boğaz(KBB) konsültasyonu yapılmasına rağmen amiloidoz tanısı gelmesi üzerine tekrar KBB değerlendirmesi istendi normal olarak değerlendirildi, Extrapulmoner tutulum açısından da araştırılan hastanın başka organ tutulumu da saptanmadı. Amiloidozun akciğer tutulumu, trakeobronşiyal, nodüler, infiltratif interstisyel ve lenf nodu tutulumu şeklinde olabilir. En sık trakeobronşiyal amiloidoz şeklinde görülür ki olgumuz da trakeobronşiyal tipteydi. Nadir görülmesi ve tedavisi tartışmalı olması nedeniyle olgumuzu sunmayı uygun bulduk.

Resim 1



Trakeobronşiyal amiloidozun bronkoskopik görünümü

Resim 2



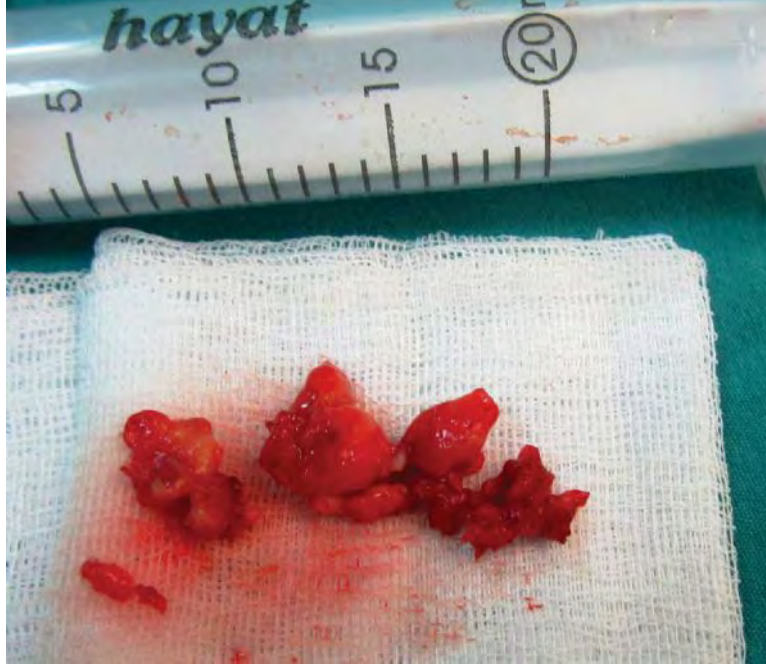Trakeobronşiyal amiloidozun bronkoskopik görünümü

EP-007

KRONİK ÖKSÜRÜĞE NEDEN OLAN ENDOBRONŞİYAL LİPOMATÖZ HAMARTOMA VE BRONKOSKOPIK REZEKSİYONUHakkı Ulutaş¹, Ayşe Nur Akatlı², Muhammet Reha Çelik¹, Nurhan Şahin², Akın Kuzucu¹¹Inönü Üniversitesi Tıp Fakültesi Göğüs Cerrahisi AD. Malatya²Inönü Üniversitesi Tıp Fakültesi Patoloji AD. Malatya

Benign akciğer tümörlerinden en sık hamartomalar (%77) görülür, %90 soliter periferal kitle olarak görülürler ve tüm soliter nodüllerin %4 lük oranını oluştururlar. Hamartomalar % 8-10 oranında endobronşiyal lokalizasyon gösterirler. Endobronşiyal lezyonlar lipomatöz olmaya meyillidir. Yağ dokusu baskın olursa bu lezyonlar lipomatöz hamartom olarak adlandırılır Endobronşiyal hamartomalar asemptomatik olabilir yada obstrüksiyon bulguları ile karşımıza çıkabilir. Kronik öksürük ile karşımıza çıkan endobronşiyal lipomatöz hamartom olgusunun bronkoskopik tedavisi sunuldu. Ellibeş erkek hasta yaklaşık 6 aydır devam eden öksürük ve nefes darlığı, şikayeti nedeniyle medikal tedaviler alan hastanın son çekilen postero-anterior akciğer grafisinde; solda havalanma fazlalığı mevcuttu. Bilgisayarlı toraks tomografisinde; Sol ana bronş içinde obstrüksiyona neden olan lezyon izlendi. Fiberoptik bronkoskopisinde; Sol ana bronş distalinde üst lob ve alt lob girişini subtotal tıkayan yumuşak, parlak renkli, saplı, distale geçişe izin veren endobronşiyal lezyon (EBL) saptandı. Olguya genel anestezi altında rijit bronkoskopi ile yaklaşık 3x2 cm lik EBL total eksize edildi (Resim). Eksize edilen materyal Lipomatöz Hamartom olarak raporlandı. Postoperatif dönemde komplikasyon gelişmeyen hastanın semptomları belirgin olarak düzeldi. Endobronşiyal hamartomalar benign tümörlerdir. Asemptomatik olabildiği gibi, postobstruktif değişiklikler, özellikle kronik öksürük ile karşımıza çıkabilir. Kronik öksürük şikayeti olan olgularda EBL olabileceği düşünülmeli ve iyi bir radyolojik değerlendirme sonrası bronkoskopi yapılmalıdır. Bu tür lezyonların tedavisinde bronkoskopik olarak yapılan cerrahi müdahalelerin daha az invaziv bir girişim olduğunu ve daha az morbitideye neden olduğunu düşünmekteyiz.

Resim



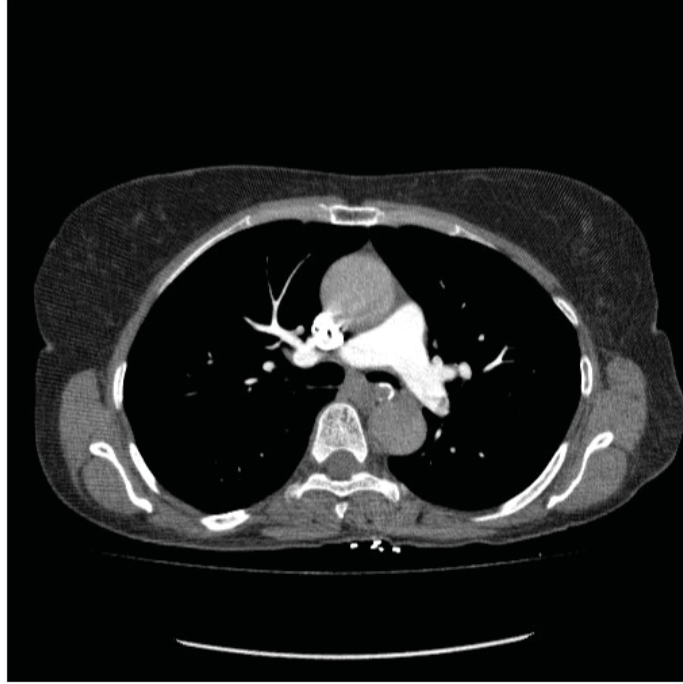Eksize edilen Endobronşiyal Hamartoma

EP-008

MASIF HEMOPTİZİ İLE BAŞVURAN BRONŞİYAL ARTER ANEVRİZMALI PULMONER TROMBOEMBOLİ OLGUSUTuba Ögüt¹, Ayşegül Şentürk¹, Hatice Kılıç¹, Habibe Hezer¹, Murat Canyığıt², Hüseyin Çetin², Ayşegül Karalezli¹, Hatice Canan Hasanoğlu³¹Atatürk Eğitim ve Araştırma Hastanesi Göğüs Hastalıkları Kliniği, Ankara²Atatürk Eğitim ve Araştırma Hastanesi Radyoloji Bölümü, Ankara³Yıldırım Beyazıt Üniversitesi Tıp Fakültesi Göğüs Hastalıkları Ana Bilim Dalı, Ankara

Bronşiyal arter anevrizması nadir görülen, rüptür gelişmediği sürece genellikle asemptomatik seyreden bir durumdur. Semptomları sıklıkla hemoptizi, nefes darlığı şeklindedir. Rüptür gelişmesi durumunda ise genellikle mortalite ile sonuçlanır. Masif hemoptizi ile başvuran toraks bilgisayarlı tomografi (BT) anjiyografisinde, akut masif pulmoner tromboemboli ve bronşiyal arter anevrizması saptanan bu nadir olgusu sunuldu. Hemoptizi ve nefes darlığı yakınması ile başvuran 57 yaşında bayan hastanın çekilen toraks BT anjiyografisinde karina düzeyinde inen aortanın önünde, periferinde kalsifikasyon gösteren sakküler anevrizma ile uyumlu 12 mm çaplı nodüler lezyon, sol ana pulmoner arterde, lingüla ve alt lob segmenter dallarında PTE ile uyumlu hipodens dolun defektleri saptandı. Masif hemoptizisi olması nedeniyle hastaya antikoagülan tedavi başlanamadı. Girişimsel radyoloji tarafından yapılan anjiyografide sol akciğer alt loba doğru bronşiyal arter dallarının anarşik olarak ilerlediği ve buradaki bronşektazik segmenti beslediği görüldü. Bronşiyal arterde genişleme ve bronşiyal arterin aortadan ayrıldığı kesimde iki adet sakküler anevrizmatik genişleme saptandı. Bronşiyal artere süperselektif olarak girilerek embolizasyon yapıldı. Yapılan işlemler sonrasında komplikasyon olarak sol alt lobta ateletazi gelişti. Pulmoner tromboembolizm etyolojisi nedeniyle yapılan tetkikler arasında MTHFR heterozigot gen mutasyonu saptandı. Hastanın takibinde hemoptizi olmadığından antikoagülan tedavi olarak enoksoparin sodyum başlandı. Takibinde ek problemi olmayan hasta taburcu edildi. Masif hemoptizi ve pulmoner tromboemboli birlikteliğinde, hastamızda olduğu gibi hemoptiziye sebep olarak sekonder bir durum varsa araştırılıp tedavisi yapılmalıdır.

Resim 1



Toraks BT'de sol ana pulmoner arterde trombüs ve bronşiyal arter anevrizması görünümü

EP-009

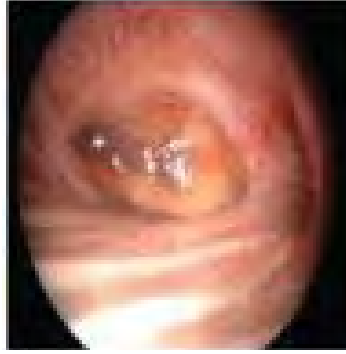GİRİŞİMSSEL BRONKOSKOPİ İLE TEDAVİ EDİLEN ENDOBRONŞİYAL RENAL HÜCRELİ KARSİNOMDerya Özyaydın¹, Fatih Seğmen¹, Zafer Aktaş¹, Aydın Yılmaz¹, Funda Demirağ², Nazan Şen³¹Ankara Atatürk Göğüs Hastalıkları ve Göğüs Cerrahisi Eğitim ve Araştırma Hastanesi, Göğüs Hastalıkları²Ankara Atatürk Göğüs Hastalıkları ve Göğüs Cerrahisi Eğitim ve Araştırma Hastanesi, Patoloji³Adana Başkent Üniversitesi Hastanesi, Göğüs Hastalıkları

Malign hastalıkların seyri sırasında sık metastaz görülen organlardan birisi akciğerdir. Akciğerdeki metastatik lezyonlar daha sıklıkla parankimal yerleşim gösterirken endobronşiyal metastaz nadir görülen bir durumdur. En sık endobronşiyal metastaz yapan tümörler meme, kolon ve böbrek adenokarsinomlarıdır. Renal hücreli karsinomlar akciğere sık metastaz yaparlar. Metastazları daha çok parankimaldır. Renal hücreli karsinom için endobronşiyal metastaz nadir bir durumdur. Endobronşiyal lezyonlar hemoptizi, atelettazi ve ya postobstruktif pnömoni şeklinde kendisini gösterebilir ve girişimsel bronkoskopik işlemler bu gibi riskli durumlarda hayat kurtarıcı olabilir.

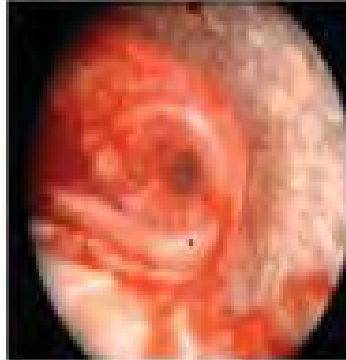72 yaşında, erkek hasta, Mayıs 2013 tarihinde sol yan ağrısı ve hemoptizi şikayeti ile kliniğimize başvurdu. Mevcut şikayetleri 2 ay içinde artan hastaya dış merkezde çekilen Toraks ve Abdomen tomografilerinde mediastinal lenfadenopatiler, sol akciğerde masif plevral efüzyon içinde ve parankimde multiple metastatik lezyonlar, sol böbrekte 126 mm nekrotik, egzofitik renal sinusa invazyon yapmış malign kitle lezyonu ile sol surrenal lojda 24 mm lik heterojen kitlesel lezyon saptandı. Hastanın alınan plevral sıvısı malign sitoloji ile uyumlu olarak gelmiş. Hastaya sol böbrekten yapılan tru-cut biyopsi sonucu renal hücreli karsinom (şeffaf hücreli tip ile uyumlu) olarak gelmiş. Hastaya yapılan fiberoptik bronkoskopi sağ intermedier bronşu tama yakın tıkayan lezyon görülmesi nedeni ile girişimsel bronkoskopi yapılmak üzere hastanemize yönlendirilmiş. Hastaya genel anestezi altında rijid bronkoskop ile alt lob apikal segmentten kaynaklanan ve intermedier bronşu tama yakın tıkayan polipoid EBL (Resim 1) 60 watt argon ile koagüle edilerek rijid forceps ile çıkarıldı ve işlem sonrası orta ve alt lob segmentlerinde tam açıklık sağlandı (Resim 2). Lezyondan alınan biyopsi sonucu renal hücreli karsinom ile uyumlu olarak geldi.

Anahtar Kelimeler: Renal Hücreli Karsinom, Girişimsel Bronkoskopi

Resim 1



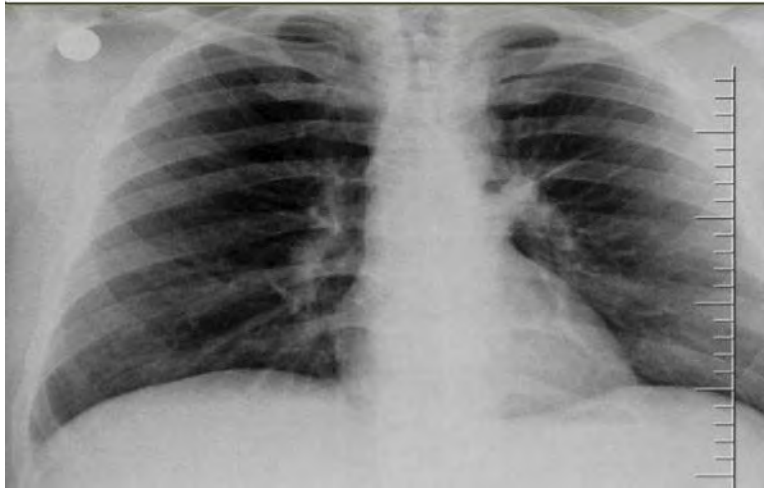
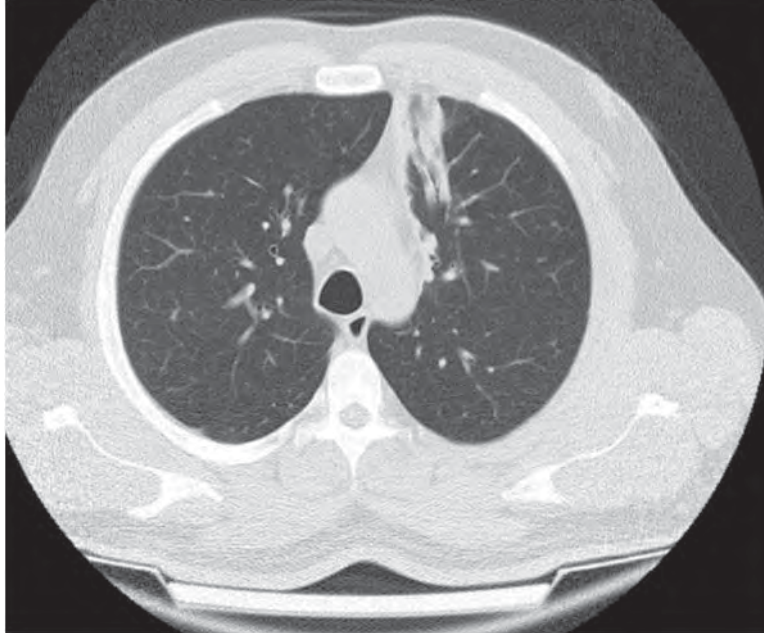
Resim 2



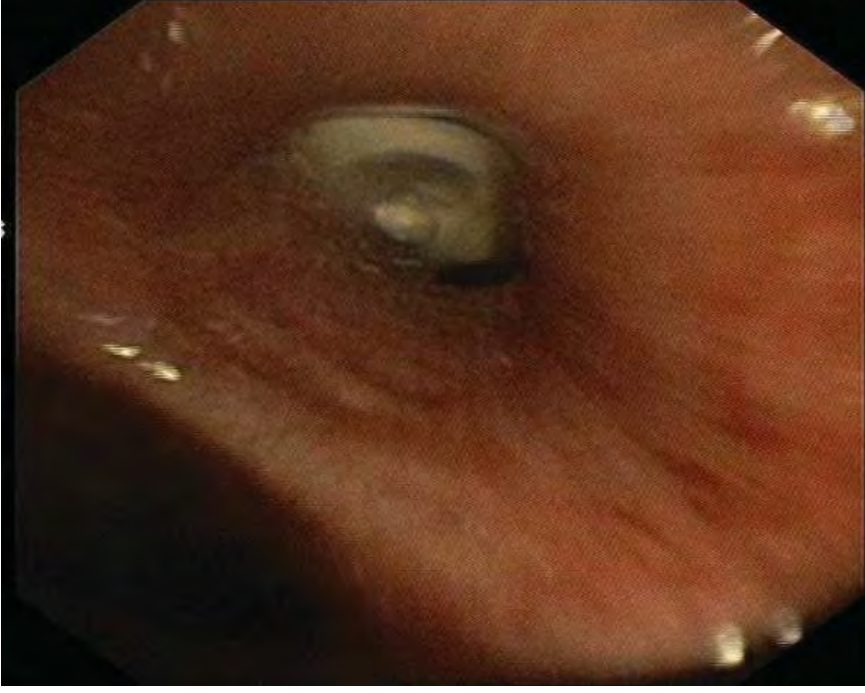
EP-010

KORUYUCUSUZ ÖLÇÜLÜ DOZ İNHALER KULLANIMI SONUCUNDA GELİŞEN İLGINÇ BİR YABANCI CİSİM ASPİRASYONU OLGUSUDavut Aydın¹, İnci Hülya Sayılır¹, Aygül Güzel¹, Bilal Şengül², Nurhan Köksal¹¹Ondokuzmayıs Üniversitesi, Tıp Fakültesi, Göğüs Hastalıkları Ana Bilim Dalı, Samsun²Göğüs Hastalıkları ve Göğüs Cerrahisi Hastanesi, Samsun

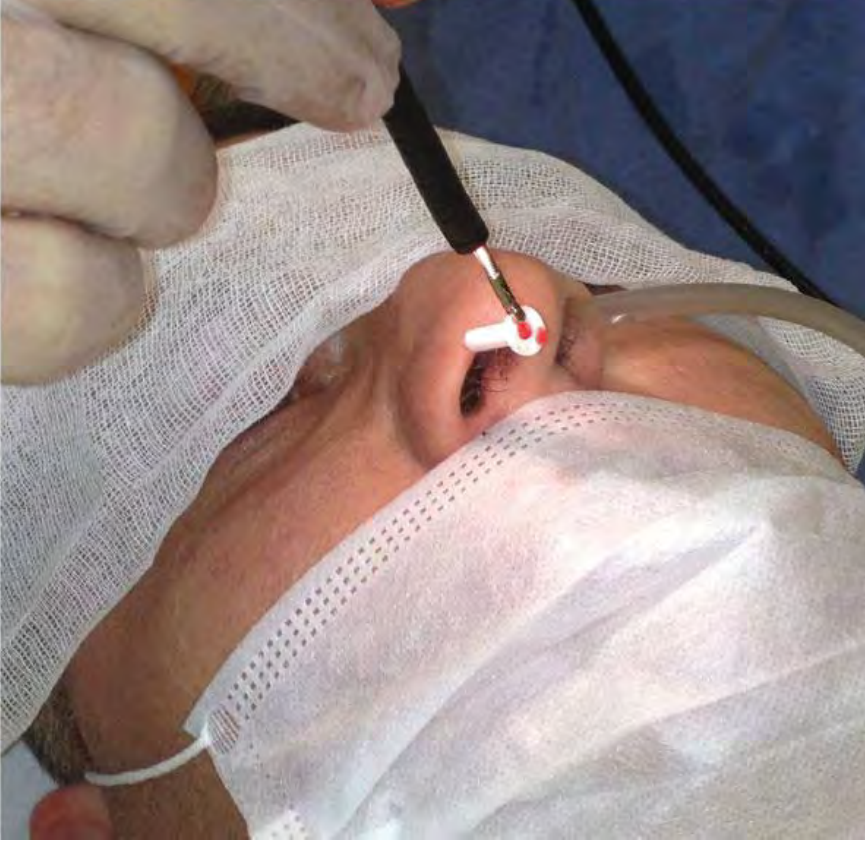Çocukluk yaş grubuna göre daha nadir görülmekle beraber, erişkinde yabancı cisim aspirasyonu, öykü net olmasa bile her zaman akılda tutulmalıdır. Kırk yaşında erkek hasta, 1 haftadır olan öksürük ve hırıltılı solunum yakınması ile başvurdu. Özgeçmişinde 6 yıldır diabetes mellitus tanısı ile insülin kullandığı ve 4 yıldır KOAH tanısı ile inhaler tedavi kullandığı öğrenildi. Yaklaşık 1 hafta önce ipratropium bromür ve salbutamol içeren ölçülü doz inhaler kullanımının hemen sonrasında şikayetlerinin başladığı öğrenildi. Fizik muayenede sol üst zonda lokalize ronküs mevcuttu. Rutin tanısal tetkiklerden sonra çekilen toraks bilgisayarlı tomografisinde sol üst lob anteriorda atelektatik görüntü mevcuttu (Resim-1). Hastaya lokal anestezi eşliğinde yapılan bronkoskoik incelemede sol akciğer üst lob girişinde ortası delik beyaz yabancı cisim görüntüsü mevcuttu. Krokodil forceps kullanılarak cisim çıkarıldı. Yapılan değerlendirmede yabancı cisimin, hastanın kullandığı insülin iğnesinin koruyucu kapağı olduğu (Resim-2), ölçülü doz inhaleri kullandıktan sonra koruyucu kapağını kapatmadığı ve insülin iğnesi ile aynı çantada bulundurulduğu öğrenildi. Atipik lokalizasyonu ve de öyküdeki bu ilginç özelliğinden dolayı bu olguyu sunum olarak paylaşmaktayız

Resim-1 Hastanın geliş anında çekilmiş olan PA akciğer grafisi görüntüsü**Resim-2 Bilgisayarlı tomografide sol akciğer üst lob anteriorda atelektazi görüntüsü**

Resim-3 Sol akciğer üst lob girişindeki yabancı cismin bronkoskopik görüntüsü



Resim-4 Bronkoskopi işleminde krokodil forceps ile çıkarılan insülin iğne koruyucu kapağı



EP-011**TRAKEOSTOMİ SONRASINDA TOTAL TRAKEAL OBSTRÜKSİYON GELİŞEN OLGUDA BRONKOSKOPİK TEDAVİ**

Levent Alpay, Volkan Baysungur, Hakan Kırıl, Elçin Ersöz, İrfan Yalçınkaya

Süreyyapaşa Göğüs Hastalıkları ve Göğüs Cerrahisi Eğitim ve Araştırma Hastanesi Göğüs Cerrahisi Kliniği, İstanbul

Dış merkezde trafik kazası nedeniyle yoğun bakımda 1 ay süreyle entübe olarak yatan ve sonrasında trakeostomi açılarak taburcu edilen hastada 7 ay sonra trakeostominin kapatılmasına karar verilmiş. Ancak işlem esnasında hastanın desatüre olması nedeniyle trakeostomi kanülü çıkarılamamış. Trakeostominin kapatılması için kliniğimize yönlendirilen hastaya rijit bronkoskopi yapıldı. Vokal kordları geçtikten 2-3cm sonra trakeanın tam olarak kapalı olduğu görüldü. Bronkoskopilerletilemedi. İşlem sonlandırıldı. Hastaya sanal bronkoskopi yapıldı. Vokal kordların 2cm altında trakeanın tam olarak kapalı olduğu tespit edildi. Trakeal web düşünülerek hastaya tekrar rijit bronkoskopi yapıldı. İşlem esnasında trakeostomi kanülü çıkarıldı. Bronkoskopilerletilerek tıkanıklık olan yerin zayıf olan kısmından aspiratörle girilerek web açıldı ve trakeal lümenin devamlılığı sağlandı. Trakeostomi deliğinden de klemp ile girilerek açıklık genişletildi. Takiben sırasıyla 6.5, 7.5, 8.5 nolu bronkoskoplarla dilatasyon yapıldı. Hasta post operatif olarak ekstübe edildi. Herhangi bir komplikasyon gelişmedi. Çok nadir görülen bu trakeostomi komplikasyonun akılda tutulması ve bronkoskopik tedavi seçeneğinin de ihmal edilmemesi gerektiği düşüncesiyle bu olguyu sunuyoruz.

EP-012

CP-EBUS İLE ÖRNEKLENEN NÜX PAPİLLER TİROİD KARSİNOMU OLGUSU

Nilgün Yılmaz Demirci¹, Aydın Yılmaz¹, Esra Özaydın², Dicle Kaymaz¹

¹Atatürk Göğüs Hastalıkları ve Göğüs Cerrahisi Eğitim ve Araştırma Hastanesi, Göğüs Hastalıkları

²Atatürk Göğüs Hastalıkları ve Göğüs Cerrahisi Eğitim ve Araştırma Hastanesi, Patoloji

Endobronşiyal ultrasonografi (EBUS) havayollarına komşu yada duvarındaki yapıları görüntülemek için geliştirilmiş bir ultrason yöntemidir. Lineer(Konveks)(CP) EBUS skobu ucundaki ultrason transdüseri eş zamanlı görüntüleme ve örnekleme olanağı sağlar. Hastaların çoğunda işlem lokal anestezi veya bilinçli sedasyon ile yapılır ve çok iyi tolere edilir. Bu yazıda CP-EBUS ile örneklenen üst mediastinal kitle olgusu sunulmuştur. Üst mediastende kitle nedeni ile tanısal amaçlı kliniğimize refere edilen olgu 67 yaşında erkekti. Yaklaşık 2 yıl önce tiroid papiller karsinomu nedeni ile bilateral total tiroidektomi ve boyun disseksiyonu yapılmıştı. Ve 5 ay önce de koroner bypass ameliyatı geçirmişti. Kontrol amaçlı çekilen pozitron emisyon tomografisi (PET) / bilgisayarlı tomografi (BT)'de üst mediastende trakea sağ posterolateralında yaklaşık 3x4 cm artmış FDG tutulumu (SUVmax 33) izlenmişti. Daha önce tiroidektomi ve yakın tarihli koroner bypass geçirmiş olması nedeni ile bilinçli sedasyon altında CP-EBUS yapıldı. Sağ üst paratrakeal alanda heterojen, hiperekojen, sınırları belirgin kitle lezyonu saptandı. CP-EBUS eşliğinde transbronşiyal ince iğne aspirasyon biyopsisi yapıldı. İşlem hasta için oldukça konforlu bir şekilde herhangi bir komplikasyon gelişmeden gerçekleştirildi. Alınan biyopsi sonucu tiroid papiller karsinom metastazı ile uyumlu olarak değerlendirildi. Olgumuzda olduğu gibi daha önce primer hastalıkları nedeni ile cerrahi işlem geçiren olgularda minimal invaziv prosedür olan CP-EBUS ayaktan hastalara bilinçli sedasyon ile konforlu bir şekilde güvenle yapılabilir. Bu şekilde mediastinoskopi veya cerrahi biyopsi gibi invaziv cerrahi prosedürlere ihtiyacı azaltır.

EP-013

TRAKENİN NADİR BİR TÜMÖRÜ: İNFLAMATUAR MYOFİBROBLASTİK TÜMÖR VE ENDOSKOPIK TEDAVİSİ

Mehmet Akif Özgül¹, Ümran Toru², Murat Acat³, Derya Özden Omaygenç⁴, Halide Nur Ürer⁵, Erdoğan Çetinkaya¹

¹Yedikule Göğüs Hastalıkları ve Göğüs Cerrahisi Eğitim ve Araştırma Hastanesi, Göğüs Hastalıkları Kliniği, İstanbul

²Dumlupınar Üniversitesi Tıp Fakültesi, Göğüs Hastalıkları Anabilim Dalı, Kütahya

³Karabük Üniversitesi Tıp Fakültesi, Göğüs Hastalıkları Anabilim Dalı, Karabük

⁴Yedikule Göğüs Hastalıkları ve Göğüs Cerrahisi Eğitim ve Araştırma Hastanesi, Anesteziyoloji ve Reanimasyon Kliniği, İstanbul

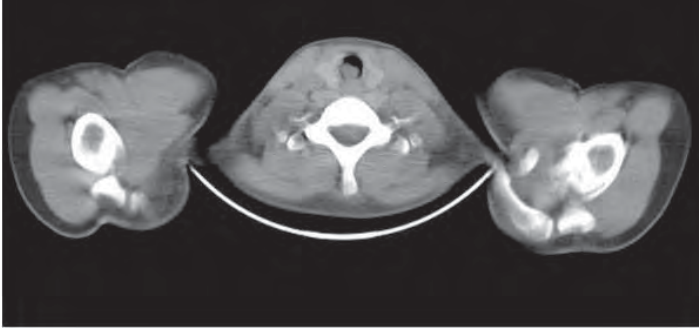
⁵Yedikule Göğüs Hastalıkları ve Göğüs Cerrahisi Eğitim ve Araştırma Hastanesi, Tıbbi Patoloji Kliniği, İstanbul

GİRİŞ: İnflamatuar myofibroblastik tümör (İMT) tüm solunum sistemi tümörleri arasında %0.04-0.07 sıklıkta erişkinlerde nadir görülen benign bir tümördür. 16 yaşından küçük çocuklarda ise en sık görülen benign akciğer tümörü olan İMT'nin etyolojisi tam olarak bilinmemekle beraber etkilenen bölgede önceki travmalara sekonder gelişen inflamasyon ve immünsupresyon suçlanmaktadır. Hemen hemen tüm vücut bölgelerinde bildirilen İMT solunum sisteminde sıklıkla akciğerde görülür ve fakat trakeal İMT erişkinlerde oldukça nadirdir. Dispne, stridor, kronik öksürük, hemoptizi ve plöretik göğüs ağrısını içeren semptomlar genellikle nonspesifiktir bu nedenle bazı vakalar astım tanısıyla yanlış tedavi görürler. Low-grade mezenkimal malignite olduğu düşünülen İM'nin prognozu genellikle iyidir fakat nadiren lokal invazyon yapabilir. En uygun tedavi yöntemi açık cerrahi veya bronkoskopik rezeksiyondur. Biz nefes darlığı şikayeti ile polikliniğimize başvuran ve yapılan tetkikler sonucunda İMT tanısı koyarak endobronşiyal yöntemlerle başarılı bir şekilde tedavi ettiğimiz olguyu literatür bilgileri ışığında sunduk.

OLGU: 1 ay önce başlayan ve giderek artan nefes darlığı şikayeti nedeniyle dış merkezde astım tanısıyla tedavi görmekte olan 16 yaşında bayan hasta medikal tedaviye rağmen nefes darlığının giderek artması üzerine polikliniğimize başvurdu. Hastanın özgeçmişinde özellik yoktu. Fizik muayenede belirgin stridor mevcuttu. Hafif lökositoz dışında diğer hemogram, biyokimya parametreleri ve sedimentasyonu normaldi. PA Grafi'si normal saptanan hastanın Toraks BT'sinde kord vokallerin hemen altından başlayan ve trakea lümenin tama yakın oblitere eden kitle lezyon izlendi (Resim 1). Trakeal kitle ön tanısıyla yapılan Rigid Bronkoskopi'de kord vokallerden hemen sonra lümeni tama yakın oblitere eden üzeri düzgün, vaskülarize, lobüle kitle saptandı (Resim 2). Kitle elektrokoter snare ile kesildi ve tümörün kaynaklandığı alan Argon Plazma Koagülasyon (APC) ile koagüle edildi. Daha sonra bu alanlara Kriyoterapi uygulandı. İşlem sonrası stridoru kaybolan hastanın bir gün sonra yapılan solunum fonksiyon testi normal saptandı ve genel durumunun iyi olması üzerine taburcu edildi. Alınan kitlenin patolojisi inflammatuar myofibroblastik tümör şeklinde raporlandı.

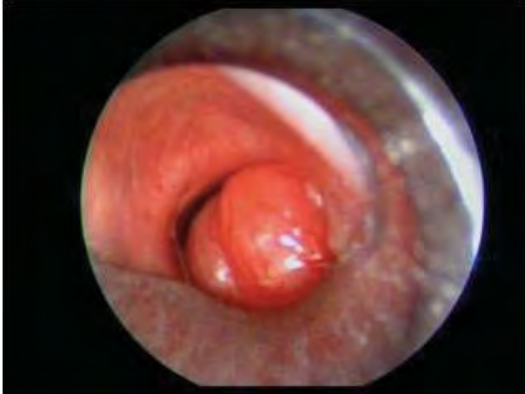SONUÇ: İMT'ler, özellikle trakeal tutulumla seyreden formları, erişkinlerde nadir görülür ve klinik olarak astım veya yabancı cisim obstrüksiyonu şeklinde prezente olabilir. Stridoru olan genç veya erişkin hastalarda hava yolu obstrüksiyonuna yol açan kitleler ayırıcı tanıda göz önünde bulundurulmalıdır. Tanı ve tedavide endoskopik yöntemler öncelikle tercih edilmelidir.

Resim 1



Toraks BT'de; kord vokallerin hemen altından başlayan ve trakeayı tama yakın oblitere eden kitle lezyon.

Resim 2



Rigid Bronkoskopi'de kord vokallerden hemen sonra lümeni tama yakın oblitere eden üzeri düzgün, vaskülarize, lobüle kitle

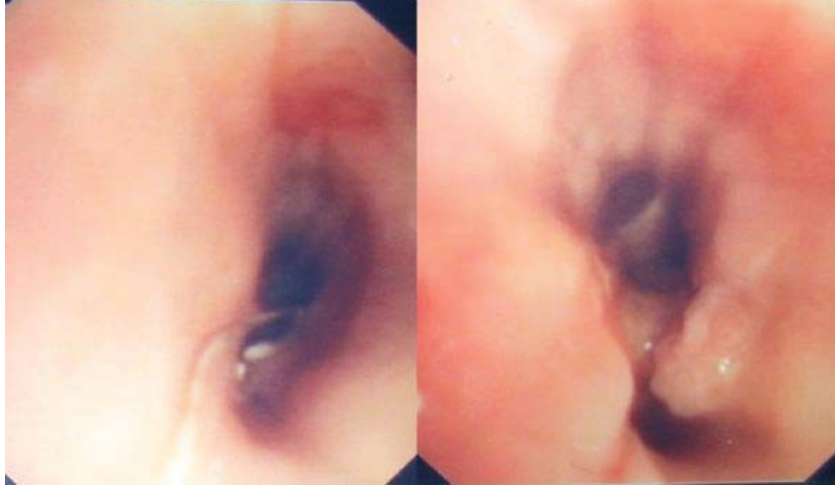
EP-014

YETİŞKİN YAŞTA SAPTANAN TRAKEOBRONŞİYAL YULAF ASPİRASYONU

Uğur Gönülgür¹, Ersin Karabacak², Aslı Muratlı³, Arzu Mirici¹¹Çanakkale Onsekiz Mart Üniversitesi Göğüs Hastalıkları Anabilim Dalı²Çanakkale Onsekiz Mart Üniversitesi Biyoloji Anabilim Dalı³Çanakkale Onsekiz Mart Üniversitesi Patoloji Anabilim Dalı

Uzun yıllardır öksürük yakınması olan ve bu yüzden astım tanısı almış olan hasta toraks BT'de sağ alt lobda parmak benzeri opasite ile geldi. Özgeçmiş ve soygeçmişinde özellik tanımlamayan hastada bronkoskopide uzun lifli bir yabancı cisim gözlemlendi. Lezyon çıkartıldığında 5 cm'den uzun olduğu izlendi. Bronkoskopide alt lob bazal segmentler girişi düzeyinde lezyona eşlik eden granülasyon dokusu mevcuttu. Patolojik incelemede yabancı cismin bitkisel organizma olduğu, biyolojik incelemede bunun yulaf olduğu saptandı. Hasta yulaf sektöründe en son 20 yıl önce çalıştığını ifade etti.

Resim 1



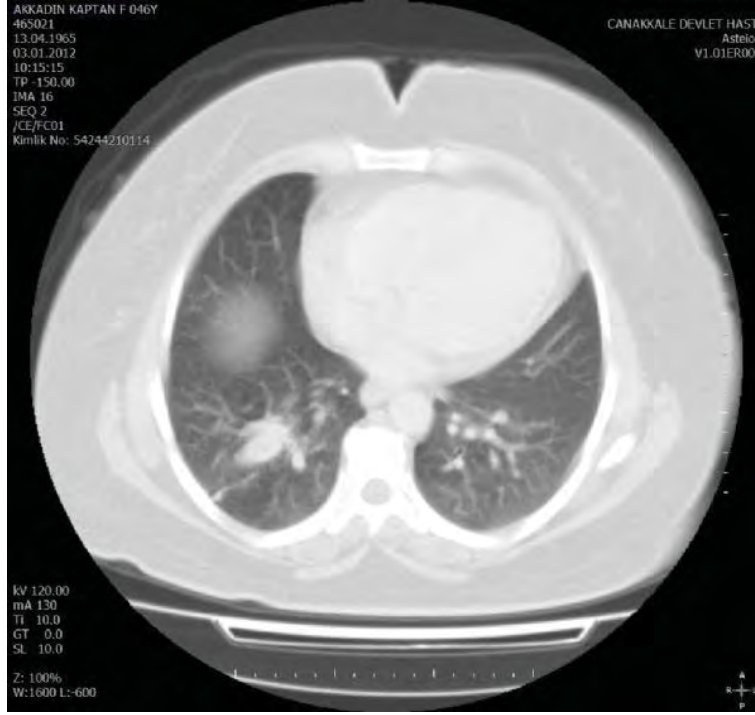
Yabancı cismin bronkoskopik görünümü ve eşlik eden granülasyon dokusu

Resim 2



Yabancı cisim

Resim 3



Toraks BT'de sağ alt lobda lobüle kitle lezyonu

Resim 4



Beyaz yulaf başı

EP-015

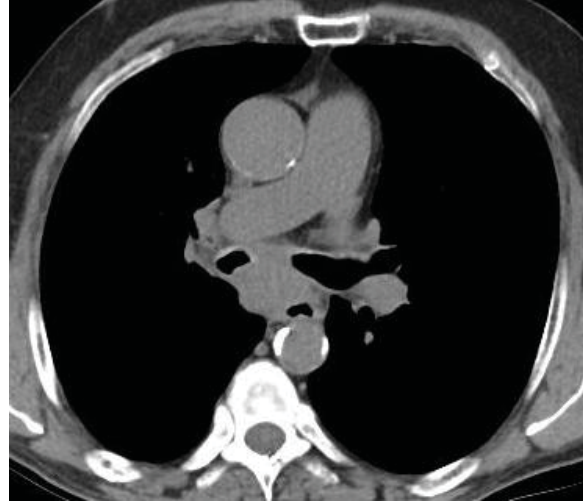BRONKOSKOPİ İLE TANI KONULAN ÖZOFAGUS KARSİNOM OLGUSU

Deniz Doğan, Nesrin Baygın, Cantürk Taşçı, Ergun Tozkoparan, Hayati Bilgiç
GATA Göğüs Hastalıkları AD. Etlik, Ankara

68 yaşında erkek olgu iştahsızlık, kilo kaybı, göğüs ağrısı şikayetleri ile müracaat etti. Özgeçmişinde 30 paket/yıl sigara dışında özellik yoktu. Olgu KOAH tanısı ile LABA + IKS tedavisi kullanmakta olup şikayetlerinin son 6 aydır mevcut olduğunu ifade etmekteydi. PA akciğer grafisinde şüpheli hiler dolgunluk izlenmesi üzerine olguya Torask CT tetkiki çekildi. Toraks CT'de subkarinal alandan trakeanın posterioruna doğru konglomerasyon oluşturan, lenfadenopati / yumuşak doku ayrımının net yapılamadığı patolojik dansite artışı izlenmekteydi (Resim 1-2). Olguya genel anestezi altında ve kardiyak monitörizasyon eşliğinde oral yoldan EBUS işlemi yapıldı. İşlem sırasında trakeada lümen protrüze olmuş düzensiz yüzeyle lezyon izlendi. bu bölgeden biyopsi alındı. sonrasında Toraks CT'de izlenen subkarinal yumuşak doku lezyonundan EBUS eşliğinde biyopsiler alındı. İşlem sonrası olguya çekilen PET tetkikinde ilgili alanda artmış fokal FDG tutulumu (SUWmax:27.1) izlendi. Histopatolojik sonucu özofagus yassı epitel hücreli karsinomu ile benzer morfolojik görünümde tümör infiltrasyonu olarak raporlandı. Alınan Gastroenteroloji görüşü sonrasında ilgili klinikçe endoskopi yapıldı ve işlem esnasında özofagus Z hattı kesici dişlerden itibaren 44 cm'de, diyafragmatik kıskaç 45 cm'de yaklaşık 1,5 cm çapında, lümenin yaklaşık 1/3'ünü kaplayan ülser lezyon izlendiği raporlandı. Bu alanlardan alınan biyopsilerin sonucu Özofagus yassı epitel hücreli karsinoma ile uyumlu olarak raporlandı. Olgu takip ve tedavi amacı ile Tıbbi Onkoloji servisine refere edildi. Pulmoner semptomlarla müracaat eden bu olguyu, toraks içi kitle lezyonlarının ayırıcı tanısında özofageal malignitelerin lokal metastazlarına bir örnek olması açısından paylaştık.

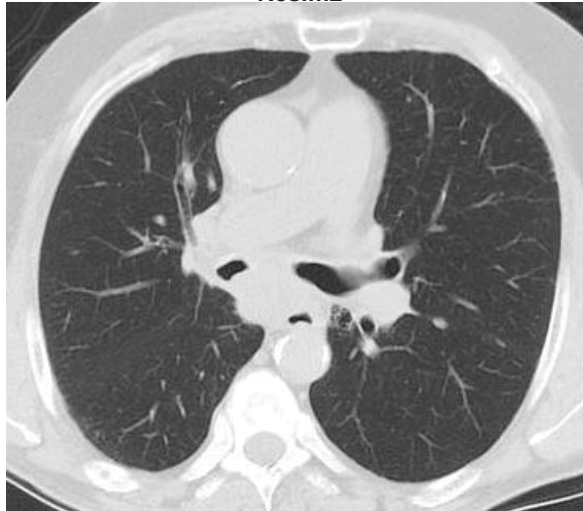
Anahtar Kelimeler: Bronkoskopi, özofagus karsinomu

Resim1



Subkarinal alanda patolojik dansite artışı.

Resim2



EP-016

AKCİĞER KANSERİ ÖN TANISI ALAN GECİKMiŞ YABANCI CİSİM OLGUSU

Meltem Çoban Ağca¹, İpek Erdem¹, Canan Öneş¹, Dilek Yavuz¹, Levent Alpay², Ayşe Alp Ersev³, Fatma Armağan Hazar¹

¹Süreyyapaşa Göğüs Hastalıkları ve Göğüs Cerrahisi Eğitim ve Araştırma Hastanesi, Göğüs Hastalıkları, İstanbul

²Süreyyapaşa Göğüs Hastalıkları ve Göğüs Cerrahisi Eğitim ve Araştırma Hastanesi, Göğüs Cerrahisi, İstanbul

³Süreyyapaşa Göğüs Hastalıkları ve Göğüs Cerrahisi Eğitim ve Araştırma Hastanesi, Patoloji, İstanbul

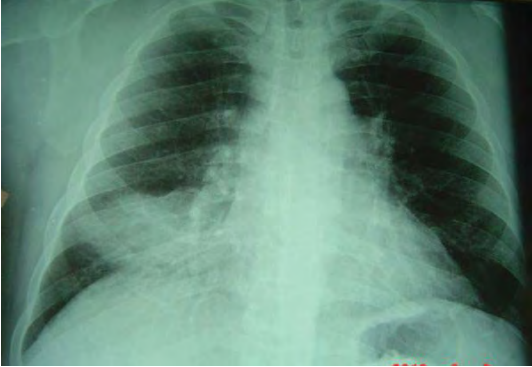GİRİŞ: Trakeobronşiyal yabancı cisim aspirasyonu sıklıkla çocuklarda klinik bir sorun olmakla beraber, bazı olgularda erişkin dönemde de uzun yıllar tanı konulmadan kalabilir. Bu olgular akciğer kanseri veya astımı taklit edebilir veya bronşektazi, fibrozis ve tekrarlayan pnömoni gibi komplikasyonlara yol açabilir. Tanıya ulaşmak için:ileri girişimsel işlemler yapmak gerekebilir. Bu yazıda, rezolüsyonu gecikmiş pnömoni zemininde malignite araştırılırken patoloji sonucu yabancı cisim aspirasyonu gelen bir olgu sunulmuştur.

OLGU: Kırkbir yaşında, erkek hasta, kanlı balgam, öksürük şikayetleri ile polikliniğimize başvurdu. Çekilen akciğer grafisinde ve tomografisinde sağ alt zonda homojen dansite artışı saptandı (Resim 1,2) Hastanın hikayesinden bir yıl önce de servisimizde pnömoni tanısı ile yatırılarak tedavi aldığı saptandı. O dönemde tedavi sonrasında radyolojik iyileşme sağlanamayan hastada fiberoptik bronkoskopi(FOB) yapılmış ve orta lobun dudak tarzında daraldığı tespit edilmiş. Hastaya malignite araştırılmak üzere Pozitron Emisyon Tomografi(PET/CT) taraması yapılmış ve sağ akciğer hiler bölgede 36x22 cm boyutunda, standart tutulum değeri (STD): 4.6 olan lezyon ve STD değeri 7.2 olan mediastinal lenfadenopatiler saptanmış. Bunun üzerine olguya önce endobronşial ultrasonografi(EBUS) eşliğinde fiberoptik bronkoskopi ile subkarinal lenadenopatiden biyopsiler yapılmış,patolojik tanı olmaması üzerine mediastinoskopi ile sağ üst paratrakeal lenfadenopatiden örnekler alınmış. Hasta bir yıl sonra tekrar aynı bölgede pnömoni gelişmesi nedeniyle tekrar polikliniğimize başvurdu.Sağ orta zonda konsolidasyon ve ateletkazi gelişmiş olan hastaya FOB yapıldı. Orta lobda beyaz-sarı renkli, yuvarlak, kolay parçalanabilen lezyon görüldü. Patolojik tanıda yabancı cisim olabileceği rapor edildi.Malignite şüphesi devam eden hastaya, histolojik tanı gereksiniminden dolayı, sağ torakotomi ve lobektomi yapıldı.Patolojik piyes incelemesinde yabancı cisim tanısı doğrulandı.

TARTIŞMA:Yabancı cisim aspirasyonunun tanısı;aspirasyon yönünde öykü alındığında veya akut başlangıçlı yakınmalar olduğunda daha kolaydır. Bu durumların yokluğunda ise yabancı cisim yıllarca sessiz kalabilir. Bilinen en uzun yabancı cisim retansiyonu kırk yıl olarak tespit edilmiştir.. Her ne kadar PET/CT benign-malign ayırımı açısından yüksek doğrulukta neticeler versede infeksiyöz veya inflamatuvar hastalıklar ile ilişkili çeşitli hastalıklarda; sarkoidoz, pnömoni,ampiyem vb. gibi durumlarda yabancı pozitif (%10-25) sonuçlar verebilir. Bizim olgumuzda da buna benzer yabancı pozitiflik görülmüş olup kesin tanı için daha invaziv işlemlere başvurulmuştur.

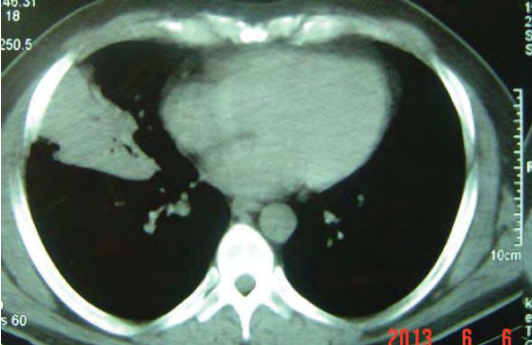SONUÇ: Rezolüsyonu gecikmiş pnomonilerde mutlaka yabancı cisim aspirasyonları düşünülmeli ve sorgulanmalıdır

Olgunun PA akciğer grafisi



Sağ alt zonda homojen dansite artışı

Resim 2



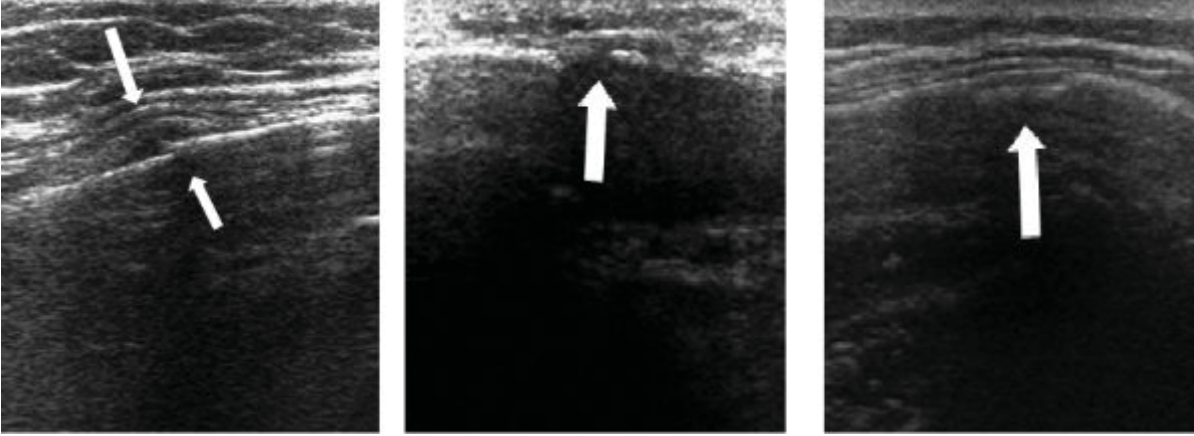
EP-017

GÖĞÜS DUVARI TRAVMALARINDA ULTRASONOGRAFİK İNCELEMENİN YERİ

Deniz Arık¹, Aykut Aytekin², Şafak Ekinci³, Mehmet Ağılı⁴, Adem Parlak⁵¹Ağrı Asker Hastanesi, Göğüs Hastalıkları Servisi, Ağrı²Ağrı Asker Hastanesi, Radyoloji Servisi, Ağrı³Ağrı Asker Hastanesi, Ortopedi Servisi, Ağrı⁴Ağrı Asker Hastanesi, Biyokimya Servisi, Ağrı⁵Ağrı Asker Hastanesi, Aile Hekimliği Servisi, Ağrı

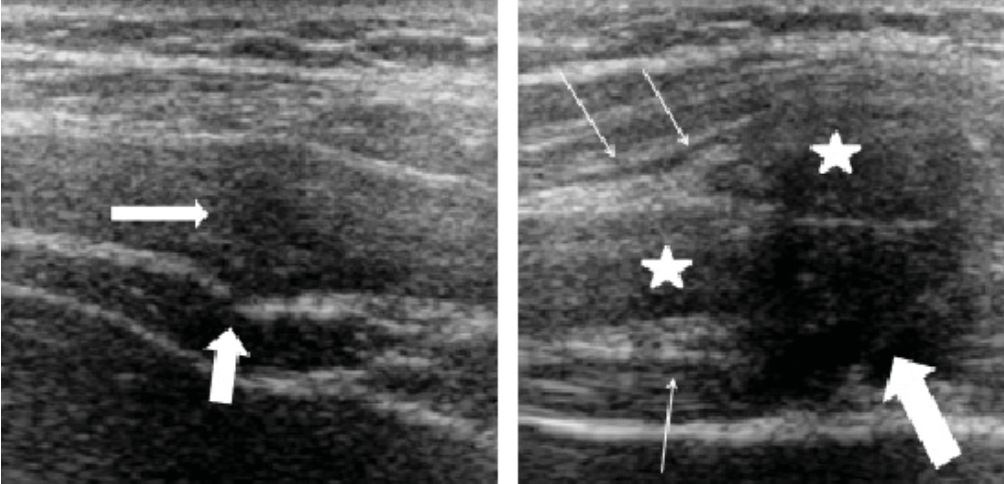
Ultrasonografi, yumuşak doku değerlendirilmesinde sıklıkla kullanılan tanı yöntemidir. Kemik doku için ise genellikle iyonizan radyasyon içeren teknikler kullanılmaktadır. Fraktür tanısında ultrasonografik incelemenin kullanımı ile ilgili sınırlı sayıda olgu sunumu ve çalışma mevcuttur. Biz bu olgularımızda toraks travması ile başvuran ancak direk grafide fraktür-luksasyon bulgusu saptanmayan hastalarda toraks ultrasonografisinin kullanımını değerlendirdik. Öncesinde bilinen pulmoner ve göğüs duvarı patolojisi olmayan ve göğüs duvarı travması ile Göğüs Hastalıkları polikliniğine başvuran beş vakada PVA ve lateral akciğer grafisi incelemesi ve bir hastada trafik kazası öyküsü nedeniyle toraks bilgisayarlı tomografi incelemesi yapıldı ve normal olarak değerlendirildi. Bu vakaların travmaya maruz kaldıkları ve ağrı tarifledikleri bölgelere Philips HD6 cihazına ait lineer prob (12 Mhz) ile ultrasonografik inceleme yapıldığında dört vakada kot fraktürü ile uyumlu kortikal devamsızlık, bir vakada kartilaj kot içinde hematoma ve bir vakada ise kostokondral bileşke subluksasyon tespit edildi. Toraks travmalarında ilk tercih edilen görüntüleme teknikleri direk grafiler ile bilgisayarlı tomografi olmakla birlikte bu tetkikler ile kotlardaki tek korteksi tutan fraktürler ve kartilaj hasarı tespit edilemeyebilmektedir. Sıklıkla plevral patolojileri değerlendirmek amacıyla kullanılan toraks ultrasonografisinin, travmalı hastalarda küçük kortikal fraktürleri ve kartilaj hasarlarını değerlendirmek için ek bir radyolojik yöntem olarak kullanılabileceğini düşünmekteyiz. İyonizan radyasyon içermemesi, ucuz bir yöntem olması nedeniyle göğüs travmalı olgularda ultrasonografik incelemeler, alternatif bir yöntem olarak denenebilir.

fiğür 1



Soldaki imajda, sağ göğüs duvarında anteromedialde hastanın gösterdiği lokalizasyona yönelik yapılan yüzeysel doku ultrasonografik incelemesinde; ekojen kot korteksinde devamsızlık ve düzensizlik (kısa ok), komşu periosteal mesafede ödem-inflamasyon ile uyumlu hipoekoik alan ve komşu yumuşak dokularda yayılma (uzun ok) izlenmektedir. Ortadaki imajda, Sol göğüs travması klinik bilgili olguda kostokondral bileşke düzeyine yönelik incelemede kartilaj kotun anterior duvarında düzensizliği gösteren sagittal kesitte sonografik görünümü (ok); sağdaki imajda, Sol anterior göğüs travması klinik bilgili olguda kot korteksinde depresyon gösteren düzensizlik (ok) izlenmektedir

fiğür 2



Soldaki imajda, sağ göğüs travması klinik bilgili olguda kartilaj kotta ekspansiyon, medüller bölgede ödem-hemoraji ile uyumlu düzensiz sınırlı hipoekoik alan (ince ok), arka konturunda kortikal düzensizlik izlenmektedir (kalın ok); sağdaki imajda, kostokondral bileşke düzeyinde luksasyon (yıldız) ve yumuşak dokularda ödem-hemorajiye bağlı ileri derecede heterojen görünüm (kalın ok), periosteal alan ve komşu fasiolar arasında ödem-hemoraji ile uyumlu ekojenik alanlar (ince ok) izlenmektedir

EP-018

PLEVRAL EFÜZYONUN NADİR SEBEPLERİNDEN: İKİ OLGU NEDENİYLE OVER HİPERSTİMÜLASYON SENDROMU (OHS)

Hatice Lakadamyalı¹, Hüseyin Lakadamyalı², Tarkan Ergün¹¹Başkent Üniversitesi Alanya Uygulama ve Araştırma Merkezi, Radyoloji Bölümü²Başkent Üniversitesi Alanya Uygulama ve Araştırma Merkezi, Göğüs Hastalıkları Bölümü

GİRİŞ: Over hiperstimülasyon sendromu (OHSS) eksojen gonodotropinlerle ovulasyon indüksiyonu uygulanan hastalarda meydana gelen ağır bir komplikasyon olup, overlerde büyüme, asit, plevral effüzyon, hipovolemi ve hemokonsantrasyon ile karakterizedir. Doğal ovulasyonu takip eden gebeliklerde son derece nadirdirken ovülasyon indüksiyonu sonrası %1-2 vakada OHSS ciddi boyutlara ulaşarak hastanede yatarak gözetim altına alınma ve tıbbi tedavi uygulanmasını gerektirebilir. OLGU 1: 34 yaşında nullipar bayan hasta acil servise şiddetli karın ağrısı nedeniyle başvurdu. Hikayesinden 15 gün önce invitro fertilizasyon için FSH (follicle stimulating hormon), GRH (Gonadotropin releasing hormon) ve HCG'den (human chorionic gonadotropin)oluşan ovülasyon indüksiyon protokolü uygulandığı öğrenildi. Yapılan abdominopelvik USG'de her iki overin belirgin şekilde (sağ over 13x6cm, sol over 10x11cm) büyümesine, perihepatik, perisplenik, intrapelvik ve her iki hemitoraksta orta düzeyde serbest sıvının eşlik ettiği izlendi. OLGU 2: Olgu 2: 33 yaşında bayan hasta şiddetli karın ağrısı ve bulantı kusma nedeniyle acil servise başvurdu. Laboratuvar tetkikleri lökosit (15000/mm³) dışında normaldi. Hastanın hikayesinden üç kez in vitro fertilizasyon denendiği ve başarısız olduğu üç gün önce de tekrar IVF için ovülasyon indüksiyon protokolü uygulandığı öğrenildi. Yapılan abdominopelvik USG'de her iki overin belirgin şekilde (sağ over 13x10cm, sol over 12x7cm) büyüdüğü görüldü. Ayrıca perihepatik, perisplenik, intrapelvik ve sağ hemitoraksta orta düzeyde serbest sıvı izlendi.

TARTIŞMA: OHSS'nin patofizyolojisi tam olarak aydınlatılamamıştır. Yinede HCG stimülasyonu etkisiyle overden salınan vazoaktif maddelerin anahtar rol üstlendiği görülmektedir. Geçmişte vasküler permeabiliteyi arttıran birçok faktör histamin, serotonin, prostaglandin, prolaktin vb. maddeler suçlanmıştır. Ancak bunlar hakkında sınırlı sayıda veri bulunmaktadır. Prostaglandinlerin, histaminin ve östrojenin vasküler permeabiliteyi arttırdığı hala tartışmalıdır. Son çalışmalar over fizyolojisinde temel rol alan modülatörler ve OHSS'nin patogenezinde diğer bir çok faktörün anjiyotensin-renin sistemi, çeşitli sitokinler, vasküler endotelial büyüme faktörü vb önemli rol oynadığını göstermiştir. Vasküler permeabiliteyi arttıran bu maddelerin bilinmesi OHSS'deki çoğu semptom ve işareti açıklamaktadır. Sendromun ağırlığı ovülasyon indüksiyonu için kullanılan ajanların overlerde foliküllerin yanıt derecesi ile ilişkilidir. Overlerdeki ve diğer mezotelial yüzeylerdeki kapiller permeabilitenin artması OHSS'nin klinik bulgularından sorumlu altta yatan temel mekanizmadır. Üçüncül boşluklara sıvı ekstrasvazasyonu ve sistemik vasküler yapılardaki değişiklik OHSS'deki morbitide ve mortaliteden sorumludur.

Olgu 1

Olgu 2

EP-019**NADİR BİR PLEVRAL EFÜZYON NEDENİ: İMATİNİB**

Mahşuk Taylan, Cengizhan Sezgi, Hatice Selimoğlu Şen, Halide Kaya, Özlem Abakay, Süreyya Yılmaz, Abdurrahman Abakay, Ömer Faruk Sabaz
Dicle Üniversitesi Tıp Fakültesi, Göğüs Hastalıkları AD, Diyarbakır

GİRİŞ: İmatinib, Kronik Myeloid Lösemi başta olmak üzere bir çok kanser tedavisinde kullanılan, tirozinkinaz inhibitörü antineoplastik bir ilaçtır. Bulantı, kusma, diyare, sıvı retansiyonu gibi sık yan etkilerinin yanısıra plörezi ve plevralfüzyon gibi nadir yan etkileri görülebilmektedir. Nadir görülen bir efüzyon sebebi olduğu için bu çalışmada olgu olarak sunuldu.

OLGU: Kırk iki yaşında kadın hasta göğüs ağrısı ve nefes darlığı şikayetleriyle görüldü. Hikayesinde bir ay önce Kronik Myeloid Lösemi tanısıyla İmatinib tedavisi başlandığı öğrenildi. Fizik muayenesinde sağ hemitoraks alt alanda perküsyonda matite, oskültasyonda ise solunum seslerinde azalma tespit edildi. PA akciğer grafisinde sağ alt alanda damasio hattı gösteren dansite artışı ve sol kostodiaf- ragmatik sinüsü kapalı görüldü. Toraks bilgisayarlı tomografisinde sağda daha belirgin olmak üzere bilateral plevralfüzyon saptandı. Yapılan analizde plevra sıvısı eksuda vafında ve sıvı ADA düzeyi; 11,2 U/L ölçüldü. Plevra sıvısının ARB, nonspesifik gram boyama, kültür sonuçları ve sitolojik tetkikleri normal bulundu. Ekokardiyografi tetkikinde minimal perikardiyalfüzyon dışında yetmezlik bulguları saptanmadı. Hastanın istenen RF, ANA, Anti-dsDNA tetkikleri normaldi. Yapılan tetkiklerde plevralfüzyonu açıklayacak bir patoloji saptanmaması üzerine, İmatinib tedavisinin sıvının nedeni olabileceği düşünüldü. İmatinib'in kesilmesiyle hastanın efüzyonu bir hafta içinde spontan olarak tama yakın geriledi.

SONUÇ: Özellikle kanser hastalarında plevralfüzyon etyolojisi araştırılırken nadir bir etken olarak imatinib tedavisinin de düşünülmesi gereklidir.

EP-020

PLEVRAL SIVIDA YÜKSEK AMİLAZ DÜZEYİ İLE SEYREDEN TÜBERKÜLOZ TANILI AKCİĞER KANSERİ OLGUSU

Mahşuk Taylan, Cengizhan Sezgi, Halide Kaya, Hatice Selimoğlu Şen, Özlem Abakay, Süreyya Yılmaz, Abdullah Çetin Tanrıkulu, Mehmet Kabak, Abdurrahman Şenyiğit
Dicle Üniversitesi Tıp Fakültesi, Göğüs Hastalıkları AD, Diyarbakır

GİRİŞ: Plevral sıvıda amilaz yükselmesi nadir görülen bir durumdur. Yapılan çalışmalar plevral sıvıda amilazın malignite, tüberküloz, pnömoni, özafagus rüptürü, pankreatit ve sirozda düşük düzeylerde bulunabileceğini göstermektedir. Bu çalışmada plevra sıvısında çok yüksek düzeylerde amilaz saptanan ve malignite tanısı konan akciğer tüberkülozlu bir olgu nadir görüldüğü için sunulmuştur.

OLGU: Elli dokuz yaşında erkek hasta öksürük, göğüs ağrısı, nefes darlığı, halsizlik ve zayıflama şikayetleriyle başvurdu. Hastanın beş ay önce yayma pozitif akciğer parankim tüberkülozu tanısıyla tedavi başlandığı, halen tedavinin sürdüğü belirlendi. Son bir ayda şikayetlerinin arttığı ve genel durumunun bozulduğu öğrenildi. Çekilen akciğer grafisinde sağ akciğer üst ve orta zonda konsolidasyon, alt zonda ise üstü Damasio hattı oluşturan homojen dansite artışı gözlendi. Toraks bilgisayarlı tomografisinde ise mediastende 1 cm yi geçen çok sayıda lenfadenomegali, sağ akciğerde içinde hava bronkogramları bulunan yaygın konsolidasyon ve yer yer 3 cm yi geçen plevral efüzyon görüldü. Yapılan tetkiklerde plevral sıvının eksuda karakterinde olduğu, sıvı amilazının 5949 IU/L, sıvı adenoazin deaminaz düzeyinin 46 U/L olduğu saptandı. Gastroenteroloji konsültasyonu ve ileri tetkiklerde karaciğer, pankreas ya da özafagusda patolojiye rastlanmadı. Balgamda ARB yayması üç kez negatif geldi. Yapılan fiberoptik bronkoskopide sağ akciğer alt lob girişinde hiperemi, ödem ve mukozal düzensizlikler görüldü. Bu bölgeden alınan biyopsinin patolojik incelemesinde adenokarsinom saptandı. Ayrıca plevral sıvının sitolojik incelemesinde de adeno kanser tanısı geldi.

SONUÇ: Plevral sıvıda amilaz düzeyi belirgin yüksek ölçülen hastalarda özellikle bronş adenokarsinomu düşünülmeli ve ileri tanısal incelemeler yapılmalıdır.

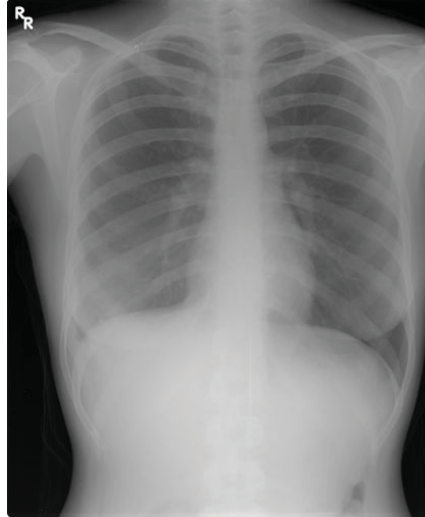EP-021

ROMATOİD ARTRİTLİ OLGUDA PLEVRAL EFÜZYON VE AYIRICI TANI

Jülide Çeldir Emre¹, Ayşegül Baysak², Ümit Aksoy¹, Adnan Tolga Öz², Nigar Dirican³¹Turgutlu Devlet Hastanesi Göğüs Hastalıkları Kliniği,Manisa²İzmir Üniversitesi Tıp Fakültesi, Göğüs Hastalıkları Anabilim Dalı, İzmir³Dr. Suat Seren Göğüs Hastalıkları ve Cerrahisi Eğitim ve Araştırma Hastanesi

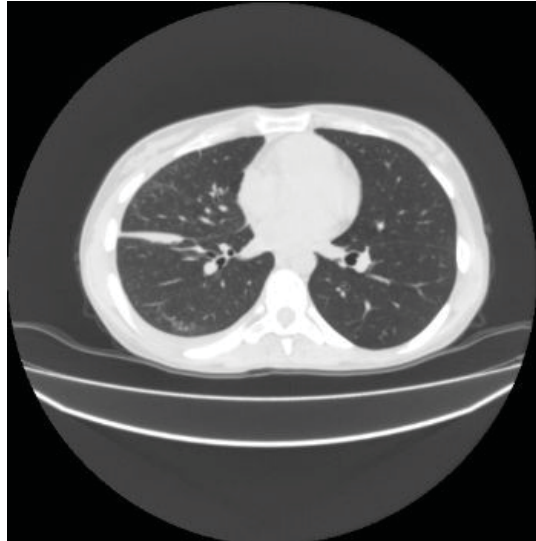
Akciğerler konnektif doku ve yoğun vasküler yapı içermeleri nedeni ile kollajen doku hastalıklarında sık tutulur. Romatoid artrit akciğer tutulumu plevra, parankim tutulumu ve vasküler lezyonlar şeklinde olabilir. 30 yaşında Romatoid Artrit (RA) tanısı olduğu bilinen,son iki yıldır düzenli ilaç kullanımı ve doktor takibinde olmayan olgu ani başlayan yan ağrısı şikayeti ile başvurdu.Çekilen akciğer grafisinde sağ sinüs küntlüğü,sol bazalde dansite artışı gözlemlendi (RESİM 1).Toraks Bilgisayarlı Tomografisinde sağda fissür içine uzanan plevral effüzyon saptandı,pulmoner emboli veya akciğer kanserini düşündürülecek herhangi bir bulgu saptanmadı.(RESİM2) Plevral effüzyon etiyolojisini değerlendirmek amaçlı örnekleyici torasentez yapıldı. Hemorajik görünümdeki torasentez sıvısının biyokimyasal incelemesinde; glukoz 90 mg/dl, protein 4.8 g/dl (serum: 3.8 g/dl), LDH 559 U/L (serum: 348 U/L), ADA düzeyi 28 U/L saptandı plevral sıvı sonucu eksuda olarak yorumlandı. Plevral sıvı kültüründe ve tüberküloz kültüründe üreme saptanmadı. Sitolojik incelemesinde nötrofil hakimiyeti mevcuttu. Romatoid artrit tanısı olan ve serum romatoid faktör (RF)düzei 198.3 mg/dl ölçülen hastada klinik radyolojik ve laboratuvar bulguları ile ayırıcı tanıları yapılarak plevral effüzyon etiyolojisinin RA'e bağlı olduğu düşünüldü, RA tedavisi romatoloji kliniği tarafından konsülte edilerek prednol 16 mg/gün şeklinde yeniden düzenlendi ve takibe alındı. Olgunun 1. ay kontrol akciğer grafisinde plevral effüzyon saptanmadı. Klinik, radyolojik ve laboratuvar bulguları ile Romatoid plörezi düşünüldü. Bu olgumuz;RA 'li olgularda ortaya çıkan plevral effüzyonun ayırıcı tanıları arasındaki zorluklar ve ayrıntıları vurgulamak amacıyla sunulmuştur.

Resim-1



Hastanın başvurusunda çekilen akciğer grafisi

Resim-2



Hastanın başvurusunda çekilen toraks BT görüntüsü

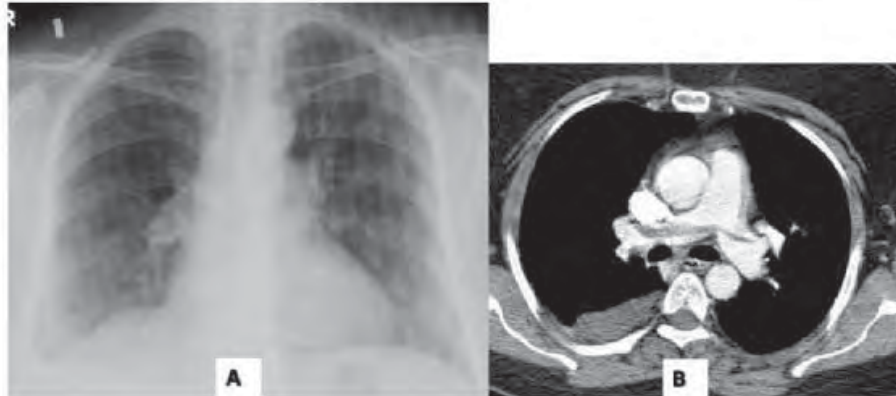
EP-022

ORAL ANTİKOAGÜLAN TEDAVİYE BAĞLI GELİŞEN SPONTAN HEMOTORAKS OLGUSU

Hasan Kahraman¹, Nurhan Atilla², Mustafa Haki Sucaklı³, Burcu Yormaz¹, Nurhan Köksal⁴¹Kahramanmaraş Sütçü İmam Üniversitesi, Tıp Fakültesi, Göğüs Hastalıkları Anabilim Dalı, Kahramanmaraş²Kahramanmaraş Necip Fazıl Şehir Hastanesi, Göğüs Hastalıkları, Kahramanmaraş³Kahramanmaraş Sütçü İmam Üniversitesi, Tıp Fakültesi, Aile Hekimliği Anabilim Dalı, Kahramanmaraş⁴Samsun Ondokuz Mayıs Üniversitesi, Tıp Fakültesi, Göğüs Hastalıkları Anabilim Dalı, Samsun

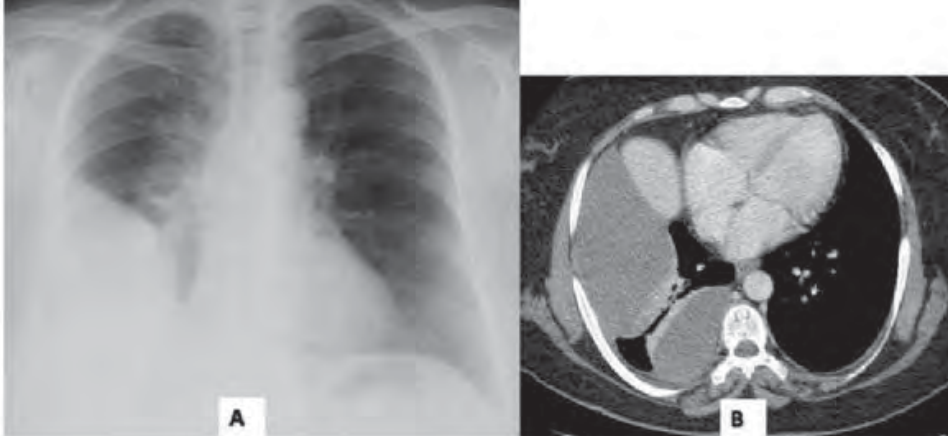
Oral antikoagülan tedavisi yaygın bir şekilde birçok hastalık durumunda kullanılmaktadır ve en sık kullanılan etken madde ise varfarin dir. Varfarin kullanımının en önemli komplikasyonu kanamadır ve bu komplikasyonun nadir bir formu ise spontan hemotoraks dır. Olgumuz 53 yaşında bayan hasta, derin ven trombozu ve pulmoner emboli tanıları ile varfarin tedavisi almakta idi (Şekil-1). Takipleri sırasında varfarin tedavisinin üçüncü ayında hastada sağ göğüs ağrısı ve nefes darlığı şikayetleri armış ve 7 gün sonra acile geldiğinde, fizik muayenesinde sağ hemitoraksta skapula altında solunum sesleri ve vibrasyon torasikte azalma, bunula birlikte perküzyonda matite saptandı (Şekil-2). Arteriyel kan basıncı 110/70 mmHg ve nabız 112/dakika ve ritmikti. Laboratuar tahlillerinde; Hb:11.5 g/dL; Hct: %34.9; trombosit: 413000/dL; lökosit: 8000/dL idi. Kan biyokimyası ve idrar analizi normaldi ve International Normalized Ratio (INR) değeri 2.84 ve beklenen aralıkta (2-3) idi. Varfarin kesildi ve enoksaparin sodyum başlandı. INR seviyesi normale gelmesi ile torasentez yapıldı ve sıvı hemorajikti. Plevral sıvı incelenmesinde; lökosit: 1570/dL; Hb: 12.4 g/dL; Hct: % 41.7; trombosit: 31 000/dL idi ve hemotoraks olarak kabul edildi. Antikoagülan kullanılması dolaylı hastamıza göğüs tüpü takılmadı. Aralıklı plevral drenej ile üç defada toplam 700 cc hemotoraks boşaltıldı. Plevral sıvı sitolojisinde yoğun kan elemanları ile birlikte arada az sayıda lenfosit ve mezotel hücreleri izlenmiştir. Hastada hemotoraks gelişmesinden iki hafta önceki kontrole geldiğindeki tahlillere bakıldığında; Hb 13.1, INR değeri 3.01 idi ve diğer tahliller normaldi. Hemotoraks gelişmesinden önce herhangi bir ilaç kullanımı veya travma öyküsü olup olmadığı araştırıldı, ama saptanmadı. Radyolojik düzelmeyen hastamız, hemotoraks boşaltıldıktan beş gün sonra enoksaparin sodyum tedavisi ile taburcu edildi. Sonuç olarak, antikoagülan tedavi olarak varfarin kullanan hastaların, INR değeri istenilen seviyede olsa bile kanama gelişme ihtimali her zaman akılda tutulmalı, kontrollere geldiğinde mutlaka ayrıntılı anamnez alınmalı ve basit hemoglobin veya hematokrit takibi yapılmalıdır. Özellikle antikoagülan tedavi alan hastalarda plevral efüzyon görüntüsünün oluşması durumunda hemotoraks olabileceği akılda tutulmalıdır.

Sekil-1



A, Emboli saptanan hastanın P-A akciğer grafisinde sağ sinüs kapalı olup minimal plevral efüzyon izlendi; B, BT anjiyografisinde sağ akciğere giden pulmoner arterde emboli ve aynı tarafta plevral efüzyon saptandı.

Sekil-2



Hemotoraks saptanan hastanın P-A akciğer grafisinde sağda plevral efüzyonda belirgin artış saptandı; B, toraks BT de sağ hemitoraksta orta zondan başlayıp bazale dek uzanan en geniş yerinde 8 mm çapa ulaşan loküle plevral efüzyon odakları izlendi

EP-023

PLEVRANIN NÖROENDOKRİN TÜMÖRÜ (BİR OLGU NEDENİYLE)

Mustafa Çolak¹, Bahriye Oya İtil¹, Nezih Özdemir², Duygu Gürel³

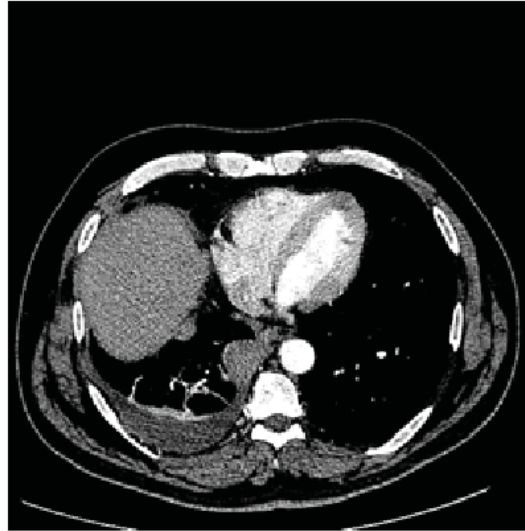¹Dokuz EYLÜL Üniversitesi Tıp Fakültesi, Göğüs Hastalıkları A.D

²Dokuz EYLÜL Üniversitesi Tıp Fakültesi, Göğüs Cerrahisi A.D

³Dokuz EYLÜL Üniversitesi Tıp Fakültesi, Patoloji A.D

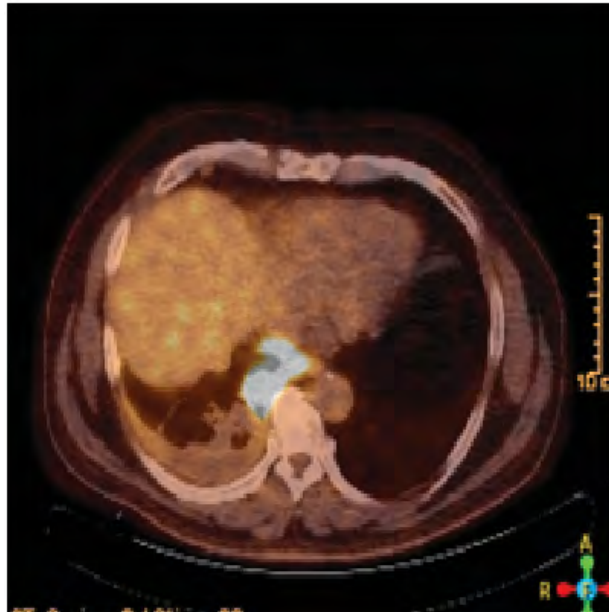
56 yaşında erkek hasta, bir aydır süren öksürük ve yan ağrısı nedeni kliniğimize başvurdu. Özgeçmiş: Hipertansiyon Fizik muayene: Solunum sistemi: Sağ akciğer alt zonda solunum seslerinde azalma Diğer sistem bulguları: Normal. PA akciğer grafisi: Sağ kostafrenik sinüs künt, sağ diyafragma eleve izlendi. Laboratuvar incelemeleri: Hemogram ve biyokimyasal parametreler normal, ESR:47 mm/h Toraks BT: En büyüğü sağ akciğer bazalde paravertebral yerleşimli 40x28 mm boyutlarına ulaşan multiple plevral nodüler kitleler, sağda 3 cm kalınlığa ulaşan plevral efüzyon izlendi. (Resim-1) PET BT: Sağ akciğerde izlenen plevral sıvı ile uyumlu, fokal bir alanda F-18 FDG tutulumu izlenmektedir (SUVmax:5.6) (Resim-2) Torasentez: Plevral sıvı sitolojisi tanısal değildi. Fiberoptik bronkoskopi: Endobronşial lezyon saptanmadı. Bronş lavaj ARB negatif saptandı. Bronş lavaj sitolojisi, enflamasyon ile uyumluydu. Göğüs Cerrahisi bölümü tarafından VATS uygulandı. Patoloji: Nöroendokrin neoplazi (Atipik Karsinoid ile uyumlu) olarak sonuçlandı. Olgu bundan sonraki izlemi için Medikal Onkoloji birimine yönlendirildi. Bu olguyu plevral efüzyonun ayırıcı tanısında nöroendokrin neoplazilerin akla getirilmesi gerektiğini belirtmek amacıyla sunduk. Nöroendokrin tümör (NET); vücudun herhangi bir yerinde nöroendokrin sistemden köken alan tümörlerdir. NET'ler nadir görülen, lokasyonları ve salgıladıkları hormonlar nedeniyle çok farklı klinik durumlar ortaya çıkaran, çoğunlukla benign seyirli olmakla birlikte agresif seyirli de olabilecek tümörlerdir. NET'lerin üçte ikisi GİS'te, dörtte biri akciğerde, diğerleri ise diğer endokrin dokularda görülür.

Resim-1



Toraks BT

Resim-2



PET BT

EP-024

AKUPUNKTUR SONRASI BİR KOMPLİKASYON: PNÖMOTORAKS

Melike Demir¹, Memduh Oruç², Ayşe Dallı¹, Halide Kaya³, Gülistan Karadeniz⁴

¹Diyarbakır Eğitim ve Araştırma Hastanesi, Göğüs Hastalıkları

²Diyarbakır Eğitim ve Araştırma Hastanesi, Göğüs Cerrahisi Hastalıkları

³Dicle Üniversitesi Tıp Fakültesi, Göğüs Hastalıkları AD

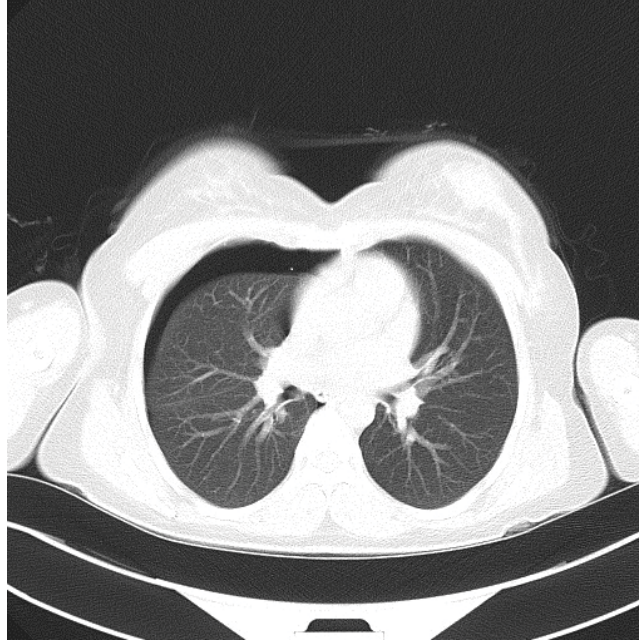
⁴Şifa Üniversitesi Tıp Fakültesi, Göğüs Hastalıkları AD

Akupunktur yöntemi birçok hastalıkta kullanılabildiği gibi ağrının kontrolünde de yaygın olarak uygulanmaktadır. Acil polikliniğimize akupunktur sonrasında pnömotoraks gelişerek başvuran vakayı, nadir bir komplikasyon olması nedeniyle sunmayı amaçladık.

Yirmi dört yaşındaki bayan hasta şiddetli sağ yan ağrısıyla acil polikliniğimize başvurdu. Yaklaşık iki saat önce, özel bir klinikte servikal herniye bağlı gelişen ağrısı için sağ supraskapular bölgeden akupunktur uygulandığı öğrenildi. Çekilen PA akciğer grafisi ve bilgisayarlı toraks tomografisinde sağ hemitoraksın yaklaşık %15'ini kapsayan pnömotoraks alanı izlendi. Göğüs Cerrahisi uzmanı ile konsülte edilerek hasta servise alındı. Hastanın oksijenizasyonu ve ağrı kontrolü sağlandı. Günlük akciğer grafileriyle pnömotoraksın seyri takip edilen hastanın, yatışının 3.gününde pnömotoraks alanının % 20'ye ulaştığı izlendi ve göğüs tüpü takıldı. Göğüs tüpü sonrasında 7. günde hastanın akciğerleri ekspansiyon oldu, göğüs tüpü çekilerek şifa ile taburcu edildi.

Sonuç olarak; pnömotoraks akupunktur sonrasında gelişebilen nadir fakat ciddi bir komplikasyondur. Akupunktur uygulayan kişilerin gerekli eğitimi almış olmaları ve ortaya çıkabilecek komplikasyonları bilmeleri, hastaların hayati tehlikeye sebep olabilecek durumlardan korunmalarını sağlayacaktır.

Toraks BT kesitlerinde pnömotoraks alanı



EP-025

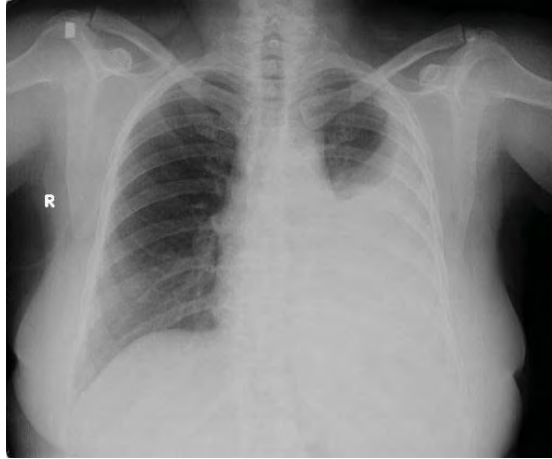
NADİR GÖRÜLEN SPONTAN HEMOTORAKS OLGUSU VE PLEVRAL DRENAJ İLE TEDAVİSİ

Hasan Kahraman, Hatice Şahin, Serkan Yavuz

Kahramanmaraş Sütçü İmam Üniversitesi, Tıp Fakültesi, Göğüs Hastalıkları Anabilim Dalı, Kahramanmaraş

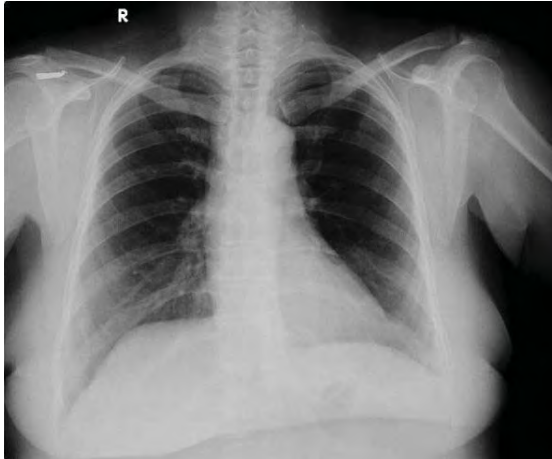Plevral boşluk içine kanama olmasına hemotoraks denir ve genellikle travma sonucunda meydana gelir. Herhangi bir travmaya maruz kalmadan meydana gelmesi durumuna spontan veya non-travmatik hemotoraks denmekte ve oldukça nadir görülmektedir. Olgumuz 61 yaşında bayan hasta, sol göğüs ağrısı ve nefes darlığı şikayetleri ile polikliniğimize başvurdu. Şikâyetlerinin yaklaşık 3 hafta kadar önce başladığını, Göğüs Hastalıkları Uzmanına gittiğini, enfeksiyona bağlı akciğerde su toplaması olduğunu söylenmiş. Amoksisilin klavulanik asid antibiyotiği kullanan hasta kontrolde P-A grafisinde düzelme olmaması üzerine hasta kliniğimize sevk edilmiş. Özgeçmişinde diabetes ve hipertansiyon olan hastanın; SaO₂'si 92, arteryel kan basıncı 120/70 mmHg ve nabız 96/ dakika ve ritmikti. Fizik muayenesinde sol hemitoraksta skapula bölgesinden başlayan solunum sesleri ve vibrasyon torasikte azalma, perküzyonda matite saptandı ve diğer sistem muayeneleri normaldi. Hasta inceleme yapılmak üzere yatırıldı. Laboratuvar tahlillerinde; Hb:13.1 g/dL; Hct: %38.3; trombosit: 214 000/dL; lökosit: 6100/dL; sedimantasyon: 11mm/ saat; CRP: 3.69 mg/L; procalsitonin: 0.08 ng/dL idi, kan biyokimyası ve idrar analizleri normaldi. P-A grafisinde sol akciğerde üst zona kadar uzanan ve Damoiseau hattı gösteren plevral efüzyon görüldü (Resim 1). Hastaya torasentez yapıldı ve sıvı hemorajikdi. Plevral sıvı incelenmesinde; glukoz: 91 mg/dL; LDH: 564 U/L; albumin: 2.4 g/dL,Hct: %32 idi ve hemotoraks olarak kabul edildi. Hastaya herhangi bir travmaya maruz kalıp kalmadığı soruldu ve maruz kalmadığı öğrenildi. Kullandığı ilaçlar içinde anti-agregan ve anti-koagulan ilaç yoktu. Hemotoraks saptanan hasta Göğüs Cerrahi Uzmanı izinde olması sebebi ile plevral boşaltım yapılmaya karar verildi. İki defa 650 mL ve iki defa da 1000 mL hemorajik sıvı boşaltıldı. Hasta ya VATS planlandı, hasta girişimsel müdahaleyi kabul etmedi ve yatışının sekizinci günü taburcu edildi. Hasta bir hafta sonra kontrole geldi herhangi bir şikâyetinin olmadığını belirtti ve hastaya kontrol P-A grafisi çekildi, solda sinus küntlüğü saptandı (Resim 2) ve hasta halen taklip edilmektedir. Sonuç olarak, bu olgu sunumu ile herhangi bir travmaya maruz kalmayan kişilerdede hemotoraks gelişebileceği ve seçilen vakalarda hemotoraks tedavisinde, hasta için daha rahat olması ve hastanede yatış süresini azaltma gibi avantajları olmasından dolayı, tekrarlayan plevral drenajın kullanılabileceği akıld tutulmalıdır.

Resim 1



P-A grafisinde, sol akciğerde üst zona kadar uzanan ve Damoiseau hattı gösteren plevral efüzyon görünümü

Resim 2



P-A grafisinde, sol sinus küntlüğü

EP-026

**PERİKARDİYAL, PLEVRAL, CİLT ALTI, ABDOMİNAL VE DİYAFRAGMATİK YERLEŞİMLİ SPLENOZİS:
OLGU SUNUMU**

Hüseyin Lakadamyalı¹, Hatice Lakadamyalı², Tarkan Ergün²

¹Başkent Üniversitesi Alanya Uygulama ve Araştırma Merkezi, Göğüs Hastalıkları Bölümü

²Başkent Üniversitesi Alanya Uygulama ve Araştırma Merkezi, Radyoloji Bölümü

OLGU: 47 yaşında kadın hasta aşırı yorgunluk ve nefes darlığı şikayeti ile başvurdu. Medikal geçmişinde 24 yıl önce trafik kazasına bağlı splenektomi öyküsü mevcuttu. Fizik muayene ve laboratuvar bulgularında anormallik yoktu. PA akciğer grafisinde sol hemitoraksta plevral plaklar saptandı. Toraks BT incelemede perikardial, plevral, cilt altı, abdominal ve diafragmatik yerleşimli çok sayıda değişik boyutta homojen kontrastlanan splenik implantlar görüldü.

TARTIŞMA: Splenozis, dalaktaki zedelenme sonrası dalak dokusunun anormal lokalizasyonda ototransplantasyonudur. Travma ya da splenektomi sonrası dalak hücrelerinin dökülmesine bağlı olarak gelişir. Daha önceleri nadir olduğu düşünülmeyle birlikte dalak rüptürlü olgularda sıklığı %67 olarak bildirilmiştir. Splenik doku implantları peritoneal kavitenin herhangi bir yerinde bulunabilmesine rağmen genellikle mezenter, retroperitoneum ve omentumda izlenir. Ancak torasik, subkutan ve perikardial yerleşim nadirdir. Biz burada perikardial, plevral, cilt altı, abdominal ve diafragmatik yerleşimli splenozis olgusunu sunduk.

Polispleni, Toraks BT

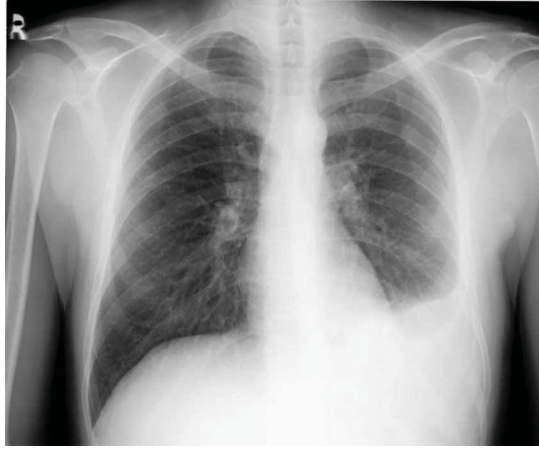
EP-027

PLEVRAL TUTULUM GÖSTEREN ROMATOİD ARTRİT OLGUSU

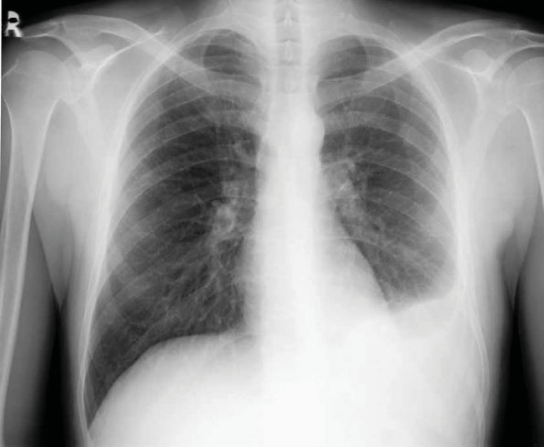Yelda Varol, Aysu Aktaş, Pınar Çimen, İsmail Kayaalp, Mehmet Ünlü, Nur Yücel, Salih Zeki Güçlü
Dr. Suat Seren Göğüs Hastalıkları Ve Cerrahisi Eğitim ve Araştırma Hastanesi

Romatoid artrit (RA) sistemik tutulum gösteren otoimmün orijinli bir hastalıktır. Pulmoner tutulum RA'in en sık ekstraartiküler tutulumudur. Plevral efüzyon ve bunun eşlik ettiği plevral tutulum nadir bir bulgudur. Plörezi genellikle eklem tutulumundan sonra bazende eklem tutulumu ile birlikte ya da öncesinde görülebilir. 35 yaşında erkek hasta nefes darlığı, sol yan ağrısı şikayeti ile başvurdu. Hikayesinden Kasım 2012'de RA tanısı konulduğu ve yaklaşık 6 aydır düzensiz tedavi (metilprednizolon, metotreksat, hidroksiklorokin sülfat) kullandığı öğrenildi. Bilinen başka ek hastalığı yoktu. Çekilen PA akciğer grafisinde solda 5.ön kot seviyesinden kaideye kadar uzanan Damoiseau hattı veren homojen dansite artışı izlendi. Toraks USG ile işaretleme yapılarak torasentez ve plevra biyopsisi yapıldı. Eksuda vafında sıvı aspire edildi. Plevral sıvı RF;124 iü/ml, ADA;42, glikoz;9, LDH;3311, Trigliserit;9, kolesterol;193, PH;7,06 olarak geldi. Bakılan direk ARB menfi, tüberküloz ve non spesifik kültürlerinde üreme olmadı. Torasentez sıvısı yaymalarında nekrobiyotik hücreler, histiositler ve histiosit tipi dev hücreler izlendi. Biyopsi örneği seri kesitlerinde fibröz stromanın yüzeyinde polizatlanma yapan histiosit grupları izlendi. Sitolojik ve histopatolojik bulgular romatoid artrit plevral tutulumu ile uyumlu olarak raporlandı. Çekilen Toraks HRCT tetkikinde parankimal tutulum izlenmedi. Hastaya mevcut bulgular eşliğinde Romatoid Artrit plevra tutulumu tanısı konuldu. Bu olgu nadir görülmesi nedeni ile sunulmaya uygun bulundu.

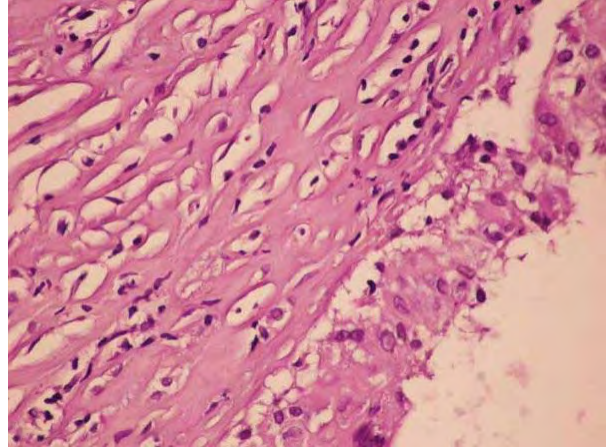
PA Akciğer Grafisi



PA Akciğer grafisi



Plevral doku patolojik görünümü



EP-028

İLERİ YAŞ KOAH'LI KARDİYOPULMONER BİR OLGUDA HASTANE İÇİ FİZİYOTERAPİ VE REHABİLİTASYON YAKLAŞIMLARIKıymet Muammer¹, Rasmi Muammer², Nilgün Gürses³¹İstanbul Üniversitesi, Kardiyoloji Enstitüsü, Kardiyopulmoner Fizyoterapi Rehabilitasyon Bölümü, Haseki, İstanbul²Yeditepe Üniversitesi, Sağlık Bilimleri Fakültesi, Fizyoterapi ve Rehabilitasyon Bölümü³Bezmiâlem Vakıf Üniversitesi, Sağlık Bilimleri Fakültesi, Fizyoterapi ve Rehabilitasyon Bölümü

AMAÇ: Kronik obstrüktif akciğer hastalığı (KOAH) + Plevral effüzyon + Anemi + İskemik kalp hastalığı (IKH) (geçirilmiş CABG) + Kronik böbrek yetmezliği ve hipertansiyon + Periferik arter hastalığı ve pacemaker takılı olan kardiyopulmoner bir olguda hastane içi fizyoterapi rehabilitasyon (HİFTR) programının etkileri ve önemi tartışılacaktır.

GEREÇ-YÖNTEM: 83 yaşında erkek hasta. Akut akciğer enfeksiyonu ve plevral effüzyonla önce göğüs hastalıklarında sonra Kardiyoloji Enstitüsü'nde interne edilen hastaya yapılan kardiyopulmoner fizyoterapi rehabilitasyon yaklaşımları ve program ilerledikçe hastanın kliniğine göre kullanılmış olan değerlendirme yöntemleri anlatılacaktır. Hasta pulmoner fonksiyon testleri, ağız basınç ölçümleri, arter kan gazları, 6 dakika yürüme testleri, Borg ve BODE skorları, ve "handgrip" testleri ölçülerek değerlendirilmiştir. Bunların yanı sıra kalp hızı, kan basıncı, solunum frekansı ve "pulse"oksijen saturasyonu izlenmiştir.

BULGULAR: Başlangıçta HİFTR sırasında hasta sürekli oksijene ihtiyaç duyarken, sonra aralıklı oksijen uygulanması ile programı iyi tolere etmiştir. Bütün kardiyak ve pulmoner parametrelerde gelişme olmuştur. Yorgunluk ve semptomlar azalmış, hastanın kliniğinin iyi oluşuna uyumlu olarak, egzersiz kapasitesi ve günlük yaşam aktiviteleri artmıştır.

SONUÇ: İleri yaş KOAH'lı ve kompleks kardiyopulmoner olgularda HİFTR programı büyük değer taşımaktadır.

EP-029

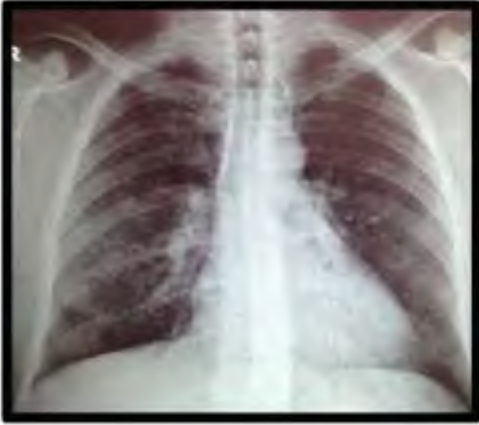KEZZAP İNHALASYONU!

İpek Özmen, Elif Yıldırım, Hamza Ogun, Aslıhan Ak, Haluk Çalışır
Süreyyapaşa göğüs hastalıkları ve göğüs cerrahisi eğitim ve araştırma hastanesi.Maltepe.İstanbul

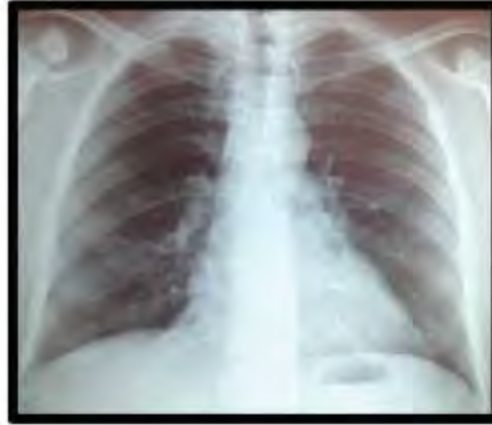46 yaşında erkek hasta,2 gün önce başlayan kan tükürme, nefes darlığı, ateş, bulantı şikayetleri ile acile başvurdu.Hastanın genel görünümü soluk, takipnesi mevcuttu, saO2 oda havasında %94idi. Heriki akciğer orta ve alt alanlarda inspiyum sonu ince ralleri mevcuttu. Hastanın PA akciğer grafisinde her iki akciğerde tüm alanlarda asiner infiltrasyon izlenmekteydi.Toraks HRCTde bilateral yaygın asiner gölgelerin eşlik ettiği buzlu cam alanları izlenmekteydi. Hastanın akut başlayan klinik tablosu olası bir pnömoni, viral pnömoni, konjestif kalp yetmezliği açısından değerlendirildi. Hastanın muayene sırasında el ve tırnaklarında sarı lekeler olduğu izlendi, hastanın meslek anamnezinde avize imalatında çalıştığı öğrenildi. Hasta 2 gündür yoğun bir şekilde Nitrik asid(kezzap) ile metal eskitme yaptıktan sonra evde başlayan bulantı, kusma ve halsizlik şikayeti tanımlıyordu.Hastanın meslek ve maruziyet anamnezi ile kinik tablo ve radyolojik bulgularla hastada akut toksik gaz hasarı düşünüldü. Hastanın1-2 saat içinde nefes darlığında hızlı artma ve desatürasyon saptanması üzerine hastaya steroid tedavisi başlandı. 48saat içinde klinik ve radyolojik düzelme izlendi.Hasta steroid tedavisi ile takibe alındı, tüm lezyonlarda tam düzelme tespit edildi(Resim1).Bu olgu ile mesleki ortamda nitrik asit dumanı maruziyetinin akciğer sağlığı için yaratabileceği riski vurgulamak istedik.

Resim 1

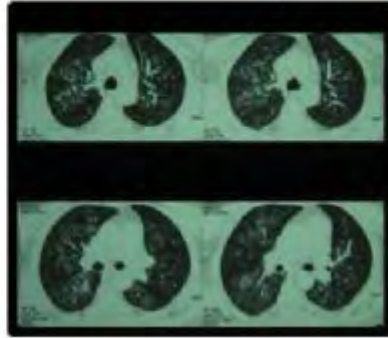
Resim 1



Hastaneye başvuru PA akciğer grafisi



Steroid tedavisi sonrası PA akciğer grafisi



Hastaneye başvuru toraks HRCT

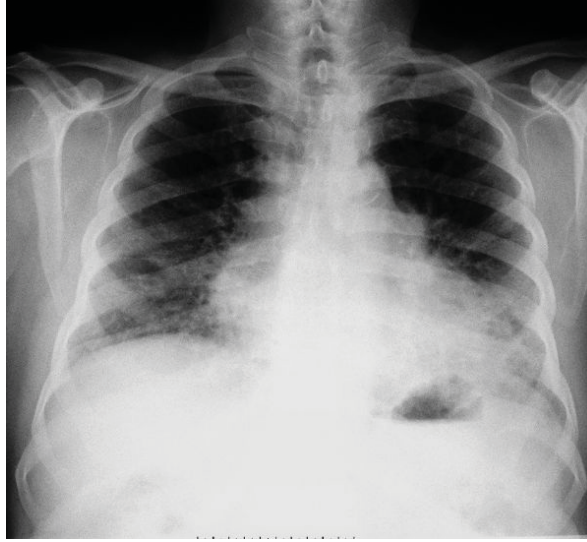
EP-030

KALAYCI AKCİĞERİ

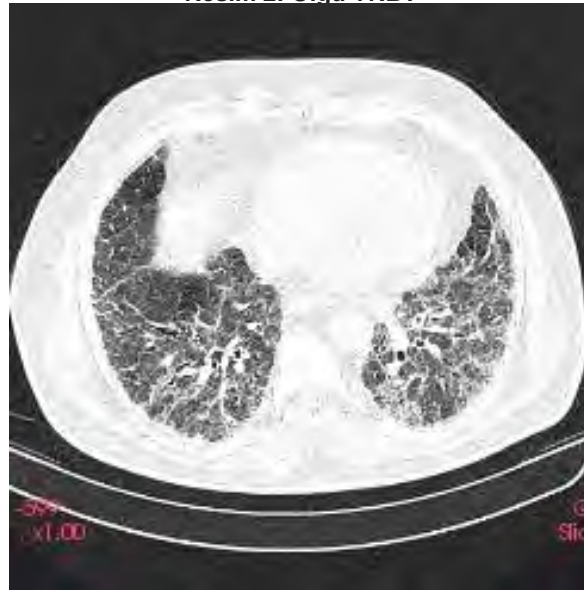Ali Rıza Fatih Büyükkutlu¹, Berna Gebeşoğlu Erden¹, Cebrail Şimşek¹, Hakan Ertürk²¹Atatürk Göğüs Hastalıkları ve Göğüs Cerrahisi Merkezi, Göğüs Hastalıkları Ana Bilim Dalı, Ankara²Atatürk Göğüs Hastalıkları ve Göğüs Cerrahisi Merkezi, Radyoloji Kliniği, Ankara

Bakır mutfak eşyalarının sağlıklı bir şekilde kullanılabilmesi için kalay ile kaplanmasına kalaylama ve bu meslek dalına ise kalaycılık denilmektedir. Kalaycılar iş ortamında kalay oksit dumanı, amonyum klorid ve hidroklorik asit gibi çeşitli maddelere maruz kalmaktadır. Kalaycılık yapan işçilerin duman inhalasyonu sonucu yüksek derecede radyodens, her iki akciğerde homojen benign nodüllerin oluşması ile stannozis tarif edilmiştir. Kalay oksit dumanına maruz kalınmasının metal dumanı ateşi denilen geçici akut bir patolojiye yol açabildiği bildirilmiştir. Ayrıca kalay dumanına bağlı diffüz parankimal akciğer hastalığı da olabilmektedir. 69 yaşında erkek hasta 2 yıldır eforla olan nefes darlığı ve kuru öksürük şikayeti ile kliniğimize başvurdu. Laboratuvarı normal olan hastanın SFT sinde restriksiyon saptandı, solunum muayenesinde bazallerde ral mevcuttu. 11 yıl kalaycılık yapmış olan hastaya dış merkezde çekilen Toraks Bt sonrasında transbronşiyal biyopsi yapılmıştı. Patolojisi interstisyel bağ dokusu artışı ve tip 2 pnömosit proliferasyonu saptanmış olup İAH düşünülmektedir şeklinde yorumlanmıştı. Hastanın YRBT 'sinde interstisyel izlerde perifer parankiminde belirginleşen kalınlaşmalar, plevraya uzanan lineer dansiteler, subplevral nodüler düzensizlikler, ılımlı bronşektazik değişiklikler ve yamalı vasıfta buzlu cam opasiteleri izlendi. YRBT' si radyolojik olarak NSIP'i düşündürdü. Meslek hikayesi de göz önüne alınarak hastaya kalaycı akciğeri tanısı konuldu. Steroid tedavisi başlanıp takibe alındı. Günümüzde oldukça azalan kalaycılık mesleğinin neden olduğu bir hastalığı sunduk.

Resim 1: Olgu PA Akciğer grafisi



Resim 2: Olgu YRBT



EP-031

SİVEREK'TE ÇEVRESEL ASBEST KULLANIMININ DEĞERLENDİRİLMESİ

Erkan Ceylan¹, Ömer Faruk Dağ², Tuncer Şenol³¹Medeniyet Üniversitesi, Tıp Fakültesi Göğüs Hastalıkları A.D. İstanbul²Harran Üniversitesi Tıp Fakültesi İç Hastalıkları A.D. Şanlıurfa³OSM Ortadoğu Hastanesi Göğüs Hastalıkları Kliniği, Şanlıurfa

Siverek'te çevresel asbest kullanımı ve asbeste bağlı hastalıklar sık gözlenmektedir. Bu çalışmada Siverek'te çevresel asbest maruziyetinin halen devam edip etmediği, devam ediyorsa hangi amaçlarla kullanıldığı ve hangi yollarla temin edildiği araştırıldı.

Çalışma amacıyla Mart 2012-Nisan 2012 tarihleri arasında asbest kullanımının olduğu bilinen Siverek'te anket çalışması yapıldı. Halen duvar sıvamada asbest kullanım öyküsü %2.3 (n:6), pekmez yapımında ise %22.7(n:59) olarak saptandı.


Bu çalışmanın verileri Siverek'te önemli oranda azalmakla beraber halen asbest maruziyetinin devam ettiğini ortaya koymuştur. Bu nedenle özellikle kırsal kesimde asbestin zararları hakkında toplumu bilinçlendirmeye yönelik eğitim faaliyetlerinin planlanması ve uygulanması gerekliliği kararına varıldı.

Resim 1



Eski evlerdeki asbest siva kalıntıları (Eşref Atabey Arşivinden)(39).

Resim 2



Siverek'te duvar sıvalarından alınan örnekten elde edilen demetler halindeki tremolit asbest(40).

Tablo 1. Çevresel Asbest Kullanımının Değerlendirilmesi Anket Soruları

Ad soyadı:	Yaşı:	Cinsiyeti:	Eğitim durumu:	Doğum yeri:	
* Ev yada ahırları sıvamada çelpek/ aktoprak /asbestli toprak hiç kullandınız mı?					
Evet ()		Hayır ()			
* Eğer kullandıysanız hala kullanıyor musunuz?					
Evet ()		Hayır ()			
* Eğer kullanıyorsanız hangi şekilde kullanıyorsunuz?					
o Evlerin, ahırların boya ve sıvasında					
o Pekmez yapımında					
o Pudra olarak					
* Çelpek/ aktoprak /asbestli toprağı nereden alıyorsunuz?					
o Kendi mahallemiz/köyümüzden çıkarıyoruz.					
o Diğer ilçe/köylerden satın alıyoruz.					
o Pazardan satın alıyoruz.					
* Daha önce kullandıysanız, kaç yıldır kullanmıyorsunuz?					
1	5	10	20	30	30 yıldan fazla
* Çevrenizde çelpek/ aktoprak /asbestli toprağına bağlı hastalıklardan ölen var mı?					
Evet ()		Hayır ()			
* Çevrenizde çelpek/ aktoprak /asbestli toprağına bağlı kanser olan var mı?					
Evet ()		Hayır ()			
* Çevrenizde çelpek/ aktoprak /asbestli toprağına bağlı hastalık geçiren var mı?					
Evet ()		Hayır ()			

Tablo 2. Anket sonuçları

Sorular	n, %
Asbest kullanım şekli	
* Duvar sıva ve boyamada	n:6 (%2,3)
* Pekmez yapımında	n:59 (%22,7)
* Duvar sıva-boyama ve pekmez yapımı	n:6 (%2,3)
* Pudra olarak	---
Asbest kullanımını bırakma süreleri*	
* 1 yıl	24 (%14,1)
* 5 yıl	16 (%9,4)
* 10 yıl	65 (%38,2)
* 20 yıl	44 (%25,9)
* 30 yıl	13 (%7,6)
* 30 yıldan fazla süredir	8 (%4,7)
Asbest temin yeri	Ergeni
Asbeste bağlı ölümler oranı	3 (%1,15)
Asbeste bağlı kanser	3 (%1,15)

*Belirtilen süre'den az kullanılmı bir alt veriden hesaplanmıştır.

EP-032

ÜÇ OLGUYLA DIŞ TEKNİSYENİ PNÖMOKONYOZU

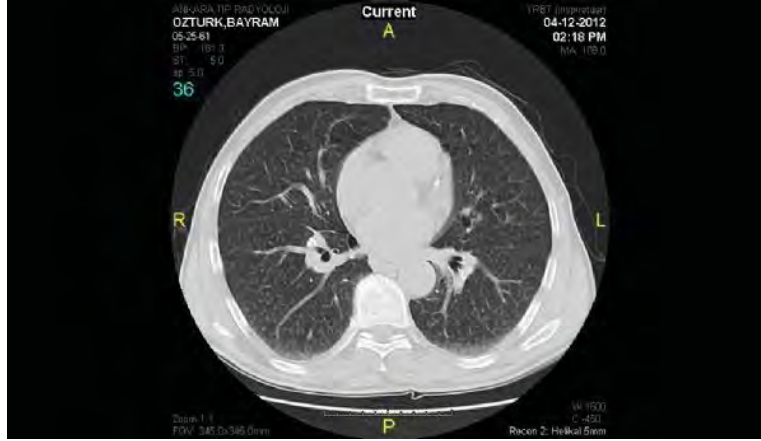Fatma Çiftci, Aslıhan Gürün Kaya, Aydın Çiledağ, Akın Kaya
Ankara Üniversitesi, Göğüs Hastalıklar Anabilim Dalı, Ankara

GİRİŞ: Diş teknisyeni pnömokonyozu yeni tanımlanan, nadir, farklı bir pnökonyoz grubudur. Diş teknisyenleri tarafından kullanılan alaşım, akrilik plastik, kuvarz, karbon ve metal tozlarına doğrudan maruziyet ve soludukları havada fazla miktarda bulunmasının sonucunda gelişir.

OLGU: Yaşları 38,45 ve 53 olan üç erkek hasta 2012 yılı içinde kliniğimize dispne şikayetiyle başvurdu. Farklı laboratuvarlarda diş teknisyeni olarak sırasıyla 16, 21 ve 27 yıldır çalıştıkları öğrenildi. Olguların özgeçmişinde sigara kullanımı mevcuttu. Solunum sistemi muayenelerinde patolojik ses duyulmadı. Akciğer grafilerinde diffüz pulmoner infiltratlar izlendi. Bir olguda solunum fonksiyon testinde hafif obstrüksiyon ve restriksiyon ve diffüzyon kapasitesinde kısıtlanma izlendi. Bu olgu daha uzun süredir diş teknisyeni olarak çalışıyordu. Serum otoantikörleri (romatoid faktör, antinükleer antikor ve antihiston antikor) normal sınırlarda izlendi. Sigara dışında risk faktörü bulunmayan olgulara diş teknisyeni pnömokonyozu tanısı konuldu ve klinik ve radyolojik takibe alındı.

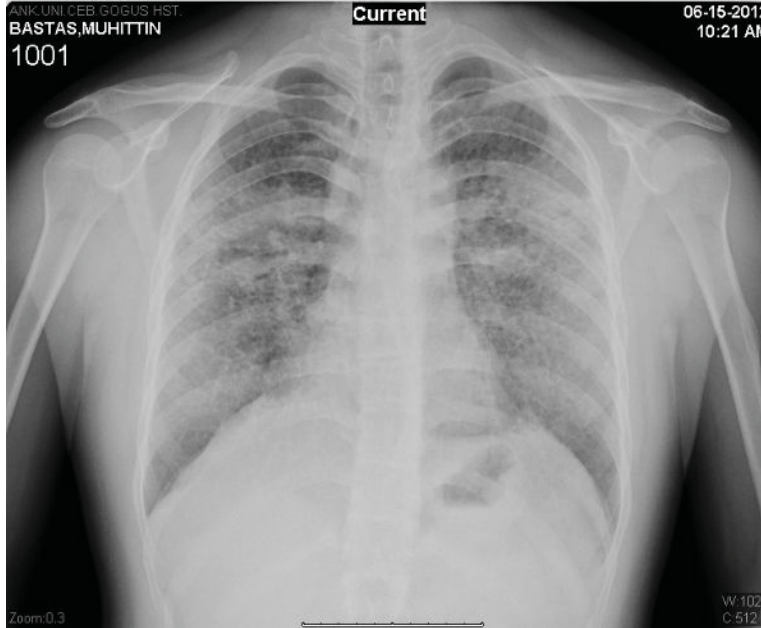
SONUÇ: Diş teknisyeni pnömokonyozu önlenebilir, mesleki maruziyet süresiyle ilişkili bir pnömokonyozdur. Mesleki akciğer hastalıkları hakkında bilgilendirme ve önleyici girişimler ile diş teknisyenleri bu hastalıktan korunabilir.

İkinci olguya ait toraks bilgisayarlı tomografisi kesiti



Olgunun Toraks bilgisayarlı tomografi kesitinde interstisyel infiltratlar ve yaygın milimetrik nodüller izleniyor

Üçüncü olguya ait posteroanterior akciğer grafisi



Olgunun akciğer grafisinde orta ve alt zonlarda belirginleşen bilateral interstisyel infiltratlar izleniyor

EP-033

KOT TAŞLAMAYA BAĞLI GELİŞEN SİLİKOZİSTE KELEBEK GÖRÜNTÜSÜ VE KELEBEK ETKİSİ

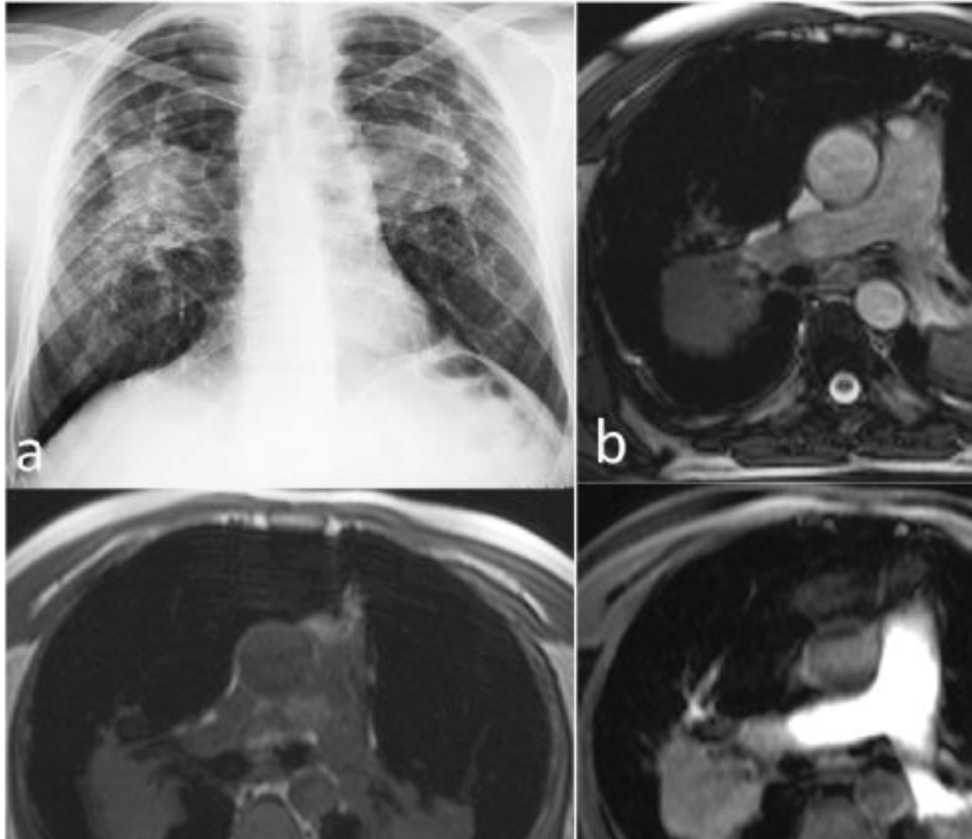
Adem Karaman¹, Ömer Araz², Fatih Alper¹, İrmak Durur Subaşı¹, Metin Akgün²¹Atatürk Üniversitesi, Radyoloji Ana Bilim Dalı, Erzurum²Atatürk Üniversitesi, Göğüs Hastalıkları Ana Bilim Dalı, Erzurum

GİRİŞ: Silikozis, silika olarak bilinen kristal yapıdaki silikon dioksitin inhalasyonuna bağlı olarak gelişen mesleki bir akciğer hastalığıdır. Silika tozlarının solunması, akciğerde birikmesi ve bu tozlara karşı oluşan reaksiyon fibrozis gelişmesi ile sonuçlanır. Silikozis, hastalığın oluşum sürecine göre üç klinik tabloya ayrılmaktadır: Akut, akselere ve kronik. Maruziyet ne kadar yoğunsa hastalık tablosu o kadar erken dönemde ortaya çıkar. Örneğin kot kuşlamacılığa bağlı çok yoğun maruziyet nedeniyle hastalık aylarla ifade edilen zamanlarda ortaya çıkarken (akut veya akselere silikozis), maruziyetin az olduğu iş kollarında ve koruma önlemlerinin iyi uygulandığı durumlarda süre birkaç dekata kadar uzayabilmektedir (kronik silikozis). Silikozda Sentrilobüler nodüller (SLN), Progresif Masif Fibrozis (PMF), fibrozis, enflamasyon, parankimal distorsiyon ve pulmoner arteriyel genişleme hepsi bir arada ve iç içe olabilmektedir. Kot kuşlamacılığın bağlı silikozis de akselere ve akut olgular fazla olduğu için, PMF daha erken dönemde gelişmektedir. PMF akciğerde sıklıkla üst lobların apikal ve posterior segmentlerinde yerleşim göstermektedir. Ayrıca PMF lezyonları interlobar fissürleri aşarak komşu lobları da içine alabilmektedir. Bizim olgumuzda da literatürle benzer şekilde sıklıkla üst ve orta loblarda daha az oranda da alt loblarda yerleşim göstermekteydi.

OLGU: Kırk sekiz yaşında erkek hasta hastanemize nefes darlığı öksürük ve balgam şikâyeti ile başvurdu. Hikâyesinde 4 yıl kot kuşlama işçiliğinde çalışma ve 5 yıllık silikoz tanısı vardı. Pulmoner fonksiyon testinde şiddetli obstrüksiyon ve kan gazında orta derecede hipoksisi vardı. Göğüs radyografisi (Şekil 1a) ve Manyetik Rezonans Görüntüleme, T2 ağırlıklı imaj (Şekil 1b), bilateral parahiler alanda düzensiz kenarlı solid lezyon izlendi. Kontrastlı ve kontrastsız T1 ağırlıklı sekanslarda (Şekil 1c, 1d) parahiler solid lezyon, hafif kontrast artımı gösteriyordu ve pulmoner arterde genişlemegörülüyordu. Bulbulgular pulmoner arter anevrizması ve besleyici damar bulgusuna benziyordu.

SONUÇ: Günümüzde kot kuşlamacılığın bağlı gelişen silikozis, ölümcül sonuçları olan bir hastalık olarak bilinmektedir. Korumasız olarak ve kapalı yerlerde çalışılması silika tozuna maruziyeti artırdığı için, diğer maruziyet oluşan iş kolları ile karşılaştırıldığında göre klinik ve radyolojik olarak oldukça kötü sonuçları vardır.

Şekil 1a-d



Olgunun PA akciğer grafisi ve farklı sekansdaki MRI bulguları

EP-034

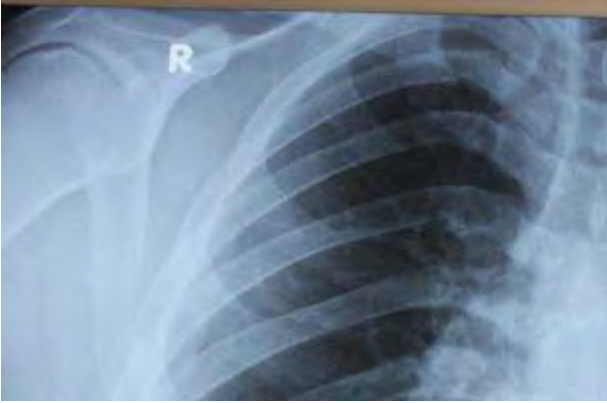KUŞ BESLEYİCİSİ HASTALIĞI (BİR OLGU NEDENİYLE)

Murat Yalçınsoy, Sinem Güngör, Pakize Sucu, Sevinç Bilgin, Olga Akkan, Esen Akkaya
T.C. S.B. Süreyyapaşa Göğüs Hastalıkları ve Göğüs Cerrahisi Eğitim ve Araştırma Hastanesi, İstanbul

Hipersensitivite pnömonisi nadir görülen bir hastalıktır. İlk kez 1960 yılında tarif edilen kuş besleyicisi hastalığı (KBH) ise geniş bir etyolojiye sahip hipersensitivite pnömonileri içinde bir alt grubu oluşturur. Hastalık interstisyel akciğer hastalıklarında olduğu gibi bir prognoz izler. Kliniğimizde takip ettiğimiz, KBH tanısı alan olgumuzu, hastalığın ilerlemesini önlemek için erken tanı ve etkenden uzaklaştırmanın önemine dikkat çekmek amacı ile sunduk.

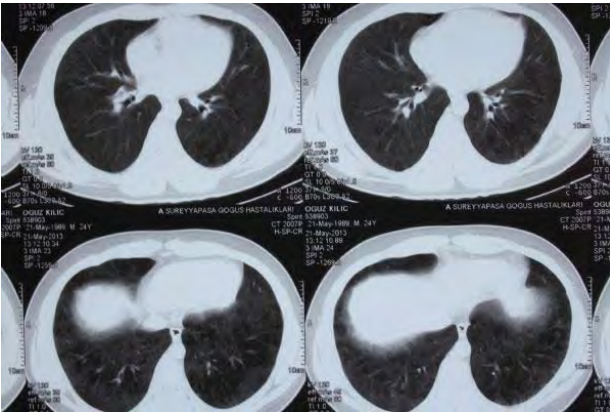
OLGU: 24 yaşında, erkek, merkezimize üç aydır mevcut olan ve giderek artan efor dispnesi ve 10 kg kilo kaybı yakınmalarıyla başvurdu. Hastamızın kardeşinin 15 yıldır güvercin beslediği, kendisinin son zamanlarda güvercinlerle daha yakın teması olduğu öğrenildi. Ek hastalığı, ilaç ve sigara kullanımı yoktu. Hastanın fizik muayenesinde; vücut ısısı 36°C, akciğerlerde dinlemekle bazalarda ince raller mevcuttu, diğer sistem muayeneleri doğaldı. Bakteriyojik ve biyokimyasal testleri normaldi. Solunum fonksiyon testleri (SFT)'nde beklenene göre zorlu vital kapasite (FVC)= %55, birinci saniyedeki zorlu ekspiratuar hacim (FEV1)= %60, FEV1/FVC= %93 olarak ölçüldü. Hastanın oksijen saturasyonu (SaO2) %95.4 olarak bulundu. Akciğer grafisi orta ve alt alanlarda dansite artışı olarak değerlendirildi. Toraksın yüksek rezolüsyonlu bilgisayarlı tomografisi (YRBT)'nde her iki akciğer alt alanlarda buzlu cam görünümü saptandı. Bu bulgularla hastalık öyküsü de dikkate alınarak KBH tanısı kondu. Kuşlardan uzaklaştırılarak yapılan kontrollerinde beklenene göre FVC: %75, FEV1: %79, FEV1/FVC= %89, DLCO %93, SaO2 %98 olarak bulundu saptandı. Akciğer grafisi tama yakın düzeldi. Kuşlardan uzaklaştırılan hastaya kortikosteroid tedavi verilmedi. Hasta takibimizde olup, klinik ve radyolojik bulgu yoktur. Sonuç olarak, dikkatli çevresel maruziyet araştırılmasının tanı konulabilir ve önlenebilir bir hastalık olan KBH' deki önemini vurgulamak istedik.

PA AKCİĞER GRAFİSİ



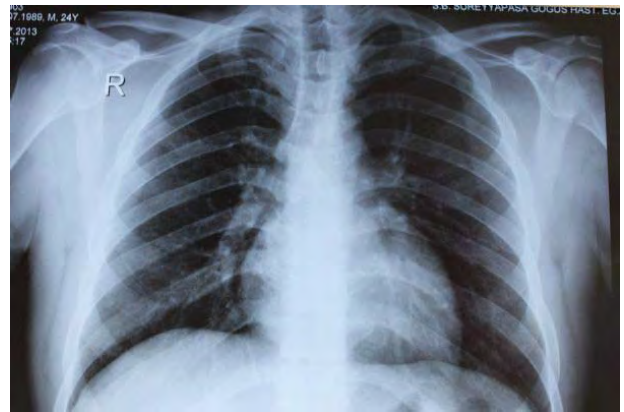PA AKCİĞER GRAFİSİ

TORAKS BT



OLGUNUN YRBT'Sİ

KONTROL PA GRAFİ



KONTROL PA AKCİĞER GRAFİ

EP-035

SİLİKOZİS: 2 OLGU NEDENİYLE

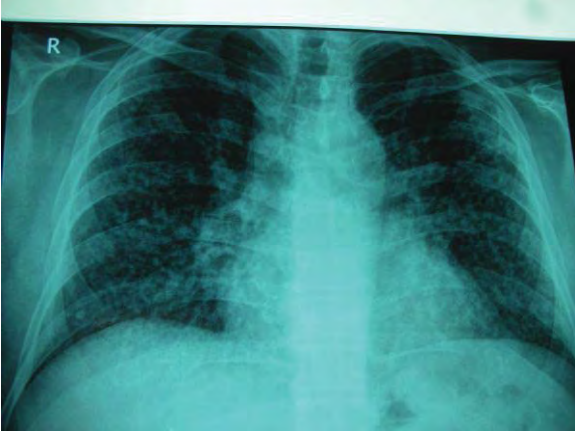Özlem Saniye İçmeli, Pakize Sucu, Baran Gündoğuş, Merve Çiftci, Hatice Türker
SB İstanbul Süreyyapaşa Göğüs Hastalıkları ve Göğüs Cerrahisi EA Hastanesi

GİRİŞ: Silikozis kristalize silikondioksit içeren partiküllerin inhalasyonu sonucu gelişen, akciğerlerde kronik nodüler fibroze yol açan bir meslek hastalığıdır. En çok taş, kömür, altın, bakır, demir ve kalay maden ocaklarında çalışan işçilerde, tuğla, kiremit, çömlek ve diğer taş işçilerinde rastlanır. Ayrıca uygun olmayan laboratuvar şartlarında çalışan diş teknisyenlerinde de önemli bir meslek hastalığı olarak karşımıza çıkmaktadır. Bu nedenle kliniğimizde takip ettiğimiz silikozis tanısı kopnulan olguları sunmak istedik.

OLGU: Elli yaşında, 30 yıldır diş protez laboratuvarında çalışan yakınmasız olan erkek hasta sağlık raporu için merkezimize başvurdu. Özgeçmişinde diabetes mellitus ve hiperlipidemi dışında özellik yoktu. Sigara içmiyordu. Fizik muayene normal bulundu. YRBT'de solda subplevral yerleşimli 2 cm çaplı, yumuşak doku dansitesi ve mediastende tüm lokalizasyonlarda en büyüğü 2.5 çaplı multipl LAP/lar görüldü. Solunum fonksiyon testleri normal bulundu. Bronkoskopik incelemede normal endobronşiyal sistem görüldü. Bronkoskopik ARB ve lavaj patolojisi menfi kaldı. Diş teknisyeni olduğu için ileri tetkik düşünülmedi. Otuzyediy yaşında, üç yıldır kot kumlama işinde çalışan erkek hasta, iki yıldır nefes darlığı ve öksürük yakınmaları ile başvurdu. Özgeçmişinde onbeş paket-yıl sigara öyküsü var, iki yıldır içmiyordu. Fizik muayenesinde bilateral yaygın ralleri mevcuttu. Akciğer grafisinde bilateral yaygın retikülodümler dansite artışı ve toraks BT'sinde bilateral retikülodümler dansite artışı ve buzlu cam görünümü saptandı. Solunum fonksiyon testleri normal bulundu. Bronkoskopik inceleme normal endobronşiyal sistem saptandı. Bronkoskopik ARB ve lavaj patolojisi menfi kaldı. Her iki olguda da meslekleri nedeniyle ileri tetkik düşünülmedi.

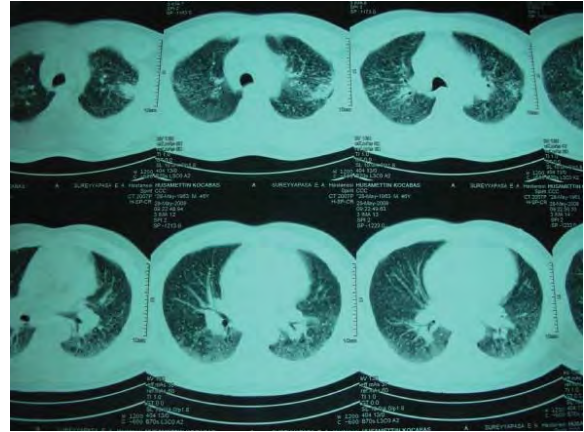
SONUÇ: Progressif seyreden ve önlenabilir bir hastalık olan, diş teknisyenleri ve kot taşlamacılarında görülen silikozis hastalığında, çalışma koşullarının düzeltilmesi hastalığın önlenilmesi açısından önemlidir.

OLGU 1



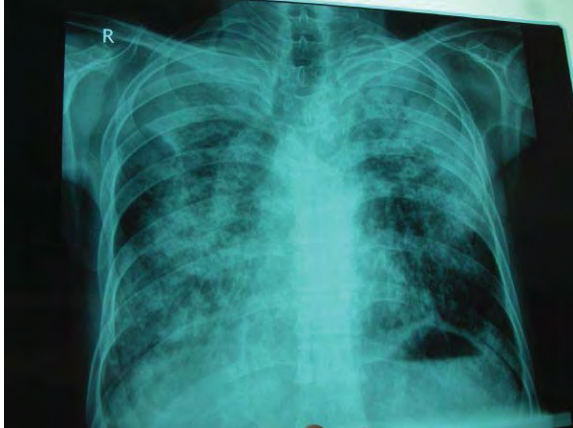
PA akciğer grafisi

OLGU 1



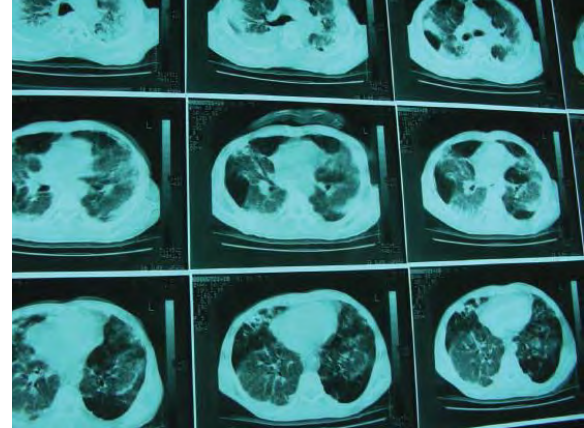
Toraks BT

OLGU 2



PA akciğer grafisi

OLGU 2



Toraks BT

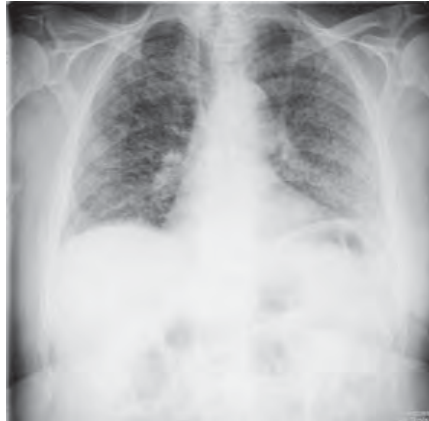EP-036

HER MİLİYER GÖRÜNÜM TÜBERKÜLOZ MUDUR? TEDAVİ GEREKİR Mİ?: VAKA SUNUMU

Alper Gündoğan, Mehmet Aydoğan, Tuncer Özkısa, Deniz Doğan, Cantürk Taşçı, Seyfettin Gümüş, Ergün Uçar, Hayati Bilgiç
Gülhane Askeri Tıp Akademisi, Göğüs Hastalıkları AD, Ankara

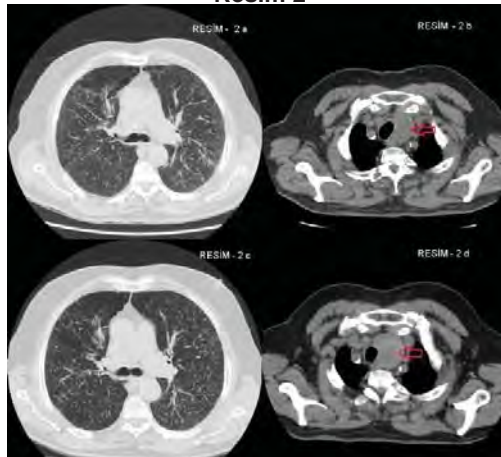
Miliyer görünüm; birbirinden ayrı, milimetrik boyutta, nedenine göre keskin veya belirsiz kenarlı, dansitesi orta veya yüksek olabilen opasitelerdir. Viral pnömönilerde, tuberküloz ve karsinomların hematogen yayılımlarının erken evresinde veya pnömokonyozlarda interstisyel alanda, alveolar mikrolitiaziste ise alveoler yerleşimli olarak görülmektedir. Ülkemizde, tuberküloz insidansının fazla olduğu düşünüldüğünde, miliyer görünümün uygun klinik ile birlikte tuberkülozu akla getirmesi doğaldır. 72 yaşında kömür madeni işçisi emeklisi hasta nefes darlığı şikayeti ile kliniğimize refere edildi. Son günlerde artan nefes darlığına eşlik eden öksürük ve balgamdan şikayetçiydi. 30 paket/yıl sigara ve KOAH tanısı ile bronkodilatör tedavi kullanma öyküsü vardı. Birkaç yıl önce akciğer tuberkülozu tanısı ile tedavi kullandığını ifade etmekteydi. BCG skarı mevcuttu. Akciğer radyogramında her iki akciğerde yaygın milimetrik nodüller izlendi (Resim 1). Hemogramı ve rutin kan tetkikleri ile inflamatuvar markerları normaldi. HRCT de bilateral akciğer parankim alanlarında solda daha belirgin olmak üzere yaygın interstisyel, ince nodüler görünüm saptandı (Resim 2a). Ayrıca kesite giren tiroid sol lobu inferiorundan kaynaklandığı düşünülen ve trakeayı sağa deplese eden kalsifik odak içeren 4 cm çapında nodül izlendi (Resim 2b). Üç balgam örneğinde ARB negatif olarak rapor edildi. Tiroid hormonları normal sınırlarda olan hastanın tiroid iğne biyopsisi de normal olarak değerlendirildi, malignite düşünülmedi. Bronkoskopide, endobronşial lezyon izlenmeyen hastadan transbronşial akciğer parankim biyopsileri yapıldı. BAL ARB negatif saptandı. Transbronşiyal biyopsi örnekleri antrakotik değişiklikler gösteren peribronşiyal alanlar ve akciğer parankimi olarak değerlendirildi. Ampirik antibiyoterapi ile bir süre takip edilen hastanın daha önceki HRCT'si istenildi. Hastanın 2 yıl önce antituberküloz tedavi kullandığı dönemde de benzer miliyer görünümün olduğu ve tiroide nodül olduğu izlendi.(Resim 2c,d). Mevcut bulgularla pnömokonyoz olarak değerlendirilen hastanın ampirik antibiyoterapi ve düzenli inhaler tedavi sonrası şikayetleri azaldı, inhaler tedavisi devamı ile birlikte kontrole alındı. Kontrollerinde Mikobakteri kültürlerinde üreme olmadı, akciğer graflerinde değişiklik saptanmadı. Miliyer patern gösteren akciğer hastalıklarında öncelikle tuberküloz düşünülmesi ülkemiz şartları değerlendirildiğinde kabul edilebilir bir durumdur. Ancak tuberküloz tedavisinin özellikle ileri yaşlarda olası yan etkileri düşünüldüğünde gerek miliyer tuberküloz tanısı koymak gerekse tedavi başlamak için gerekli ileri tanı testlerini tamamlamak gerekir. Özellikle kömür işçiliği öyküsü olan ve şüpheli tiroid malignitesi görünümü olan olgumuz gibi olası miliyer görünüme sebep olabilecek durumlarda tedavi başlamadan önce tüm diğer tanıların ekarte edilmesi uygun olacaktır.

Resim 1



Başvuru sırasındaki akciğer radyogramında her iki akciğerde yaygın milimetrik nodüller

Resim 2



Eski ve yeni HRCT'de akciğer parankim alanlarında solda daha belirgin olmak üzere yaygın interstisyel, ince nodüler görünüm (2a ve 2c) ve tiroid sol lobu inferiorunda kalsifik odak içeren 4 cm çapında nodül (2b ve 2d kırmızı ok)

EP-037

KAYNAKÇI AKCİĞERİ TANISI KONAN VAKA SUNUMU

Ayşe Bağcıoğlu¹, Füsun Kalpaklıoğlu¹, Önder Bozdoğan²

¹Kırıkkale Üniversitesi Tıp Fakültesi, Göğüs Hastalıkları Anabilim Dalı, İmmünoloji ve Allerji Hastalıkları Bilim Dalı, Kırıkkale

²Kırıkkale Üniversitesi Tıp Fakültesi, Patoloji Anabilim Dalı

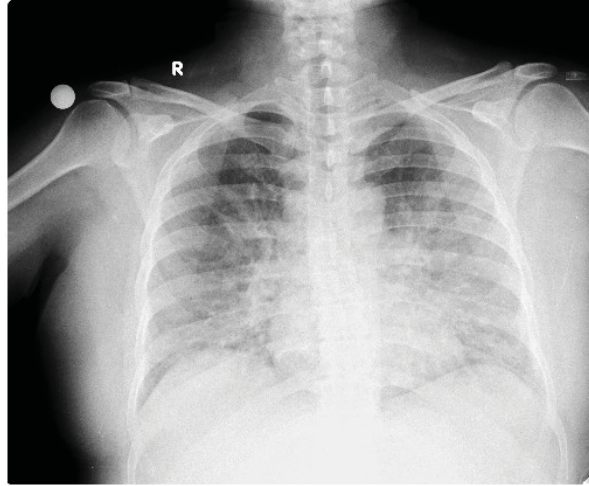
Kaynakçı akciğeri, kronik demir tozuna maruziyet sonrası görülen nadir bir mesleki hastalıktır. Burada ayırt edici tanıda hipersensitivite pnömonisi olan kaynakçı akciğeri vakası sunulmaktadır. Son 1 yıldır efor dispnesi ve kuru öksürük şikayetleri olan 43 yaşındaki erkek hasta Göğüs ve Allerji Kliniğine kabul edildi. Meslek olarak 20 yıldır kaynakçılık yapmakta ve 30 yıldır güvercin beslemekteydi. Fizik muayenesinde akciğer sesleri doğaldı. Beklenen FEV1 94%, beklenen FEV1/FVC 73%, beklenen FEF25-75 61%, DLCO/VA ise 80% idi. Hafif hipoksemisi vardı (pO₂=63mmHg). P-A akciğer grafisinde tüm zonlar eşit oranda retikülo-nodüler opasiteler vardı. Yüksek rezolüsyonlu bilgisayarlı tomografide bilateral, yaygın, multipl, santr-asiner nodüler opasiteler izlendi. Ayrıca hastanın küf mantarlarına karşı spesifik IgE pozitifliği vardı. Ön tanı olarak hipersensitivite pnömonisi, 3 major kriter (semptomlar + radyoloji + güvercin besleme öyküsü) ve 1 minör kriter (hipoksemi) ile düşünülse de diğer major kriterler (güvercinlerin yanında semptomlarında artış olmaması, güvercinlerin uzaklaştırılmasına rağmen şikayetlerinin devam etmesi, bronş lavajında lenfositik/nötrofilik alveolitis bulgusunun olmaması, akciğerde fibrozis olmamasına rağmen kortikosteroide yanıtızlık) ve minör kriterleri (ral yok, normal DLCO ve solunum fonksiyon testleri) olmadığı için bu tanıdan uzaklaşıldı. Kaynakçı akciğeri hastalığı, meslek ortamındaki demir tozlarının varlığı, uyumlu toraks BT bulguları, serum ferritin düzeyi yüksekliği ve bronş lavajında hücre dışı ve makroajlar içinde Prusya mavisi ile boyanmış demir granüllerinin görülmesi ile kondu. Hastanın hipoksemisinin akciğerlerin bazı loblarına yapılan bronş lavajı sonrası demir granüllerinin uzaklaştırılması sonucu düzeldiği düşünüldü. Hastaya tedavi olarak mesleğini değiştirmesi, sigarayı bırakması ve güvercinlerden uzaklaşması önerilerek takibe alındı. Çünkü bu faktörler birbirinin etkisini arttırarak ileride akciğer fibrozisi, akciğer kanseri, mantar topu veya astım gelişimine sebep olabilir.

EP-038

PULMONER ÖDEM TABLOSU İLE GELEN REAKTİF HAVAYOLU DİSFONKSİYONU SENDROMUTuba Öğüt¹, Ayşe Nur Soytürk¹, Hilal Akdemir¹, Hatice Kılıç¹, Mükremin Er¹, Ayşegül Karalezli¹, Hatice Canan Hasanoğlu²¹Atatürk Eğitim ve Araştırma Hastanesi, Göğüs Hastalıkları Kliniği, Ankara²Yıldırım Beyazıt Üniversitesi Tıp Fakültesi, Göğüs Hastalıkları Ana Bilim Dalı, Ankara

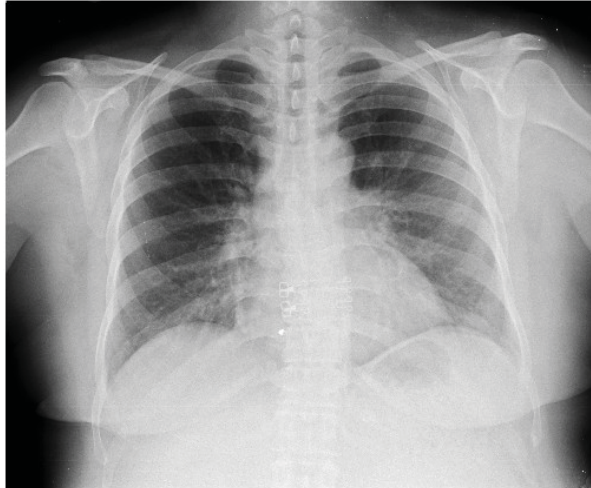
Reaktif havayolu disfonksiyonu sendromu (RADS) daha önce akciğer hastalığı tanısı olmayan hastalarda yoğun duman, gaz, toz inhalasyonu sonucu gelişen bir durumdur. Semptomları inhalasyondan itibaren 24 saat içinde başlayan öksürük, nefes darlığı, hırıltılı solunum şeklindedir. Hastada sıklıkla radyolojik bulgular tamamen normaldir. Radyolojik olarak nadiren pulmoner ödem tablosu görülmektedir. Kırkyedi yaşında bayan hastanın çamaşır suyu, bulaşık deterjanı, tuz ruhu karışımı inhalasyonu sonrası çekilen toraks bilgisayarlı tomografisinde (BT) bilateral buzlu cam alanları tespit edilmesi üzerine pulmoner ödem tablosunun nadiren eşlik ettiği RADS olgusu sunuldu. Kırkyedi yaşında bayan hasta ani başlayan nefes darlığı, öksürük, hırıltılı solunum, beyaz renkli balgam ile acil servise başvurdu. Hastanın özgeçmişinde bilinen akciğer hastalığı öyküsü yoktu. Sigara kullanımı 30 yıl 1 paket/gün idi. Bilinen allerjisi yoktu. Hastanın öyküsünden 8 saat önce evde temizlik yaparken çamaşır suyu, bulaşık deterjanı, tuz ruhu karıştırdıktan sonra başlayan öksürük, nefes darlığı geliştiği öğrenildi. Fizik muayenesinde genel durum orta, bilinci açık, koopere-oryante idi. Solunum sistemi muayenesinde oksijensiz saturasyonu %89, dinlemekle yaygın sibilan ronkus mevcuttu. Laboratuvar bulgularında beyaz küre 12000 K/uL, %82 nötrofil hakimiyeti mevcuttu. C-reaktif protein (CRP) değeri 14 mg/dl idi. Çekilen toraks BT'de bilateral pulmoner ödemi andıran perihiler bölgeden başlayan buzlu cam görünümü mevcuttu. RADS düşünülen hastaya kısa etkili bronkodilatör tedavi, 40 mg prednol, CRP yüksekliği nedeniyle ilave olarak 500 mg levofloksasin tedavisi başlandı. Takibinde solunum sistemi dinleme bulguları gerileyen hastanın steroid tedavisi 20 mg'a kadar düşüldü. Hastada belirgin klinik ve radyolojik düzelme meydana geldi. Nefes darlığı ile başvuran astım ve allerji öyküsü olmayan ancak astım kliniği ile başvuran hastalarda nonallerjen nedenler ayrıca inhalasyon öyküsü ayrıntılı sorgulanmalıdır. İnhaler ajanın alveollere kadar ulaşması sonucu akciğer ödemi gelişebilir. Ancak sıklıkla normal akciğer grafisi bulguları saptandığı için akciğer ödemi tablosu geliştiğinde RADS da ayırıcı tanıda akla gelmelidir. Hastanın öyküsü tanıda çok önemli bir yer tutmaktadır.

Resim-1



Hastanın inhalasyon sonrası, yatış PAAC grafisi

Resim-2



Steroid ve kısa etkili bronkodilatör tedavisi sonrası kontrol PAAC grafisi

EP-039

GÜVERCİN TEMASI SONUCU GELİŞEN HİPERSENSİTİVİTE PNÖMONİSİ

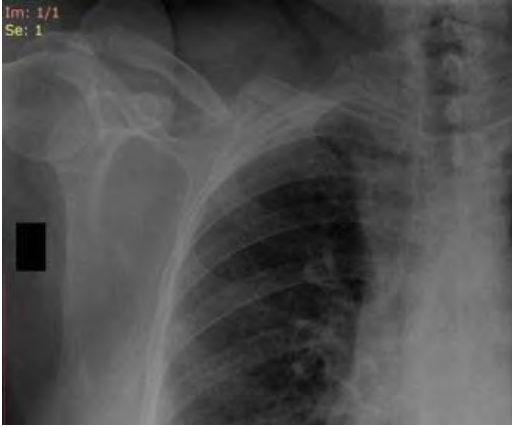Pınar Yıldız Gülhan, Aydanur Ekici, Ömür Güngör, Emel Bulcun, Mehmet Ekici
Kırıkkale Üniversitesi Tıp Fakültesi, Göğüs Hastalıkları AD, Kırıkkale

GİRİŞ: Hipersensitivite pnömonisi (HP), organik tozların veya reaktif kimyasalların tekrarlayan inhalasyonları sonunda oluşan, immün reaksiyonla karakterize interstisyel akciğer hastalığı olarak tanımlanır. HP akut, subakut ve kronik olarak sınıflanmakla birlikte, klinik sendromlar birbirinin içine geçmiş vaziyette karşımıza çıkabilir. Belli bir çevresel ajana maruziyet sonrası oluşan semptomlar, laboratuvar bulguları ve radyoloji tanı için yeterlidir. Klinik semptomlar, radyolojik bulgular HP'ne spesifik olmadığından maruziyetin sorgulanması, ayrıntılı anamnez önemli bir yer tutmaktadır.

OLGU: 54 yaşında kadın hasta 2 yıldır devam eden efor dispnesi, öksürük, halsizlik, ateş şikayeti ile tarafımıza başvurdu. Özgeçmişinde 9 paket/ yıl sigara hikayesi mevcuttu ve 5 aydır içmiyordu. Fizik muayenesinde her iki akciğer bazallerinde ralleri mevcuttu. Çekilen posteroanterior akciğer grafisinde bilateral orta ve alt zonlarda retikulonodüler patern mevcuttu (Resim 1). Solunum fonksiyon testlerinde; FEV: 1.75 L (% 82), FVC: 1.75 L (% 69), % FEV1: 100 idi. Arter kan gazı incelemesinde Ph: 7.49, PCO2: 33 mmHg, PO2: 72 mmHg, % sat O2: 95 idi. Difüzyon testinde; DLCO %57, VA %68, DLCO/VA %83 idi. Hastanın çekilen yüksek çözünürlüklü bilgisayarlı tomografi (YÇBT)'sinde orta ve alt loblarda belirgin buzlu cam dansitesinde alanlar, mozaik atenuasyon, interlobuler alanlarda kalınlaşma, sentriasiner nodüller mevcuttu (Resim 2). Hastanın kuş besleme hikayesi mevcut değildi ancak mevcut klinik, radyolojik bulgularla ayrıntılı sorgulanan hastanın kardeşinin ve oğlunun evlerinin teras katında güvercin beslediği öğrenildi. Hastaya bronkoskopi yapıldı, bronkoalveolar lavajı (BAL) sonucunda % 80 lenfosit, %10 nötrofil, %10 alveolar marofaj hakimiyeti mevcuttu. Mevcut bulgularla hastaya HP tanısı kondu, etken maruziyetinden uzaklaşması önerildi. 40 mg/gün kortikosteroid tedavisi başlandı. Tedavinin 9. ayında semptomları gerileyen hastanın çekilen YÇBT 'sinde buzlu cam dansitesi alanlarında, sentriasiner nodüllerde belirgin regresyon izlendi. (Resim 3). Kontrol değerleri incelenen hastanın difüzyon testinde DLCO: %102 VA:%99, DLCO/VA %103, SFT' de; FEV: 2,07 L (% 95), FVC: 2,38 L (% 93), % FEV1: 87 idi. AKG incelemesinde; Ph: 7.44, PCO2: 24 mmHg, PO2: 85 mmHg, % sat O2: 97 idi.

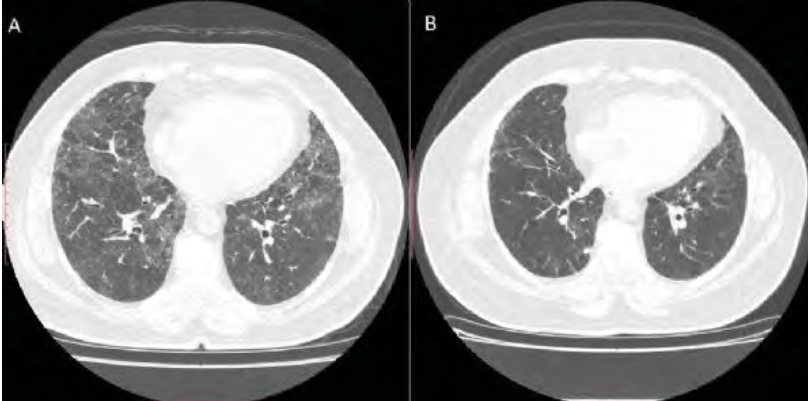
SONUÇ: Biz bu olguda sinsi nefes darlığı, öksürük, ateş, halsizlik gibi semptomları olan hastalardan dikkatli ve detaylı anamnez alınmasını, meslek ve çevresel maruziyetinin sorgulanması gerektiğini vurgulamak istedik. Erken tanı konan olgularda tamamen düzelmeye sağlanmakta ve kronik forma gidiş engellenebilmektedir.

Resim 1



bilateral orta ve alt zonlarda retiküler ve nodüler görünüm

Resim 2



A: Geliş YÇBT: belirgin buzlu cam dansitesinde alanlar, mozaik atenuasyon, interlobuler alanlarda kalınlaşma ve sentriasiner nodüller B: Tedavi sonrası YÇBT bulgularında belirgin regresyon

EP-040

BİBER GAZI İNHALASYONU SONRASI GELİŞEN PULMONER RESTRİKSİYON OLGUSU

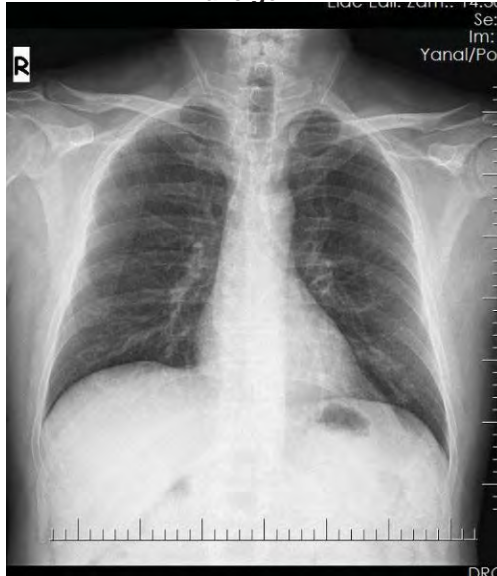Sinem Berik Safçı, Peri Meram Arbak
Düzce Üniversitesi Tıp Fakültesi Göğüs Hastalıkları AD

GİRİŞ: Biber gazı, Capsicum annum ya da Capsicum frutescens'den elde edilen ve "Oleoresin capsicum" olarak bilinen kırmızıbiber ya da acı Arnavut biberinden elde edilen bir yağdır. İçindeki esas madde kapsaisindir. İlk kez I. Dünya Savaşı'nda kullanılmıştır. Günümüzde kişisel korunma, aynı zamanda da tüm dünyada emniyet güçleri tarafından "biber gazı" adı altında, toplulukları dağıtmak amacıyla kullanılmaktadır. Biz de biber gazı maruziyeti sonrası pulmoner restriksiyon gelişen bir olguyu sunuyoruz.

OLGU: 38 y erkek hasta kliniğimize biber gazı maruziyeti sonrası başvurdu. Hastada maruziyetten hemen sonra gözlerde yanma, nefes darlığı, öksürük, sarı renkli balgam, 3-5 dk sonra başlayan burun akıntısı şikayetleri olmuş. Nefes darlığı atakları 10 dakika süren epizotlar şeklinde 4 kez tekrarlamış. Temas eden bölgeleri suyla yıkamasının ardından yanma şikayeti artarken sütle yıkamasının ardından şikayetleri gerilemiş. Ancak ertesi sabah gözlerde ağrı ve genizde yanma devam etmiş. Hastanın özgeçmişinde 20 p/yıl sigara bulunmakta. Ek hastalığı yok. Fizik muayenesinde, TA: 120/50, baş-boyun: normal, solunum sistemi: normal, KVS: normal, batın: değerlendirilmedi, PTÖ: -/- olarak saptandı. Laboratuvar değerleri; beyaz küre:8300, hemoglobin:16,6, sedimentasyon: 7, total IgE:30 olarak ölçüldü. Postero anterior akciğer filminde interstisyel patern görüldü (resim1). HRCT'de anlamlı düzeyde restriksiyon lehine bulgu saptanmadı. Yapılan sft de (tablo1), geçmiş tarihli sft ye oranla fvc de düşüş saptandı. Hasta 1 hafta sonra kontrole çağrıldı ve sft tekrarlandı. FVC nin maruziyetten hemen sonraki döneme oranla arttığı ancak maruziyet önceki döneme oranla hala düşük oranda seyrettiği görüldü.

SONUÇ: Prof. Dr. Peri Arbak'ın yürüttüğü "Göz Yaşartıcı Gazla Karşılaşan Bireylerin Solunum Sistemi Yakınmaları ve Bulguları" başlıklı çalışmasında Olguların %14'ü havayolunda tıkaçıcı akciğer fonksiyon bozukluğuna, %4'ü kısıtlayıcı akciğer fonksiyon bozukluğuna sahip olarak saptanmıştı. Bizim olgumuzda da hastada restriktif tipte fonksiyon bozukluğu izlendi. YRBT normal çıksa bile biber gazı maruziyetinde geçici pnömonitis veya diğer restriksiyon nedenlerinin düşünülmesi gerektiği ileri sürüldü.

PA akciğer filmi



SFT

Tarih	FEV1	FVC	FEV1/FVC	MMF
27.02.2012	4070(%101)	5090(%102)	80%	4280(%109)
10.10.2012	4000(%101)	4380(%88)	91%	5950(%154)
17.10.2012	4050(%93)	4620(%93)	88%	5440(%132)

EP-041

BİR UÇUŞ TEKNİSYENİNDE TESADÜFEN SAPTANAN PULMONER NODÜLER KALSİFİKASYONLAR

Şafak Yıldız¹, Erdinç Ercan²¹Eskisehir Asker Hastanesi, Göğüs Hastalıkları Kliniği, Eskişehir²Eskisehir Asker Hastanesi, Yüksek Basıncılı Oksijen Tedavi Kliniği, Eskişehir

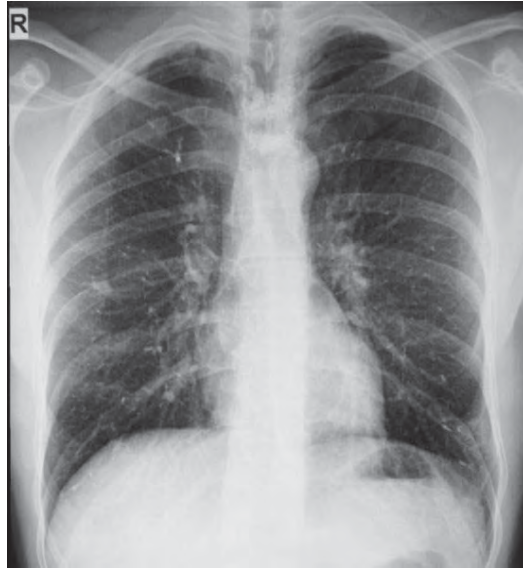GİRİŞ: Havacılıkta uzun süreli uçak egzoz gazı ve uçaklarda kullanılan birçok kimyasal madde ile kronik maruziyet meslek hastalıklarına yol açabilmektedir. Biz de uçak teknisyeni olarak çalışmakta olan bir vakayı olgu olarak sunduk.

OLGU: Olgumuz 40 yaşında erkek hastaydı ve 7,5 paket yılı sigara öyküsü mevcuttu. Öyküsünde bilinen ya da geçirilmiş solunumsal rahatsızlığı yoktu. Aktif solunumsal şikayeti yoktu. 20 yıldır uçak teknisyeni olarak çalışmaktaydı. Uçuş hattında çalışırken egzoz gazı ve iniş takım lastik değiştirme sırasında demir tozu maruziyet öyküsü mevcuttu. İki ay öncesinde travma nedeniyle T3 ve T4 vertebroplasti operasyonu geçiren hastadan çekilen kontrol akciğer grafisinde anormal bulgular izlenmesi üzerine polikliniğimize yönlendirilmişti.

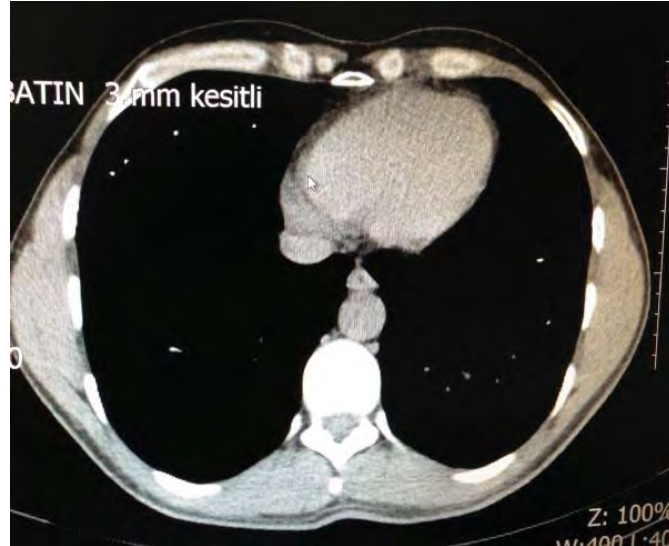
BULGULAR: Hastanın fizik muayenesinde solunum sesleri ve Oksijen saturasyonu normaldi. PA akciğer grafisinde ve Toraks Bilgisayarlı Tomografisinde her iki akciğerde dağınık yerleşimli yaygın nodüler kalsifikasyonlar mevcuttu. (Resim1-2) Solunum fonksiyon testleri normal sınırlardaydı.

TARTIŞMA: Hastanın bilinen herhangi bir solunumsal hastalık öyküsü bulunmamaktaydı. Anamnezinde çalışırken koruyucu maske kullanmadığını ve uçak hattında çalıştığı zamanlarda sürekli olarak egzoz gazı, toz ile uçağın parça ve lastik değişimi sırasında ortaya çıkan çeşitli mikropartikülleri inhale etmek durumunda kaldığını belirten hastanın mevcut lezyonlarının tüm bu etkenler nedeniyle mesleki maruziyete bağlı olabileceği düşünüldü. Hastaya hastalığı ile ilgili ve alması gereken önlemler konusunda bilgilendirme yapılarak klinik takibe alındı.

Resim 1



Resim 2



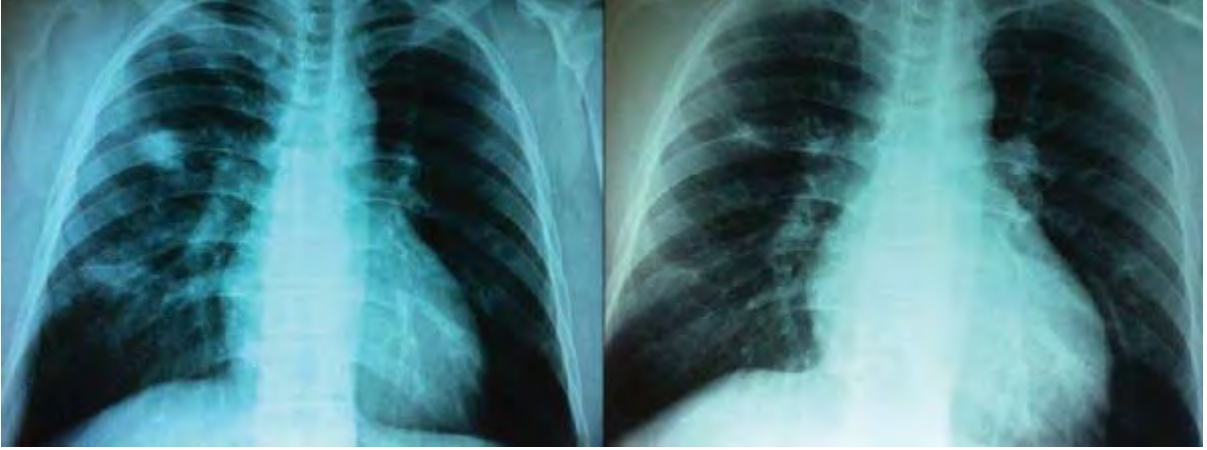
EP-042

FLOCK İŞÇİSİ AKCİĞERİ

Elif Özarı Yıldırım, İpek Özmen, Emine Nur Koç, Haluk Celalettin Çalışır
Süreyyapaşa Göğüs Hastalıkları ve Göğüs Cerrahisi Eğitim ve Araştırma Hastanesi

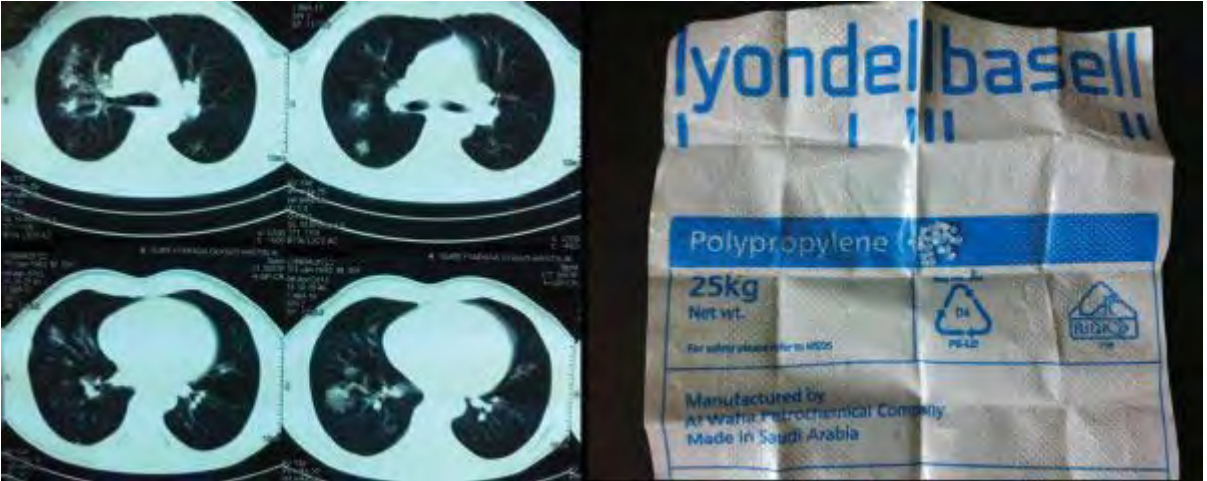Bilinen bir hastalık öyküsü olmayan 30 yaşında erkek hasta 2 aydır devam eden göğüs ağrısı yakınması ile polikliniğimize başvurdu. Hastanın fizik muayenesinde özellik yoktu. Hemogram ve biyokimyasal tetkiklerinde de özellik saptanmayan hastanın akciğer grafisinde her iki akciğer alanlarında nonhomojen dağınık opasiteler izlenmekte idi. Balgam ARB 4 kez negatif olan hastanın nonspesifik antibiyotik tedavisi sonrası kontrol grafisinde lezyonların sebat etmesi üzerine çekilen tomografisinde dağınık yama tarzında buzlu cam alanları görüldü. Hastanın bronkoscopisinde endobronşiyal lezyonu yoktu. Bronkoalveolar lavajında CD4/CD8 oranı: 0.35, %15 lenfosit, %10 nötrofil görülen ve invazif işlemleri kabul etmeyen hastanın mesleki anamnezi sorgulandığında plastik ambalaj fabrikasında hammadde işleme bölümünde çalıştığı, 25 kiloluk çuvallarda gelen "polypropylen" içeren malzemeyi eriterek işlediği öğrenildi. Hastaya bronşiolitis organize pnömoni tanısı ile sistemik steroid başlandı. Kontrol grafilerinde dramatik düzelme görülen hasta takibe alındı. Hastamızı, mesleki anamnezin önemini vurgulamak amacı ile sunmak istedik.

Akciğer Grafileri



tedavi öncesi ve sonrası

toraks bt ve hammadde



başlangıç tomografisi ve polypropylene flock görüntüleri

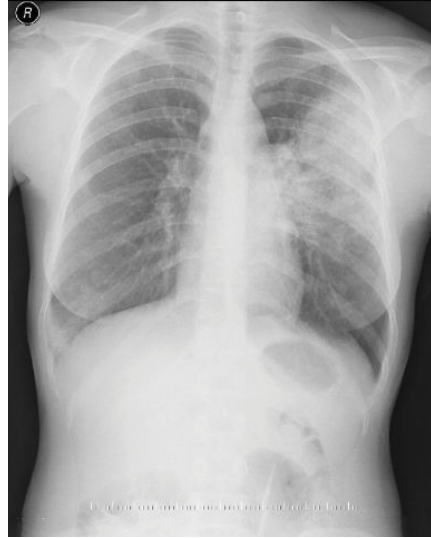EP-043

KRONİK EOZİNOFİLİK PNÖMONİ VE GEBELİK: OLGU SUNUMU

Özlem Kar Kurt, Defne Kalaycı, Ali Cengiz, Zehra Yaşar, Fahrettin Talay, Tuncer Tuğ
Abant İzzet Baysal Üniversitesi Tıp Fakültesi, Göğüs Hastalıkları Ana Bilim Dalı, Bolu

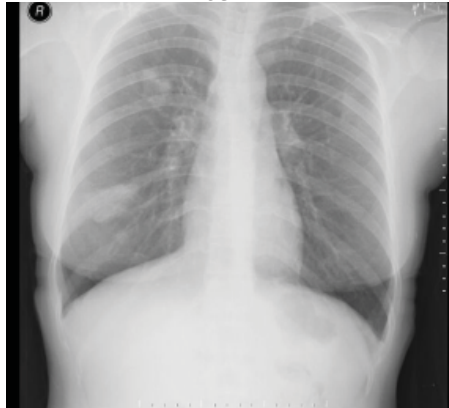
26 yaşında kadın hasta öksürük, ateş yüksekliği, nefes darlığı şikayetleri ile başvurduğu merkezde pnömoni tanısıyla takip ve tedavisi yapıp, klinik ve radyolojik düzelme olmaması üzerine kliniğimize sevk edilmişti. 07.01.2011'de eozinofilik pnömoni, Churg-strauss sendromu ön tanılarıyla ileri tetkik ve tedavi amaçlı servisimize yatırıldı. Öz geçmişinde ve soy geçmişinde özellik yoktu. Fizik muayenesinde sağ akciğer orta zonda ral, bilateral yer yer ronküs mevcuttu. PA akciğer grafisinde solda üst ve orta zonda hiler bölgeden periferik uzanan sağda ise kostafrenik sinüs çevresinde nonhomojen konsolidasyon görüldü. Ateş yüksekliği olan hastanın kültürlerinde üreme olmadı. 3 kez balgam ARB negatif idi. Hastaya ampirik antibiyotik tedavisi başlandı. Laboratuvarında CRP:47,6, sedimentasyon 83, lökosit 15.800 eozinofil 7.400 (%46.6) olup periferik yaymasında %40 eozinofili olduğu görüldü. Total IgE 471, RF, ANA, p-ANCA, c-ANCA negatif bulundu. Ateş, sedimentasyon, CRP yüksekliği devam eden hastanın akciğer grafisinde infiltrasyonun yer değiştirdiği görüldü. Kronik eozinofilik pnömoni olarak kabul edilen hastaya 3 gün pulse steroid yapıldı. Sonrasında 40 mg/gün prednol ile tedavisine devam edildi. Takipte hastanın ateşi düştü, sedimentasyon, CRP ve eozinofil değerleri geriledi. Radyolojik düzelme olduğu görüldü. Steroid tedavisi azaltılarak 6.ayında kesildi. Aralık 2011'de hasta benzer klinik ve laboratuvar bulgularla polikliniğimize başvurdu. Atak olarak değerlendirilen hastaya 40 mg/gün prednol başlandı. 15 gün sonraki kontrolünde klinik, radyolojik ve laboratuvar olarak belirgin yanıt alındığı görüldü. Hastanın steroid tedavisi azaltılarak 9.ayında kesildi. 02.01.2013'de nefes darlığı ve solunum yetmezliği ile acil servisimize başvuran olgumuz bu kez 10 haftalık gebe idi. Akciğer grafisi çekilemeyen hipoksik, ortopneik, taşikardik olan hasta servisimize yatırıldı. Bilateral yaygın ronküsleri olan hasta oksijen ve bronkodilatör tedaviye rağmen hipoksik seyrediyordu. Kadın hastalıkları ve doğum bölümü ile konsültasyonlar yapıldıktan sonra 3 gün pulse steroid yapıldı. Sonrasında 40 mg/gün prednol ile tedavisine devam edildi. Kliniği hızla düzelen hasta yatışının 11.gününde taburcu edildi. Poliklinik kontrollerinde takibine devam edilen hastanın prednol dozu azaltılarak takip edildi. Hastanın gebe takibinde herhangi bir sorun yaşanmadı. Prednol tedavisinin 7.ayında 8 mg/gün steroid almakta iken gebeliğinin 36 hafta 5. gününde normal vajinal yoldan 2450 gram ağırlığında sağlıklı bir kız bebek dünyaya getirdi. Doğum sırası ve sonrasında herhangi bir komplikasyon gözlenmedi. Nadir görülen bir hastalık olması ve gebelik ile birlikte olan seyrinin merak uyandırması sebebiyle bu olgu sunulmuştur.

Resim 1



1.atak

Resim 2



2. atak

EP-044

SAKIZ KİMYASALLARINA BAĞLI GELİŞEN İLGİNÇ BİR MESLEKİ ASTİM OLGUSU

İsmet Bulut, Zeynep Ferhan Özşeker

Süreyyapaşa Göğüs Hastalıkları ve Göğüs Cerrahisi Eğitim ve Araştırma Hastanesi/Erişkin İmmünoloji ve Alerji Hastalıkları Eğitim Kliniği

Mesleki astım; iş ortamında maruz kalınan maddelerin neden olduğu, değişken hava yolu daralmasıdır, semptomlar işyerine spesifiktir. İş ortamında maruz kalınan bir maddeye duyarlanma veya bir iritanın inhalasyonu sonucu gelişir. (B,U) 30 yaşında erkek hasta bir yıl önce kliniğimize astım ön tanısı ile refere edildi. Hastanın başvurusu sırasında, nefes darlığı, hırıltılı solunum, öksürük, aralıklı olarak gece ve gün içerisinde olabilen göğüste baskı, tıkanıklık hissi atakları mevcuttu. Öykü de, son 3 yıldır nefes darlığı yakınmasının olduğu ve son zamanlarda da nefes darlığı yakınmasının şiddetlendiği öğrenildi. Hastanın mesleki anamnezinde 2006 yılından bu yana bir şekerleme fabrikasında çalıştığı bu fabrikanın sakız kaplama bölümünde 3-4 yıl süre ile tozlu ve keskin aroma kokulu ortamda çalıştığı, daha sonra 2 yıl kadar kapalı kaplama makinasında çalıştığı, burada toz maruziyetinin sonlandığını fakat keskin aroma kokularına maruziyetinin devam ettiği öğrenildi. Solunum sistemi muayenesinde: bilateral yaygın inspiratuvar ve ekspiratuvar ronküsler ekspirum uzaması tespit edildi. Hastanın SFT sinde: FVC: 3540ml %74, FEV1: 1900 ml %47, FEV1/FVC:%53.7, FEF 25-75: 1000 ml/sn: %23 olarak ölçüldü, erken reversibilitesi yoktu. Postero anterior akciğer grafisi çekildi, bilateral havalanma artışı dışında özellik yoktu. Hastaya solunum alerjenleri ile deri prick testi yapıldı, herhangi bir duyarlanma saptanmadı. Hastanın çalıştığı işletmeden, sakız üretim ve kaplama proseslerinde kullanılan sakız kimyasalları temin edildi. Bu kimyasallarla deri prick testi yapıldı, duyarlanma saptanmadı, aynı kimyasallarla deri yama testi yapıldı, bu kimyasalardan: Eucaliptus, Novamint ve Vis isimli kimyasallara alerjisinin olduğu tespit edildi. Hasta meslek hastalıkları hastanesine sevk edildi, burada hastaya sakız kimyasallarına bağlı mesleki astım tanılı sağlık kurulu raporu düzenlendi. Hasta işyerinde bu kimyasallara maruz kalmayacağı bir birime nakledildi, astım tedavisi yeniden düzenlenerek, takibe alındı. Takiplerde astmatik yakınmaları düzeldi, astımı kontrol altına alındı, orta şiddette bronş obstrüksiyonu devam etti. Kontrol SFT sinde: FVC: 4130ml %88, FEV1: 2340 ml %59, FEV1/FVC:%56.7, FEF 25-75: 1170 ml/sn: %25 olarak ölçüldü, geç reversibilitesinin olduğu belirlendi. Sonuç olarak: bu vaka özelinde şu mesajı vermek istedik, hekimler astımlı hastaları değerlendirirken meslek anamnezini önemsemeliler, şekerleme iş kolunda üretim aşamasında kullanılan kimyasallarında mesleki astım gelişiminde rolü olabileceğini göz önünde bulundurmaları. Bu grup hastaları tanı, tedavi ve maluliyet değerlendirmesi amacı ile ülkemizin değişik bölgelerindeki erişkin allerjik hastalıklar merkezlerine refere etmeleri gerektiğini vurgulamak istedik.

EP-045

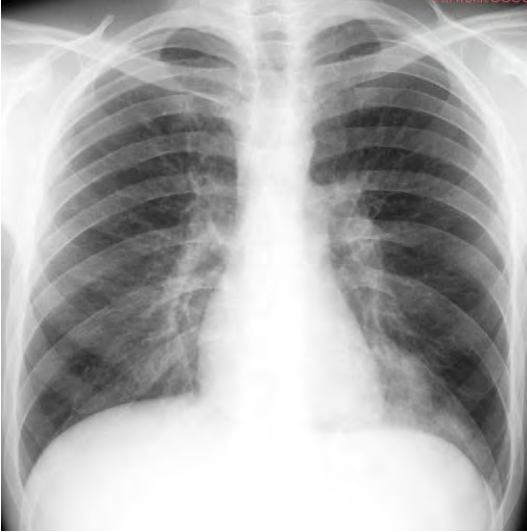EROİN İNHALASYONU SONUCU GELİŞEN ASTİM ATAĞI VE PULMONER İNFİLTRASYON EOZİNOFİLİ SENDROMLU 2 OLGU

Sema Canbakan, Ayperi Öztürk, Seher Satar, Fatma Canbay
Atatürk Göğüs Hastalıkları ve Göğüs Cerrahisi Eğitim ve Araştırma Hastanesi

Literatürde eroin dumanının inhalasyonu sonucu ölümcül astım atakları, eozinofilik pnömoni olguları bildirilmektedir. Bizde kliniğimizde eroin inhalasyonu sonucu astım atağı ile başvuran periferik eozinofili, akciğer infiltrasyonları olan 2 olguyu sunmayı amaçladık.

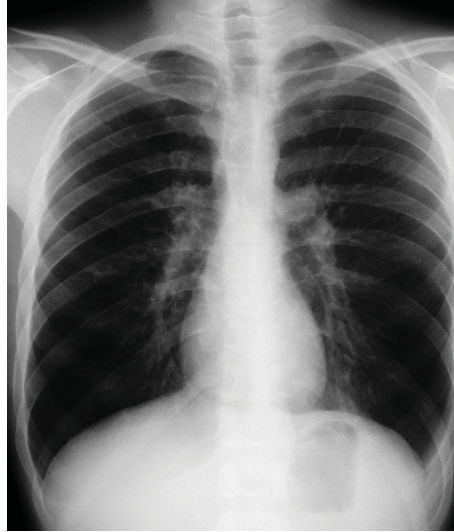
23 yaşındaki erkek hasta nefes darlığı, hırıltılı solunum ile servismize yatırıldı. Çocukluğundan beri alerjik rinit tanısı vardı ve ailesinde atopi öyküsü bulunmaktaydı. Hastanın 4 yıldır inhalasyon yoluyla eroin aldığı, son bir yıldır özellikle fazla miktarda inhale ettiği dönemlerde astım ataklarına girdiği bir kez solunum arrestiyle yoğun bakım tedavisi gördüğü öğrenildi. Fizik muayenesinde yaygın ekspiratuar ronküsler alınıyordu. Çekilen akciğer grafisinde sol alt zonda parakardiyak alanda pnömonik infiltrasyon izleniyordu. Periferik yaymada %13 eozinofil, sedim, CRP ve IgE yüksekliği mevcuttu. Sistemik steroid, bronkodilatör ve antibiyotik tedavi ile nefes darlığı ve pnömonisi düzeldi. Taburculuğunda 1 ay sonra hasta yeniden ciddi nefes darlığı ile polikliniğe başvurdu. PA grafisi normaldi ancak BT'sinde yaygın parankimal dansite farklılıkları ve yamalı vasıfta buzlu cam dansiteleri izlendi. Bu kez periferik yaymada eozinofilisi %26 olup IgE düzeyleri ileri derecede artmış bulundu. Sistemik steroid ve bronkodilatör tedavi ile periferik eozinofilisi, infiltrasyonları ve obstrüktif bulguları gerileyen hasta AMATEM'e yönlendirilerek taburcu edildi. Diğer olgu 28 yaşında erkek, nefes darlığı ve yaygın ronküslerle servise yatırıldı. Yaklaşık 3 yıldır eroini inhalasyon yolu ile almakta olduğu 6 aydır giderek şiddetlenen nefes darlığı atakları bulunduğu öğrenildi. Başvuru anında %15 periferik eozinofilisi mevcuttu. PA grafi'de bilateral hiler dolgunluk izleniyordu. Toraks BT'de her iki akciğerde mediastinal büyüğü 12 mm dar transvers boyutlu büyümüş lenf nodları ve yamalı vasıfta fokal buzlu cam infiltrasyonları izlendi. Tedaviyle ronküsleri geriledi. Eroin bırakma yardımı öncelikli bulunduğu için hasta AMATEM'e başvurmak üzere taburcu edildi. Her iki olguda da eroinin indüklediği eozinofilik akciğer hastalığı mevcuttu. Astım kontrol gücünü yaşayan olgularda BT ile infiltrasyonlarının olup olmadığının araştırılması ve ilaçlar, zararlı alışkanlıklar gibi konularda daha dikkatli olunması gerektiği düşünüldü.

Resim 1



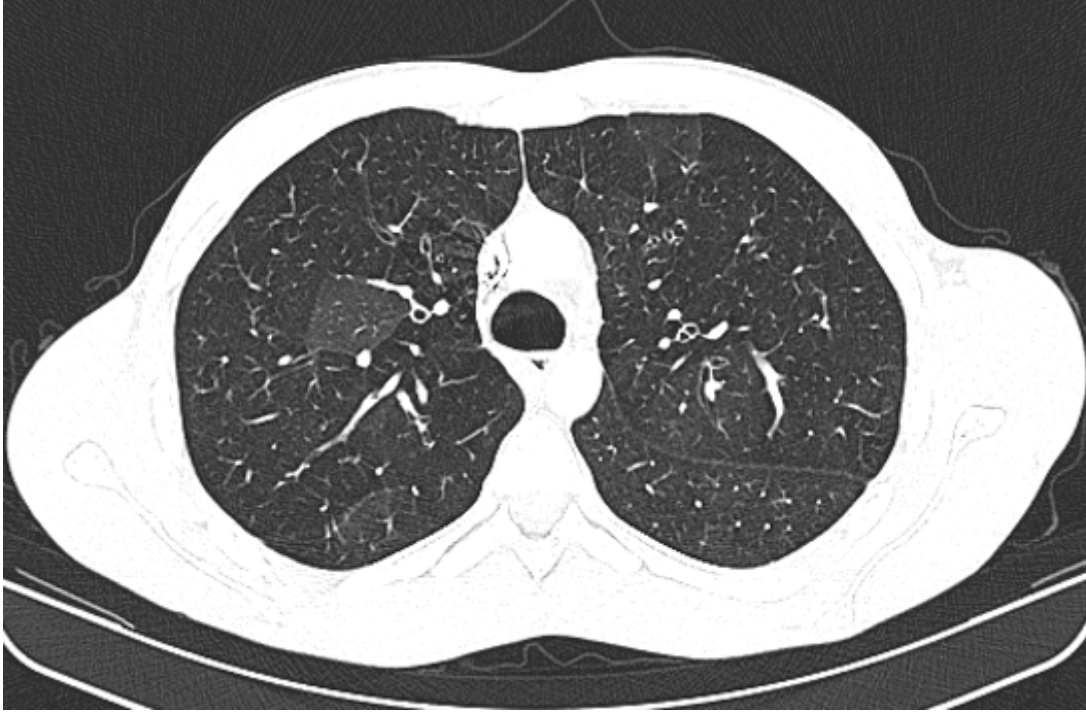Birinci olgunun ilk hastane başvurusundaki PA akciğer grafisi: Sol bazalde pnömonik infiltrasyon

resim 2



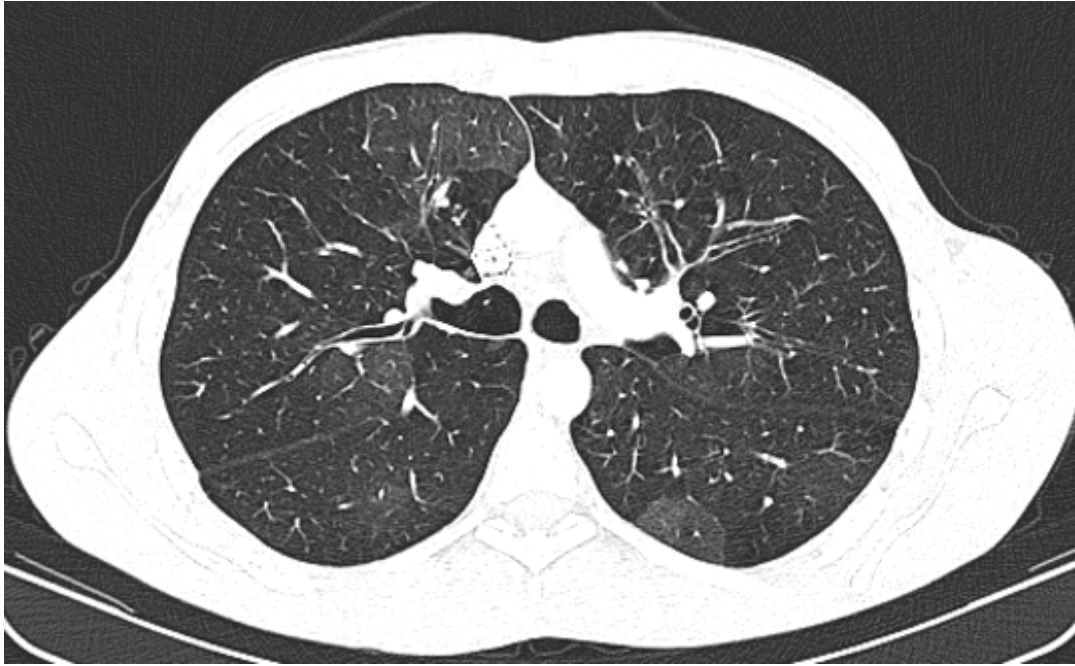
Birinci olgunun astım atağı ile başvurduğu an çekilen PA akciğer grafisi: Parankimde hafif havalanma artımı ve bilateral hiler dolgunluk

resim 3



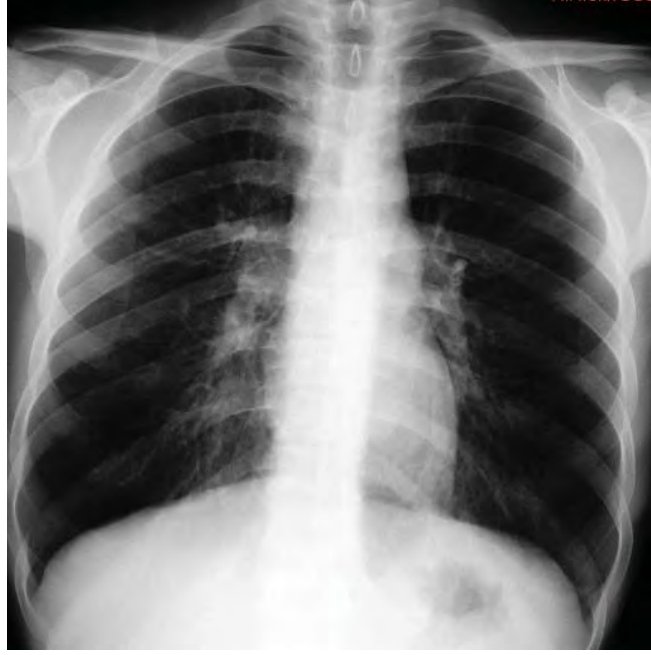Birinci olgunun astım atakla yatışı esnasındaki HRCT bulguları: Yaygın, yamalı tarzda buzlu cam dansiteleri

Resim 4



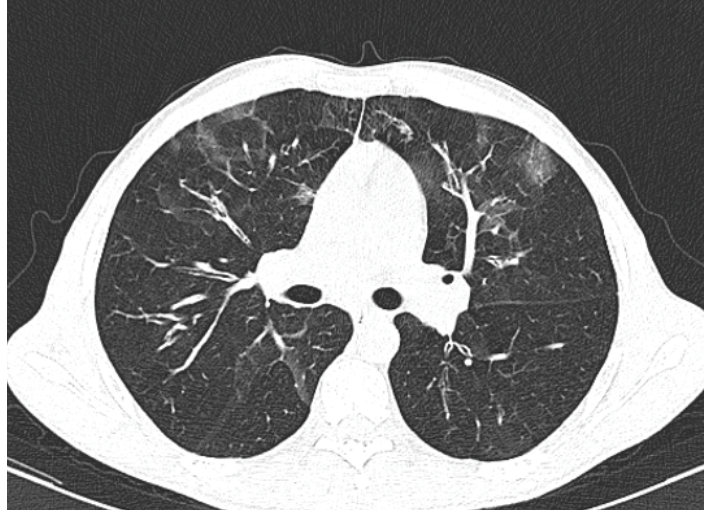
Birinci olgunun astım atakla yatışı esnasındaki HRCT bulguları: Yaygın, yamalı tarzda buzlu cam dansiteleri

Resim5



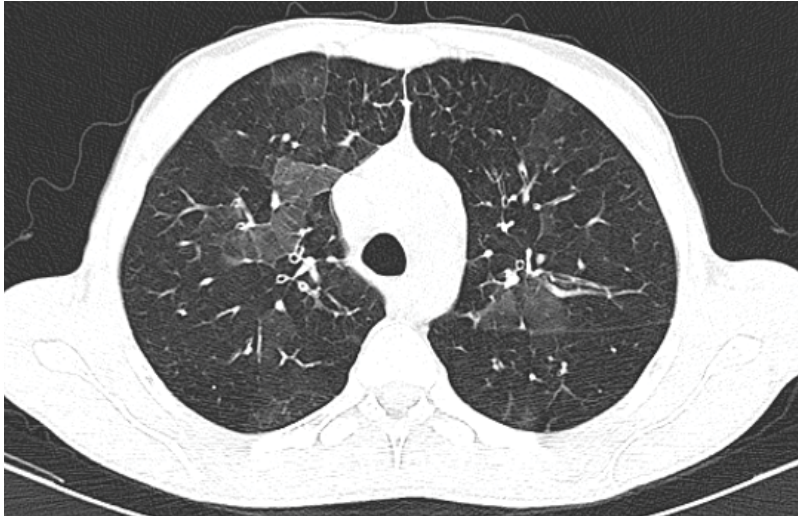İkinci olgunun astım atağıyla başvuru anındaki PA akciğer grafisi: Bilateral hiler dolgunluk

Resim 6



İkinci olgunun astım atakla yatışı esnasındaki HRCT bulguları: Yaygın, yamalı tarzda buzlu cam dansiteleri

Resim 7



İkinci olgunun astım atakla yatışı esnasındaki HRCT bulguları: Yaygın, yamalı tarzda buzlu cam dansiteleri

EP-046

BRONŞİAL ASTIM SEMPTOMLARININ GÖZLENDİĞİ SUBSTERNAL GUATR OLGUSU

Orhan Yücel, Deniz Doğan, Cantürk Taşcı, Ergun Uçar, Hayati Bilgiç
Gülhane Askeri Tıp akademisi, Göğüs Hastalıkları Anabilim Dalı, Ankara

Elli dört yaşında kadın hasta, iki yıldır devam eden öksürük ve nefes darlığı şikayetleri ile göğüs hastalıkları polikliniğimize başvurdu. Herhangi bir sistemik hastalık ve geçirilmiş operasyon tanımlamıyordu. Sigara içme hikayesi yoktu. Fizik muayenesinde; genel durumu iyi, ateş: 36.4°C, kan basıncı: 120/65 mm/Hg, nabız: 84 atım/dakika, solunum sayısı: 16/dakika idi. Boyun muayenesinde tiroid alt sınırı ele gelmiyordu. Hastanın her iki akciğeri solunuma eşit katılıyor, dinlemekle solunum sesleri normal duyuluyordu. Kalp muayenesi normaldi. Diğer sistem muayeneleri normal olarak değerlendirildi. Akciğer grafisinde üst mediasten geniş izlendi. Solunum fonksiyon testleri normaldi. Hastaya Toraks BT çekilmesi planlandı. Toraks BT incelemesinde, normalden büyük ve üst mediastene doğru uzanım gösteren tiroid bezi izlendi. Akciğer parankim alanları ve plevral alanlar normal olarak değerlendirildi. Tiroid fonksiyon testlerinde TSH, serbest T3, serbest T4 normal olarak tespit edildi. Hastaya ultrasonografi (USG) altında ince iğne aspirasyon biyopsisi yapıldı. Sitolojik inceleme sonucu benign olarak raporlandı. Substernal multinodüler guatr olarak tanı alan hastaya genel cerrahi bölümünce operasyon önerildi fakat hasta operasyonu kabul etmedi. Substernal guatr olgularında akciğer grafisinde üst mediasten genişliği veya trakeal deviasyon görülmektedir. Substernal guatr dışında timoma, lenfoma, teratoma, vasküler lezyonlar, metastatik karsinoma, dermoid kist, nörojenik tümör ve bronkojenik kistler de üst mediastende genişliğe sebep olan diğer patolojilerdir. İntratorasik guatr yerleşim yeri olarak sağ veya sol tarafta olabilir. Substernal guatr asemptomatik olabileceği gibi yakın organlarda bası semptomları da oluşturabilir. Nefes darlığı, öksürük, stridor, gece öksürüğü, trakeal deviasyon, guatr veya tümör içine kanama sonucu akut solunum kompresyon bulguları, vokal kord paralizisi, yutma güçlüğü, süperior vena kava veya subklavian ven bası bulguları, baş, boyun veya göğüs ağrısı, kilo kaybı ve tirotoksikoz gibi semptom ve bulgulara neden olabilir. Bu nedenle, astım semptomları ile başvuran hastalarda substernal guatr olabileceği de akılda tutularak, akciğer grafisinin detaylı değerlendirilip iyi bir fizik muayene yapılması gerektiği bilinmelidir.

EP-047

**İSTİRİDYE MANTARININ (PLEUROTUS OSTEATUS) NEDEN OLDUĞU HİPERSENSİTİVİTE PNÖMONİSİ:
MANTAR İŞÇİSİ AKCİĞERİ**Taha Tahir Bekçi¹, Mustafa Çalık², Saniye Göknil Çalık³, Hıdır Esme²¹Konya Eğitim ve Araştırma Hastanesi Göğüs Hastalıkları Kliniği²Konya Eğitim ve Araştırma Hastanesi Göğüs Cerrahisi Kliniği³Kütahya Dumlupınar Üniversitesi Evliya Çelebi Eğitim ve Araştırma Hastanesi Acil Kliniği

İnsanlar ve mantarlar arasındaki ilişki tarih öncesine dayanır. 5300 yıllık mumyalanmış buz adam "Ötzi" bile üzerinde üç çeşit mantar taşırken bulunmuştur. Tüm dünyada yetişen mantarlar eski Yunan ve Roma'dan beri gıda kaynağı ve tıbbi (genellikle anti kanser) özellikleri için kullanılmıştır. Geleneksel halk hekimliğinde kullanılan Lentinus edodes (shiitake mantar), Grifola frondosa (Maitake) ve Pleurotus ostreatus (PO, İstiridye Mantarı) gibi yenilebilir mantarlarda polisakaritler, vitaminler, terpenler, steroidler, amino asitler ve eser elementler dahil olmak üzere biyolojik olarak aktif bileşikler tespit edilmiştir. Son yıllarda; besin değerine ek bu bileşiklerin analjezik, anti-inflamatuar, antioksidan, anti-aterosklerotik, antikanser ve immünomodülatör gibi sağlık destekleyici etkileri ortaya çıkarılmıştır. Günümüzde istiridye mantarı; kısa büyüme dönemi, yüksek uyumu ve verimi nedeniyle endüstriyel düzeyde yetiştirilen diğer yenilebilir mantarlara göre talebi arttırmaktadır. Ticari üretim yıl boyu kapalı iklimlendirilmiş ortamlarda emek yoğun şekilde yapılmaktadır. Kapalı ekimi, işçilerde ekstresek allerjik alveolitis olarak bilinen hipersensitivite pnömonisi (HP) gibi allerjik semptomlara yol açar. HP duyarlı kişilerde organik protein kaynaklı antijen ve düşük molekül ağırlığı inorganik parçacıkların tekrarlayan inhalasyonu sonucu gelişen IgE aracılı olmayan bir hipersensitivite reaksiyonudur. Gün geçtikçe yeni nedenleri tanımlanan bu hastalığın en çok bilinenleri "çiftçi akciğeri" ve "kuş yetiştiricisi akciğeri" dir. HP'nin yaygın klinik sınıflandırması akut, subakut ve kronikdir. Farklı nedenleri olsa da HP'nin klinik, radyolojik ve patolojik özellikleri ortaktır. 23 yaşındaki erkek hastanın yakınmaları mantar üretim işini başladıktan sonra ortaya çıkmış. Hastada üşüme, titreme, ateş, eklem ağrıları, cilt döküntüleri şikâyetiyle kliniğimize başvurdu. Hastanın yapılan anamnez, fizik muayene ve radyolojik incelenmesinde hipersensitivite pnömonisi düşünülerek medikal tedavi başlandı. Hastanın yakınmaları birkaç gün sonra geriledi. Hastanın birinci haftanın sonunda taburcu edildi. Mantarların neden olduğu HP endüstriyel gıda çalışanları dışında, çiftçiler ve şişe mantarı, alçı-sıva işçileri ve ahşap işçileri gibi gıda dışı endüstri çalışanlarında da görülebilir. İşverenlerin antijen temas yoğunluğu ve sıklığını azaltacak önlemleri alması ve çalışanları bilgilendirmesi gerekmektedir. Hastalığın tanısında güçlüklerle karşılaşılsa da anamnez, fizik muayene ve radyolojik değerlendirmede akıldaki tutulmalıdır. Tanıyı koymamızı sağlayacak veya yardım eden " mesleğiniz nedir? " sorusu mutlak sorulmalı ve önemsenmelidir.

EP-048

KRONİK EOZİNOFİLİK PNÖMONİNİN PLEVRA TUTULUMU: NADİR BİR OLGU SUNUMUTaha Tahir Bekçi¹, Süleyman Baktık², Mehmet Yavsan³, Mustafa Çalık⁴, Saniye Göknil Çalık⁵¹Konya Eğitim ve Araştırma Hastanesi Göğüs Hastalıkları Kliniği²Konya Eğitim ve Araştırma Hastanesi Radyoloji Kliniği³Konya Necmettin Erbakan Üniversitesi Göğüs Hastalıkları Ana Bilim Dalı⁴Konya Eğitim ve Araştırma Hastanesi Göğüs Cerrahisi Kliniği⁵Kütahya Dumlupınar Üniversitesi Evliya Çelebi Eğitim ve Araştırma Hastanesi Acil Kliniği

Kronik eozinofilik pnömoni (KEP), akciğerde eozinofillerin anormal ve belirgin şekilde birikimi ile karakterize orta yaş ve kadınlarda iki kat daha sık idiyopatik eozinofilik akciğer hastalığıdır. Hastaların neredeyse yarısında beş yıldan daha kısa astım öyküsü veya diğer atopik hastalıklar eşlik eder. En sık başvuru şikâyetleri ateş, öksürük, nefes darlığı, hırıltılı solunum ve gece terlemesidir. Artralji, perikardit, kutanöz purpura gibi akciğer dışı tutulumları görülebilir. Yaygın laboratuvar anormallisi olarak periferik kanda ve alveolar eozinofili eşlik eder. Burada plevra tutulumu olan nadir bir kronik eozinofilik pnömoni olgusu sunulmaktadır. Özgeçmişinde astım hikayesi bulunan 28 yaşındaki kadın hasta ateş, öksürük, göğüs ağrısı, pürülan balgam şikâyetleri ile kliniğimize başvurdu. Şikâyetlerinin on gün içinde yavaş yavaş kötüleştiği ve son altı ay içinde doktor kontrolü olmadan sistemik steroid birkaç kez kullandığını söyledi. Toraks BT'sinde bilateral multifokal konsolidasyon alanları ve plevra tutulumu görüldü. Sistemik kortikosteroid de içeren medikal tedavi başlandı. Belirtiler tedavinin başlangıcında kısa süre sonra hafifledi ancak sistemik steroidler şiddetli dispeptik semptomlar nedeniyle tedavinin 6. günlerde durduruldu. Hastanın şikâyetleri ve radyolojik bulguları ağırlaştı. Ardından hastaya eozinofilik akciğer hastalığı tanısı ile 1 mg / kg dozları sistemik steroid tekrar başladı. Belirtiler sistemik steroid tedavisinin ilk haftasında gelişmeye başlamıştır. Radyolojik bulgular bir ay tedavi sonrası kayboldu. KEP idiopatik bir aydan uzun süren ilerleyici kötüleşme, eozinofili, akciğer tutulumu olan, steroid tedaviye hızlı ve tam yanıt veren; ancak tedavinin kesilmesinden sonra nüksle karakterize nadir bir hastalıktır. KEP, ilk kez 1960'da Christoforidis tarafından tanımlanmış olmasına rağmen, klinik tanımı 1969'da Carrington'un geniş hasta serisinde yapılmıştır. Hastalığın klinik tablosu ilerleyici ve şiddetli bir hastalıktır. Ancak semptomları şiddetli olsa da hayatı tehdit edecek solunum fonksiyon bozukluğuna neden olmaz. Olgumuzda orta yaşlı kadın, astım öyküsü, belirtilerinin son 6 ay içinde daha da kötüleşmesi ve benzer şekilde laboratuvarında periferik kanda eozinofili, yüksek Ig E ve RF değerleri literatürle uyumluydu. Her ne kadar radyolojik bulguları KEP'e benzer olarak her iki hemitoraksta periferik konsolidasyon alanları mevcut olsa da plevra tutulumu tipik KEP pnömonisinden farklı ve steroid tedavisine cevap bir ay sonra gözlemlendi. Sonuç olarak, KEP bazen akut başlangıçlı ortaya çıkabilir. Bu nadir ve şiddetli semptomlar olan hastalık akciğer tutulumu olan, periferik kanda eozinofili ve akut başlangıçlı ile başvuran hastalarda unutulmamalıdır.

EP-049

İNHALE KORTİKOSTEROİD KULLANIMINA BAĞLI GELİŞEN NADİR BİR KOMPLİKASYON: KATARAKTPınar Yıldız Gülhan¹, Aydanur Ekici¹, Tevfik Oğurel², Necati Duru³, Emel Bulcun¹, Mehmet Ekici¹¹Kırıkkale Üniversitesi Tıp Fakültesi, Göğüs Hastalıkları AD, Kırıkkale²Yüksek İhtisas Devlet Hastanesi, Göz Hastalıkları, Kırıkkale³Atatürk Eğitim ve Araştırma Hastanesi, Göz Hastalıkları Kliniği, Ankara

GİRİŞ: İnhalet kortikosteroidler (İKS) günümüzde persistan astımın tedavisinde kullanılan en etkili antiinflamatuar ilaçlardır. Kontrol edici ilaçlar içerisinde yer alır. T lenfositlerin, mast hücrelerinin, makrofajların ve dentritik hücrelerin apoptozisine neden olur. Ayrıca bu hücrelerden inflamatuar mediatör salınımını azaltırlar. İnflamatuar hücrelerin hem sayısının hemde fonksiyonlarının azalmasına neden olur. İKS'ler; astım semptomlarının, hava yolu aşırı duyarlılığının, hava yolu inflamasyonunun, atak sıklığının ve şiddetinin azalması, yaşam kalitesinin, akciğer fonksiyonlarının artmasına neden olur. İKS kullanımına bağlı sistemik ve lokal yan etkiler bildirilmiştir. Lokal yan etkileri; orofarengeal kandidiyazis, ses kısıklığı ve üst solunum yolu irritasyonuna bağlı öksürüktür. Sistemik yan etkileri; ciltte incelme ve ekimoz, böbrek üstü bezlerinin baskılanması ve kemik mineral yoğunluğunun azalmasıdır. Sistemik kortikosteroid kullanımı posterior subkapsüler katarakt gelişimi için bir risk faktörüdür, ancak inhalet kortikosteroidler ve katarakt arasındaki ilişki belirsizdir. Öne sürülen mekanizmalardan biri kortikosteroidlerin lens epitelinde bulunan sodyum-potasyum kanalının çalışmasını inhibe etmesidir. Yapılan çalışmalarda İKS'lerin en sık posterior ve nükleer katarakta neden olduğu gösterilmiştir. En sık sorumlu tutulan ajan beklamatazondur.

OLGU: 10 yıldır persistan astım tanısıyla takip edilen hastai Astım tanısı GINA kriterlerine uygun olarak daha önce kliniğimizde konulmuştur. Hasta bu süreler içerisinde 2 kez astım atak tanısıyla servisimize yatırılmış kısa süreli sistemik steroid tedavisi verilmiş. Hastanın 4 yıldır kullanmakta olduğu Budesonid 160 µg+Formoterol fumarat dihidrat 4.5 µg kombinasyon tedavisi bir yıl önce Beklometazon dipropionat (100) mcg +Formoterol fumarat dihidrat (6 mcg) olarak değiştirilmiş. İlaç başlandıktan 10 ay sonra hastada bulanık görme şikayeti başlamış. Yapılan göz muayenesinde bilateral posterior katarakt saptanmış ve hasta katarakt nedeni ile opere edilmiş. Katarakt yönünden ile öyküsü negatif olan ve genç yaşta katarakt gelişen hastada risk faktörlerinin ekarte edilmesiyle ortaya çıkan katarakt İKS komplikasyonu olarak değerlendirildi.

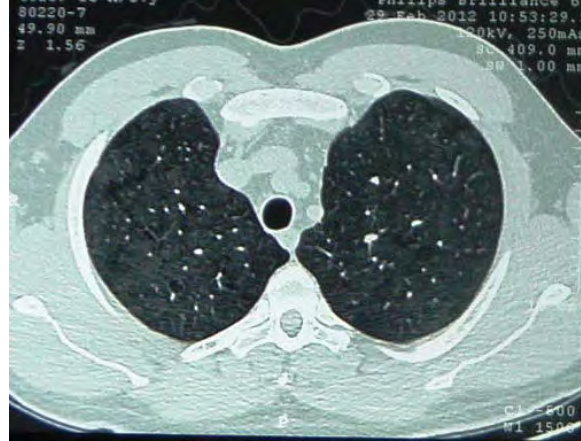SONUÇ: İKS'lerin sistemik yan etkileri nadir görülmektedir. Katarakt yaptığına dair kesin kanıtlar yoktur ancak ilişkilendirilmiştir. Nadir görülmesi nedeniyle rutin göz muayenesi gerekli olmamakla birlikte, uzun süreli İKS kullanan hastaların görme problemi yaşayıp yaşamadıkları kontrol muayenelerinde sorgulanmalıdır. Erken dönemde yakalandığında hastaların İKS tedavisi literatürde belirtilen ve sistemik yan etkisi daha az olan budenosid veya flutikazon propionat olarak değiştirilebilir. Biz bu olguyu İKS'lerin katarakta neden olabileceğini göstermek amacıyla sunduk.

EP-050

ÇOMAK PARMAK İLE BAŞVURAN DESKUAMATİF İNTERSTİSYEL PNÖMONİTayfun Çalışkan¹, İsmail Yılmaz², Mehmet Incedayı³, Tuncer Özkısa⁴, Yasin Uyar¹, Faruk Çiftçi¹, Oğuzhan Okutan¹, Zafer Kartaloğlu¹¹GATA Haydarpaşa Eğitim Hastanesi Göğüs Hastalıkları Servisi, İstanbul, Türkiye²GATA Haydarpaşa Eğitim Hastanesi Patoloji Servisi, İstanbul, Türkiye³GATA Haydarpaşa Eğitim Hastanesi Radyoloji Servisi, İstanbul, Türkiye⁴Gülhane Askeri Tıp Akademisi, Göğüs Hastalıkları Servisi, Ankara, Türkiye

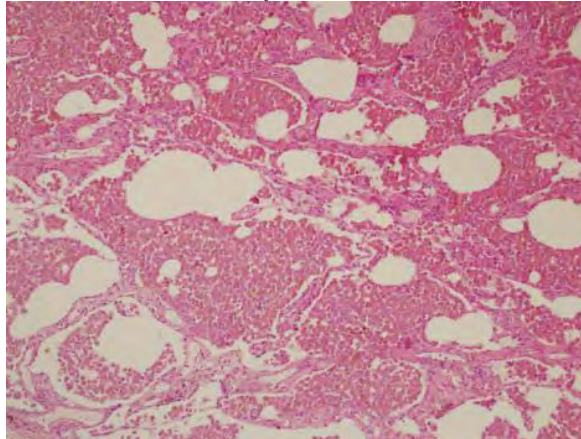
Deskuamatif interstisyel pnömoni (DİP), nadir idiyopatik interstisyel pnömonilerden biridir. DİP, interstisyel inflamasyon ve/veya fibrozis ile ilişkili, alveolar boşluklar içinde büyük miktarlarda makrofaj birikim ile karakterizedir. DİP, esas olarak sigara içme hikayesi olan üçüncü veya beşinci dekattaki erkekleri etkiler. Hastaların en sık görülen şikayetleri; nefes darlığı ve öksürük olup, yaklaşık yarısında fizik muayenede; çomak parmak bulunmaktadır. Solunum fonksiyon testlerinde; restriktif tip bozukluk, DLCO'da azalma ve arteriyel kan gazında hipoksemi görülür. Toraks YRBT'de predominant bulgusu; buzlu cam görünümüdür. Hastaların yaklaşık yarısında retiküler opasiteler görülebilir. DİP'de buzlu cam görünümü dışında, mozaik perfüzyon da görülebilmektedir. Sigaranın bırakılması ve kortikosteroidler tedavinin temelini oluşturur. Biz, çomak parmak şikayeti ile ileri tetkik amaçlı hastaneye başvuran 38 yaşında bir erkek olguyu sunduk. Toraks YRBT'de; sağda daha belirgin olmak üzere her iki akciğer parankiminde yaygın mozaik atenüasyon, sağda peribronkovasküler interstisyumda santralde daha belirgin olmak üzere minimal kalınlaşma ve her iki akciğerde milimetrik nodüller izlendi (Şekil 1). DİP, tanısı genellikle cerrahi akciğer biyopsisi ile konmaktadır. Bronkoalveoler lavaj bulguları genellikle nonspesifiktir ve tanıda yararlı olmaz. Bronkoskopik akciğer biyopsinin, aynı şekilde DİP tanısında çok sınırlı bir rolü vardır; ancak enfeksiyöz veya inflamatuvar pulmoner hastalıkların ekartasyonunu sağlamaktadır. Hastamızın fiberoptik bronkoskopi ile alınan örnekleri tanısız olmuştur. Torakoskopik akciğer biyopsisi ile DİP tanısı kondu. H&E incelemede, kesitlerde tüm akciğer parankimini difüz olarak tutan, alveoler boşluklarda geniş pembe sitoplazmalı, çoğunda altın sarısı renkli pigment içeren makrofajların diffüz aşırı birikimi görüldü (Şekil 2). Alveol septalarında kalınlaşma ve yer yer de kollaps mevcuttu. İnterstisyumda damar yapıları ve seyrek lenfosit ve plazma hücrelerinden oluşan hafif mononükleer hücre infiltrasyonu, lenfoid folliküller ile hafif fibrozis görüldü. Tip II pnömonositlerde minimal hiperplazi mevcuttu. Nekroz, hyalen membran ve fibrin görülmedi. Alveolar boşluklardaki makrofajlarda, H&E incelemede altın sarısı renkli pigment olarak tanımlanan sitoplazmik PAS-D pozitifliği görüldü. Bu pigmentin demir boyaları ile negatif olması, hemosiderin olmağını göstermektedir. Hastamıza steroid tedavi başlandı ve sigarayı bırakması sağlandı. Tedavinin 3. ayında yapılan kontrolde, diffüzyon testinde iyileşme ve radyolojik incelemede regresyon izlendi.

Şekil 1. Toraks YRBT.



Sağda daha belirgin olmak üzere her iki akciğer parankiminde yaygın mozaik atenüasyon, sağda peribronkovasküler interstisyumda santralde daha belirgin olmak üzere minimal kalınlaşma ve her iki akciğerde milimetrik nodüller.

Şekil 2.



Alveoler boşluklarda geniş pembe sitoplazmalı çoğunda altın sarısı renkli pigment içeren makrofajların diffüz aşırı birikimi (HE x100).

EP-051

DİFFÜZ ALVEOLAR HEMORAJİ İLE SEYREDEN BİR WEGENER GRANÜLOMATOZİS OLGUSU

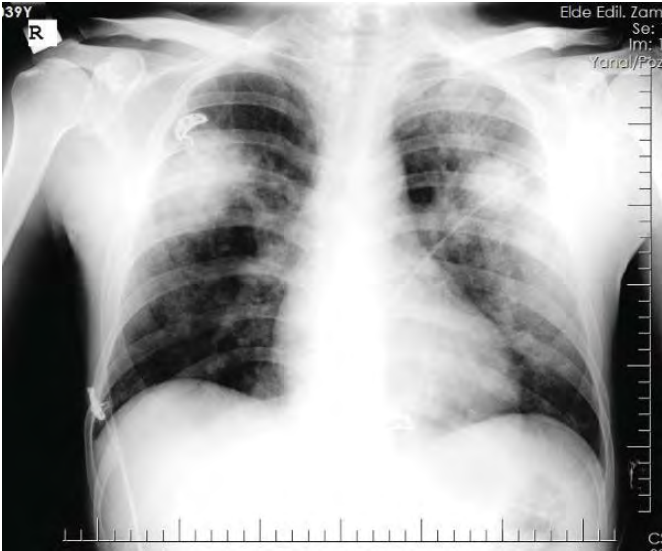Ali Ekinci¹, Armağan Böğürçü², Ali Berkant Avcı³¹Özel OFM Antalya Hastanesi Göğüs Hastalıkları Kliniği-ANTALYA²Özel OFM Antalya Hastanesi Anestezi ve Reanimasyon Kliniği-ANTALYA³Akdeniz Üniversitesi Tıp Fakültesi İç Hastalıkları Romatoloji Bilim Dalı-ANTALYA

AMAÇ: Hastanın bir bütün olduğunu ve her anormal bulgusunun değerli olduğunu vurgulamaktır. Hemoptizi ve anemi birikteliğinde Diffüz Alveolar Hemoraji Sendromları akla getirilmeli ve vakit kaybetmeden tanı konularak tedaviye başlanmalıdır.

OLGU: 39 yaşında erkek hasta yaklaşık 10 gün önce öksürük ve az miktarda kanlı balgam nedeni ile başka bir özel hastaneye başvurmuş ve Atipik Pnömoni düşünülerek yatırılıp parenteral Moksifloksasin başlanmış. Bir haftalık tedavi sonrası klinikte düzelme olmaması üzerine başka bir hastaneye sevk edilmiş. Oradan da nefes darlığında artma, oksijen saturasyonunda düşme olması nedeni ile Hastanemiz Yoğun Bakım Ünitesine sevk edilmiş. Hasta yatışının 4. günü genel durumun kötüleşmesi üzerine konsülte edildi. Yatışında 9,3g/dL olan hemoglobin değerinin 7,4 g/dL'ye düşmesi, PA Akciğer Grafisinde yaygın yamalı infiltrasyonlar olması nedeni ile çekilen Toraks BT'de hemen tüm akciğer alanlarında yamalı konsolidasyonlar izlendi. Hastaya fiberoptik bronkoskopi yapıldı. Tüm akciğer sisteminde aktif kanama izlendi. BAL sıvısı hemorajikti, devam eden aspirasyonlarda giderek daha kırmızılaşıyordu. Transbronşiyal biyopsi yapıldı. Diffüz Alveolar Hemoraji Sendromu tanısı ile 1gr/gün metilprednizolon başlandı. Tedavinin 2. Günü hastanın kliniğinin bozulması üzerine invaziv mekanik ventilatöre bağlandı. Üç gün pulse steroid tedavi sonrası doz 250mg/güne inildi. BAL sıvısından bakılan ARB negatif geldi ve bakteri kültüründe üreme olmadı. BAL sitoloji ve transbronşiyal biyopsi patolojisinden spesifik tanı gelmedi. Romatolojik markerlar yollandı. Tedavinin 5. Gününde c-ANCA pozitif gelmesi üzerine hasta Akdeniz Üniversitesi Tıp Fakültesi Dahiliye Romatolojine (Yoğun Bakım Ünitesine) sevk edildi. Hastaya burada Siklofosamid ve izleyen günlerde plazmaferes başlandı. Tedavi süresince hemoptizi devam etti ve hasta mekanik ventilasyon desteği aldı. Tedavinin 3. Haftasında sekonder enfeksiyonlarında araya girmesi nedeni ile hasta kaybedildi.

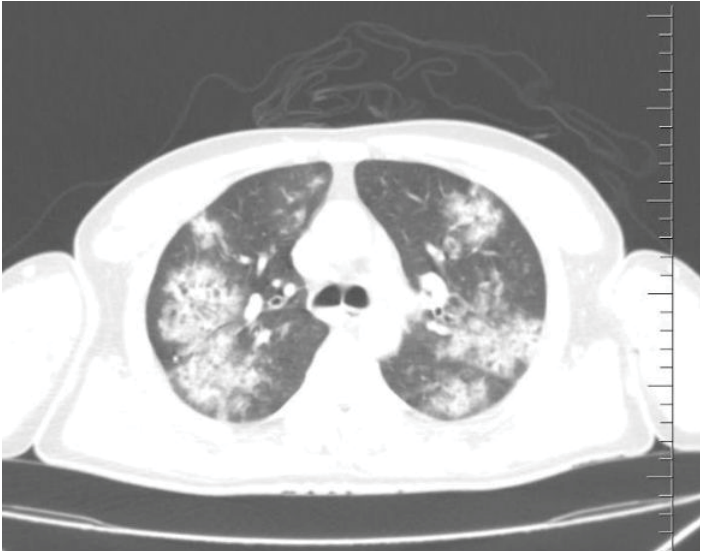
SONUÇ: Alveolar Hemoraji Sendromları, alveoler, kapiller harabiyete bağlı difüz alveoller kanama ile karakterize bir grup hastalıktır. Alveoler boşluğa olan yaygın kanama sonucu dispne, hemoptizi, anemi ve akciğer grafisinde bilateral alveoler konsolidasyonlara yol açar. Alveoler septa harabiyeti immün mekanizmalara, toksik ajanlara maruziyete bağlı olabileceği gibi bazen sebebi bulunamayabilir. Wegener Granülomatozu, üst ve alt solunum yollarının nekrotizan granülatöz inflamasyonudur. Ayrıca fokal segmental glomerulonefrite de sebep olabilir. c-ANCA pozitifliği de tanıda yardımcıdır. Difüz alveoler hemoraji gelişmiş hastalarda kortikosteroid ve siklofosamidle tedavi edilse bile mortalite oranı yüksektir. Bu nedenle DAH şüphesi olan olgularda vakit kaybetmeden tanı konmalı ve hemen tedaviye başlanmalıdır.

PA Akciğer Grafisi



PA Akciğer Grafisi

Toraks BT

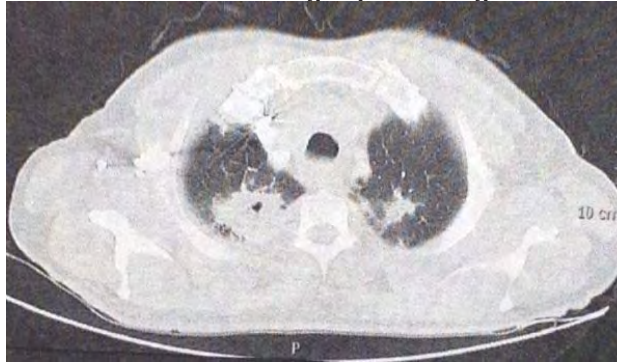

Toraks BT

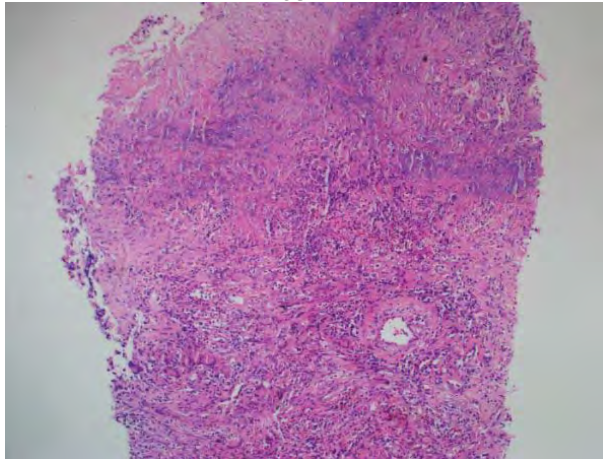
EP-052

JENERALİZE WEGENER GRANÜLOMATOZİS (GRANÜLOMATÖZ POLİANJİTİS)Tayfun Çalışkan¹, İsmail Yılmaz², Ercan Karabacak³, Asım Ülçay⁴, Gülhan Ayhan¹, Dilaver Taş¹, Faruk Çiftçi¹¹GATA Haydarpaşa Eğitim Hastanesi, Göğüs Hastalıkları Servisi, İstanbul, Türkiye²GATA Haydarpaşa Eğitim Hastanesi, Patoloji Servisi, İstanbul, Türkiye³GATA Haydarpaşa Eğitim Hastanesi, Dermatoloji Servisi, İstanbul, Türkiye⁴GATA Haydarpaşa Eğitim Hastanesi, Enfeksiyon Hastalıkları Servisi, İstanbul, Türkiye

Wegener granülomatosis (WG), ilk olarak 1936 yılında tanımlanan, predominant olarak küçük ve orta damarları etkileyen nekrotizan bir sistemik vaskülitir. WG, genellikle üst ve alt solunum yollarını etkileyen nekrotizan granülomatöz inflamasyon ile karakterizedir. Yıllık prevalansı milyonda 28,8-64,8'dir. Orta yaştaki (40-60 yaş) kişileri etkilemektedir ve kadın ve erkeklerde aynı sıklıkta görülmektedir. Etiyolojisi tam olarak bilinmemektedir. Tedavi verilmeyen hastalarda, hızlı gelişen ağır inflamasyon ve böbrek yetmezliği ile ölümcül olabilmektedir. Sitoplazmik proteinaz-3'e (PR-3) karşı oluşan antinötrofilik sitoplazmik antikorlar, tanıda kullanılmaktadır. PR3-ANCA tanımı pozitifliği destekler ancak negatifliği, WG tanısını ekarte ettirmez ve biyopsi tanıda gereklidir. 58 yaşında erkek hasta, konuşma zorluğu, yemek yiyememe, yutkunma güçlüğü, kemik ağrıları, perianal bası yarası ve ağız yaraları şikayetleri ile kliniğe yatırıldı. Hastanın solunum sistemi muayenesi tabii olup, orofarinksde sarı renkli plak tarzında lezyonlar, perianal bölgede yaklaşık 5x5 cm geniş nekrotik kötü kokulu yara ve bilateral alt ekstremitelerde yaygın purpural lezyonlar saptandı. Hastanın vital bulguları; AKB:100/65mmHg, Ateş:36, N:102/dk ve SpO2:92 idi. WBC:21,4, Hb:10,6, Htc:30,5, RBC:3,60, Platelet:438.000, sedimentasyon:103 mm/saat, üre:74 mg/dL, kreatinin:0,93 mg/dL, alb:2,39 g/dL, AST:56 U/L, ALT:54 U/L, ALP:151 U/L, GGT:53 U/L, D.bil:0,41 mg/dL, T.bil:1,1 mg/dL, LDH:570 U/L, tam idrar tahlilinde; +++ eritrosit ve + lökosit ölçüldü. Hastaya piperasilin-tazobaktam başlandı, yara yerinden kültür için örnek alındı ve derin küretaj yapıldı. Antiglomerül bazal membran antikor, antinükleer antikor negatif ve PR3-ANCA: 0,655 pozitif saptandı. Toraks BT'de; sağ akciğer üst lob apikal segmentte 50 mm çapında kalın cidarlı santralinde kavitasyon oluşturan düzensiz konturlu nodüler lezyon ve sol akciğer üst lobda 28 mm çapında düzensiz konturlu nodüler lezyon saptandı (Resim 1). Hastaya PET-BT çekildi ve sonucunda; bilateral servikal zincirde, submandibular alanda (SUVmax:4,6), sağ krikoaritenoid kartilajda (SUVmax:5,3), subglottik alanda, akciğerde (SUVmax:6,7), kemik iliğinde (SUVmax:4,0) ve temporal lobda patolojik tutulum raporlandı. Hastanın alt ekstremitesindeki cilt lezyonlarından punch biyopsi alındı. Sonuç; lökositoklastik vaskülit olarak raporlandı. Hastaya USG eşliğinde İİAB ve tru-cut biyopsi yapıldı. Patoloji sonucu; nekrotizan granülomatöz inflamasyon olarak raporlandı (Resim 2). Hastaya siklofosamid (2 hafta arayla 15 mg/kg IV pulse şeklinde) ve kortikosteroid (60 mg/gün) tedavisi başlandı. Hastanın takiplerinde; üre:198 mg/dL ve kreatinin:2,72 mg/dL saptandı ve hasta hemodiyalize alındı. Tedavinin 7.gününde hastada nötropeni saptandı. Hastanın takibinde nötropeni düzeldi ve tedaviye devam edildi.

Resim 1. Toraks Bigisayarlı Tomografisi

sağ akciğer üst lob apikal segmentte 50 mm çapında kalın cidarlı santralinde kavitasyon oluşturan düzensiz konturlu nodüler lezyon

Resim 2

Olgunun Akciğer kor biyopsi örneğinden hazırlanan doku kesitlerinde multinükleer dev hücrelerin (MDH) eşlik ettiği (ok) nekrotizan granülomatöz inflamasyon izlenmiştir. (HE, x100)

EP-053

PULMONER KAPİLLER HEMANJİOMATOZİS: NADİR BİR PULMONER HİPERTANSİYON NEDENİ

Ersin Demirel¹, Tayfun Çalışkan¹, Faruk Çiftçi¹, Zafer Küçükodacı², Murat Yalçın³, Ersin Öztürk⁴, Kemal Kara⁴, İsmail Yılmaz²

¹GATA Haydarpaşa Eğitim Hastanesi, Göğüs Hastalıkları Servisi, İstanbul, Türkiye

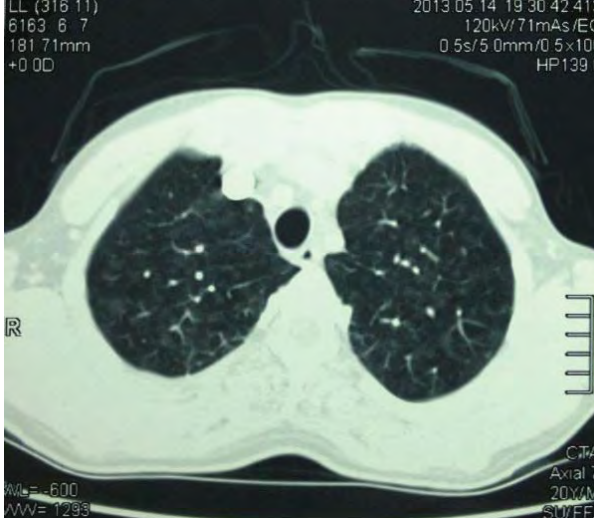²GATA Haydarpaşa Eğitim Hastanesi, Patoloji Servisi, İstanbul, Türkiye

³GATA Haydarpaşa Eğitim Hastanesi, Kardiyoloji Servisi, İstanbul, Türkiye

⁴GATA Haydarpaşa Eğitim Hastanesi, Radyoloji Servisi, İstanbul, Türkiye

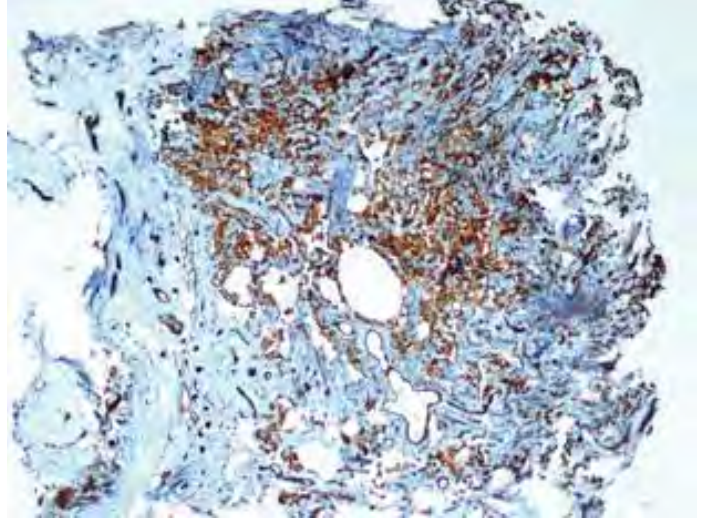
Pulmoner Kapiller Hemanjiomatozis (PKH), pulmoner hipertansiyonunun çok nadir görülen ve kötü prognoza sahip idiopatik nedenlerinden biridir. Ortalama görülme yaşı 30 (2-71) yaş civarındadır. İdiopatik pulmoner arteryal hipertansiyona (İPAH) benzer semptom ve bulgularla başvururlar ancak tanınmaları önemlidir; çünkü tedavi yaklaşımı İPAH'dan farklıdır. Toraks bilgisayarlı tomografisinde; PKH'de ana pulmoner arterde genişleme, yaygın sentrilobüler nodüller ve buzlu cam görünümü izlenir. Sağ kalp kateterizasyonunda; pulmoner arter basıncı yüksekliği ve pulmoner kapiller uç basıncının normal veya düşük olması iki ana hemodinamik özelliğidir. PKH ve pulmoner venooklüziv hastalık (PVOH), histolojik ve radyolojik özellikleri benzer olup ayırım yapmak çok zordur. Semptomlar çıktıktan sonra ortalama hayatta kalım süresi 3 yıldır. Yirmibir yaşında erkek hasta, baş dönmesi, nefes darlığı, öksürük ve balgam çıkarma şikayetleri ile acil servise başvurdu. Hastanın fizik muayenesinde; solunum sistemi ve diğer tüm sistem muayeneleri tabii idi. Hastanın AKB=90/60 mmHg, Ateş=36.2, Nabız=90/dakika ve SpO₂=%84 (oksijensiz) ölçüldü. Hastanın tam kan sayımında; WBC=16.2, Hb=19.6, Htc=54, Plt=177.000, RBC=6.19 ve rutin biyokimyasında; AKŞ=114 mg/dL, üre=59, kreat=1.41, alb=2,8 mg/dL, T.bil= 3,7, ALT=41 ve AST=59 idi. Hastanın arteryal kan gazında; pH=7.480, PCO₂=22.2, PO₂=46.3, HCO₃=16.2 ve SaO₂=%83 ölçüldü. D-dimer=0.69 olan hastaya acil serviste çekilen toraks BT anjiyografide; ana pulmoner arter= 44 mm, sağ pulmoner arter=31 mm, sol pulmoner arter=36 mm olup, trombüs olmadığı şeklinde raporlandı. Çekilen perfüzyon sintigrafisi; düşük olasılıklı olarak ve alt ekstremitte doppler ultrasonografi; normal olarak raporlandı. Toraks HRCT çekildi ve bilateral üst loblarda daha belirgin olmak üzere yaygın sentrilobüler nodüller izlendi (Resim 1). Yapılan Transtoraksik Ekokardiografide sağ kalp boşlukları ve pulmoner arter çapının genişlemiş olduğu gözlemlendi. Triküspit yetmezliği üzerinden ölçülen sistolik pulmoner arter basıncı (PASB)= 95 mmHg idi. Ekokardiografide başka herhangi bir patoloji saptanmadı. Sağ kalp kateterizasyonunda ortalama pulmoner arter basıncı= 57 mmHg, pulmoner kapiller kama basıncı (PCWP)= 4 mmHg, pulmoner vasküler rezistans (PVR)= 11.55 wood ünitesi ve termodilüsyon ile ölçülen kardiyak output= 4.5 L/dk idi. İnhal nitrik oksit ile yapılan vazoreaktivite testi negatif olarak değerlendirildi. Ayrıca yapılan sol ventrikülografi ve aortagrafi normal idi. Kateterizasyon bulguları prekapiller pulmoner hipertansiyon ile uyumlu olarak değerlendirildi. Hastaya bronkoskopi ile transbronşiyal biyopsi yapıldı. Patoloji sonucu; pulmoner kapiller hemanjiomatozis olarak raporlandı (Resim 2 ve resim 3). Hastaya, tüm bulgular eşliğinde pulmoner kapiller hemanjiomatozis tanısı kondu.

Resim 1



Toraks HRCT'de her iki akciğer parankiminde yaygın sentrilobüler nodüller görülmektedir.

Resim 2



Akciğer parankiminde, immünohistokimyasal boyamada damar endotelini gösteren CD31 pozitifliği görülmektedir

EP-054**ASPIRİNE BAĞLI DİFFÜZ ALVEOLAR HEMORAJİ: BİR OLGU NEDENİYLE**

Cengizhan Sezgi, Hadice Selimođlu Ően, Halide Kaya, MaŐuk Taylan, Abdullah Őetin Tanrıkulu, Őzlem Abakay, Abdurrahman Abakay
dicle üniversitesi göđüs hastalıkları AD

Alveoler hemorajik sendromlar (AHS), alveole-kapiller harabiyete bađlı, alveol içine yaygın kanama ile karakterize bir grup heterojen hastalıktır. Kollajen-vasküller hastalıklar (Sistemik lupus eritematozus, skleroderma, Wegener..gibi), pulmoner-renal sendromlar (Good-pasture's sendromu gibi..) ve toksik ajanlar gibi nonotoimmün sebepler başlıca AHS nedenleridir. Yazıda dispne ve hemoptizi Őikayetleriyle görölen, anemi ve akciđer grafisinde bilateral alveoler konsolidasyonlar saptanan ve aspirin kullanımı öyküsü olan bir olgu sunulmuŐtur. Olgunun yoğun bakımdaki takiplerinde olgunun solunum sıkıntısı artmış ve hematokriti düşmüŐtür. Yapılan ile tetkiklerde AHS ye neden olan başlıca hastalıklar araştırılmış ancak aspirin kullanım öyküsü dışında klinik durumunu açıklayacak bir neden bulunamamıŐtır. Olguya üç gün verilen pulse steroid tedavisi ile kliniđi düzelmiş ve akciđer grafisindeki konsolidasyonlar gerilemiştir. Olgu aspirin kullanımının, nadir de olsa ciddi bir komplikasyonuna dikkat çekmek için sunulmuŐtur.

EP-055

PULMONER KAVİTER SARKOİDOZLU OLGUDA TANI VE TEDAVİ SORUNLARI

Sinem Güngör, Murat Yalçınsoy, Hüseyin Kadı, Sevinç Bilgin, Esra Usta Bülbül, Esen Akkaya
T.C. S.B. Süreyyapaşa Göğüs Hastalıkları ve Göğüs Cerrahisi Eğitim ve Araştırma Hastanesi

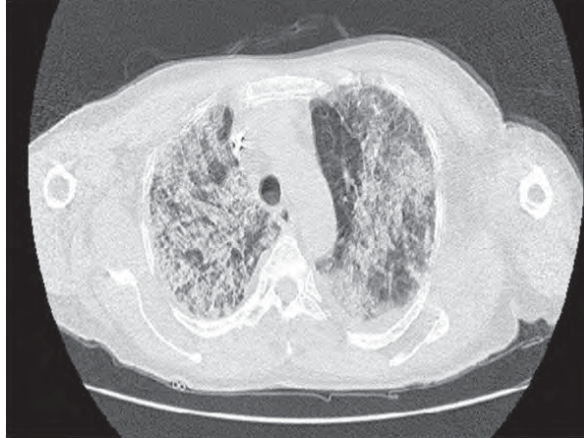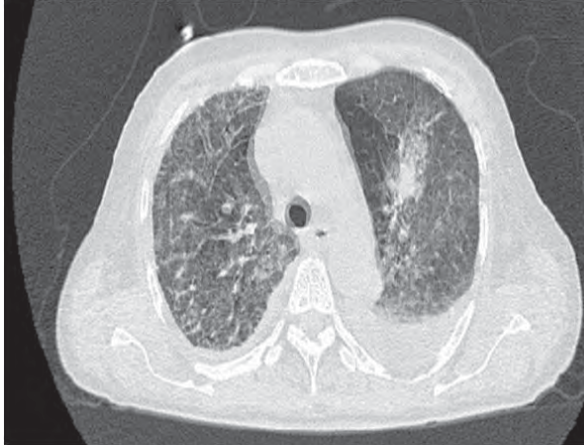
Sarkoidozda, olguların %20-25'inde atipik radyolojik bulgular tespit edilmektedir. Bu olgulardaki tedavi gerektiren ciddi klinik tablolarda, tedavinin gecikmesi kalıcı organ hasarına yol açabileceğinden, atipik radyolojik bulguların zamanında tanınması ve tanıda zaman kaybedilmemesi önemlidir. Kliniğimizde takip edilen, sarkoidozda nadir görülen kaviter sarkoidoz olgusu, tanı ve tedavi de karşılaşılan sorunlara dikkat çekmek amacı ile sunuldu.

OLGU: 50 yaşında, kadın. 10 yıl önce işe giriş nedeni ile yapılan tetkiklerde, akciğer grafisinde opasiteler ve saçlı derisinde kaşıntılı, deriden kabarık, kırmızı lezyonlar saptanmış. Şikayeti olmayan hastanın doktor müracaatı olmamış. 10 yıl sonra öksürük nedeni ile yapılan tetkiklerde; toraks bilgisayarlı tomografide bilateral hiler dolgunluk, bilateral üst loplarda düzensiz sınırlı kaviter lezyonlar izlenmiş. Akciğer tüberkülozu yönünden tetkik edilen hastada balgamda asido rezistan basil saptanmamış ve izleme alınmış. Sekiz ay sonra saçlı deriden alınan biyopside ve bronkoskopik biyopside nonnekrotizan granülomatöz iltihap görülmesi ile kaviter sarkoidoz tanısı konulan hasta tüberküloz ve mantar enfeksiyonlarının dışlanması açısından takibe alınmış. Tüberküloz ve mantar enfeksiyonu yönünden yapılan kültürleri negatif kalan hasta, 14 ay sonra hemoptizinin başlaması ile kortikosteroid (KS) tedaviye alınmış. Bir yıllık tedavi sonunda klinik şikayeti kalmayan, saçlı derideki lezyonları ve radyolojik olarak kaviter lezyonları düzelen hastanın tedavisi sonlandırıldı. KS tedavi kesildikten bir ay sonra öksürükleri yeniden başlayan, saçlı derideki lezyonları yeniden ortaya çıkan ve radyolojik progresyon görülen hastada; ACE değerinde yükselme (44[?]87),difüzyon kapasitesinde düşme (64[?]58) saptandı. İki aylık ilaçsız takip sonunda hasta yeniden KS tedaviye alındı. Birinci ay kontrolünde klinik/ radyolojik düzelmeye görülen hastanın halen tedavisi devam etmektedir. Hastamızda; son iki yılda dört ayrı merkeze müracaatı ile, farklı tetkik ve takip yöntemlerinin kullanılması, kaviter lezyonların ayırıcı tanısının yapılması için geçen süre tanı gecikmesine yol açarken, başlangıçta verilen çok düşük doz deflazokort tedavisi ile yanıt alınamaması tedavi gecikmesine yol açmıştır. İlaç kesimi sonrası hastalığın çok kısa sürede progresyonu uzun süreli bir tedavinin habercisi olmuştur. Metil prednisolona eşdeğer dozda verildiğinde, deflazokort tedavisinin de etkin olması ve yan etkilerinin de az olması hasta memnuniyetini artırmıştır. Sonuç olarak; sarkoidozda görülen atipik radyolojik bulguların tanınmasının, tanı ve tedavi gecikmelerini önleyeceği kanısındayız.

EP-056

SERTRALİN'E BAĞLI OLARAK GELİŞEN PULMONER TOKSİSİTE OLGUSUDavut Aydın¹, Nurhan Köksal¹, Melda Dilek², Esra Arslan¹, Birsen Cirit Ekiz¹, Gamze Koçak¹¹Ondokuzmayıs Üniversitesi, Tıp Fakültesi, Göğüs Hastalıkları Ana Bilim Dalı, Samsun²Ondokuzmayıs Üniversitesi, Tıp Fakültesi, İç Hastalıkları Ana Bilim Dalı, Nefroloji Bilim Dalı

Bir selektif serotonin geri emilim inhibitörü olan sertralin sıkça tercih edilmekte olan bir antidepresandır. Baş dönmesi, baş ağrısı, libido azalması, anoreksiya, ağız kuruluğu, terleme, bulantı, diyare, çarpıntı, ajitasyon, anksiyete, miyalji, rinit, ciltte döküntü ve görme bozukluğu bildirilen başlıca yan etkilerdir. Mevcut olgu sunumunda Sertralin'e bağlı pulmoner hemoraji gelişen bir hasta ele alındı. Altmış yaşında kadın hasta, kontrast nefropatisi nedeniyle nefroloji kliniğinde yatarken hemoptizi olması nedeniyle konsülte edildi. İki gündür yarım su bardağı kadar parlak kırmızı renkli hemoptizi, öksürük ve nefes darlığı dışında ek şikayeti yoktu. Özgeçmişinde bir ay önce duygudurum bozukluğu nedeniyle Sertralin (Lustral) 50 mg /gün kullanmaya başladığı öğrenildi. Fizik muayenesinde bilateral yaygın tüm zonlarda ince ralleri mevcut idi. Akciğer grafisinde bilateral dağınık yamalı buzlu cam alanları, sağ alt zonda düzensiz opasite ve sinüslerde küntleşme izlendi. Yüksek çözünürlüklü bilgisayarlı tomografide (YÇBT) sağ bazalde kronik sekel görümlü yer yer kalsifik düzensiz dansiteler, bilateral pleval effüzyon, sağ üst zonlarda daha belirgin her iki akciğerde septal kalınlaşmalar, yamalı buzlu cam dansiteleri ve düzensiz konsolide alanlar izlendi (Resim.1). Bronkoskopi planlanan hastadan onam alınmadığı için işlem yapılamadı. Ekokardiyografik değerlendirmede hastada sol kalp yetmezliği saptandı. Kalp yetmezliği tedavisi düzenlenmesine rağmen hastanın şikayetleri daha da artış gösterdi. Yapılan klinik ve laboratuvar değerlendirmede hemoptizinin olası diğer nedenlerinden uzaklaşması üzerine, hastada sertraline bağlı akciğer toksisitesi olabileceği düşünülerek sertralin tedavisi kesildi. Radyolojik ve klinik progresyon olması üzerine hastaya 60 mg/gün metilprednizolon tedavisi başlandı. Devam eden günlerde hemoptizi kesilen hastaya tedavinin yedinci gününde çekilen kontrol YÇBT'de bulgularda dramatik gerileme izlendi (Resim.2). Hasta Sertralin'e bağlı olarak gelişen pulmoner toksisite tanısıyla steroid dozu kademeli azaltılarak poliklinik kontrolüne çağrıldı. Pulmoner toksisite sertralinin nadir görülen bir yan etkisidir. Hastamızda renal ve pulmoner belirtilerin birlikte bulunması nedeniyle, olası vaskülitik sendromlar dışlandıktan sonra, sertraline bağlı pulmoner toksisite düşünülerek verilen tedaviye klinik cevap son derece iyi olmuştur. İlaç öyküsünün her pulmoner değerlendirilmede dikkatle ele alınması gerektiği görülmektedir.

Resim.1 Hastanın ilk değerlendirme yapıldığında çekilen yüksek çözünürlüklü bilgisayarlı tomografisi**Resim.2 Tedavinin yedinci gününde çekilen yüksek çözünürlüklü bilgisayarlı tomografi görüntüsü**

EP-057

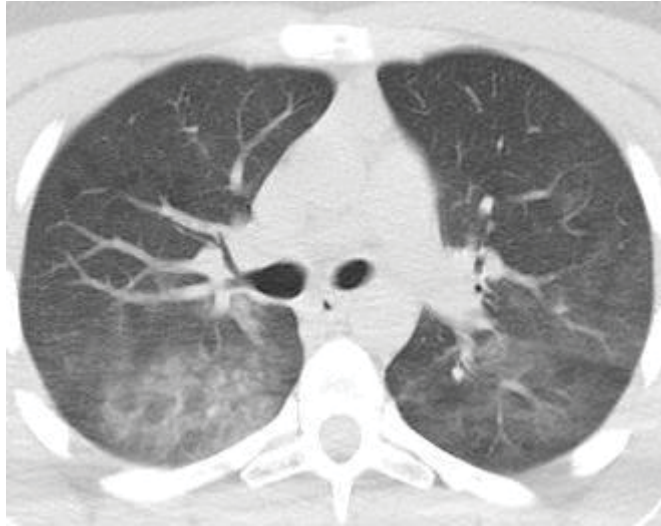
İNHALASYON ANESTEZİĞİNE BAĞLI ALVEOLAR HEMORAJİ GELİŞEN OLGU

Tuncer Özkısa, Deniz Doğan, Alev Taşkın, Cantürk Taşçı, Ergun Tozkoparan
Gata Askeri Tıp Fakültesi, Göğüs Hastalıkları Ana Bilim Dalı, Ankara

OLGU: 21 yaşında erkek olgu, akut apendektomi nedeni ile opere edilmiş olup postoperatif dönemde nefes darlığı ve oksijen saturasyon düşüklüğü gelişmesi üzerine pulmoner emboli ön tanısı ile kliniğimizden konsültasyon istenmiş. Özgeçmişinde sigara kullanım öyküsü yoktu. Ailesinde astım ve diğer pulmoner hastalık öyküsü ve alerjisi bulunmamaktaydı. Oda havasında SpO₂: %89-90 olarak ölçülen olgunun solunum sistemi muayenesinde her iki hemitoraksta inspiyum sonu ronküsler oskülte edilmekteydi. Arteriyel kan gazı incelemesinde PaO₂: 53,1 mmHg, PaCO₂: 30,1 mmHg olan hastanın PA akciğer grafisinde anormal bulgu izlenmemekteydi. Klinik olarak pulmoner emboli yönünden düşük olasılıklı grupta değerlendirilen olgunun D-Dimer'i de düşüktü (0,034 ng/ml). Çekilen Toraks yüksek çözünürlüklü bilgisayarlı tomografi (YRBT) 'de (Resim 1) her iki akciğer üst loblar ve sağ akciğer alt lobda daha belirgin olmak üzere her iki akciğerde alveolar hemoraji ile uyumlu buzlu cam dansite alanları izlenmekteydi. Spirometrik değerlendirme de obstrüksiyon izlenmesine karşın (FEV₁: 78,3, FVC: %86,4, FEF₂₅₋₇₅: %35,0) difüzyon kapasitesinin artmış (DLCO: %132, DLCO/VA: %128) olduğu gözlemlendi. Tanısal amaçlı fiberoptik bronkoskopi işlemi planlanan olgu işlemi kabul etmedi. Bu arada operasyon sırasında kullanılan anesteziğin halotan olduğu öğrenildi. Kliniğin uygun olması, radyolojik bulgular, difüzyon kapasitesinin artmış olması ve kullanılan anesteziğin alveolar hemorajiye yol açabilen bir anestetik olması nedenleri ile hasta, alveolar hemoraji olarak kabul edildi ve steroid tedavisi başlandı. Tedavinin başlanmasını müteakip olguda dramatik klinik iyileşme gözlemlendi. Tedavinin 3. gününde oda havasında SpO₂: %98 olarak ölçüldü. Solunumsal şikâyetleri tamamen gerileyen hastanın tedavisi birinci ayın sonunda azaltılarak kesildi. 6 hafta sonra çekilen kontrol YRBT'de (Resim 2) lezyonların tamamen kaybolduğu görüldü.

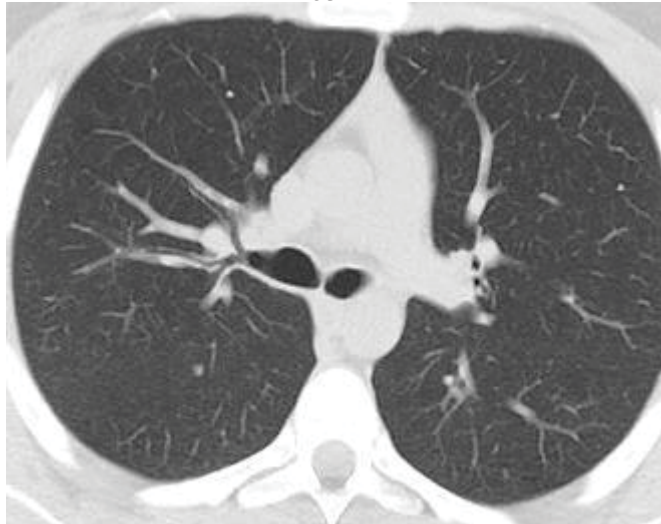
TARTIŞMA: Daha önce hiçbir pulmoner hastalık öyküsü olmayan hastalarda postoperatif nefes darlığı gelişerek hipoksemi ve hipokapni gözlenen durumlarda pulmoner emboli yanında anesteziye bağlı komplikasyonlar da akla getirilmelidir.

Resim 1



Sağ akciğerde daha belirgin olmak üzere her iki akciğer üst lobda buzlu cam dansite alanları.

Resim 2



Altı hafta sonra çekilen kontrol YRBT

EP-058

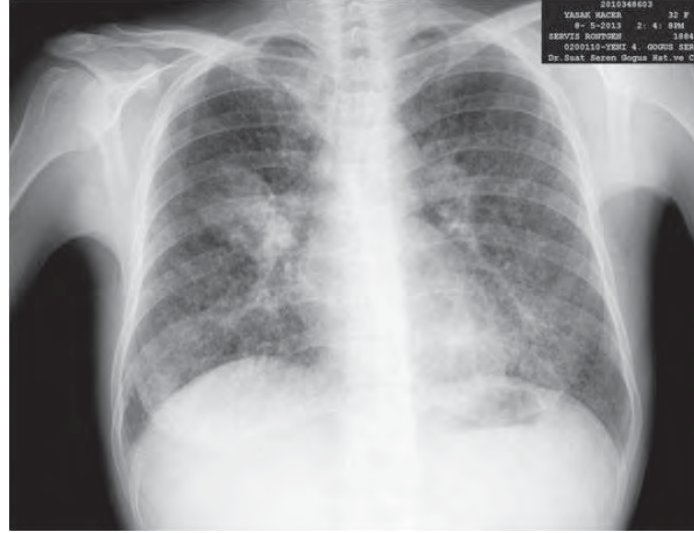
MESALAZİNE BAĞLI EOSİNOFİLİK PNÖMONİ

Başak Filiz, Aydan Mertoğlu, Zühre Taymaz, Günseli Balcı

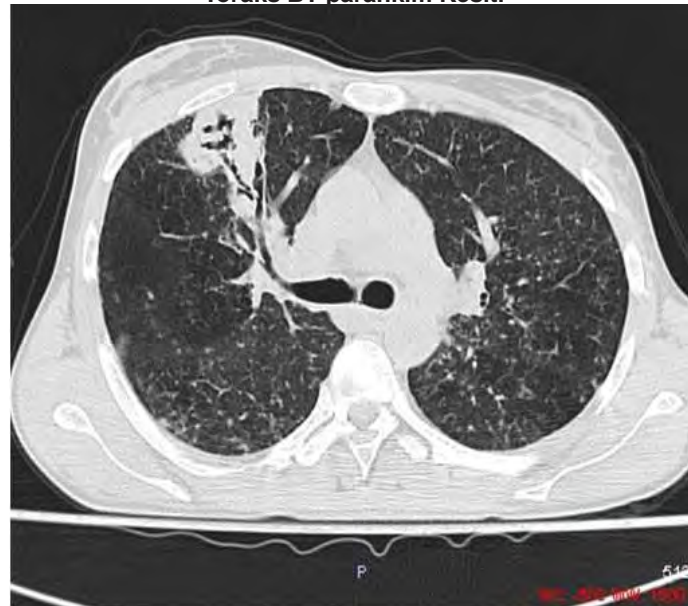İZMİR DR SUAT SEREN GÖĞÜS HASTALIKLARI VE CERRAHİSİ EĞİTİM VE ARAŞTIRMA HASTANESİ

Otuz beş yaşında kadın hasta yaklaşık 1,5 aydır olan öksürük, ateş ve göğüs ağrısı yakınmaları ile başvurdu. Soygeçmişinde herhangi bir özellik olmayan olgunun özgeçmişinde 2 yıl önce tanı aldığı Crohn hastalığı nedeniyle mesalazin(Salofalk) kullandığı öğrenildi. Daha önce çekilen akciğer grafisindeki parankim alanlarında bilateral infiltrasyon görülmesi üzerine önerilen nonspesifik antibiyotik tedavisine rağmen şikayetlerinde düzelme olmaması nedeniyle olgu tüberküloz ön tanısıyla tetkik edilmek üzere kliniğimize yatırıldı. Mikrobiyolojik tetkikleri tüberküloz açısından negatif gelen olgunun yapılan bronkoskopik tetkikinde bronkoalveoler lavaj hücre sayımında %40 eozinofili saptandı. Fizik muayenesinde arteriyel kan basıncı:110/60 mmHg, ateş:36.6 C, nabız:96/dk idi. Solunum sistemi muayenesinde bilateral tek tük inspiryum sonu raller duyuldu. Diğer sistem muayene bulguları olağandı. Rutin laboratuvar tetkiklerinde Hb:10,7 gr,CRP 1,1 mg/dl, sedimentasyon 114 mm/h, albumin (3.3 g/dl)ve kalsiyum (8 mg/dl) dışındaki parametreleri normal bulundu. Akciğer grafisinde (Resim 1) sağ akciğer orta zonda, hiler bölge kenarında görülen heterojen düzensiz sınırlı dansite artışı, her iki akciğerde tüm alanlarda yaygın parankimal mikronodüler opasiteler izlendi. HRCT'de (Resim 2) sağ akciğer üst lob anteriorda içinde hava bronkogramı izlenen yoğun parankimal konsolidasyon ve atelektazi, atelektazi içindeki bazı bronşlarda genişlemeler,her iki akciğerde tüm düzeylerde yaygın milier görünümde parankimal nodüler lezyonlar görüldü. Romatolojik testleri ve kist hidatik serolojisi negatif bulundu. Gaita parazit saptanmadı. Bu bulgularla eozinofilik pnömoni tanısı ile hastaya kortikosteroid tedavisi başlandı. Pnömoninin kullanmış olduğu mesalazine bağlı olduğu düşünülerek mesalazin tedavisine ara verildi. 1. Ay ve 2. Ay kontrol BT ve akciğer grafilerinde regresyon izlenen olgu ilaca bağlı eozinofilik pnömoni olgusu olarak literatür eşliğinde tartışıldı.

PA Akciğer Grafisi



Toraks BT parankim Kesiti



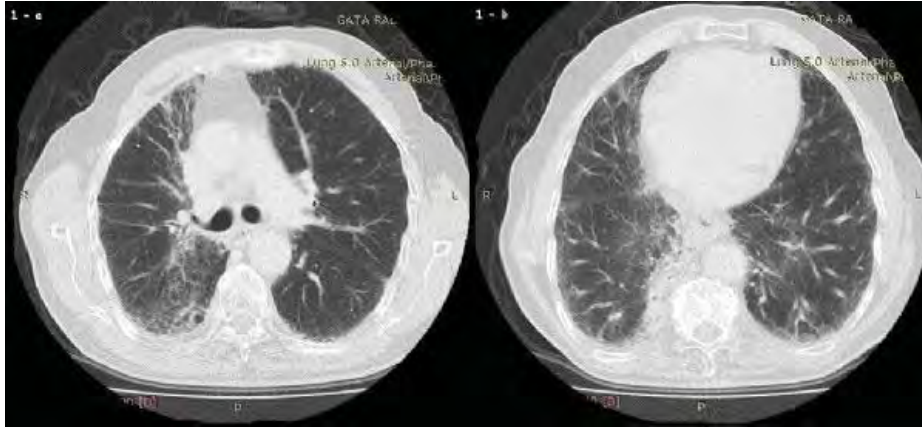
EP-059

TALİDOMİD'E BAĞLI ORGANİZE PNÖMONİ OLGUSU

Alper Gündoğan¹, Mehmet Aydoğan¹, Tuncer Özkısa¹, Gökhan Özgür², Önder Öngör³, Ergün Uçar¹, Oral Öncül², Hayati Bilgiç¹¹Gülhane Askeri Tıp Akademisi, Göğüs Hastalıkları AD, Ankara²Gülhane Askeri Tıp Akademisi, Hematoloji BD, Ankara³Gülhane Askeri Tıp Akademisi, Patoloji AD, Ankara

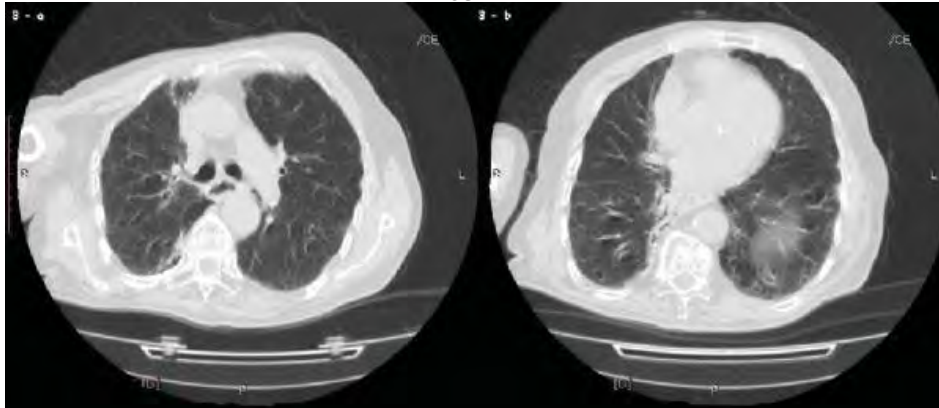
Organize pnömoni tanısı alveol ve alveolar duktuslarda fibroblastlar kollojen ve fibrinli eksudanın yer aldığı granülasyon dokusu ve alveolün etrafındaki inflamatuvar değişikliklerle karakterize histopatolojik bir tanıdır. Talidomid immunomodilatör, antineoplastik, antianjiyogenetik ve antienflamatuvar özelliklerine etkili bir kemoteropötik ajan olarak yaygınca kullanılmaktadır. Talidomide bağlı pulmoner toksite çok sık görülmese de aciliyet arz eden klinik bir komplikasyondur. Biz burada Multipl Myelom tanısıyla talidomid tedavisi kullanmakta iken ortaya çıkan bir talidomid'e bağlı organize pnömöni olgusu sunuyoruz. 75 yaşında erkek hasta bir yıldır multipl myelom tanısı ile talidomid, metilprednizolon ve melfalan tedavisi almaktaydı. Sigara öyküsü ve kardiyopulmoner hastalık öyküsü olmayan ve tedavinin 5. ayında olan hastanın son bir aydır başlayan hafif nefes darlığı ve son günlerde hızlı başlangıçlı ateş, öksürük ve balgam şikayetleri vardı. Fizik muayenede inspiratuvar bazal raller, PA akciğer grafisinde bilateral apikalde, sağ alt zonda, hiler ve parakardiyak zonlarda retiküler opasiteler saptandı. Talidomid tedavisi kesilerek ampirik antibiyoterapi planlandı ancak devam eden ateş yüksekliği nedeniyle antibiyoterapi spektrumu tedavinin üçüncü gününde genişletildi ve tedaviye antifungal eklendi. Devam eden günlerde dispnesi arttı ve oda havasında oksijen satürasyonu % 80'e düştü. HRCT'de üst ve alt loblarda buzlu camların eşlik ettiği konsolidasyon alanları izlendi.(Resim1) Enfeksiyöz ajanlara yönelik yapılan kan, balgam, BAL testleri negatif olarak raporlandı, üreme izlenmedi. Bronkoskopi planlanan hastada yapılan transbronşiyal biyopside interstisyel fibrozisin eşlik ettiği tip II hücre proliferasyonu ve bronşiolitis obliterans morfolojik bulguları izlendi. Malignite ve enfeksiyöz etken tespit edilmedi. Talidomide bağlı organize pnömöni tanısıyla 3 ay süre ile metilprednizolon tedavisi ile izlendi. Tedavinin ilk günlerinden itibaren semptomlarında hızlı düzelmeye izlendi, oda havasında oksijen saturasyonu %95'e yükseldi. 8 hafta sonraki HRCT'sinde buzlu cam ve konsolidasyonların kaybolduğu belirgin iyileşme izlendi.(Resim2) Talidomide bağlı pulmoner toksitenin insidansı bilinmemektedir. Şu anki bilgilerimize göre talidomide bağlı pulmoner toksite bildirilmiş 11 vaka mevcuttur. Bunların çoğunu interstisyel pnömöniler oluşturmakta ancak bir tane de organize pnömöni vakası bulunmaktadır. Nonspesifik semptomatolojisi ve nonspesifik radyolojisi sebebiyle tanısı zordur. Antibiyotiklere cevapsız olmasına rağmen yüksek doz steroid tedavisi başlanması ile birlikte veya sadece etken ilacın kesilmesine iyi cevap vardır. Bu sebeple pulmoner yan etkileri olabilen tedavi kullanan hastalarda ilaca bağlı pulmoner toksite de hatırla tutulmalı ve pulmoner toksiteden şüphelenildiğinde derhal sebep olan tedavi kesilmelidir.

Resim 1



Talidomid tedavisi sırasında HRCT'de izlenen buzlu cam ve konsolidasyonlar

Resim 2



Talidomid kesildikten ve steroid tedavisi başladıktan 2 ay sonraki HRCT, belirgin regresyon izlenmekte

EP-060

İDİOPATİK FOLLİKÜLER BRONŞİOLİT: BİR OLGU NEDENİYLE

Özlem Sönmez¹, Fethiye Ökten¹, Atila İhsan Keyf¹, Osman Akcan¹, Erkmen Şakir Gülhan², Yetkin Ağaçkiran³

¹Atatürk Göğüs Hastalıkları ve Göğüs Cerrahisi Eğitim ve Araştırma Hastanesi, Göğüs Hastalıkları Bölümü

²Atatürk Göğüs Hastalıkları ve Göğüs Cerrahisi Eğitim ve Araştırma Hastanesi, Göğüs Cerrahisi Bölümü

³Atatürk Göğüs Hastalıkları ve Göğüs Cerrahisi Eğitim ve Araştırma Hastanesi, Patoloji Bölümü

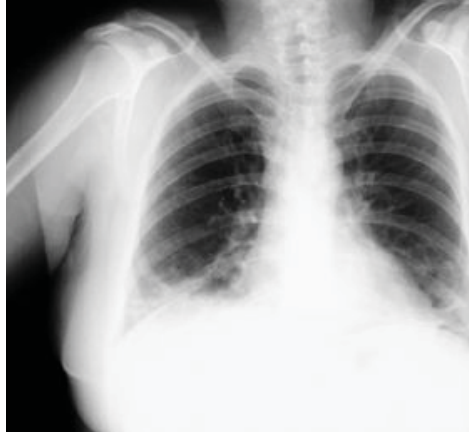Folliküler bronşiolit(FB) nadir görülen,benign lenfoproliferatif bir akciğer hastalığıdır. Peribronşial alanda mukozal hiperplastik lenfoid doku ile karakterizedir. Sıklıkla kollajen vasküler hastalıklar, immünyetmezlik ve herediter faktörlerle birlikte dir.Etyolojisi belli olmayan İdiopatik FB olguları da bildirilmiştir. Bizim olgumuz da da herhangi bir etyolojik faktör tespit edilememiştir.

OLGU: 51 bayan hasta 2 aydır devam eden terleme ve öksürük yakınması ile başvurdu.Vitiligo nedeniyle 8 ay önce oral kortikosteroid tedavisi almıştı. Sigara içmiyordu. Fizik muayenede sağ bazalde seyrek ralleri mevcuttu. Laboratuvar tetkiklerinde sedim:27 mm/saat, diğer laboratuvar değerleri doğaldı. Solunum fonksiyon testinde FEV1 %68, FVC%69, FEV1/FVC:84, DLCO:%87. Akciğer grafisinde sağ alt zonda daha belirgin olmak üzere bilateral infiltrasyon izlendi. Çekilen akciğer bilgisayarlı tomografisinde; her iki akciğerde orta-alt zonlarda belirginleşen yaygın yamalı vasıfta buzlu cam tarzında infiltrasyon alanları, yer yer hava bronkogramları içeren heterojen kollaps-konsolidasyon görünümleri ve bir kısmı kavitasyon içeren nodüler lezyonlar izlendi. Kollajen belirteçleri negatifti. Balgam asidorezistan basil incelenmesi negatifti. Hasta bronkoskopi işlemini kabul etmediği için yapılamadı.

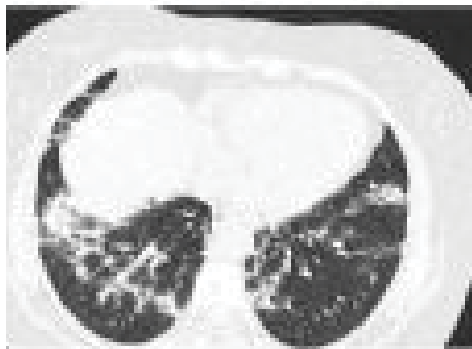
Sağ alt lobtan wedge rezeksiyon yapıldı. Bronşoller etrafında reaktif germinal merkezler oluşturan lenfoid folliküller izlendi. İmmünohistokimya da CD3, CD20, CD79a ile pozitif boyanma görülmekteydi. Bazı alanlarda organize pnömoni odakları oluşturan genç bağ dokusu artışları ile karakterize intraluminal organizasyon gösteren proliferatif lezyonlar dikkati çekmişti.Ayrıca interlobar septalarda kalınlaşma ve mononükleer iltihabi hücre infiltrasyonu izlendi. Hastaya romatoloji konsültasyonu istendi.. Romatolojik patoloji tespit edilmedi. Hastaya kortikosteroid tedavisi başlandı. Klinik ve radyolojik yanıt alındı. Halen tedavisi devam etmektedir.

TARTIŞMA: FB nadir görülen bir durumdur. Ancak ayırıcı tanıda akılda tutulmalıdır.

Olgunun akciğer grafisi



Olgunun Toraks BT görüntüsü



EP-061

SARKOİDOZDA GALAXY BULGUSU: TEDAVİSİZ İZLEM SONUÇLARI (BİR OLGU NEDENİYLE)Murat Yalçınsoy, Sinem Güngör, Murat Kavas, Esra Usta Bülbül, Esen Akkaya

T.C. S.B. Süreyyapaşa Göğüs Hastalıkları ve Göğüs Cerrahisi Eğitim ve Araştırma Hastanesi, Göğüs Hastalıkları, İstanbul

Sarkoidozda, olguların %20-25'inde atipik radyolojik bulgular tespit edilmektedir. Bu olgulardaki tedavi gerektiren ciddi klinik tablolarda, tedavinin gecikmesi kalıcı organ hasarına yol açabileceğinden, atipik radyolojik bulguların zamanında tanınması ve tanıda zaman kaybedilmemesi önemlidir. Sarkoidozda nadir görülen büyük parankimal nodüllerin oluşturduğu 'galaxy bulgusu' ile takip ettiğimiz bir olgumuzun takip sonuçlarını tartışmak istedik.

OLGU: 22 yaşında erkek, yan ağrısı ile müracaat etti. Fizik muayene ve rutin laboratuvar bulgularında patoloji saptanmadı. Radyolojik incelemelerde bilateral, yaygın, büyük parankimal nodüllerin çevresini birleşmeye eğilimli granülomların çevrelediği, galaxyye andıran opositeler mevcuttu. Bronkoskopik ve transtorasik iğne aspirasyonu ile alınan biyopsi örneklerin de patolojik tanıya gidilemeyen olguya mediastinoskopi ile alınan materyalde granülomatöz iltihap saptandı. Klinik ve radyolojik bulgular da birleştirildiğinde büyük parankimal nodüllerin oluşturduğu 'galaxy bulgusu' izlenen sarkoidoz olarak değerlendirildi. Radyolojik bulguların yaygınlığına rağmen, klinik ve fizyolojik tedaviyi gerektirecek bulgusu olmayan hasta, ilaçsız izleme alındı. Takiplerde radyolojik bulguları gerileyen hastanın birinci yıl kontrolünde akciğer grafisi normal olarak izlendi. Olgu 16 aydır izlemde olup halen yakınmasızdır. Sarkoidoz tanısına, klinik, radyolojik ve patolojik bulguların beraber değerlendirilmesi ile ulaşıldığından, atipik radyolojik bulguların tanınması hastalarda tanı gecikmelerinin azalmasını sağlayacaktır.

EP-062

C- ANCA (+) DİFFÜZ ALVEOLAR HEMORAJİ OLGUSU

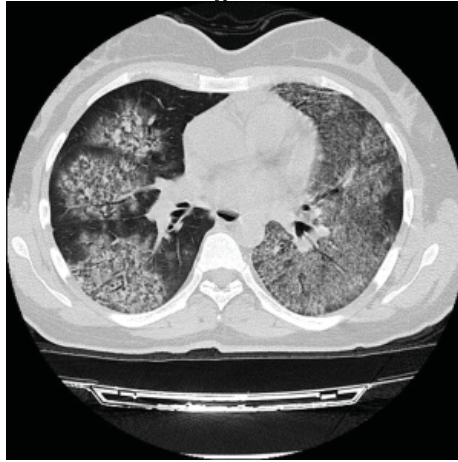
Elif Yılmazel Uçar, Esin Sonkaya, Ömer Araz, Metin Akgün, Mehmet Meral, Hasan Kaynar, Leyla Sağlam
Atatürk Üniversitesi, Göğüs Hastalıkları Ana Bilim Dalı, Erzurum

AMAÇ: Diffüz alveolar hemoraji (DAH) ölümlü sonuçlanma veya kalıcı organ fonksiyon kaybı gelişme riski çok yüksek acil bir durumdur. DAH bazen sistemik vaskülit sonucu gelişebilir. Bizde kliniğimize DAH belirtisi ile başvuran bir vaskülit olgusunu paylaşmak istedik.

BULGULAR Kırkiki yaşında, bayan hasta acil servise son 3 gündür başlayan nefes darlığı, öksürük, balgamdan kan gelmesi şikayetleri ile başvurdu. Fizik muayenesinde; cilt ve konjunktivalar soluk, ateş: 39 C, oskültasyonda sol posterobazalde daha belirgin bilateral bazallerde kaba ralleri mevcuttu. Öz ve soy geçmişinde; yaklaşık bir yıldır romatoid artrit (RA) nedeniyle Deltakortil ve Plequnil kullanıyordu. Laboratuvarında; Wbc:10.000, Hgb:9,2, CRP:54, biyokimyasal parametreleri normal sınırlarda idi. Yatış postero-anterior (PA) akciğer grafisinde sol alt zonda infiltrasyonu vardı. Antibiyoterapi başlanan ve klinik kısmi yanıt alınan hastanın çekilen kontrol P-A akciğer grafisinde sol alt zondaki infiltrasyonda regresyon, sağda ise orta ve alt zonda yeni infiltrasyon geliştiği gözlemlendi. Hastaya yüksek rezolüsyonlu bilgisayarlı tomografi (YRBT) istendi. Çekilen YRBT' de her iki akciğerde özellikle üst ve orta zonlarda sentrilobuler retikunodüler dansite artışı ve yaygın buzlu cam görünümüleri mevcuttu (Figür 1). Kontrol hemogramda Hgb:7.2 olarak geldi. RA yönüyle FTR kliniğince değerlendirilen hastada RA düşünülmedi. Vaskülit yönüyle istenen otoimmün markırlarından c- ANCA (+) geldi. Hastaya bukkal mukoza biyopsisi yapıldı. Sonuçta vasküler inflamasyon gözlemlendi. Mevcut klinik radyolojik bulgularla hastaya vaskülitte bağlı diffüz alveolar hemoraji düşünülerek pulse steroid ve siklofosamid tedavisi başlandı. Tedavinin 10gününde çekilen PAG de belirgin regresyon olan hasta taburcu edildi. Taburculuk sonrası poliklinik kontrolünde akciğerdeki lezyonlarda tam regresyon tespit edildi (Figür 2).

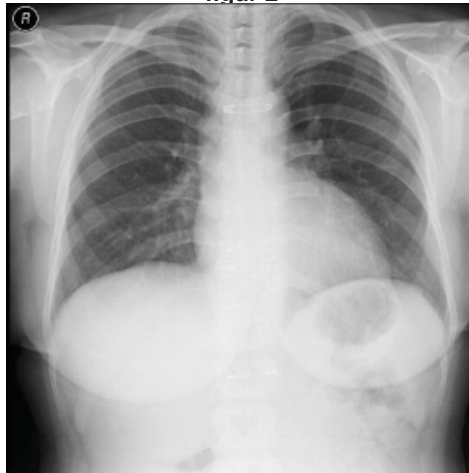
SONUÇ: Hastada wegener granülomatozis ve mikroskopik polianjitis ayrımı net yapılamadığından ve tedavisi de aynı olduğundan c-ANCA pozitif bir vaskülit olgusu olarak sunduk.

figür 1



YRBT görüntüsü

figür 2



Kontrol P-A akciğer grafisi

EP-063

SARKOİDOZİSİN EŞLİK ETTİĞİ SJÖGREN SENDROMU OLGUSUAyşegül Şentürk¹, Hatice Kılıç¹, Tuba Öğüt¹, Şükran Erten², Habibe Hezer¹, Hatice Canan Hasanoğlu³¹Atatürk Eğitim ve Araştırma Hastanesi Göğüs Hastalıkları Kliniği, Ankara²Yıldırım Beyazıt Üniversitesi Romatoloji Ana Bilim Dalı, Ankara³Yıldırım Beyazıt Üniversitesi Göğüs Hastalıkları Ana Bilim Dalı, Ankara

Sjögren sendromu glandüler ve ekstraplandüler organların tutulumu ile karakterize kronik inflamatuvar otoimmün hastalıktır. Sarkoidoz ise öncelikle akciğer olmak üzere tüm sistemi etkileyebilen ve non-kazeifiye granülomlarla seyreden bir hastalıktır. Her iki hastalığın da etyolojisi net olarak bilinmemektedir, patogeneğinde otoimmün nedenler oynamaktadır. Sjögren sendromu diğer bağ doku hastalıkları ile birlikte görülebilmektedir. Ancak sjögren sendromunun sarkoidoz ile birlikteliği nadirdir. Öksürük yakınması ile polikliniğimize başvuran sjögren tanısı ile romatoloji bölümünce takip edilen hastanın toraks bilgisayarlı tomografi (BT)'de mediastinal lenfadenopati saptanması üzerine yapılan endobronşiyal ultrasonografi (EBUS) ile sarkoidoz tanısı konan bu nadir olgu sunuldu. Kırkırbir yaşında bayan hasta yaygın eklem ağrıları, üç hafta önce başlayan öksürük şikayeti ile polikliniğe başvurdu. Hastanın özgeçmişinde bilinen akciğer hastalığı öyküsü yoktu. Hasta eş zamanlı yaygın eklem ağrısı nedeniyle romatoloji bölümünce araştırılıp, antinükleer antikoru, SS-A, SS-B, Ro-52 antikoru pozitifliği nedeni ile sjögren tanısı düşünülerek tedavisiz takip planlanmıştı. Fizik muayenesinde yaygın eklem hassasiyeti dışında patolojik bulgu yoktu.; Laboratuvar tetkiklerinde C-reaktif protein, sedimentasyon yüksekliği saptandı. Posterioanterior akciğer grafisinde bilateral hiler dolgunluk saptanması üzerine sarkoidoz şüphesi ile yapılan tetkikler arasında ACE düzeyi normal sınırlarda idi. Hastaya yapılan PPD testi anerjik saptandı. Hastaya çekilen çok kesitli toraks BT'de sağ paratrakeal, subkarinal, aortapulmoner ve bilateral hiler konglomere lenfadenopatiler saptandı. Yapılan endobronşiyal ultrasonografi eşliğinde transbronşiyal iğne biyopsisi patolojik inceleme sonucu non-kazeifiye granülom olarak geldi. Hasta sjögren ile birlikte seyreden sarkoidoz olgusu olarak düşünüldü. Prednol 40mg/gün ve plaquenil 200mg/gün tedavisi ile şikayetlerinde ve radyolojisinde belirgin regresyon saptandı. Sjögren en sık romatoid artrit, daha nadir SLE, PM, SS gibi kollojen doku hastalıkları ile birliktedir. Sarkoidoz ile birlikteliği ise %1 kadar nadir bildirilmektedir. Sjögren nedeniyle medikal tedavisiz takip edilen ve semptomları devam eden hastada sarkoidoz tanısının konması hastanın tedavisini tamamen değiştirmiş ve hastada klinik ve radyolojik olarak düzelmeye sağlanmıştır.

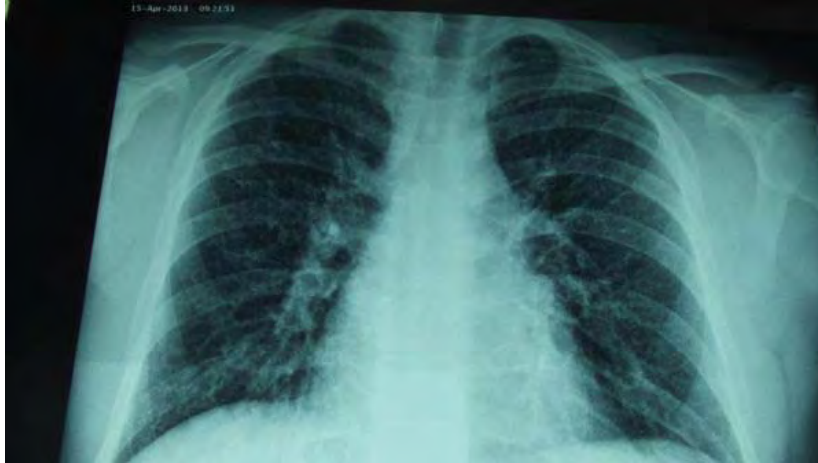EP-064

RİBAVİRİN İNTERFERON KOMBİNE TEDAVİSİNE BAĞLI GELİŞEN İNTERSTİSYEL PNÖMONİ

Ömer Ayten, Ersin Demirer, Alaattin Kösele, Tuba Nihal Ursavaş
Gata Haydarpaşa Eğitim Hastanesi Göğüs Hastalıkları Servisi

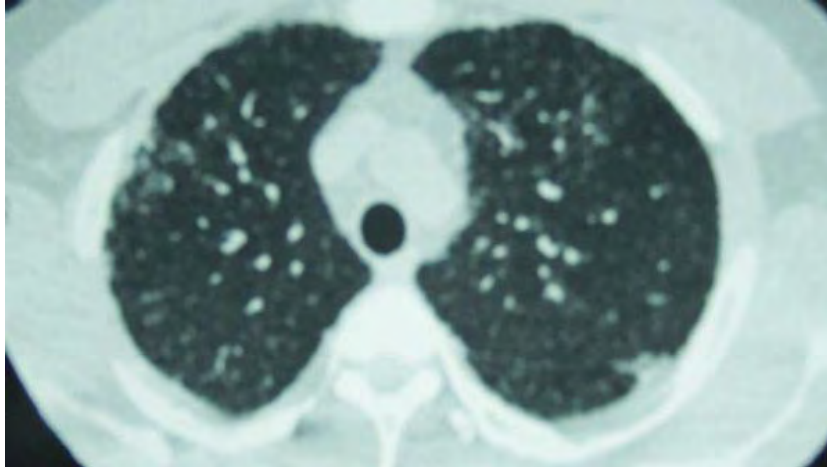
İlaça bağlı interstisyel akciğer hastalıkları ilaç çeşitliliğinin ve kullanımlarının artmasına paralel olarak sıklığı gün geçtikçe artmaktadır. Hastalığın sıklığı, her ilaca göre farklılık gösterdiği için tam olarak bilinmemektedir. Klinik değişkendir. Bazı hastalarda ilaç kullanımından yıllar sonra asemptomatik benign infiltrasyonlar izlenebildiği gibi bazı hastalarda kullanımdan günler sonra hayatı tehdit edici akut solunum yetmezliği tablosu gelişebilir. Altta yatan mekanizma tam olarak bilinmese de başlıca doza bağımlı toksisite ve immün aracılı olmak üzere iki mekanizma üzerinde durulmaktadır. Tanı sıklıkla ilaç kullanımı ile semptom ve bulgular arasında zamansal ilişkinin gösterilmesi ve olası diğer etyolojik faktörlerin dışlanmasıyla konur. Tedavide ilacın kesilmesi gereklidir. Bazı ağır olgularda kortikosteroid kullanılabilir. Ribavirin sentetik bir nükleozid analogu olan antiviral bir ajandır. İnterferon ile kombine olarak Hepatit C enfeksiyonlarında kullanılmaktadır. İnterstisyel pnömoni bu kombine tedavinin nadir rastlanan yan etkilerinden biridir. Yirmi beş yaşında erkek hasta, nefes darlığı yakınması ile başvurdu. Özgeçmişinde 2 yıl önce hepatit C nedeniyle 1 yıl süre ile ribavirin + interferon tedavisi kullandığı öğrenildi. Hastanın fizik muayenesinde; solunum sistemi ve diğer tüm sistem muayeneleri tabii idi. Hastanın AKB;110/60 mmHg, Ateş;36.2, Nabız;97/dakika ve SpO2;%98 (oksijensiz) ölçüldü. Hastanın tam kan sayımında; WBC;8.1 Hb;13.8, Htc;42.7, Plt;205.000, idi. Rutin biyokimyasında anormallik saptanmadı. Aptt: 21.4 sn, Ptz;11.6 sn normal sınırlardaydı. PA akciğer grafisinde her iki akciğer üst zonda periferik yerleşimli retikulonoduler dansite artışı izlendi (Resim1). Toraks BT de her iki akciğerde subplevral predominans gösteren intra ve interlobuler septal kalınlık artışı, retiküler çizgilenmeler ve perilenfatik dağılıma uyan mikronodüler ile yer yer mikrokistik bal beteği görünümü ve sağ akciğer alt lob late robazal segmentte buzlu cam dansiteleri izlendi (Resim 2). Bronkoskopi normal olarak değerlendirildi. Sağ akciğer alt lob anterobazal segmentten alınan parankim biyopsisi sonucunda 'kronik nonspesifik inflamasyon ve orta derecede fibrozis' izlendi. Bronş lavajı ARB negatif saptandı. Serum ACE ve İdrar CA normal sınırlarda idi. İmmünolojik incelemelerde c ANCA, ANA, antidsDNA, RF normal sınırlarda idi. Solunum fonksiyon testinde FEV1 %94,FVC %94 FEV1/FVC 86 idi. DLCO 56, DLCO/VA 62 saptandı. Hastaya 30 mg/gün deflazakort tedavisi başlandı.Tedavinin 2 ayında yapılan kontrollerinde klinik ve radyolojik yanıt alınmadığı için tedavi kesildi. Hasta halen tedavisiz takipte.

Resim 1 Olgunun PA akciğer grafisi



PA akciğer grafisinde her iki akciğerde yer yer retikulonoduler dansite artımları

Resim 2 Olgunun Toraks BT görünümü



Her iki akciğerde subplevral predominans gösteren intra ve interlobuler septal kalınlık artışı, retiküler çizgilenmeler ve perilenfatik dağılıma uyan mikronodüler ile yer yer mikrokistik bal beteği görünümü

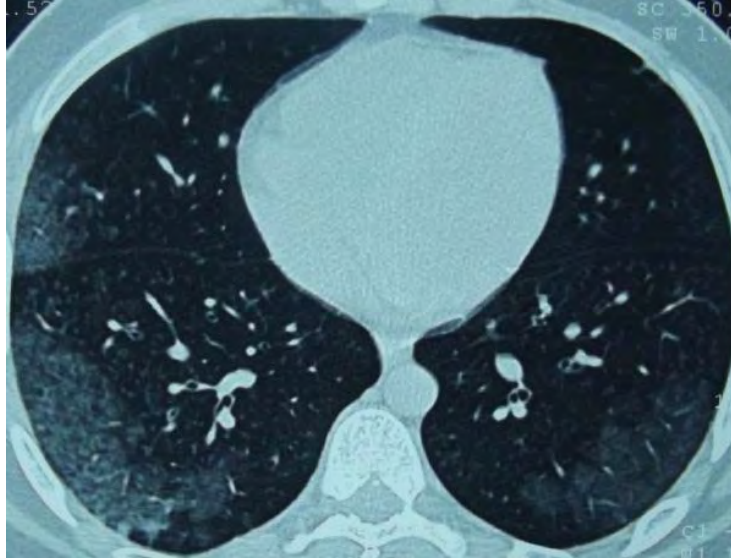
EP-065

İDİOPATİK PULMONER HEMOSİDEROZİS OLGUSU

Ömer Ayten, Tayfun Çalışkan, Ersin Demirer, Oğuzhan Okutan, Faruk Çiftçi
Gata Haydarpaşa Eğitim Hastanesi Göğüs Hastalıkları Servisi

İdiopatik Pulmoner Hemosiderozis (İPH), pulmoner kapilleritis olmaksızın diffüz alveoler hemorajiye (DAH) neden olan, esas olarak infant ve çocuklarda görülen nadir bir hastalıktır. Yetişkinlerde erkeklerde daha fazla görülmekte olup, ailesel olgular bildirilmiştir. Tahmini insidansı= 0.2-1.2/1000.000'dur. İPH tanısı için toksinler, neoplazmlar, nonspesifik inflamasyon, enfeksiyon, koagülopati ve pulmoner vasküler hastalık olmadığı gösterilmelidir. İPH'de ekstrapulmoner tutulum veya renal tutulum görülmez. Serum veya dokuda ANCA, immün kompleksler veya anti-GBM antikoru negatiftir. Klinik değişkendir; ancak yıllar içerisinde tekrarlayan DAH epizotları karakteristiktir. Tekrarlayan DAH epizotları sırasında akciğer grafisinde; bilateral alveoler veya retikülonodüler infiltrasyonlar görülebilir ve radyolojik bulgular kanamanın durmasını takiben 1-2 hafta içerisinde gerileyebilir. Toraks YRBT'de; buzlu cam görünümü izlenir. Demir eksikliği anemisi tipiktir ve derin anemi görülebilir. Balgamda, BAL'da, trakeal veya gastrik aspirasyonda siderofajlar görülebilir. Akciğer biyopsisinde; alveoler hemoraji alanları, yamalı interstisyel fibrozis ve hemosiderin içeren makrofaj birikimleri saptanır. Hastaların 1/2-1/3'ü tanı sonrasında 3-5 yıl içerisinde ölürlür. Yetişkinlerde prognoz, çocuklardan daha iyidir. Tedavisinde kortikosteroidler kullanılmaktadır. Steroide yanıtız hastalarda, azatiyopürin, siklofosamid veya plazmaferez alternatif tedavi seçenekleridir. Yirmi iki yaşında erkek hasta, halsizlik, solukluk şikayetleri ile başvurdu. Yakınmaları bir hafta önce başlamış. Özgeçmişinde çocukluk yıllarında benzer yakınmaları nedeniyle ara ara steroid tedavisi kullandığı öğrenildi. Hastanın fizik muayenesinde; solunum sistemi ve diğer tüm sistem muayeneleri tabii idi. Hastanın AKB;110/60 mmHg, Ateş;36.2, Nabız;90/dakika ve SpO2;%98 (oksijensiz) ölçüldü. Hastanın tam kan sayımında; WBC;7.75 Hb;8.8, Htc;27.5, Plt;313.000, RBC;4.47 idi. Rutin biyokimyasında anormallik saptanmadı. Aptt: 21.4 sn, Ptz;12.3 sn normal sınırlardaydı. Periferik yayma bulguları kronik hastalık anemisi ile uyumlu idi. Tam idrar bulguları normal idi. İmmünolojik incelemelerde c ANCA, ANA, antidsDNA, RF normal sınırlarda idi. PA akciğer grafisinde her iki akciğer alt zonlarda retikülonodüler dansite artışı izlendi. Toraks BT de her iki akciğerde subplevral predominans gösteren özellikle bazal segmentlerde yoğun buzlu cam dansitelerinin eşlik ettiği retikülonodüler görünüm izlendi (Resim 1). Bronkoskopi sağ ana bronшта hemorajik sekresyon dışında normal idi. Bronş lavajı ARB negatif saptandı. Bronş lavajı sitolojisi çok sayıda hemosiderin yüklü makrofajlar görüldü. Transbronşiyal akciğer biyopsisi bulguları 'alveolar hemosiderozis ile uyumlu olarak değerlendirildi. Anemi replasman tedavisi dışında tedavi başlanmayan hasta halen kliniğimizde İdiopatik alveolar hemosiderozis tanısı ile takipte.

Resim 1 Olgunun Toraks BT görünümü



Her iki akciğerde subplevral predominans gösteren yoğun buzlu cam dansitelerinin eşlik ettiği retikülonodüler görünüm

EP-066

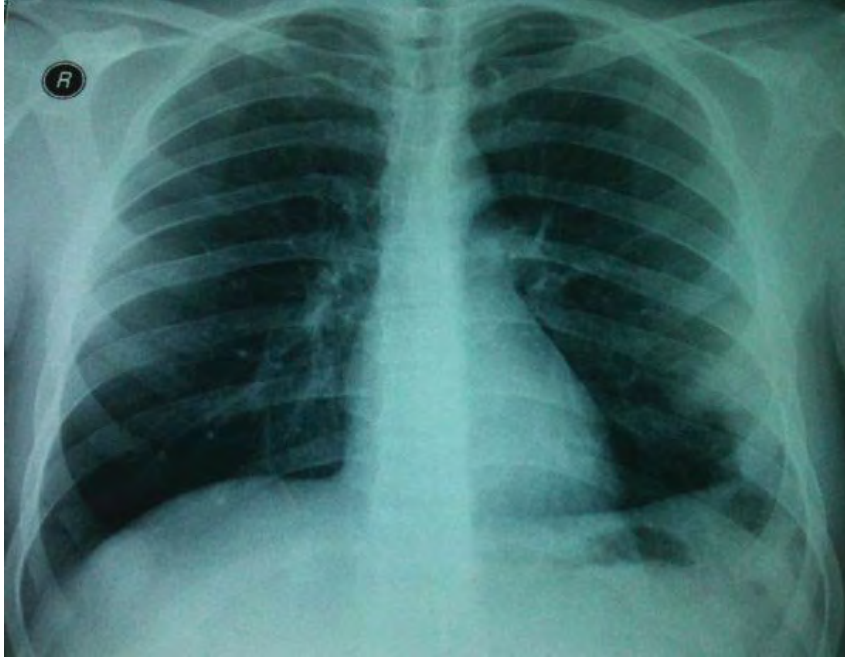HAYATI TEHDİT EDEN PULMONER VE NÖROLOJİK BULGULARLA SEYREDEN BEHÇET OLGUSU

Özlem Taşçı, Erhan Tabakoğlu

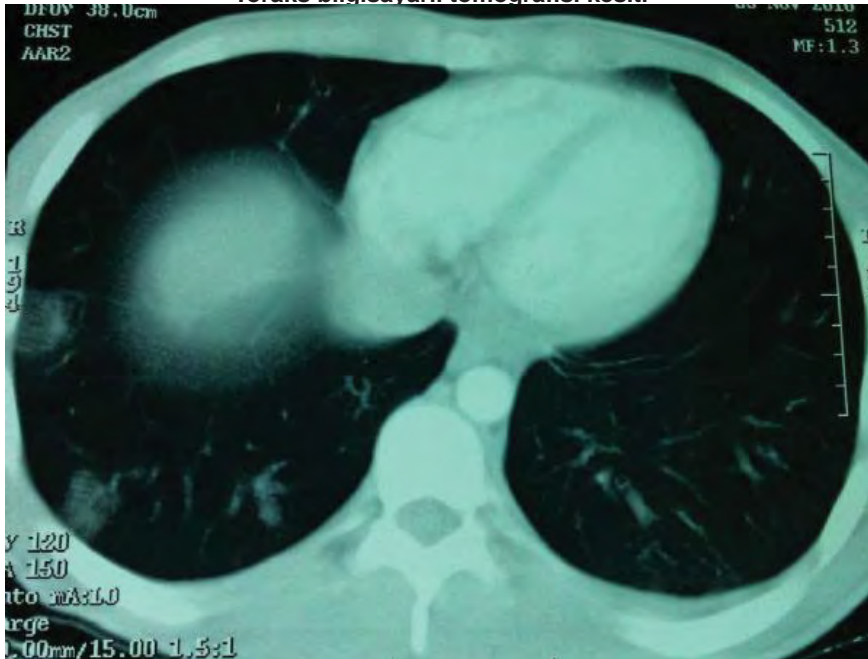
Trakya Üniversitesi Tıp Fakültesi, Göğüs Hastalıkları Ana Bilim Dalı, Edirne

Behçet hastalığı, temel patolojisi vaskülit olan ataklarla giden sistemik bir hastalıktır. Behçet hastalarının yaklaşık % 5 kadarında plöropulmoner tutulum gözlenmektedir. Pulmoner Behçet olguları sıklıkla genç erişkin erkeklerdir. 23 yaşında askerliğini yapmakta olan hasta hemoptizi ve göğüs ağrısı şikayetleri ile acil servisimize başvurdu. Posteroanterior akciğer grafisinde fokal konsolidasyon alanları ve plevral sıvı saptandı. Toraks bilgisayarlı tomografisinde her iki akciğerde yama tarzında periferik yerleşimli alveoler konsolidasyonlar ve solda plevral sıvı tespit edildi. Oral ve genital aftları, ciltte psödofollikülit bulguları mevcuttu. Baş ağrısı ve görmede bulanıklık şikayetleri olan hastanın çekilen kraniyal MR'ında dural sinüs trombozu izlendi. Göz muayenesinde üveit saptandı. Bu bulgularla Behçet hastalığı tanısı konularak steroid, siklofosomid ve tromboz açısından düşük molekül ağırlıklı heparin tedavisi başlandı. Tedavi sonrası bulgularda hızla regresyon izlendi. Tanı sonrası 3. yılında olan hastanın semptomları kontrol altına alınmış olup tedavisi ikametinin bulunduğu başka bir merkezde steroid, azotipirin, kolşisin ve asetilsalisilik asit şeklinde devam etmektedir. Behçet hastalığının hayati tehdit edebilen pulmoner ve nörolojik tutulumlarla seyrebileceğini olgumuz aracılığı ile vurgulamak istedik.

Posteroanterior akciğer grafisi



Toraks bilgisayarlı tomografisi kesiti



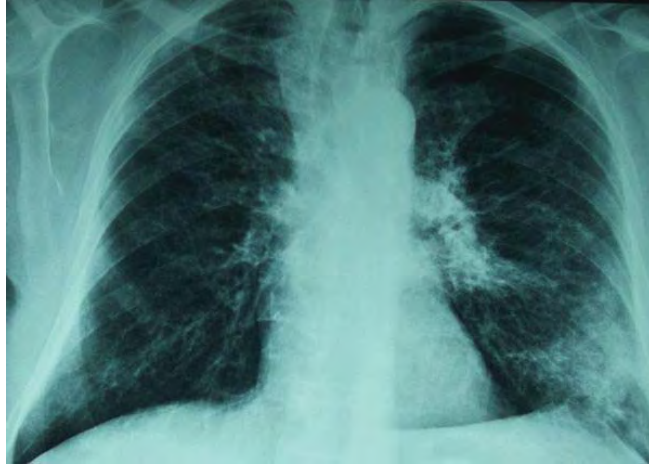EP-067

GEZİCİ İNFİLTRASYONLARLA SEYREDEN KRİPTOJENİK ORGANİZE PNÖMONİ

Ömer Ayten, Ersin Demirel, Oğuzhan Okutan, Dilaver Tas, Faruk Çiftçi
Gata Haydarpaşa Eğitim Hastanesi Göğüs Hastalıkları Servisi

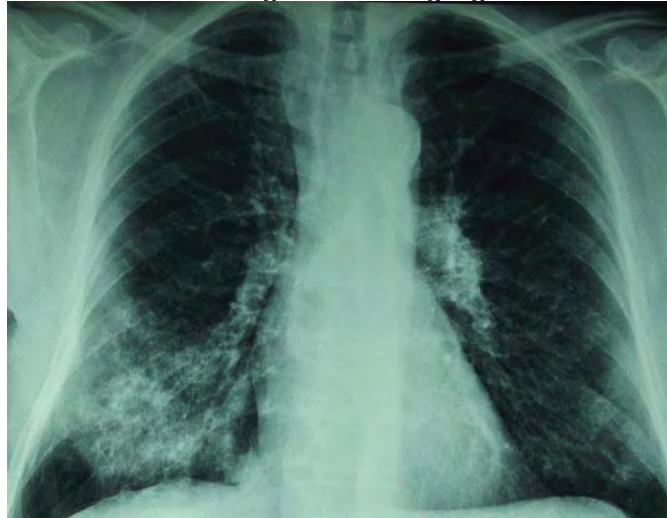Kriptojenik organize pnömoni, organize pnömonilerin idiyomatik formu olarak bilinen ilerleyici nefes darlığı, yama tarzında infiltrasyonlar ve difüzyon kapasitesinde bozulmalarla seyreden nadir görülen bir klinikopatolojik tablodur. Hastalık, alveol çevresindeki kronik inflamasyona bağlı küçük hava yolları içinde granülasyon dokusunun aşırı çoğalmasıyla karakterizedir. Histopatolojik olarak sekonder organize pnömonilerden ayırımı yapılamadığından hastalığın tanısı, olası etyolojik etkenlerin dışlanmasıyla konur. 73 yaşında erkek hasta. Son 10 gündür artan nefes darlığı, öksürük, gece terlemesi ve halsizlik yakınmalarıyla kliniğimize başvurdu. Öyküsünde yaklaşık 6 ay önce de benzer yakınmalarla göğüs hastalıkları tarafından değerlendirildiği, antibiyotik tedavisine yanıt alınamaması üzerine tanı konulmadan kortikosteroid tedavisi başlanıldığı ve üçüncü ayında tedavinin kesildiği öğrenildi. Özgeçmişinde 20 yıldır hipertansiyon sebebiyle düzenli tedavi (anjiyotensin 2 antagonisti+diüretik) öyküsü mevcuttu. Fizik muayenede ateş 36,5°C, TA 120/70 mmHg, Nabız 94/dk, solunum sayısı 20 /dk idi. Dinlemekle sağ skapula altında inspiryum sonu ince raller duyuldu. PA akciğer radyografisinde sağ akciğer alt zonda konsolide alan mevcuttu (Resim 1). Olgunun bir ay önceki akciğer grafisinde sol akciğer alt zonda periferik yerleşimli infiltrasyon izlendi (Resim 2) Toraks bilgisayarlı tomografisinde sağ akciğer üst lobun tamamında ve sağ akciğer alt lob lateral, posterior segmentlerde sol akciğer üst lob anterior, alt lob süperior medial ve lateral segmentlerde minimal konsolidasyon ve buzluçam yoğunluğunda alanlar izlendi. Laboratuvar incelemesinde ESR 25 mm/sa, lökosit 7500 mm³, CRP 22 mg/L idi. FOB incelemesinde endobronşiyal lezyon izlenmedi. Sağ alt lob lateral segmentten BAL ve TBB yapıldı. BAL incelemesinde lenfosit hâkimiyeti izlendi. Biyopsisinde kısmen normal morfolojik yapıda alveoller arasında mikroskobik çapta alveol duvarlarında kalınlaşma fibroblastik proliferasyon odağı (masson tomurcuğu) izlendi. Histolojik bulgular 'Organize Pnömoni' ile uyumlu olarak değerlendirildi. Kan ve balgam kültürlerinde üreme olmadı. Romatolojik hastalıklar yönünden yapılan serolojik incelemelerinde anormallik saptanmadı. Balgam ve periferik kanda eozinofili saptanmadı. Solunum fonksiyon testinde zorlu vital kapasite (FVC) 2.20 ml (%61), Birinci saniye-deki ekspiratuvar volüm (FEV₁) 1,20 (%44), FEV₁/FVC %65 ölçüldü. Karbonmonoksit difüzyon testi yapılamadı. Hastaya 60 mg /gün deflazakort tedavisi başlandı. Tedavinin birinci ayında hastanın kliniği ve radyolojisi belirgin olarak düzeldi. Steroid tedavisi azaltılan hasta tedavinin üçüncü ayında semptomsuz olarak takipte.

Resim 1 Olgunun bir ay önceki PA akciğer grafisi



Sol akciğer alt zonda periferik yerleşimli heterojen dansite artımı

Resim 1 Olgunun PA akciğer grafisi



Sağ akciğer alt zonda yaygın heterojen dansite artımı

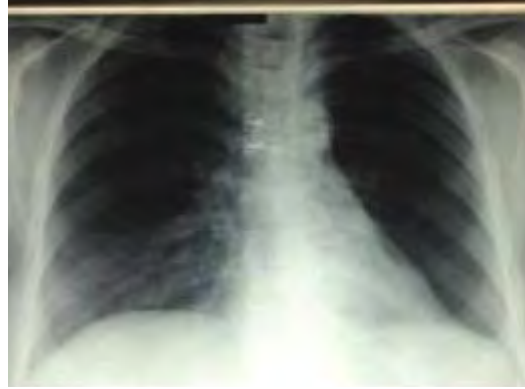EP-068

NADİR BİR OLGU: SWYER-JAMES (MACLEOD) SENDROMU

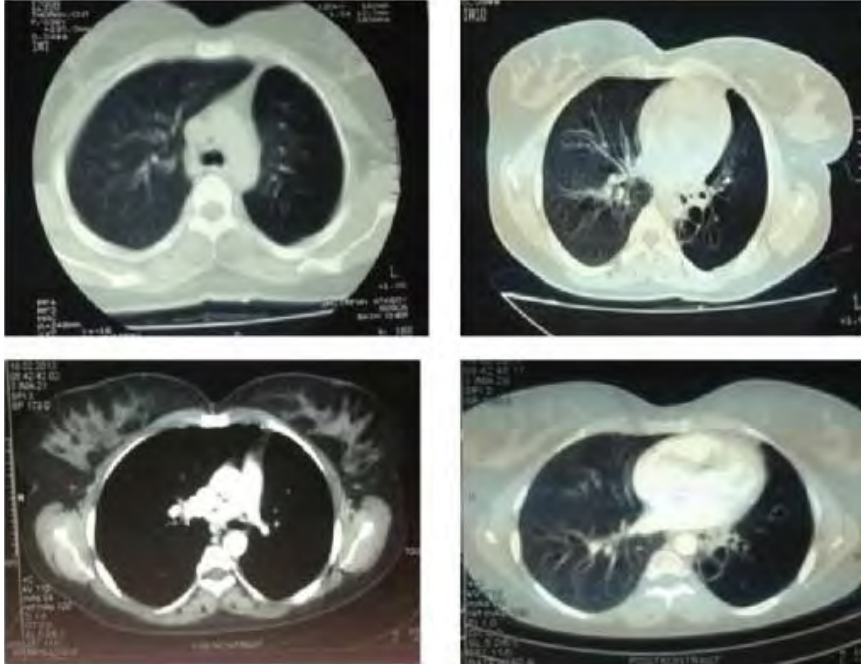
Fatma İrem Yeşiler¹, Duygu Metin²¹Ankara Üniversitesi Tıp Fakültesi, Anestezi ve Reanimasyon Ana Bilim Dalı, Yoğun Bakım Ünitesi, Ankara²Malatya Devlet Hastanesi, Radyoloji Bölümü, Malatya

Swyer-James (Macleod) Sendromu, ana bronşial hava yolu tıkanması olmadan tek akciğer lobunun havalanma fazlalığı ile hiperlusens görünümü ve azalmış vaskularite ile karakterize radyolojik bir durumdur. İlk kez 1953 yılında Swyer ve James tarafından tanımlanmış daha sonra Macleod tarafından detaylandırılmıştır. Çocukluk çağında geçirilen tekrarlayan akciğer enfeksiyonlarından sonra edinsel gelişim göstermektedir. Otuz bir yaşında kadın hasta 3 yıldır astım tanısı ile tedavi görüyor. Bir yıldır eforla artan belirgin nefes darlığı, üç yıldır devam eden öksürük şikayeti mevcut. Balgam, hemoptizi, göğüs ağrısı, iştahsızlık, kilo kaybı tariflemiyor. Ev hanımı olan hastanın sigara kullanma öyküsü yok. Fizik muayenede sol hemitoraksta solunum sesleri azalmış, sol alt zonda inspiratuar raller mevcuttu. Laboratuvar tetkiklerinde patolojik bulgu yok. Posterior- anterior (PA) akciğer grafisinde sol hilusda küçülme, sol akciğerde hacim kaybı ve havalanma artışı mevcuttu (Resim-1). Toraks bilgisayarlı tomografide (BT), yüksek rezolüsyonlu bilgisayarlı tomografide (YRBT) ve toraks BT angiografide de sol akciğerde vasküler dallanmada belirgin azalma, bazal segmentlerde bronşektazik değişiklikler, sol pulmoner arterin ve sol akciğerin sağa göre belirgin küçük olduğu saptandı (Resim- 2). 3 kez gönderilen balgam asido- rezistans basil (ARB) tetkiki ve kültür sonuçları menfi idi. Bronkoskopide sol hemitorakstaki bronş yapıları sağa göre belirgin küçük izlendi. Endobronşiyal lezyon ve belirgin patoloji saptanmadı. Sol sistemden alınan lavaj ARB- kültürü menfi, lavaj sitolojisi iltihabi hücre izlendi, atipik hücre izlenmedi. Solunum fonksiyon testinde FEV1/FVC: %80, FEV1: %69, FVC: %74; post-bronkodilatör FEV1: %72; FVC: %76 idi. Hastada mevcut bulgularla Swyer – James sendromu düşünüldü. Etiyolojisi çocukluk çağında geçirilen sık enfeksiyonlar olarak değerlendirildi. İleri yaşta olsalar dahi hastalarda kronik pulmoner semptomların varlığında radyolojik olarak uyumluluk varsa Swyer- James sendromu her zaman ayırıcı tanıda göz önünde tutulmalı.

Resim-1: PA Akciğer grafisi



Resim-2: Toraks BT, YRBT, BT Angiografi



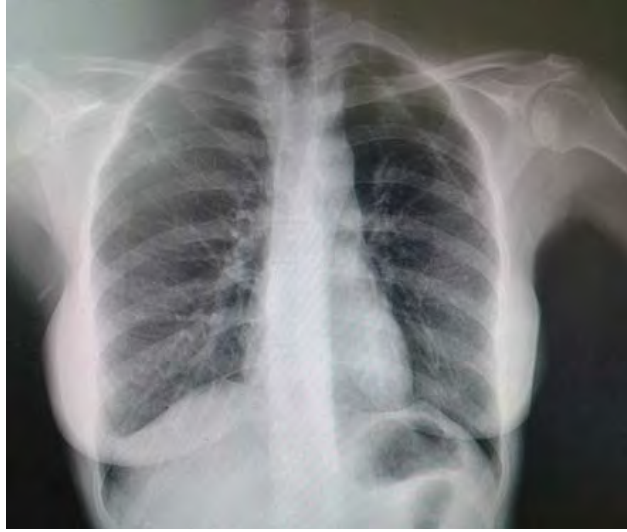EP-069

NADİR GÖRÜLEN BİR LENFANJIOLEİYOMYOMATOZİS OLGUSU

Şule Gül¹, Murat Acat², Hilal Onaran¹, Ümran Toru³, Zeki Günlüoğlu⁴, Erdoğan Çetinkaya¹¹Yedikule Göğüs Hastalıkları ve Göğüs Cerrahisi Eğitim ve Araştırma Hastanesi, Göğüs hastalıkları, İstanbul²Karabük Üniversitesi Tıp Fakültesi, Göğüs Hastalıkları ABD, Karabük³Dumlupınar Üniversitesi Tıp Fakültesi, Göğüs Hastalıkları ABD, Kütahya⁴Medipol Üniversitesi Tıp fakültesi, Göğüs Cerrahisi ABD, İstanbul

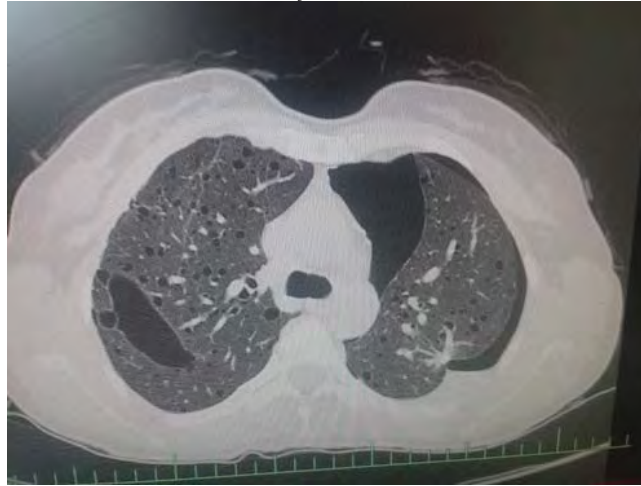Lenfanjioleiyomyomatozis (LAM), sıklıkla kadınlarda görülen düz kas hücre proliferasyonu ile karakterize bir hastalıktır. Bu olgu sunumunda, tekrarlayan pnömotoraks ile başvuran ve anjiomyolipom tanısı konduktan sonra LAM tanısı alan 32 yaşında bir bayan olgu sunulmuştur. Solunum fonksiyon testi normal olan hastanın toraks bilgisayarlı tomografisinde bilateral multipl kistler ve pnömotoraks mevcuttu. Tuberoskleroz bulguları olmadığı için sporadik pulmoner LAM tanısı konan olguyu literatür bilgisi ışığında sunmayı amaçladık.

şekil 1



Olguya ait PA akciğer grafisi

şekil 2



Olguya ait Toraks BT'de solda yaygın, sağda major fissür komşuluğunda pnömotoraks, akciğer parankiminde yaygın, multipl sayıda uniform hava kistleri izleniyor.

EP-070

NÖROJENİK PULMONER ÖDEM OLGUSU

Feride Marım¹, Ali İhsan Yıldız², Pınar Tunç Oken³, Fatma Evyapan¹, Nevzat Karabulut⁴, Tuğberk Baştürk⁴

¹Pamukkale Üniversitesi, Göğüs Hastalıkları ve Tüberküloz Ana Bilim Dalı, Denizli

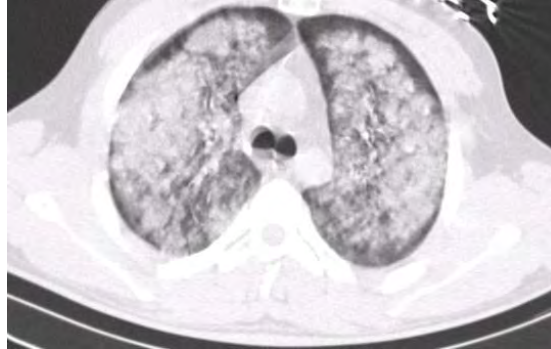²Servergazi Devlet Hastanesi, Denizli

³Özel Denizli Cerrahi Hastanesi, Denizli

⁴Pamukkale Üniversitesi, Radyoloji (Radyodiagnostik) Ana Bilim Dalı, Denizli

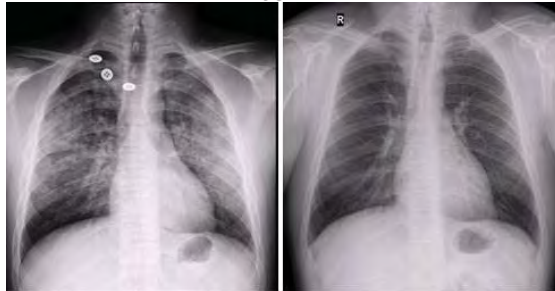
Nörojenik pulmoner ödem (NPÖ), açık veya kapalı kafa travması, beyin tümörü, intraserebral ve subaraknoid hemoraji, servikal spinal kord yaralanması, epileptik ve konvulsif bozukluklar, vertebral arter oklüzyonu gibi santral sinir sistemi (SSS)'ni etkileyen herhangi bir hastalığın ardından, akciğerlerde vasküler konjesyon, parankimal ödem ve hemorajinin meydana geldiği hayati tehdit eden klinik bir durumdur. Olgumuz 25 yaşında bir erkek hasta. Bilinen epilepsi tanılı, düzensiz ilaç kullanımı olan hastada temizlik görevlisi olarak görev yaptığı sağlık kurumunda, epileptik nöbete bağlı düşme sonrası kafa travmasını takiben akut solunum yetmezliği gelişmiş (Periferik oksijen saturasyonu: %75). Entübe edilen hastanın entübasyon tüpünden ciddi hemorajisi olmuş. Hasta, takibinde yaklaşık bir (1) gün sonra genel durumda düzelme saptanınca ekstübe edilerek alveoler hemoraji ön tanısı ile ileri tetkik açısından kurumumuza sevk edilmiş. Hastanın bu süreçte çekilen beyin bilgisayarlı tomografisi (BT)'nde intrakraniyal patolojiye rastlanmamış. Kliniğimize başvurduğunda oda havasında hipoksisi olan (Periferik oksijen saturasyonu: %89) ve bilateral solunum sesleri azalmış olan hastaya 2 lt/dk nazal oksijen desteği, kısa etkili 2 agonist ve kısa etkili antikolinerjik ile bronkodilatör tedavi ve nörolojinin önerileri ile antiepileptik tedavi başlandı. Tam kan sayımı, biyokimyasal değerleri ve diğer tetkikleri normaldi. Hastanın ilk çekilen akciğer grafisinde bilateral yaygın heterojen dansite artışları mevcuttu. Solunum fonksiyon testi (SFT) de restriksiyon bulguları vardı ve karbonmonoksit difüzyon testinde TLco değeri artmıştı. Hastanın dış merkezli Toraks BT 'sinde akciğer parankiminde üst loblarda daha belirgin olmak üzere hava boşluğu opasiteleri görüldü. Görüntüler öykü ve klinik bulgularla birlikte değerlendirildiğinde nörojenik pulmoner ödem ile uyumlu olarak düşünüldü. Hastanın bronkoskopisinde alveoler hemoraji lehine bulgu rastlanmadı. Yaklaşık üç (3) gün içinde dinlemekle solunum sesleri normale dönen, oda havasında hipoksisi tamamen gerileyen (Periferik oksijen saturasyonu: %97), akciğer grafisindeki dansite artışları kaybolan ve SFT ve TLco değerleri normale dönen hasta antiepileptik tedavi ile taburcu edildi. Olguda yedi (7) gün aralarla yapılan iki ayrı kontrolde ek patolojik bulguya rastlanmadı. Bu olguyu sunmaktaki amacımız epileptik nöbet gibi SSS'ni etkileyen patolojilerden sonra gelişen akut solunum yetmezliklerinde ve hemoptizilerde, hatta ani ölümlerde ilk düşünülmesi gereken ayırıcı tanılardan birinin NPÖ olması gerektiğinin hatırlatılmasıdır.

Resim 1



Akciğer parankiminde üst loblarda daha belirgin olmak üzere hava boşluğu opasiteleri

Resim 2



1. ve 11. gün akciğer grafileri

Tablo 1

	Başvuru	Kontrol
FVC lt (%)	2,60 (51)	4,03 (80)
FEV1 lt (%)	2,00 (47)	3,35 (78)
FEV1 / FVC	77	83
TLco	138	86

Hastanın başvuru ve kontrol SFT ve karbonmonoksit difüzyon testleri

EP-071

BİLATERAL PNÖMONİ GÖRÜNÜMÜ İLE TAKİP EDİLEN ÜÇ MİTRAL YETMEZLİK OLGUSU

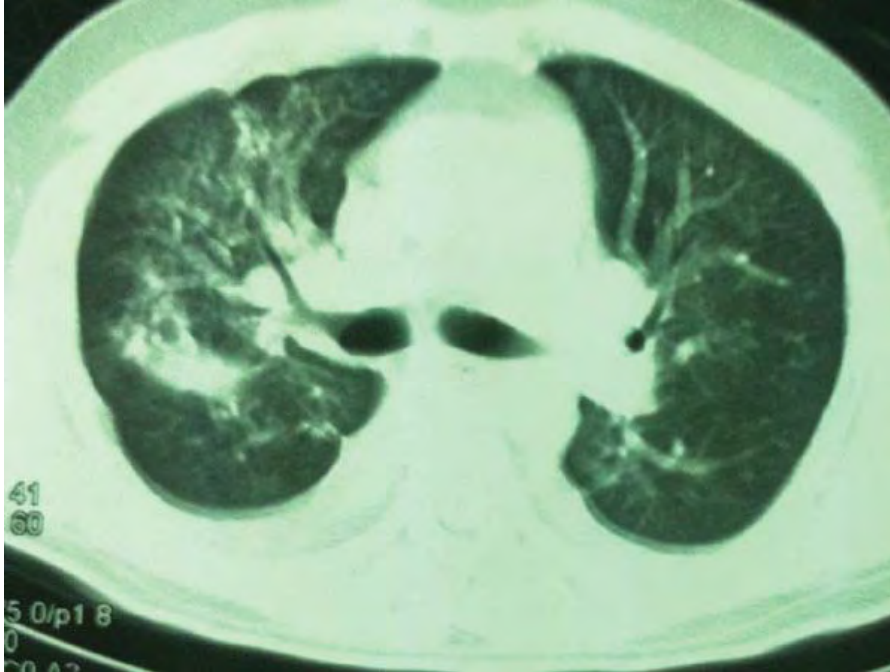
Meltem Çoban Ağca¹, Canan Öneş¹, Can Yücel Karabay², İpek Erdem¹, Dilek Yavuz¹, Fatma Armağan Hazar¹
¹Süreyyapaşa Göğüs Hastalıkları ve Göğüs Cerrahisi Eğitim ve Araştırma Hastanesi, Göğüs Hastalıkları, İstanbul
²Süreyyapaşa Göğüs Hastalıkları ve Göğüs Cerrahisi Eğitim ve Araştırma Hastanesi, Kardiyoloji, İstanbul

GİRİŞ: Korda tendinea; anterior, posteriyor kapakçık ve papiller kaslarla birlikte mitral kapak aparatunu oluşturur. Korda rüptürü(KR), en sık romatizmal kapak hastalığı ve mitral valv prolapsusun komplikasyonu olarak görülse de; enfektif endokardit, travma, diğer romatolojik hastalıklar ve iskemik kalp hastalıkları gibi bir çok nedene bağlı olarak da gelişir. Tanı; invaziv anjiyografik çalışmalara gerek duyulmadan ekokardiografi ile konulur ve cerrahi girişim uygulanır.Korda tendinea rüptürüne bağlı mitral yetmezlik eğer tanı konulmazsa kalp yetmezliğine yol açarak ölüme sebep olabilir.

Çalışmamızda akciğer hastalığı görünümü ile baş vuran ve korda rüptürüne bağlı bilateral pnömonik infiltrasyonu olan iki olgu ile prostetik kapak dehiscence (ileri paravalvüler mitral kapak kaçağı) olan bir olguyu sunmayı amaçladık. Olgu 1: Kırküç yaşında yaşında erkek hasta 3 gün önce başlayan hemoptizi, üşüme, titreme nefes darlığı, şikayetleri ile acil servise başvurdu. Hastanın fizik muayenesinde, tansiyon arteriyel(TA): 110/85 mmHg, nabız: 110 atım/dk/ritmik, ateş 36.6°C, solunum sayısı 18/dk idi. Kardiyak muayenede, en iyi apikal bölgede duyulan koltuk altı yayımlı III/IV pansistolik üfürüm saptandı. Bilateral pnömoni tanısı ile antibiyotik tedavisine başlandı. Çekilen bilgisayarlı tomografide (BT) bilateral pleval efüzyon ve periferik alanların korunduğu, santral kesimlerde belirgin yaygın parankimal konsolidasyon saptandı. Tedaviye karşın yakınmaları geçmeyen ve radyolojik cevap alınmayan olguda kardiyoloji konsültasyonu yapıldı. Ekokardiografide korda rüptürü ve ileri derecede mitral yetmezlik saptandı. Olgu2: Otuzsekiz yaşında erkek hasta hemoptizi, nefes darlığı şikayetleri ile servise yatırıldı. Hastanın özgeçmişinden 10 yıl önce romatizmal kapak hastalığı nedeniyle mitral kapak replasmanı yapıldığı öğrenildi.Hastanın fizik muayenesinde TA:110/60 mmHg, nabız: 120 atım/dk/ritmik, ateş 37.1°C idi. Mezokardiak bölgede 4/6 şiddetinde üfürüm tespit edildi. Bilateral pnömoni tanısı ile antibiyotik tedavisi başlandı. Çekilen BT'de bilateral pleval efüzyon ve yaygın konsolide alanlar saptandı. Yatışından bir gün sonra hemoptizisi artan, derin hipoksemisi gelişen ve genel durumu bozulan hasta entübe edilerek opere edildi. Olgu3: 55 yaşında kadın hasta nefes darlığı şikayeti ile başvurdu. Fizik muayenesinde apekte 4/6 şiddetinde pansistolik üfürüm, PA akciğer grafisinde bilateral orta ve alt zonlarda konsolidasyon saptandı.Yapılan EKO sunda mitral kapakta korda tendinea rüptürü tespit edildi.

SONUÇ: Bilateral pnömoni radyolojisi ile başvuran ve kardiyak üfürüm tespit edilen hastalarda, ülkemizde sık görülmesi nedeniyle romatizmal kapak hastalığına bağlı gelişen korda rüptürü olasılığı akla getirilmeli ve zaman kaybedilmeden kardiyak tetkikleri yapılmalıdır..

Resim 1



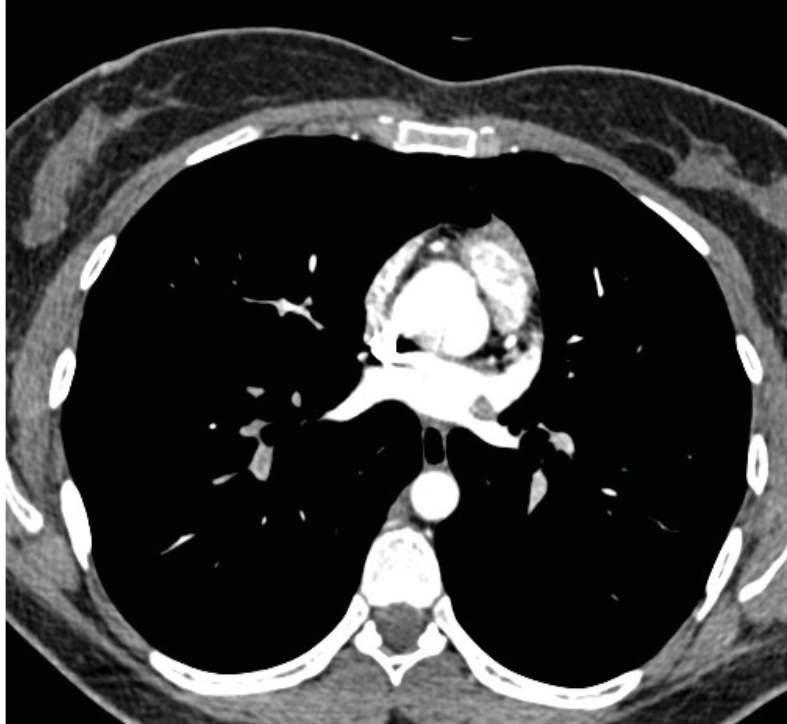
Olgunun toraks BT görüntüsü

EP-072

BUDD-CHİARİ VE MYELOFİBROZİS TANILI OLGUDA PULMONER TROMBOEMBOLİTuba Öğüt¹, Hatice Kılıç¹, Habibe Hezer¹, Hatice Canan Hasanoğlu²¹Atatürk Eğitim ve Araştırma Hastanesi Göğüs Hastalıkları Kliniği, Ankara²Yıldırım Beyazıt Üniversitesi Tıp Fakültesi Göğüs Hastalıkları Ana Bilim Dalı, Ankara

Budd-Chiari sendromu nadir görülen portal hipertansiyon ve hepatik venlerde tıkanıklık ile seyreden bir hastalıktır. Etiyolojide herediter ve kazanılmış hiperkoagülabilité durumları, myeloproliferatif hastalıklar ve maligniteler yer alır. Semptomları nonspesifiktir; hastalar genellikle karın ağrısı, assit yakınması ile başvurur. Tedavide antikoagülan ajanlar, trombolitik tedavi, transjuguler intrahepatik şantlar, karaciğer transplantasyonu önerilmektedir. Budd-Chiari sendromu ve myelofibrozis birlikteliği olan pulmoner tromboemboli olgusuna literatürde rastanmadığı için bu nadir olgu sunuldu. Otuzbir yaşında bayan hasta ani başlayan batıcı vasıfta göğüs ağrısı ile acil servise başvurdu. Özgeçmişinde bilinen akciğer hastalığı ve sigara kullanımı yoktu. Ancak hasta iki yıl önce karın ağrısı nedeniyle araştırılırken hematoloji bölümünce myelofibrozis tanısı konulmuş, ileride gerekirse kemik iliği transplantasyonu yapılabileceği hastaya söylenerek tedavisiz takip planlanmıştı. Asemptomatik seyreden hasta üç ay önce yine akut başlayan karın ağrısı ile gastroenteroloji bölümce değerlendirilip; portal ven ve splenik vende trombüs, hepatosplenomegali, batın içi serbest sıvı saptanarak Budd-Chiari Sendromu tanısı konulmuştu. O dönemde başka odakta trombüs saptanmayan hasta kumadinize edilmişti. Ancak hastanın gebelik istemi nedeniyle enoksaparin ile antikoagülan tedaviye devam edildiği ve hastanın tedaviye uyumlu olduğu öğrenildi. Ayrıca hastanın özgeçmişinde gebelik ya da düşük öyküsü yoktu. Soygeçmişinde ailede tromboz ilişkili hastalık öyküsü yoktu. Fizik muayenesinde genel durum iyi, bilinci açık koopere idi. Ateş:36.4C, nabız 99/dk, tansiyon arteriyel: 120/85 mm/hg idi. Solunum sistemi muayenesinde oksijensiz saturasyonu %97, dinlemekle solunum sesleri doğal idi. Laboratuvar bulgularında beyaz küre:7.2 k/uL, Aspartat aminotransferaz (AST):54 u/L, Alaninaminotransferaz (ALP): 54 u/L, Gamaglutamiltransferaz (GGT): 97 u/L, total billuribin 2.7 mg/dl, direkt billuribin 1.4 mg/dl idi. Hastaya çekilen posterioanterior akciğer grafisinde sağ diyafram yüksekti. Çekilen çok kesitli kontrastlı toraks bilgisayarlı tomografi (BT) anjiyografide bilateral segmenter ve subsegmenter düzeylerde trombüs ile uyumlu dolum defektleri saptandı (Resim 1). Masif pulmoner tromboemboli düşünülmemesi nedeniyle trombolitik tedavi planlanmadı. Hastanın antikoagülan tedavisinin devamı ve yakın takip planlandı. Budd-Chiari Sendromu ve bunun etiyojisinde en sık nedenlerden biri olarak belirtilen idiyopatik myelofibrozis gibi sistemik hiperkoagülabilité ile giden myeloproliferatif hastalıklarda antikoagülan tedaviye rağmen pulmoner tromboemboli gelişebilme riski unutulmamalıdır. Bu hasta grubu daha yakın takip edilmelidir

Resim 1



Toraks BT'de subsegmenter dolum defektiyle uyumlu görünüm

EP-073

PULMONER LANGERHANS HÜCRELİ HİSTİYOSİTOZ: BİR OLGU NEDENİYLE

Osman Hacıömerođlu¹, Gülbanu Horzum Ekinci¹, Murat Kavas¹, Dilem Anıl Mavigök¹, Ayçim Şen², Adnan Yılmaz¹

¹Süreyyapaşa Göğüs Hastalıkları ve Göğüs Cerrahisi Eğitim ve Araştırma Hastanesi, İstanbul, Göğüs Hastalıkları Kliniđi

²Süreyyapaşa Göğüs Hastalıkları ve Göğüs Cerrahisi Eğitim ve Araştırma Hastanesi, İstanbul, Patoloji Bölümü

Pulmoner langerhans hücreli histiyositoz (PLHH), etiyojisi bilinmeyen, sıklıkla sigara içen bireylerde görülen nadir bir interstisyel akciğer hastalığıdır. Olguların çoğunda izole akciğer tutulumu mevcut olup % 15 olguda akciğer dışı organ tutulumu saptanır. Sadece akciğer tutulumu ile seyreden bir PLHH olgusunu sunuyoruz. Kırk üç yaşında kadın hasta yaklaşık 45 gündür devam eden nefes darlığı yakınması ile merkezimize başvurdu. Öz geçmişinde hasta 15 paket-yıl sigara kullanma ve hipertansiyon öyküsü vardı. Arka-ön akciğer grafisinde sol sinüs kapalı, her iki akciğer parankiminde retikülonodüler dansite artışı saptandı. Solunum fonksiyon testinde FEV: 1 1.15 L (% 57), FVC: 2.41 (% 78) ve FEV1/FVC: % 52, DLCO: % 53 olarak ölçüldü. Yüksek rezolüsyonlu bilgisayarlı tomografi incelemesinde her iki akciğerde, tüm akciğer alanlarını tutan değişik büyüklükte kistik lezyonlar ile yer yer nodüller ve konsolidasyonlar görüldü. Bir balgam örneğinin yayma incelemesi aside dirençli basil açısından negatif bulundu. Fiberoptik bronkoskopi incelemesinde bir özellik saptanmadı. Hastaya VATS planlandı ancak yapışıklıklar nedeniyle mini torakotomi aracılığı ile wedge rezeksiyon yapıldı. Cerrahi materyalin patolojik incelemesi pulmoner langerhans hücreli histiyositoz olarak rapor edildi. Yapılan tetkiklerinde akciğer dışı organ tutulumu saptanmadı. Hastaya kortikosteroid tedavi başlandı. Sonuç olarak sigara içen genç erişkinlerde radyolojik olarak kistik ve nodüler lezyonlar saptandığında ayırıcı tanıda PLHH düşünölmelidir.

EP-074

İLAÇ ALLERJİSİ ŞİKAYETİ İLE KLİNİĞİMİZE BAŞVURAN ATİPİK KLİNİK VE RADYOLOJİK SEYİRLİ KRONİK EOZİNOFİLİK PNÖMONİ OLGUSU

İsmet Bulut, Zeynep Ferhan Özşeker

SÜREYYAPAŞA GÖĞÜS HASTALIKLARI VE GÖĞÜS CERRAHİSİ EĞİTİM VE ARAŞTIRMA HASTANESİ/İMMÜNOLOJİ VE ALERJİ HASTALIKLARI EĞİTİM KLİNİĞİ

41 yaşında bayan hasta polikliniğimize klorzoksazon+ parasetamol kombinasyonu ilaç kullanımı sonrasında gelişen, kuru kaşıntı, ürtiker ve nefes darlığı şikayeti ile başvurdu. Ev hanımı olan hasta, yaklaşık 2 yıldır astım tanısı ile tedavi almaktaydı. Son 2 yılda yaklaşık 40 kez astım atak nedeni ile acil başvurusu ve bir kez hastane yatış öyküsü vardı. Fizik muayenesinde bilateral ekspiratuvar ve inspiratuvar ronküsler ile bilateral subscapular ve arka aşağı axiller inspiratuvar ralleri mevcuttu. Hastanın çekilen P-A akciğer grafisinde bilateral orta ve alt lop predominansı gösteren retiküler, retikülonodüler opasite artımı izlendi. Solunum fonksiyon testinde FVC 3490 ml/sn (%106), FEV1 2420 ml/sn (%85), FEV1/FVC:%69, FEF 25-75 1680 ml/sn (%47) idi. Rutin kan tetkikleri hemogramında %39.6 eozinofili dışında normaldi. Deri prick testinde ev tozu akar alerjisi saptandı. Hastanın normal akciğer tomografisi ve yüksek rezolüsyonlu tomografisinde sağ ve sol akciğerde apikal ve posterior ile alt lop segmentlerinde buzlu cam şeklinde, yama tarzında periferik yerleşimli non homojen opasite artımları izlendi. Hastaya interstisyel akciğer hastalığının ayırıcı tanısını yapmak amacı ile FOB, bronkoalveoler lavaj (BAL) ve transbronşial akciğer biyopsisi yapıldı. BAL'da ARB si negatifti, CD4/CD8:1.5 ve eozinofil hakimiyeti yoktu. Balgam gram boyaması ve kültüründe özellik yoktu. Serum ACE düzeyi normal sınırlardaydı. Total IgE si 742 IU/ml idi. 24 saatlik idrarda ve spot idrarda kalsiüresi saptanmadı. Çalışılan kollegen doku belirteçlerinden RF, ANA, C-ANCA ları negatifti. P- ANCA sınırda pozitif bulundu. Transbronşial akciğer biyopsisi sonucu: Akciğer parankiminde, alveol lümenlerinde eozinofil ve makrofajlar, alveol epitelyumlarında proliferasyon, interstisyumda lenfosit, histiosit, polimorf eozinofillerden oluşan iltihabi infiltrasyon; sonuç raporu ise hastada klinik ve radyolojik bulgular uyumlu ise histomorfolojik bulgular kronik eozinofilik pnömoni ile uyumludur şeklinde raporlandı. Hastaya klinik, radyolojik ve patolojik olarak Kronik Eozinofilik Pnömoni (KEP) tanısı konuldu. Hastadaki P-ANCA pozitifliği bize vakanın KEP ile Churg Straus vaskülitisi arasında bir geçiş formu olabileceğini düşündürdü. Hastaya metil prednizolon 40 mg/gün başlandı, takiplerde doz azaltılarak toplamda 12 ay tedaviye devam edildi. Hastanın takiplerde akciğer grafisi bulgularının gerilediği, astımının kontrol altına alındığı gözlemlendi. Sonuç olarak kontrolsüz astımı olan hastalarda, hastanın akciğer grafisi daha detaylı değerlendirilmeli; özellikle hemogramda %10 nun üzerinde eozinofil değerleri varsa eozinofilik akciğer hastalıkları ve Churg Strauss vaskülitisi açısından bir ipucu olabileceği göz önünde bulundurulmalıdır.

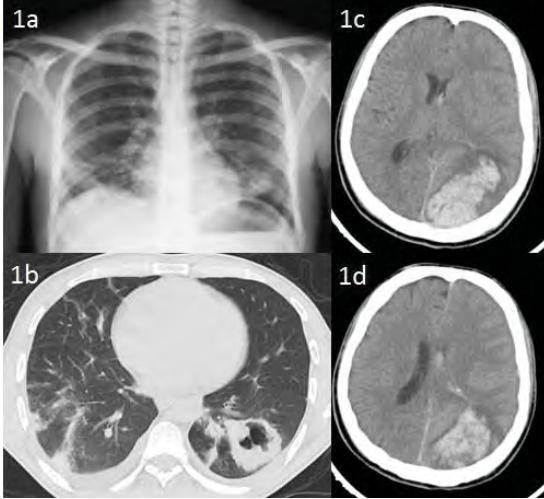
EP-075

YANLIŞ AKCİĞER TÜBERKÜLOZU TANILI VE İNTRASEREBRAL KANAMA GELİŞEN WEGENER GRANÜLOMATOZ OLGUSU

Ersin Şükrü Erden¹, Hatice Kayım Bilgiç¹, Nesrin Atçı², Edip Uçar³, Şekip Şimşek³¹Mustafa Kemal Üniversitesi, Tıp Fakültesi, Göğüs Hastalıkları Ana Bilim Dalı, Hatay²Mustafa Kemal Üniversitesi, Tıp Fakültesi, Radyoloji Ana Bilim Dalı, Hatay³Mustafa Kemal Üniversitesi, Tıp Fakültesi, İç Hastalıkları Ana Bilim Dalı, Hatay

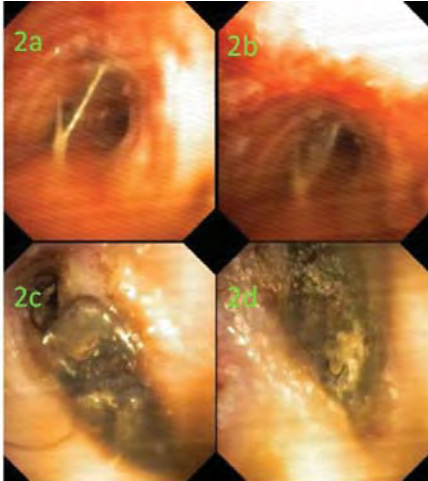
Wegener Granülomatozu (WG) multisistem tutulumu yapabilen ve en sık üst solunum yolları, akciğerler ve böbrekleri tutan granülatöz nekrotizan vaskülit ile karakterize bir otoimmün hastalıktır. WG tanısı için; anormal idrar sedimenti, anormal akciğer bulguları, nazal ya da oral enflamasyon ve biyopside granülatöz enflamasyon bulgularından ikisinin varlığı tanımlanmıştır. WG'nun santral sistemi tutulumu yaygın değildir ve WG olgularında intrakraniyal kanama nadir görülür ve yüksek mortalite riski ile ilişkilidir. Diğer sistemlerin tutulmadığı akciğer tutulumu ile presente olan WG'nun klinik ve radyolojik bulguları tüberküloz ile benzerlik göstermektedir. Yirmi sekiz yaşında Suriyeli mülteci erkek hasta hastanemize böbrek yetmezliği tanısı ile sevk edildi. Üç ay önce Suriye'de hemoptizi nedeniyle başvurduğu hastanede tüberküloz tanısı aldığı ve 3 ay antitüberküloz tedavi aldığı ve 10 gündür hematüri nedeniyle ilaçlarını almadığı öğrenildi. Laboratuvar değerleri; Kreatinin 7.5mg/dL; Üre:122mg/dL, Hb:6.6 g/dL, Sedimentasyon: 65/saat ve idrar tetkikinde proteinüri ve hematüri mevcut idi. Arteriyel kan gazı analizinde; pH: 7.23 HCO₃:14 PCO₂:42 PO₂: 52 BE:-11 olarak saptandı. Hasta hemodiyaliz programına alındı. Toraks BT'de; sol akciğer alt lob posteriorda kaviter lezyon, komşuluğunda konsolidasyon, sağ akciğer alt lobta sublevral konsolidasyon alanları izlendi. Balgam ARB 3 kez negatif bulundu. Bronkoskopiye bilateral burun mukozasında pasajı daraltan kanamaya meyilli ve ülser membranöz lezyonlar, trakea ve ana bronşlarda yaygın kanamaya meyilli ülser alanlar içeren membranöz lezyonlar görüldü. Hastanın kontrol edilemeyen öksürüğü nedeni ile biyopsi yapılmadı. c-ANCA pozitif bulundu. Hastaya mevcut bulguları ile WG tanısı ile pulse steroid + siklofosfamid tedavi protokolü başlandı. Genel durumunda ani kötüleşme olan ve Beyin BT'de intraserebral hemoraji tespit edilen hasta kaybedildi. Burada tüberküloz yanlı tanısı ile tedavi almakta olan, akut böbrek yetmezliği gelişen ve tedavisi sürmekte iken çok nadir görülen intrakraniyal kanama ile kaybedilen WG olgusu sunulmaktadır. Akciğer tutulumu ile presente olan WG olgularına gerekli incelemeler yapılmadan tüberküloz tanısı konulması, WG tanısının ve tedavisinin gecikmesine ve ciddi morbidite ve mortaliteye neden olmaktadır.

Resim 1



Resim 1: (a) Akciğer grafisinde her iki akciğer alt zonda sağda lateralde, solda parakardiyal alanda opasite artışı, (b) Toraks BT aksiyel kesitte bilateral pleval efüzyon, sağda plevra tabanlı konsolidasyon alanları, sol akciğer alt lob posteriorda kalın-düzensiz duvarlı kaviter lezyon, (c,d) Beyin BT aksiyel kesitte parieto-okspital alanda sol lateral ventriküle açılım gösteren kortikal-subkortikal yerleşimli hiperdens hematoma görülmekte

Resim 2



Resim 2: Bronkoskopiye trakea (a,b) ve burun mukozasında (c,d) kanamaya meyilli ülser alanlar içeren membranöz lezyonlar görülmekte

EP-076

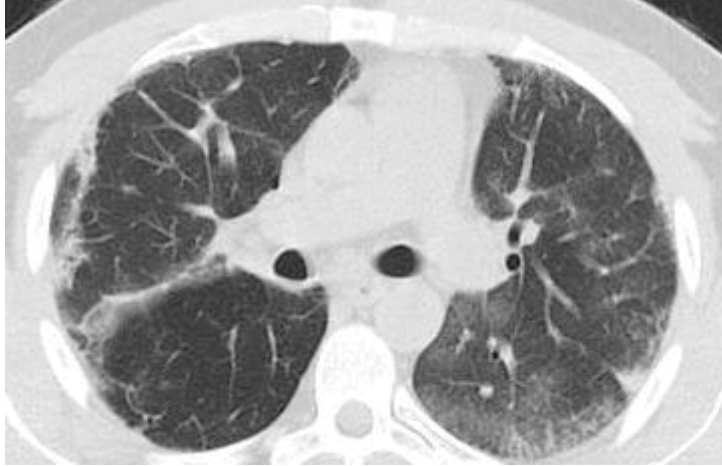TESTİS KANSERİ TANILI OLGUDA 4. KÜR BLEOMİCİN TEDAVİSİ SONRASI GELİŞEN PULMONER FİBROZİS

Deniz Doğan, Nesrin Baygın, Cantürk Taşçı, Hayati Bilgiç
Gülhane Askeri Tıp Akademisi, Göğüs Hastalıkları AD

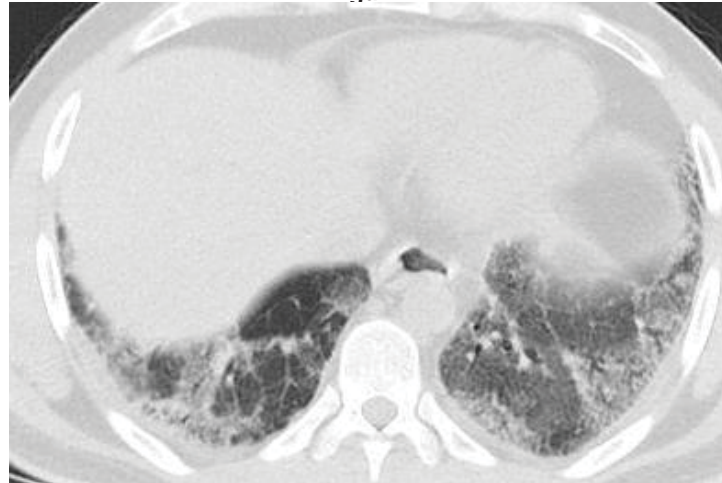
OLGU: 32 yaşında erkek olguya testisin karışık germ hücreli tümörü tanısı ile orşiyektomi sonrası KT başlanmış. KT tedavisinin 2. ayında olan olgu bleomisin tedavisinin 4. kürü sonrası ani başlayan solunum sıkıntısı nedeni ile tarafımıza konsülte edildi. Olgunun oda havasında oksijen satürasyonu %84 olup solunum sesleri normal olarak oskulte edilmekteydi. Solunum fonksiyon test parametrelerinde restriktif patern ve difüzyon düşüklüğü izlendi. PA akciğer grafisinde her iki alt zonda düzgün sınırlı metastaz ile uyumlu bir nodüler lezyonlar ve retikülonodüler dansite artışları izlenmekteydi. Çekilen Torask CT tetkikinde parankimde yaygın olarak interstisyel kalınlaşmalar ve buzlu cam alanları izlenmekteydi. Olgu ilaca bağlı akciğer toksisitesi olarak kabul edildi ve bleomisin KT protokolünden çıkarıldı. Kortikosteroid tedavisi başlanarak takibe alındı.

TARTIŞMA: Bleomisin, streptomyces verticillus türünden elde edilmiş antitümöral etkili antibiyotik türevi bir antineoplastik ajandır. Akciğer, böbrek, periton ve lenf sisteminde yüksek oranda konsantre olduğu için deri kanserleri, baş boyun kanserleri, uterus ve serviks kanserleri, hodgkin hastalığı, lenfosarkom, embriyonel hücreli koriokarsinom ve teratokarsinomun tedavisinde kullanılır. Bleomisin, demir ile kompleks oluşturarak moleküler oksijenin, süperoksit ve hidroksil radikallerine dönüşmesine neden olur. Bu olay DNA'da iplikcik kırılmalarına ve DNA-RNA-protein sentezinde hasara sebep olarak anti-neoplastik etkiyi ortaya çıkarmaktadır. Bleomisini inaktive eden hidrolaz enziminin akciğer dokusunda diğer dokulara oranla çok daha düşük düzeyde bulunmasından dolayı akciğerlerde yaygın fibrozis ve interstisyel pnömoni oluşturduğu bilinmektedir. Bleomisin kullanılan hastalarda akciğer hasarı gelişme oranı %3-40 oranında bildirilmiştir. Bleomisin kullanan hastalarda ani başlayan solunum sıkıntısı durumunda olası akciğer hasarı öncelikli ön tanılar arasında olmalıdır.

Figür 1



Figür 2



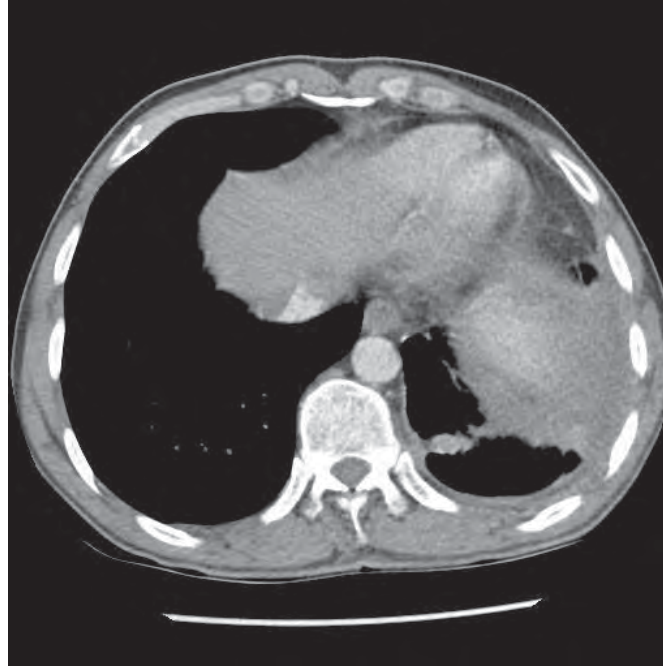
EP-077

PLEVRAL EFÜZYON İLE BAŞVURAN PORTAL VEN TROMBOZU OLGUSU

Nesrin Baygın, Deniz Doğan, Tuncer Özkısa, Ergün Uçar, Hayati Bilgiç
Gülhane Askeri Tıp Akademisi, Göğüs Hastalıkları AD

Plevral effüzyon pulmoner kökenli olabileceği gibi çok geniş bir spektrumda farklı hastalıklar sonucu da ortaya çıkabilen bir bulgudur. Hemodinamik bozuklular, vasküler, parankimal, enfeksiyöz hastalıklar gibi pek çok farklı patoloji, ilk bulgu olarak plevra aralığında sıvı birikmesi ve buna bağlı oluşan semptomlar şeklinde karşımıza gelebilir. Portal ven trombozu ise nadir görülen, mezenterik iskemi ve enfarkt gibi hızlı müdahale edilmesi gereken komplikasyonları nedeniyle acil bir klinik tablodur. Hastalar sıklıkla karın ağrısı, ishal, bulantı, kusma gibi gastrointestinal semptomlarla başvurabilmektedir. bu açıdan farklı bir klinik prezentasyon ile başvuran bir portal ven trombozu olgusunu paylaşmak istedik. Sol yan ağrısı, öksürük ve ateş şikayetleri ile dış merkeze müracaat eden 38 yaşında erkek olguya plörezi ön tanısı ile hospitalize edilerek tedavi planlanmış. Tedaviye anlamlı yanıt alınması üzerine kliniğimize sevk edilmiş. Son bir aydır şikayetleri olan olgunun özgeçmişi özellik arz etmiyordu. Gelişinde vital bulguları stabildi. Biyokimyasal tetkiklerinde akut faz reaktanları yüksekliği dışında diğer parametreler normal izlendi. PA akciğer grafisinde solda SKD kapalı olup plevral effüzyon ile uyumlu görünüm izlenmekteydi. Olguya kontrastlı torask CT tetkiki çekildi. Toraks CT'sinde sol akciğer alt lobda effüzyon ve komşuluğunda pnömonik konsolidasyon alanı izlendi. Yapılan torasentez sonrası plevral mayii eksüda vafında olup sitolojisinde malign hücre izlenmedi. Nonspesifik antibiyoterapi ile birinci haftanın sonunda klinik ve radyolojik regresyon izlenen hastanın Torask CT tetkikinde görüntü alanına giren karaciğer kesitlerinde intrahepatik ana portal venöz yapılar da trombüs ile uyumlu dolma defektleri izlenmekteydi (Resim 1). Olguya Gastroenteroloji kliniği tarafından endoözefajial ultrasonografi (EUS) işlemi yapıldı ve portal ven konfluens civarında tıkalı ve etrafında yoğun kollateraller izlendi. Biz bu olgu ile, sürekli toraks tomografi tetkiki değerlendiren Göğüs Hastalıkları hekimlerinin ekstratorasik yapıların da dikkatli bir şekilde değerlendirilmesinin önemini bir kez daha vurgulamayı amaçladık.

Resim 1



EP-078

TEK TARAFLI SAYDAM AKCİĞER SENDROMU SWYER-JAMES(MACLEOD): BİR OLGU NEDENİYLE

Ayşe Dalli¹, Hadice Selimoğlu Şen², Özlem Abakay², Melike Demir¹, Ömer Faruk Önder¹

¹Diyarbakır Eğitim ve Araştırma Hastanesi Göğüs Hastalıkları, Diyarbakır

²Dicle Üniversitesi Tıp Fakültesi Göğüs Hastalıkları, Diyarbakır

GİRİŞ-AMAÇ: MacLeod sendromu genellikle tek taraflı akciğer hiperlüksensi ve tutulan taraf pulmoner arteriyel akımın yetersizliği ile karakterize bir hastalıktır. Bilateral de görülebilir. Nadir görülmesi sebebiyle bu olguyu sunmayı uygun bulduk.

OLGU: 42 yaşında bayan hasta on yıldır eforla olan nefes darlığı mevcuttu. Son bir yıldır kuru öksürük, günlük ev işlerinde bile nefes darlığı başlamıştı. Birçok kez dr giderek bronşit ön tanısı ile ilaç tedavisi almış ancak şikayetleri düzelmemişti. Hastanın fizik muayenesinde solda solunum sesleri azalmıştı. Solunum fonksiyon testinde restriksiyonu mevcuttu. Çekilen posterior anterior akciğer grafide solda havalanma artışı saptandı. Kontrastlı toraks tomografide sol alt lobda hiperlüksensi, sol vasküler yapılarda belirgin azalma, dağınık kistik bronşektazi alanları izlendi. Akciğer ventilasyon sintigrafisinde solda tüm segmentlerde hipoperfüzyon izlendi. Mevcut bulgular ışığında, hasta tek taraflı saydam akciğer sendromu (Swyer-James, MacLeod sendromu) olarak kabul edildi.

SONUÇ: Swyer-James(MacLeod) sendromu(SJS) genellikle respiratory syncytial virus, influenza virus, Mycoplasma pneumoniae ve staphylococcal and streptococcal enfeksiyonlara bağlı postenfeksiyöz obliteratif bronşiyolit uzun dönem komplikasyonu olarak gelişmektedir. Çoğunlukla asemptomatiktir. Ve sıklıkla akciğer grafisinde rastlantısal olarak tanı konulur. Tek taraflı saydamlık artışlarında sistematik olarak radyolojik tetkiklerin yapılması olası ayırıcı tanıların yapılabilmesini sağlarken SJS gibi nadir bir sendromların atlanmasını önlemektedir.

EP-079

PLATİPNE-ORTODEOKSİ SENDROMU

Bülent Altınsoy, Tacettin Örnek, Fatma Erboy, Hakan Tanrıverdi, Fırat Uygur, Figen Atalay, Meltem Tor
Bülent Ecevit Üniversitesi Tıp Fakültesi Göğüs Hastalıkları AD. / Zonguldak

GİRİŞ: Hepatopulmoner sendrom (HPS); kronik karaciğer hastalığına sekonder intrapulmoner vasküler dilatasyon ve arteriyel hipoksi ile karakterize bir sendromdur. Bu sunumda; kronik karaciğer hastalığı öyküsü olan hastada dispne ve radyolojik bulguları yanlılıkla intersisyel akciğer hastalığı olarak yorumlanmış ve tanı gecikmesi yaşanmış olgu sunulmaktadır.

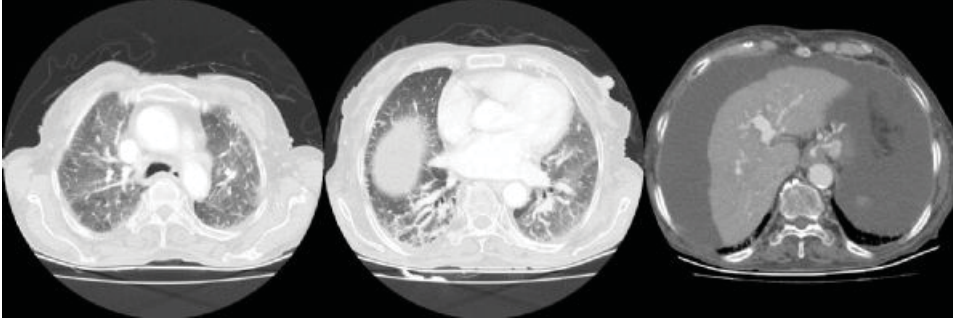
OLGU: 78 yaşında kadın hasta nefes darlığı şikayetiyle acil servise başvurdu. Hasta oniki yıl evvel kronik karaciğer hastalığı nedeniyle başka bir merkezde yapılan tetkikleri sonucu kriptojenik hepatit ve beş yıl önce yine aynı merkezde intersisyel akciğer hastalığı (klinik-radyolojik) tanısı konulmuş ve düşük doz steroid tedavisi başlanmıştı. Hastanın nefes darlığı son iki gündür daha da artmıştı. Fizik muayenede; kan basıncı 120/70 mmHg, nabız 126/dk, solunum sayısı 28/dk, ateş 37°C idi. Siyanoz, subikter ve clubbing saptandı. Solunum sesleri her iki alt zonda azalmış olarak bulundu. Arteriyel kan gazı incelemesinde PO₂ 47.2 mm Hg, PCO₂ 25.8 mm Hg, P(A-a)O₂ 70.28 idi. Laboratuvar incelemelerde; trombosit düşüklüğü, albumin düşüklüğü, bilirubin yüksekliği ve protrombin zamanı uzamış (14.4 sn, 9.8-12.1 sn) olarak bulundu. AST ve ALT normal sınırlardaydı. D-Dimer pozitif olarak saptanan hastada toraks bilgisayarlı tomografi (BT) anjiyografi incelemesinde PTE lehine bulgu saptanmazken bilateral vasküler yapılarda dilatasyon, periferik alanlarda çizgisel opasiteler ve bilateral buzlu cam alanları, karaciğer boyutunda azalma ve asit saptandı (Resim 1). Servise internasyonu takiben hastanın erek pozisyonda dispnesinin arttığı gözlemlendi. Hastada yatakbashi pulse oksimetre ile oksijen saturasyonunun yatar pozisyondan erek pozisyona geçişde % 88 den % 78'e düştüğü gözlemlendi. Kontrast ekokardiyografide ise dört kalp atımından sonra sol boşluklarda hava kabarcıkları görüldü (Resim 2).

TARTIŞMA: Platipne; dik oturmak yada ayağa kalkmakla dispne gelişmesi yada artması ve yatar pozisyonda dispnenin geçmesi yada azalmasıdır. Ortodeoksi; bu pozisyonel geçişde arteriyel oksijen basıncında 4 mmHg'da fazla, arteriyel oksijen saturasyonunda %5'ten fazla düşüş olmasıdır (1). Bu durum; HPS, postpnömonektomi, intrakardiyak şant ve obstruktif akciğer hastalığında görülebilmektedir. HPS'nin radyolojik olarak iki tipi mevcuttur. Tip 1 plevral yüzeye uzanan distal vasküler dilatasyon ve subplevral teleenjektazileri, Tip 2 ise periferik vasküler yapılarda nodüler dilatasyonları içerir (2). HPS tanısında klinik ve radyolojik bilinirliğin erken ve doğru tanıya yardımcı olacağını düşünüyoruz.

KAYNAKLAR:

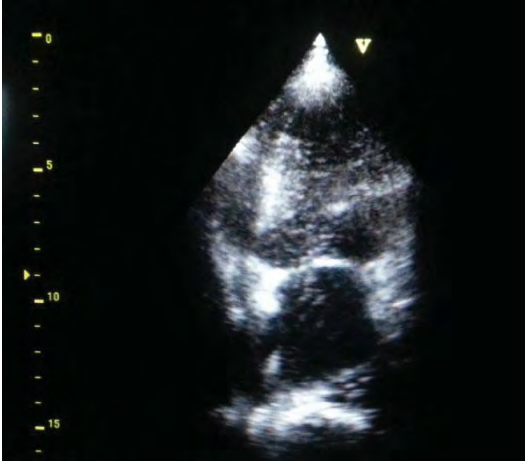1. Bağlar E, Türkay C. Güncel Gastroenteroloji. 2012;16(2): 147-155.
2. Kim YK, Kim Y, Shim SS. Radiographics. 2009;29(3):825-37.

Resim 1



Toraks BT incelemesinde bilateral vasküler yapılarda dilatasyon, sağ üst zonda daha belirgin bilateral periferik alanlarda çizgisel opasiteler ve bilateral buzlu cam alanları, karaciğer boyutunda azalma ve asit izleniyor.

Resim 2



Kontrast ekokardiyografide şant ile uyumlu olarak sol boşluklarda hava kabarcıkları görülüyor.

EP-080**NÖROFİBRAMATOZİSE EŞLİK EDEN KİFOSKOLYOZA BAĞLI GELİŞEN TİP 2 SOLUNUM YETMEZLİĞİ VE KOR PULMONALE OLGU SUNUMU**

Duygu Açar, Aycan Akbaş, Gökhan Çelik

Ankara Üniversitesi Tıp Fakültesi Göğüs Hastalıkları Anabilim Dalı, Ankara

GİRİŞ: Nörofibromatozis tip 1 (von Recklinghausen Hastalığı) otozomal dominant geçişli bir sendromdur. Multipl sütlü kahve (cafe au lait) lekeleri, Lisch nodülleri ve nörofibromlarla karakterizedir. Solunum sistemi çeşitli şekillerde etkilenmektedir. İnterstisyel fibrozis, bal peteği akciğer, toraks içi benign kitle, nörofibrom, nörofibrosarkom, toraks duvarı deformiteleri, kifoskolyoz görülebilmektedir.

OLGU: 50 yaş, kifoskolyoz tanılı kadın hasta, nefes darlığı, bacaklarda şişlik yakınması ile başvurdu. Fizik muayenede vücutta yaygın 0,5 -5 cm arasında değişen büyüklükte nörofibrom uyumlu lezyonlar, yaygın 0,5-2,5 cm arasında cafe' u' lait lekeleri ile uyumlu hiperpigmente lezyonlar, sol gözde limbus medialinde Lisch nodülü uyumlu nodül saptandı. Arter kan gazında pH:7,36 pO₂:33 sO₂:%60 pCO₂:58 olarak görüldü. Nazal oksijen tedavisi başlandı. Takiplerinde respiratuar asidozu süren hastaya BPAP modda NIMV başlandı. Nefes darlığına yönelik çekilen V/P sintigrafisi, pulmoner emboli yönünden düşük riskli saptandı. Ekokardiyografide pulmoner arter basıncı:95 mmhg, minimal perikardial sıvı, sağ kalp boşlukları büyük saptandı. Solunum fonksiyon testlerinde; FEV₁:0,46 lt(%26 FVC:0,52 lt(%25) FEV₁/FVC:%88 olmak üzere restriktif tipte ventilatuar defekt saptandı. Pretibial ödemi ve akciğer grafisinde bilateral sinüs kapalılığı olan hastaya diüretik tedavi başlandı. Toraks bilgisayarlı tomografisinde: Rotoskolyoz, torakal kifozda artış, çok sayıda cilt lezyonu, kardiomegali, pulmoner hipertansiyon, atelektaziler, paraseptal amfizem saptandı. Diüretik tedavi altında pretibial ödemleri geriledi. Kontrol akciğer grafisinde sağ sinüste açıklık, kalp kenarında belirginleşme, akciğer parankiminin kirliliğinin görünümünde açılma ve sol parakardiyal alanda lineer atelektatik dansite izlendi. Arter kan gazı kontrolünde ph:7,42 pO₂:70 sO₂:%95 pCO₂:38 mmhg olarak görüldü. Uzun süreli oksijen tedavisi ve non invaziv mekanik ventilasyon tedavisi düzenlenerek taburcu edildi.

TARTIŞMA: Periferik sinirlerin toraksta yaygın olması sebebiyle Nörofibromatozis tip 1 de göğüs duvarı, akciğerler ve mediasten etkilenmektedir. %10-20 oranında interstisyel akciğer fibrozisi görülebilirken olguda gözlenmedi. Göğüs duvarına ait tutulumda; subkütan nörofibromlar, kostal deformasyonlar, kifoskolyoz ve apikal nörofibromlar görülebilmektedir. Olguda bulunan kifoskolyozun adolesan dönemden itibaren progresyon gösterdiği öğrenildi. Geçirilmiş enfeksiyon, hipersensitivite, sigara kullanım öyküsü bulunmayan, restriktif solunum yolu patolojisi tespit edilen hastanın solunum yetmezliğinin kifoskolyoza sekonder olduğu ön planda düşünüldü. Otozomal dominant geçişe uygun olarak hastanın anne ve erkek kardeşinde nörofibromların mevcut olduğu öğrenildi. Nörofibromatoziste pulmoner hipertansiyon vaskülopati sebebi ile nadir rastlanan bir bulgu olmakla beraber, hastanın ekokardiyografisinde sistolik pulmoner arter basıncı 75 mmhg olarak ölçüldü. Nörofibromatozis tip 1 hava yollarını, akciğer parankimini, göğüs kafesini ve duvarını tutabilir, hastalarda respiratuar sistem ayrıntılı değerlendirilmelidir.

EP-081

KRİPTOJENİK ORGANİZE PNÖMONİ: OLGU SUNUMU

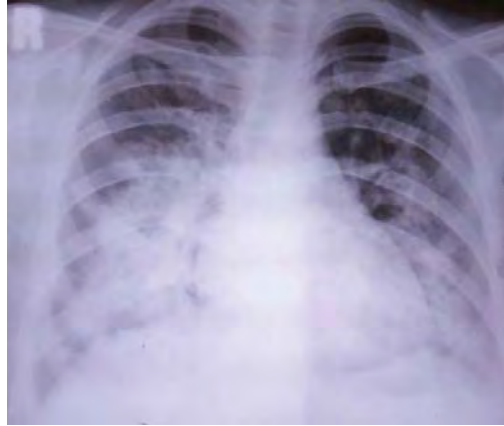İlknur Yaşar, Ersan Atahan, Şermin Börekçi, Birsen Mutlu
Cerrahpaşa Tıp Fakültesi Göğüs Hastalıkları Anabilim Dalı, İstanbul

AMAÇ: Bronşiyolitiks obliterans organize pnömoni (BOOP) respiratuar bronşiyoller ve alveoller içerisinde granülasyon dokusu ve organize pnömoninin eşlik ettiği nadir bir klinikopatolojik tablodur; idiyopatik ya da infeksiyon, kemik iliği transplantasyonu, ilaç kullanımı, ARDS, kollajen doku hastalığı ve hipersensitivite pnömonisi gibi ikincil sebeplere bağlı olarak da ortaya çıkabilir. İdiyopatik BOOP, kriptojenik organize pnömoni (KOP) olarak adlandırılmaktadır. Nadir görülmesi nedeniyle, akciğer biyopsisi ile BOOP tanısı alan 21 yaşındaki bir kriptojenik organize pnömoni olgusunu sunmayı amaçladık.

OLGU: 21 yaşında kadın hasta 2 haftadır olan öksürük, kanlı balgam, nefes darlığı ve ateş yakınmalarıyla başvurdu. Antibiyotik tedavisi almış ama yarar görmemişti. Özgeçmişinde hastalık, ilaç ve sigara kullanım öyküsü yoktu. Fizik muayenede; bilateral alt alanlarda solunum sesleri azalmıştı, diğer sistemler normaldi. Laboratuvar incelemesinde; hafif anemi, sedim ve CRP yüksekliği dışında bulgu saptanmadı. Balgam kültürlerinde üreme olmadı. Solunum fonksiyon testi: FVC:%63 [2.08 L], FEV1:%70 [2.01 L], FEV1/FVC:%97 ve DLCO:%57, DLCO/VA:%103 idi. PA grafide sağda daha belirgin olmak üzere bilateral alt alanlarda nonhomojen dansiteler mevcuttu (Resim-1). Toraks BT'de her iki akciğerde alt loblarda daha belirgin olmak üzere santral akciğer dokusunda fokal konsolide alanlar ve çevresinde birleşme eğiliminde buzlu cam dansiteleri izlendi (Resim-2). Vaskülit ve kollajen doku hastalıkları yönünden incelenen hastanın kranyal MR, batın pelvis ve paranasal sinüs tomografileri ile ekokardiyografisi, KBB ve göz muayeneleri normaldi. ANA, RF, anti-dsDNA, cANCA, pANCA negatifti. Hasta uyumsuzluğu nedeniyle bronkoskopi yapılamadı. Sağ akciğer alt lobdan VATS ile wedge rezeksiyon yapıldı. Patolojisi BOOP ile uyumlu bulundu. Sekonder organize pnömoni paterniyle birlikte olabilecek ek bir klinik durum saptanmayan hasta KOP olarak değerlendirildi. Kortikosteroid tedavisi (1 mg/kg/gün prednizolona eşdeğer dozda deflazokort) başlandı. Tedavinin üçüncü ayında akciğer grafisinde belirgin düzelme izlendi. Solunum fonksiyon testinde FEV1:%97 (2.86 L), FVC:%90 (3.03 L), FEV1/FVC:%95 bulundu. Klinik, fonksiyonel ve radyolojik düzelme saptanan hastanın ilaç dozu düşürülerek tedavisi bir yıla tamamlandı. Toraks BT'sinde konsolidasyon alanlarının tamamen kaybolduğu izlendi (Resim-3).

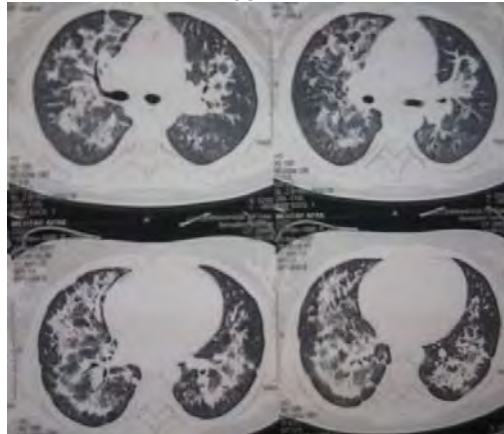TARTIŞMA: KOP bir dışlama tanısıdır ve sorumlu tutulabilecek bir durum saptanamadığında konmaktadır. Sekonder organize pnömoni olgularını radyolojik ve histopatolojik olarak idiyopatik olanlardan ayırt etmek olası olmadığından öyküde ayrıntılı sorgulama, fizik muayenede altta yatan hastalığa ait ipuçlarını değerlendirme ile ayırıcı tanıya yönelik bakteriyolojik ve immunolojik incelemelerden yararlanılması gerekmektedir.

Resim-1



Başvuru sırasında çekilen P-A grafi

Resim-2



İlk başvuru sırasında Toraks BT

EP-082**PULMONER ALVEOLER PROTEİNOZİS, BİR OLGU NEDENİYLE**

Nesrin Baygın, Alev Taşkın, Cantürk Taşçı, Hayati Bilgiç

GÜLHANE ASKERİ TIP AKADEMİSİ, GÖĞÜS HASTALIKLARI AD

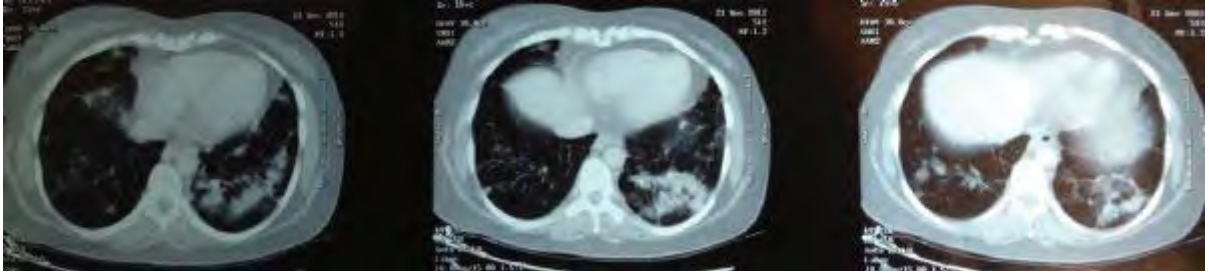Pulmoner alveoler proteinosis (PAP), alveollerin lipoproteinöz bir materyalle dolması ile karakterize nadir bir hastalıktır. Nadir görülen bir hastalık olan PAP, ilk kez 1958'de Rosen, Castleman ve Liebow tarafından tanımlanmıştır. Alveollerin PAS (+) reaksiyon veren, lipid ve proteinden zengin bir materyalle dolu olması bu hastalığın karakteristik özelliğidir. Primer (idiopatik) olarak ortaya çıkabileceği gibi hematolojik hastalıklar, kimyasal maruziyeti ve enfeksiyonlara sekonder olarak da gelişebilir. Sekonder olarak gelişen PAP'da lenfoma, lösemi gibi altta yatan bir hematolojik hastalık ya da uzun süreli kimyasal ve mineral (silikoz, alüminyum, titanyum, asbest, kadmiyum, cam fiberleri vb.) partikül maruziyeti söz konusudur. Sinsi başlangıçlı bir hastalık olan PAP'ta genellikle başvuru semptomu ilerleyici dispnedir. Tanı bronkoalveolar lavaj veya transbronşiyal biyopsi materyallerinin PAS(+) boyanması ile konulur. Bu nadir görülen hastalığa bir örnek olarak olgumuzu paylaşmak istedik. Olgu 27 yaşında erkek hasta. İki yıldır devam eden öksürük ve nefes darlığı yakınmaları ile başvurdu. Fizik muayenesinde kaidelerde daha belirgin olmak üzere her iki hemitoraksta yaygın inspiratuar raller duyuluyordu. PA akciğer grafisinde bilateral orta ve alt zonlarda retikülonodüler dansite artışı mevcuttu. Hastaya çekilen toraks BT'de orta ve alt loblarda daha belirgin olmak üzere yama tarzında, sağlam akciğer parankiminden keskin sınırla ayrılmış, interlobüller septal yapılarda kalınlaşmaların da eşlik ettiği buzlu cam dansiteleri ve alveoler dolum defekti izleniyordu. BT radyolojik görüntüsü klasik "crazy paving" tablosundaydı. Tanısal bronkoskopi işlemi yapılan hastanın bilateral endobronşiyal sistemi normal olarak değerlendirildi. Sağ alt lob bronşundan BAL yapıldı. Alınan BAL sıvısının bulanık ve beklediğinde çökme eğiliminde olduğu gözlemlendi. Yapılan patolojik incelemede materyalin PAS (+) olduğu raporlandı. Bu olguyu PAP'ı tekrar hatırlatması amacıyla literatür desteği ile sunduk.

EP-083

MULTİPLE SKLEROZ OLARAK TAKİP EDİLEN BİR OLGUDA WEGENER GRANÜLOMATÖZİSİEbru Çakır Edis¹, Gökhan Söğüt¹, Osman Nuri Hatipoğlu¹, Ömer Nuri Pamuk², Yahya Çelik³¹Trakya Üniversitesi Tıp Fakültesi, Göğüs Hastalıkları Ana Bilim Dalı, Edirne²Trakya Üniversitesi Tıp Fakültesi, Romatoloji Ana Bilim Dalı, Edirne³Trakya Üniversitesi Tıp Fakültesi, Nöroloji Ana Bilim Dalı, Edirne

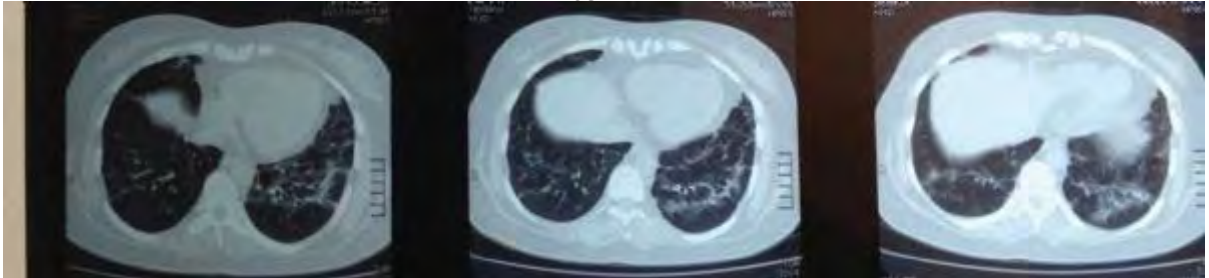Wegener granülomatözi (WG) alt ve üst solunum yollarının tutulumu ile karakterize, çeşitli organ ve dokularda nekrotizan vaskülit ve glomerulonefritin eşlik ettiği etyolojisi bilinmeyen bir hastalıktır. WG'de ilerlemiş evrelerde nörolojik tutulum görülmekle birlikte başlangıç prezantasyonu olarak özellikle santral sinir sistemi semptomları nadirdir. Otuz yaşında bayan hasta olan olgumuz dört yıl önce boynunda başlayıp daha sonra vücudunun sağ yarısına yayılan uyuşukluk, hissizlik şikayeti ile nöroloji polikliniğine başvurmuş. Çekilen MR sonuçlarına göre MS tanısı konulan hastaya prednol tedavisi verilmiş. Steroide rağmen her iki gözde bulanık görme şikayetleri olan hastada steroid kesilerek Beta interferon 1a tedavisi başlanmış. Tedavinin altıncı ayında, yüksek ateş, öksürük yakınmaları olması üzerine akciğer tomografisi çekilmiş ve bilateral infiltrasyonlar tespit edilmiş. Ön planda fırsatçı enfeksiyon ya da ilaç toksitesi olabileceği düşünülen hastaya bronkoskopi yapılmış. Endobronşial lezyon saptanmayan hastadan transbronşial biyopsi (TBB) yapıp lavaj alınmış. Etken saptanamayan hastaya ampirik antibiyotik tedavisi verilmiş ve yanıt alınmış. İnterferon tedavisi kesilen hastanın yakınmaları artınca Natalizumab tedavisi başlanmış. Tedavinin altıncı ayında pulmoner yakınmaları tekrar başlayan hastanın BT'sinde yine bilateral infiltrasyonla saptanmış ve açık akciğer biyopsisi planlanmış. Ancak anestezi hazırlık döneminde lezyonların regrese olduğu görülerek vazgeçilmiş. Üç ay ilaçsız takip edilen hastanın yakınmaları artınca glatiramer asetat başlanmış. Tedavinin 3. ayında çekilen toraks BT'de bilateral infiltrasyonlar, noduller saptanan hasta tarafımıza yönlendirildi (Resim 1). Kliniği ve BT'si ile WG olabileceği düşünülen hastada cANCA (+++++) bulundu. Göz muayenesinde bilateral granulamatoz üveit saptandı. Hastaya siklofosamid+steroid ve bactrim profilaksisi başlandı. Tedavinin birinci ayında çekilen toraks BT'de regresyon ve sedimantasyonda düzelme saptandı (Resim 2). Biz bu olguyu WG'in çok nadir de olsa nörolojik semptomlarla prezente olabileceğini ve serebral demyelinizasyon tespit edilen hastalarda WG'in de ayırıcı tanıda düşünülmesi gerekliliğini vurgulamak amacıyla sunmak istedik.

resim 1



siklofosamid ve steroid tedavisi öncesi torax bt

resim 2



siklofosamid ve steroid tedavisi sonrası torax bt

EP-084

AKCİĞER, KARACİĞER VE DALAK TUTULUMUYLA SEYREDEN ASEPTOMATİK SARKOİDOZ OLGUSUŞule Kaya¹, Hümevra Yıldırım², Altuğ Şenoğlu³, İbrahim Metin Çiriş⁴, Münire Çakır¹¹Süleyman Demirel Üniversitesi, Tıp Fakültesi, Göğüs Hastalıkları Ana Bilim Dalı, Isparta²Süleyman Demirel Üniversitesi, Tıp Fakültesi, İç Hastalıkları Ana Bilim Dalı, Isparta³Süleyman Demirel Üniversitesi, Tıp Fakültesi, İç Hastalıkları Ana Bilim Dalı, Gastroenteroloji Bilim Dalı, Isparta⁴Süleyman Demirel Üniversitesi, Tıp Fakültesi, Patoloji Ana Bilim Dalı, Isparta

Sarkoidoz, etyolojisi bilinmeyen, etkilenen dokularda histopatolojik olarak non-kazeifiye granülom varlığı ile karakterize multisistemik bir hastalıktır. En sık akciğerler olmak üzere lenfatik sistem, göz, deri, karaciğer gibi birçok organ ve dokuyu tutabilir. Akciğer tutulumunda en sık görülen radyolojik bulgular, bilateral hiler lenfadenopatiler ve/veya eşlik eden, daha çok peribronşiyal ve perivasküler yerleşim gösteren pulmoner infiltratlardır. Bu yazıda, renal taş öyküsü olan ve yan ağrısı şikayeti nedeniyle tetkik edilirken karaciğer, dalak ve akciğer tutulumu saptanan asemptomatik bir sarkoidoz olgusu ele alınmıştır. Altmış bir yaşında erkek hasta sağ yan ağrısı nedeniyle üroloji polikliniğine başvurmuş. Laboratuvar tetkiklerinde Hb:13 g/dL, ALP:195, GGT:104 ESR:79/ sa imiş. Yapılan tüm abdomen ultrasonografisinde her iki böbrekte milimetrik taşlar ile karaciğerde granüler patern izlenmiş. Abdomen bilgisayarlı tomografisinde (BT) karaciğer konturları hafif lobüle ve parankimi heterojen görünümde olup intraabdominal lenfadenopatiler görülmüş; kontrastlı dinamik üst abdomen BT'sinde karaciğer parankiminde milimetrik boyutta, tüm lob ve segmentleri yaygın olarak dolduran hipodens lezyonlar ile dalakta milimetrik boyutta çok sayıda hipodens nodüller lezyon izlenmiş. Karaciğerdeki lezyonlardan yapılan biyopsi sonucu non-kazeifiye granümatöz hepatit olarak raporlanmış. Hepatit etyolojisini araştırmak için bakılan brucella, hepatit markerları, tümör markerları negatif olarak bulunmuş. Toraks BT'sinde mediastinal lenadenopatiler ile birlikte daha çok üst loblarda olan mimimetrik sentrilobüler nodülleri olması nedeniyle hasta polikliniğimize yönlendirilmişti. Herhangi bir şikayeti olmayan hastanın bilinen ek hastalığı ve sigara içme öyküsü yoktu. Fizik muayenesinde özellik olmayan hastanın kan ACE (245), IgG (1981) IgM (300) düzeyi yüksek olarak bulundu. Serum kalsiyum düzeyi normal olan hastanın 24 saatlik idrarda hiperkalsiüri mevcuttu. Arter kan gazında hipoksemisi olmayan hastanın solunum fonksiyon testi normaldi. Balgamda 2 kez bakılan asido-rezistan basil araması negatifti. Bronkoskopisinde trakea girişinden itibaren ana karinaya 1-2 cm mesafeye kadar yaygın mukozal kabartılar mevcuttu. Burdan alınan biyopsilerin patolojisi non-kazeifiye granümatöz yangı ile uyumluydu. Mevcut bulgularla sistemik sarkoidoz olarak değerlendirilen hasta, belirgin organ disfonksiyonu olmaması ve aktif şikayetin bulunmaması nedeniyle takibe alındı. Sarkoidoz, en fazla akciğerleri ve lenf bezlerini etkilemekle birlikte başka bir çok organı da tutabilen sistemik bir hastalıktır. Akciğerlerdeki tutulumu daha çok perivasküler ve peribronşiyoler olmakla birlikte nadiren sentrilobüler nodüller şeklinde de karşımıza çıkabilmektedir. Yaygın organ tutulumu yapabilmesine rağmen etkilenen kişilerde belirgin semptomlara yol açmayabileceği akılda tutulmalıdır.

EP-085

PULMONER ARTER ANEVİZMASI OLMAYAN BEHÇET HASTASINDA PULMONER TROMBOEMBOLİ

Turan Aktaş¹, Fatma Aktaş², Zafer Özmen²

¹Tokat Devlet Hastanesi, Göğüs Hastalıkları Bölümü, Tokat

²Gaziosmanpaşa Üniversitesi, Radyoloji Ana Bilim Dalı, Tokat

GİRİŞ: Behçet hastalığı etyolojisi kesin olarak bilinmeyen daha çok tekrarlayan oral aftöz lezyonlar, genital ülserler ve üveit ile seyreden multisistemik tutulum gösteren kronik inflamatuvar bir vaskülitir. İlk kez 1937 yılında Hulusi Behçet tarafından tanımlanmıştır. Tüm dünyada görülebilmekle beraber ırksal ve bölgesel olarak yatkınlık söz konusudur. Ortadoğu ve Asya ülkelerinde daha sık görülmektedir. Daha çok deri ve göz tutulumu ön planda olsa da bunların yanında pulmoner, kardiyak, dermatolojik, nörolojik, gastrointestinal, renal, vasküler ve eklem tutulumuna ait klinik bulgular da görülebilmektedir. Pulmoner tutulum bunlar içerisinde yaklaşık olarak %1-18 oranında görülmekte olup bu tutulum genellikle pulmoner arter anevrizması şeklinde ortaya çıkmaktadır. Pulmoner arter anevrizması ve periferik venlerin trombozu olmadan pulmoner tromboemboli olmasının klinik olarak Behçet hastalığında görülme oranı bilinmemektedir. Böyle vakalarda pulmoner tromboembolinin pulmoner arterdeki vaskülit ve inflamasyona bağlı tromboza eğilim neticesinde olduğu düşünülmektedir.

OLGU: 49 yaşında erkek hasta kliniğimize göğüs ağrısı, nefes darlığı ve hemoptizi şikayetleri ile başvurdu. Öyküsünde cilt ve göz tutulumu ile seyreden yaklaşık 8 yıl önce tanısı konulan Behçet hastalığı hikayesi vardı. Fizik muayenede ağız içerisi ile genital bölgede ülser ve sırt bölgesinde yaygın folikülit lezyonları vardı. Laboratuvar sonuçlarında sedimentasyonda (67mm/st) hafif yükselme dışında başka bulgu yoktu. Hastaya akciğer grafisi çekildi. Sonucu normal olarak değerlendirildi. Daha sonra toraks BT çekilen hastada heriki pulmoner arter alt lob segmenter dalları içerisinde ve distal dallarında anevrizma olmaksızın trombus görüldü. Bu pulmoner arter dallarının uzandığı akciğer parankiminde yer yer infarkt ile uyumlu olabilecek görünüm dikkati çekti. Hastaya antikoagülan tedavi ve immünespresif tedavi başlandı. Takiplerinde kliniği düzeldi.

SONUÇ: Behçet hastalığı özellikle genç erişkinlerde görülebilen ve ülkemizde de sık rastlanan multisistemik tutulum gösteren bir vaskülitir. Sistemik tutulumları açısından ciddi klinik sonuçlara neden olabilecek bu hastalığın özellikle ülkemizde iyi bilinmesi ve kısa sürede tanısının konulması daha da önem kazanmaktadır. Bu açıdan Behçet hastalığının nadir bir klinik prezentasyonu olan anevrizma olmadan pulmoner tromboemboli varlığını bir vaka nedeniyle paylaşmak istedik.

EP-086

İKİ OLGUYLA MASİF PULMONER EMBOLİ TEDAVİSİNDE RETEPLAZ KULLANIMI

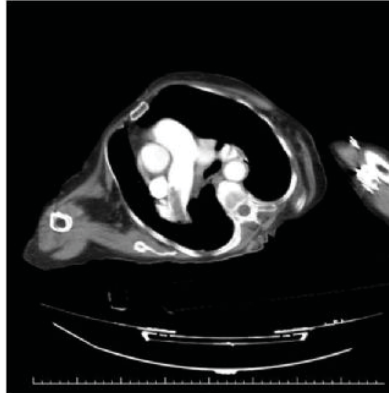
Esra Yazar, Korkmaz Oruç, Burak Gün
Ağrı Devlet Hastanesi, Ağrı

Akut masif pulmoner emboli (PE), hipotansiyon, senkop ve şok ile seyreden, yaşamı tehdit eden acil bir tablodur (1). Erken dönem mortalitenin en önemli göstergeleri şok ve hipotansiyondur (2). Pulmoner arter yatağının tıkanması, akut fakat geri döndürülebilir sağ ventrikül yetersizliğine yol açar. Tedavideki amaç tıkanmış pulmoner arter akımının hızla yeniden sağlanması ve erken tekrarlamaların önlenmesidir. Bu amaçla, trombolitik tedavi ilk sırada başvurulacak tedavi yöntemidir (1). Ancak, hastaların %15-20'sinde trombolitik tedaviye yeterli yanıt alınamaz ve tablo ölümle sonuçlanır (3).

OLGU SUNUMU: Kırk üç yaşında kadın hasta, ani başlayan nefes darlığı ve morarma nedeniyle acile başvurdu. Hastanın solunumu yüzeyel ve takipneik (60/dk) idi. Kan basıncı 90/55 mmHg, kalp hızı 144/dk ve ritmik idi. Hasta gözlem odasına alınıp monitorize edilirken arrest oldu ve yaklaşık 5 dk süren kardiyopulmoner resüsitasyon yapılarak maksimum oksijenle saturasyonu %68 olan hasta entübe edilerek yoğun bakıma alındı. Hastaya akut masif pulmoner emboli öntanısıyla ekokardiyografi yapıldı. Yatakbaşı ekokardiyografide akut kor pulmonale lehine yorumlandı. Hastaya reteplaz bolus 30 dk arayla iki kez verildi. Hastanın ertesi gün yapılan ekokardiyografisinde tüm boşluklar normal olarak değerlendirildi. Hipoksemik solunum yetmezliği düzelen şuur açılan hasta ekstübe edilerek servise alındı. Hastanın oda havasında Spo2: %93 idi. Toraks BT çekildi; sağ hiler kitle saptandı. Hastaya enoksaparin başlanarak bronkoskopi planlandı. KHDAK tanısı alan hastaya kemoterapi planlandı. Diğer olgumuz 83 yaşında femur fraktürü operasyonu sonrası senkop ile acile başvuran bir hastaydı. Gelişindeki Toraks BT'de (Şekil-1) ana pulmoner artere oturan ve tama yakın tıkayan trombus izlendi. Ekokardiyografisinde sağ kalp boşlukları geniş izlenen hasta şuur bozukluğu ve hemodinamik instabilite nedeniyle yoğun bakıma alınarak reteplaz bolus 30 dk arayla 2 kez uygulandı. 4 gün yoğun bakımda kalan hasta genel durum düzelmeleriyle kliniğimize alındı. Bemparin sodyum idame tedavi olarak başlandı. Takipli hastanın 3 ay sonraki Toraks BT'de (Şekil-2) trombusün büyük oranda küçüldüğü izlendi.

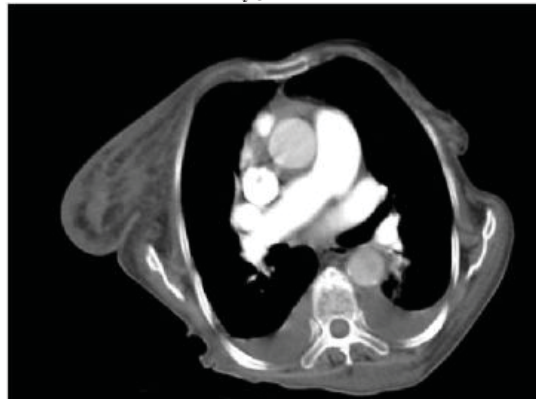
TARTIŞMA: Pulmoner emboli, tedavi yöntemlerinde olan tüm gelişmelere rağmen mortalitesi %20-30 oranında, kardiyovasküler sistem kaynaklı ölüm nedenleri arasında üçüncü sırada olan bir hastalıktır (4,5). Şok ya da hipotansiyonla başvuran ve PE açısından yüksek riskli hastalarda başlangıç testi, acil göğüs tomografisi; eğer bu olanak yoksa, akut pulmoner hipertansiyon ve sağ ventrikül aşırı yüklenmesine ait dolaylı bulguları gösteren ekokardiyografik inceleme olmalıdır (1).

Sekil-1



Tedavi öncesi

Sekil-2



Tedavi sonrası

EP-087

ESRAR KULLANIMINA BAĞLI ALVEOLER HEMORAJİ OLGUSU

Esra İnan, Baykal Tülek, Fikret Kanat, Mecit Süerdem, Gülfem Yıldırım
Selçuk Üniversitesi Tıp Fakültesi Göğüs Hastalıkları A.D. Konya

Alveoler hemorajik sendromlar alveoler septalardaki harabiyete bağlı olarak, alveoler boşluklar içine oluşan yaygın kanama sonucu, dispne, hemoptizi, anemi ve bilateral alveoler konsolidasyonlara yol açan bir grup heterojen hastalıktır. Alveoler hemoraji; otoimmün nedenler, infeksiyonlar, hemostatik bozukluklar, venöz pulmoner hipertansiyon, toksik ajanlar, ilaçlar, bazı tümörler, üremi ve açıklanamayan nedenlere bağlı gelişebilir.

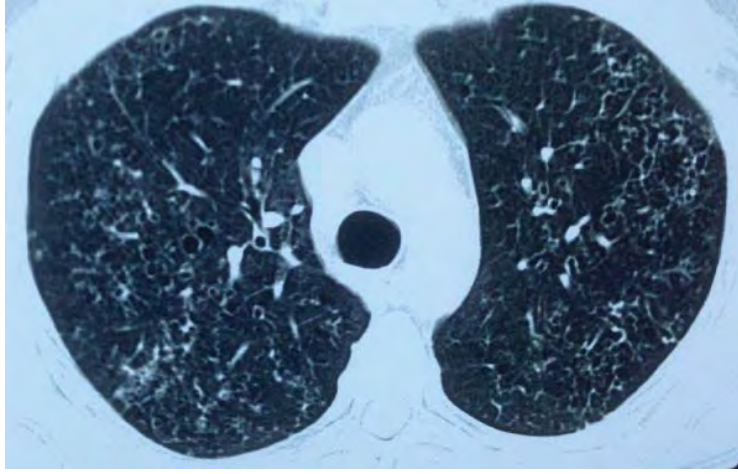
OLGU SUNUMU: 28 yaşında erkek hasta 3 gün önce başlayan nefes darlığı, öksürük ve kan tükürme şikayeti ile başvurması üzerine göğüs hastalıkları kliniğine yatırıldı. Genel durumu iyi olan hastanın fizik muayenesinde vital bulguları stabil, solunum sistem muayenesi normaldi. Hastanın özgeçmişinde bilinen bir hastalığı ve düzenli ilaç kullanım öyküsü mevcut değildi. Mesleki maruziyet yoktu. 14 paket-yıl sigara öyküsü mevcuttu. Soygeçmişinde özellik yoktu. Hastanın rutin hemogram, biyokimya, idrar tetkik sonuçları, koagülasyon testleri ve infeksiyon belirteçleri normaldi. Dış merkezde çekilen PA Akciğer grafisinde sağ üst zonda opasite artışı izlenen hastanın kontrastlı toraks bilgisayarlı tomografisinde sağ akciğer üst lob posterior segmentte buzlu cam dansitesi izlendi. Bunun dışında herhangi bir parankimal, mediastinal veya vasküler patoloji yoktu. Hastanın bronkoskopisinde sağ üst lob apikal ve posterior segmentlerden hemoraji gelmekte olduğu görüldü. Bronkoalveoler lavajda ARB negatifti. Sitoloji benign nitelikteydi ve nonspesifik kültürlerde üreme olmadı (2 ay sonra mikobakteri kültüründe de üreme olmadığı görüldü). Hastanın alveoler hemorajiye neden olabilecek pulmoner vaskülit ve kollojen doku hastalıklarına ait belirteçleri negatif bulundu. Pulmoner emboli açısından klinik risk düşük olasılık olarak değerlendirildi ve bakılan D-dimer düzeyi negatif geldi. Kardiyoloji muayenesinde kardiyak patoloji saptanmadı. Alveoler hemorajiye sebep olabilecek hiçbir pozitif bulgu saptanmayan hastanın anamnezi derinleştirildiğinde son 1 yıldır esrar kullanmakta olduğu öğrenildi. Diğer nedenler ekarte edilen hastada esrar kullanımına bağlı alveoler hemoraji düşünüldü. Traneksamik asit ve nonspesifik antibiyotik tedavisi ile takibe alınan hastada hemoptizi tedavinin 2. gününde durdu ve 3 ay sonra yapılan PA akciğer grafisi kontrolünde lezyonda düzelme izlendi. Hasta esrar kullanımının bırakması önerilerek psikiyatri kliniğine yönlendirildi. Alveolar hemoraji sendromlarının ayırıcı tanısında çok sayıda etyolojik neden vardır. Literatürde bağımlılık yapıcı madde kullanımına bağlı (esrar, kokain) alveoler hemoraji olguları mevcuttur. Hemoptizi ile başvuran hastalarda bağımlılık yapıcı madde kullanımı etyolojik nedenler arasında sorgulanmalıdır.

EP-088

KALVARYUM TÜMÖRÜ NEDENİYLE OPERE OLAN ERİŞKİN ERKEK HASTADA HISTİOSİTOZİS XAyşegül Baysak¹, Jülide Çeldir Emre², Adnan Tolga Öz¹, Ali Akay³, Mete Rukşen³, Erkan Şahin⁴, Sertaç İşlekel³¹İzmir Üniversitesi Tıp Fakültesi Göğüs Hastalıkları Anabilim Dalı²Turgutlu Devlet Hastanesi³İzmir Üniversitesi Tıp Fakültesi Nöroşirurji Anabilim Dalı⁴İzmir Üniversitesi Tıp Fakültesi Radyodiagnostik Anabilim Dalı

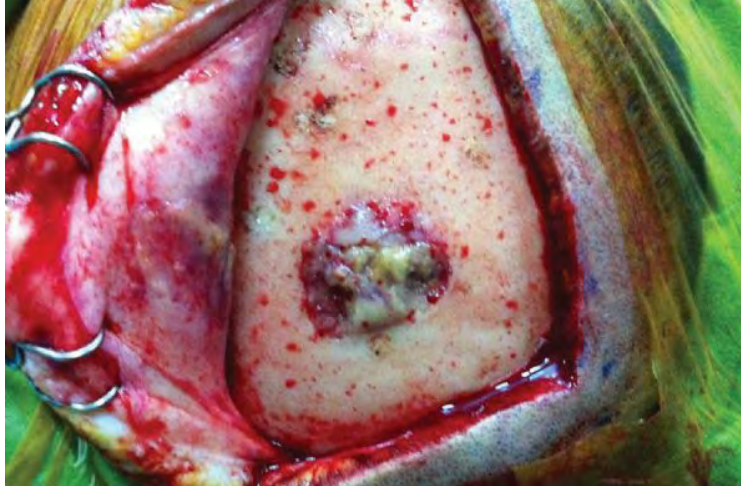Langerhans hücreli histiyositoz (LHH), diğer adıyla Histiyositozis X; kemik iliği kökenli dendritik hücre yapısındaki histiyositlerin anormal proliferasyonu ve kemik, akciğer, hipofiz bezi, mukoz membranlar, cilt, lenf nodları ve karaciğerde Langerhans hücrelerinin birikimiyle ortaya çıkmaktadır. Yetişkin yaş grubunda nadiren görülürken çocuk yaş grubunda daha sık saptanır. Görülme oranı milyonda 0.5-5.4'tür. Erkeklerde bayanlardan 2 kat fazla saptanır (1). Langerhans hücrelerinin infiltrasyonu eozinofilik granülom, Hand-Schuller-Christian hastalığı veya Letterer-Siwe hastalığı olarak isimlendirilen 3 farklı klinik tablo ile ortaya çıkabilir. LHH'de olguların %60'ında akciğer tutulumu vardır (2). Yetişkinlerde izole akciğer tutulumu daha sık görülür (1,2). Bu yazıda erişkin dönemde başağrısı nedeniyle başvuran ve yapılan incelemeler sonucu kranial kemik ve akciğer tutulumu gösteren LHH tanısı almış nadir görülen bir olgu sunulmuştur.

Resim-1



Toraks yüksek rezolüsyonlu bilgisayarlı tomografi görüntüsü

Resim-2



Peroperatif tümör görünümü

EP-089

ABERNETHY MALFORMASYONU: PULMONER HİPERTANSİYONUN NADİR BİR NEDENİ

İbrahim Onur Alıcı, Erdal Yekeler, Alkın Yazıcıoğlu, Nurettin Karaoğlanoğlu

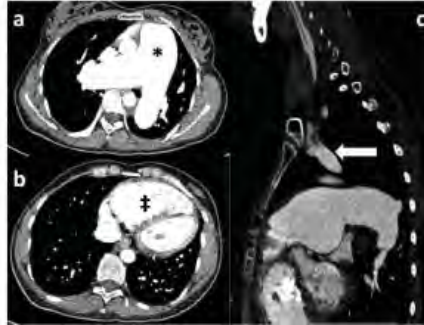
Türkiye Yüksek İhtisas Eğitim ve Araştırma Hastanesi Göğüs Cerrahisi ve Akciğer Nakli Merkezi

GİRİŞ: Portal dolaşımdaki kimi bozukluklar ve portal kan akımının karaciğerden geçmeden pulmoner dolaşıma yönlmesi sonucu gelişen pulmoner hipertansiyon iyi bilinmektedir. Olgumuzu, portal hipertansiyondan farklı olarak bir portal ven anomalisi olan Abernethy malformasyonuna sekonder gelişen pulmoner hipertansiyon nedeniyle sunmayı uygun bulduk.

OLGU: 22 yaşında bayan hasta kliniğimize akciğer nakli açısından değerlendirilmek üzere yatırıldı. Etiyolojiye yönelik yapılan tetkikler sonucunda PAH, Toraks BT'sinde pulmoner arterin ileri derecede genişlediği ve anormal olarak sağ üst lob pulmoner veninin, Superior Vena Cava'ya boşaldığı saptandı (Resim 1). Kronik Tromboembolik Pulmoner Hipertansiyon, istenen perfüzyon sintigrafisi ile ekarte edildi. EKO'sunda sPAB:85mmHg, sağ boşluklarda genişleme, sol ventrikülün D şekline geldiği izlendi. IAS'den geçiş yoktu. TAPSE:1,7cm olarak ölçüldü. Sağ kalp kateterizasyonunda ölçülen pulmoner arter basınçları sırasıyla (sistol/diyastol/mean) 110/60/70 mmHg idi. PCWP:11mmHGg bulundu. PVR:15WU idi. Vazoreaktivite negatifti. Yine ölçülen Qp/Qs:1,04 olarak ölçüldü. Abdomen USG'de karaciğerde multiple hiperekoik lezyonlar saptandı. Çekilen dinamik karaciğer BT'sinde karaciğerin genişlemiş ve direkt olarak abdominal aortadan köken alan hepatik arter ile beslendiği, portal venin ise karaciğer hilusuna girmeden direkt olarak Vena Cava'ya drene olduğu gözlemlendi (Resim 2). Splenik ven, Portal vene drene olduğundan durum Abernethy Malformasyonu tip Ib olarak sınıflandırıldı ve PAH'ın nedeni olarak belirlendi.

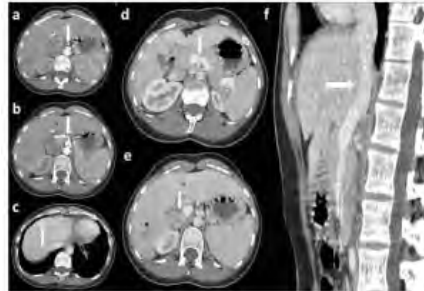
TARTIŞMA: İlk kez John Abernethy tarafından 1793 yılında portal ven agenezisi ve konjenital mezoenterikokaval şant varlığı ile tanımlanmıştır. Daha sonra Morgan ve Superina tarafından iki tip altında sınıflandırılmıştır (Tablo). Sıklıkla kardiyak defektler eşlik etmektedir. Kimi zaman olgular hayat boyu asemptomatik kalabilirken bazen de uzun yıllar tanı almayan hastalık hipoglisemi, hiperammonemi, ensefalopati ve kalp yetmezliği ile prezente olabilir. Beraber bulunabilecek diğer malformasyonlar arasında kardiyak defektler (%60), biliyer atrezi (%20), polispleni (%20), situs inversus (%10) ve malrotasyon (%10) sayılabilir. Tip I hastalıkta mezenterik kan akımının tek drenaj yolu olduğundan tedavide venöz oklüzyon kullanılmaz. Bu açıdan karaciğer nakli tek seçenektir. Tip II hastalıkta ise oklüzyon küratif olabilir.

Resim 1



Olgunun Toraks bilgisayarlı tomografisi a. Transvers kesitlerde ana pulmoner arterde genişleme izlenmektedir (*). b. Sağ ventriküde genişleme (‡) c. Sagittal MPR görüntüsünde sol üst lob pulmoner venin innominate vene drene olduğu görülmektedir.

Resim 2



Olgunun Abdomen bilgisayarlı dinamik tomografisi a. Arteriyel fazda, hepatik arter abdominal aortadan çölyak trunkustan farklı bir dal olarak çıkıyor. b. Arteriyel fazda, genişlemiş hepatik arter karaciğere seyrediyor. c. Arteriyel fazda, karaciğer içerisinde değişik boyutlarda ve karakterde çok sayıda nodüler lezyon mevcut. d. Erken venöz fazda, splenik ven superior mezenterik venle birleşiyor. e. Erken venöz fazda, portal ven inferior Vena Cava'ya drene oluyor (* karaciğerdeki diğer bir lezyon). f. Sagittal MPR görüntüsünde erken venöz fazda superior mezenterik venin ve daha sonra portal venin inferior Vena Cava'ya drene olduğu izleniyor.

Tablo

Tip I		İntrahepatik portal venlerin yokluğu
	Tip Ia	Süperior mezenterik ven ve splenik ven ayrı ayrı IVC'ye dökülüyor
	Tip Ib	Süperior mezenterik ven ve splenik ven birleşerek Portal veni oluşturuyor ve IVC'ye dökülüyor
Tip II		İntrahepatik portal venler mevcut ancak kollateraller ile doluyor

Konjenital ekstrahepatik portositemik şantların sınıflandırılması (Morgan ve Superina)

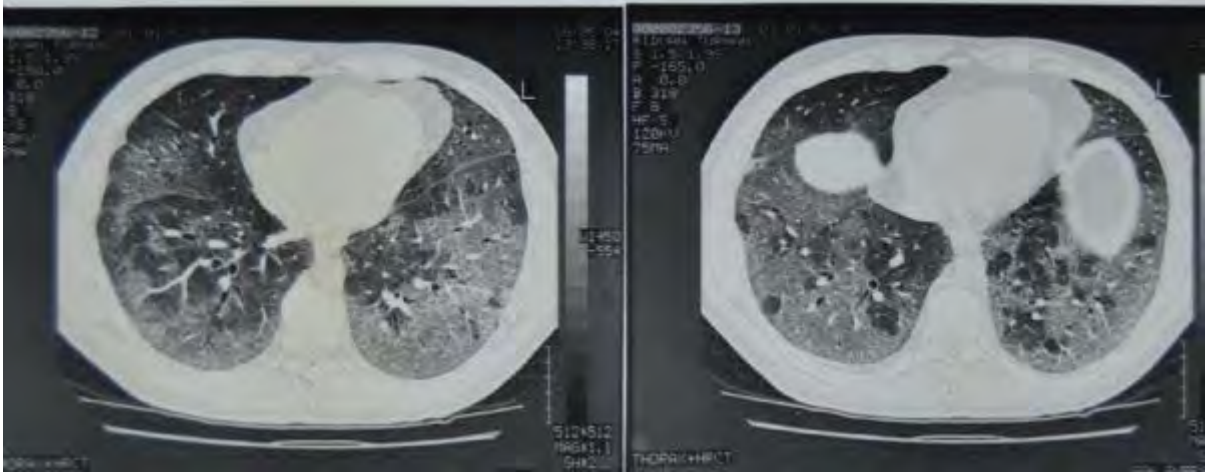
EP-090

DESKUAMATİF İNTERSTİSYEL PNÖMONİ: 6 OLGU

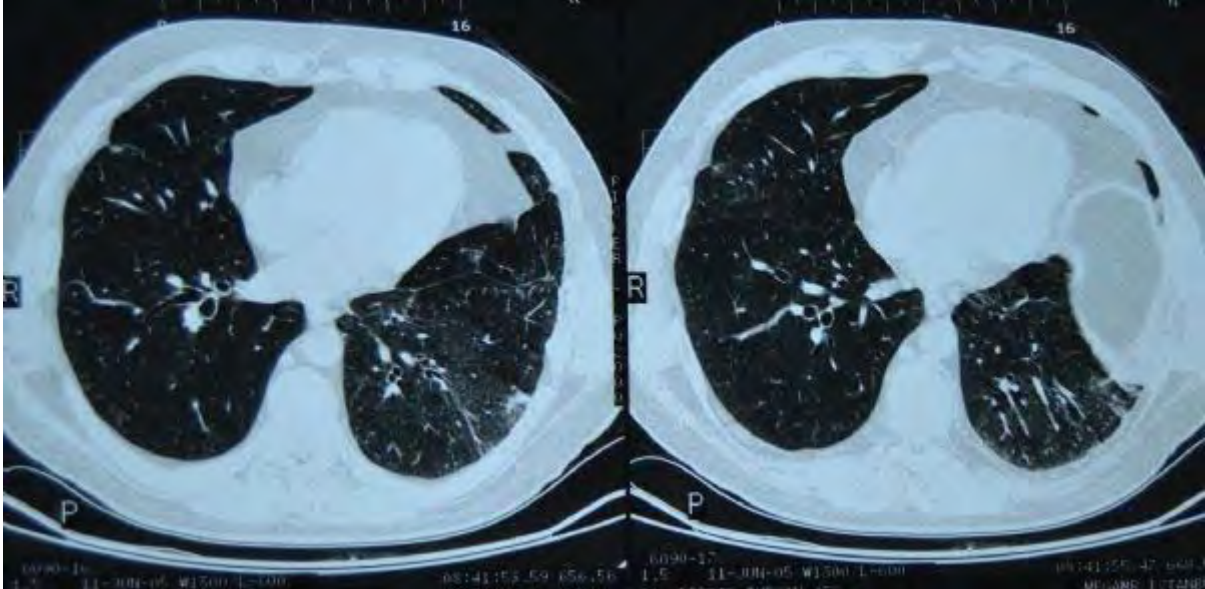
Emine Aksoy, Tülin Sevim, Oğuz Aktaş, Nilüfer Kongar, Nezihe Çiftaslan Gökşenoğlu, Fatma Tokgöz
Süreyyapaşa Göğüs Hastalıkları ve Göğüs Cerrahisi EAH

Deskuamatif interstisyel pnömoni (DIP) tanısı ile takip edilen 6 hasta retrospektif olarak değerlendirildi. Olguların 3 ü kadın, 3 ü erkekti. Yaş ortalaması 44 (40-49) tü. Hastaların 4 ü aktif sigara içicisi olup ortalama 27,5 paket-yıl sigara kullanmıştı. Diğer 2 hasta ise pasif içici idi. Ev hanımı olan 3 hastanın biri aynı zamanda bitkisel ilaç kullanmaktaydı. Diğer hastalardan biri kaynakçı, biri boyacıydı ve son hastada kauçuk işleyen fabrikada çalışmaktaydı. En sık nefes darlığı ve öksürük yakınmaları vardı ve semptom süresi ortalama 1 hafta ile 5 yıl arasında değişmekteydi. Hastaların hepsinde fizik muayenede inspiryum sonu ral duyulurken, 4 ünde çomak parmak saptandı. Tüm hastaların akciğer grafisinde interstisyel tutulum izlendi. Toraks HRCT lerinde ise en sık buzlu cam vardı. Üç hastaya açık akciğer biyopsisi, 2 hastaya VATS ve bir hastaya transbronşial biyopsi ile DIP tanısı konuldu. Beş hastaya oral steroid tedavi başlandı. Üç hastanın tedavisi birinci yılın sonunda klinik radyolojik düzelleme izlenerek kesildi. Klinik yanıtı kötü olan ve steroide bağlı yan etki gelişen bir hastada tedavi 6. ayda kesildi. Bir hastanın halen tedavisi devam etmektedir. Yeni tanı konulan ve kolelityazisi olup karaciğer enzimleri yüksek olan hastaya ise halen tedavi başlanmadı.

Resim-1: Bir olgunun tedavi öncesi Toraks HRCT



Resim-2: Bir olgunun tedavi sonrası Toraks HRCT



EP-091

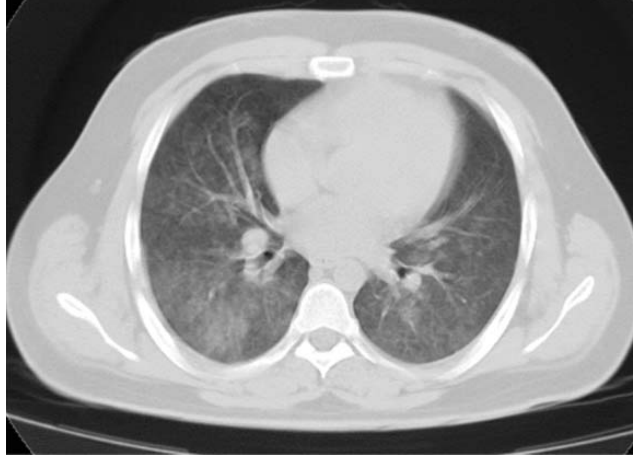VASKÜLİT SEYRİNDE DIFFÜZ ALVEOLER HEMORAJI

Zeynep Yegin¹, Selahattin Şeker², Züleyha Bingöl¹, Turhan Ece¹¹İstanbul Üniversitesi, Göğüs Hastalıkları Ana Bilim Dalı, İstanbul²İstanbul Üniversitesi, İç Hastalıkları Ana Bilim Dalı, İstanbul

GİRİŞ: Alveolar hemoraji pulmoner kapilleritten diffüz alveolar hasara kadar geniş bir yelpazede seyrederek. En sık nedenler arasında vaskülitler bulunur. Biz alveolar hemorajiye yol açan vaskülitlerden iki tanesini vurgulamak istedik. Olgu I (22 yaşında, erkek): Hemoptizi şikayetiyle başvurdu. Beş aydır tekrarlayan hemoptizi şikayeti mevcuttu. Yapılan değerlendirmesinde progresif Hb düşüklüğü (Hb:7.8), HRCT'de her iki akciğer üst ve alt loblarda buzlu cam dansiteleri izlendi. TİT'de 100mg/Dl proteinüri, 46/hpf eritrosit saptandı. Protein kaçağı 1.4gr/gün saptandı. Laboratuvarında; sedimentasyon:42mm/sa, c-reaktif protein:7.8, kreatinin:0.8 idi. Diğer sistem muayenesinde özellik bulunmadı. Solunum sistemi bulguları alveolar hemoraji ile uyumlu bulundu. Serolojide c ANCA ve p ANCA negatifti Akciğer ve böbreği tutan vaskülit ön tanısıyla böbrek biyopsisi planlandı. Biyopsi ile Good Pasture Sendromu tanısı konulan hastaya pulse steroid ve plazmaferez tedavisi verildi. Olgu II (48 yaşında, erkek): Yedi aydır astım benzeri yakınması, ateş, vücutta yaygın veziküler lezyonları mevcuttu. Periferik kan eozinofilisi(%36), kreatinin yüksekliği, eritrosit sedimentasyon hızında artma, idrarda 100md/DL proteinüri ve hematürisi vardı. Sol el ve ayakta gelişen güçsüzlük nedeniyle yapılan nörolojik muayenesinde düşük ayağı, EMGsinde ise periferik sinirleri asimetrik tutmuş aksonal dejenerasyonla seyreden mononöritis multiplex saptandı. KBB muayenesinde nazal polip mevcuttu. Bronkoskopik uç biyopsisinde interstisyumda seyrek eozinofiller, bronkoalveolar lavajda %5 eozinofili saptandı. Serum IgE düzeyi 2000 nın üzerinde, p ANCA pozitif saptandı. Churg Strauss Sendromu tanısı Amerikan Romatoloji Derneğinin ölçütleri ile konuldu. Hipoksemisi gelişmesi ve hemoptizisi olması nedeniyle çekilen tomografisi alveolar hemoraji ile uyumlu saptandı. Prednol ve endoksan tedavisi başlandı.

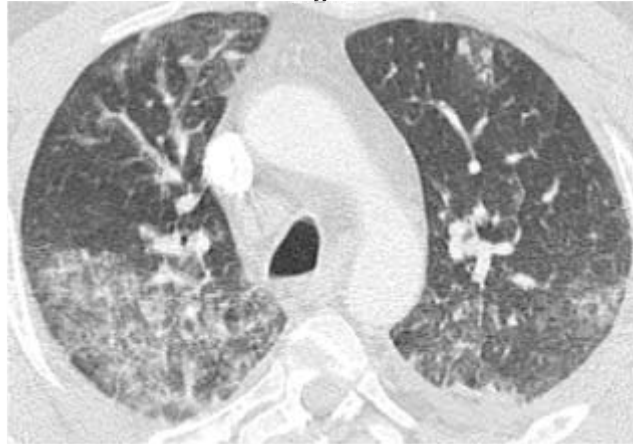SONUÇ: Alveolar hemoraji birçok hastalığın seyrinde ortaya çıkabilir. Ayırıcı tanıda Good Pasture ve Churg Strauss Sendromu gibi nedenler de yer almalıdır.

Her iki akciğer üst ve alt loblarda buzlu cam dansiteleri(olgu1)



Her iki akciğer üst ve alt loblarda buzlu cam dansiteleri

Olgu 2



Bilateral alveolar infiltrasyon

EP-092**ENDOBRONŞİYAL KİTLE LEZYONU YAPAN SARKOİDOZ: BİR OLGU NEDENİYLE**

Pınar Atagün Güney, Sinem Güngör, Sibel Boğa, Nagihan Durmuş Koçak, Feyyaz Kabadayı, Emine Nur Koç
T.C. S.B. Süreyyapaşa Göğüs Hastalıkları ve Göğüs Cerrahisi Eğitim ve Araştırma Hastanesi, Göğüs Hastalıkları, İstanbul

Sarkoidoz sıklıkla akciğer ve intratorasik lenf nodlarını tutan, nedeni bilinmeyen, multisistemik granüloamatöz bir hastalıktır. Akciğerde parankim tutulumu sık görülürken hava yolları da tutulabilir. Endobronşiyal kitle lezyonu şeklindeki tutulum ise çok nadirdir. 44 yaşında, kadın hasta 2 aydır devam eden öksürük, nefes darlığı nedeniyle başvurdu. Akciğer grafisinde bilateral hiler dolgunluk, toraks BT'sinde mediastende ve her iki hilusta multipl lenf nodları, akciğer parankiminde bilateral multipl milimetrik nodüller mevcuttu. Bronkoskopide sağ alt lob 9. segment ağzını tıkayan düzgün yüzeyle kitle görüldü, yapılan biyopsi patolojisi negatif kaldı. PET/BT'de mediastendeki lenfadenopatilerde artmış F18/FDG tutulumu (Erken SUD maks:6.0/ Geç SUD maks: 7.1) izlendi. Hastaya mediastinoskopi yapıldı, mediastinal lenf nodu histopatolojik incelemesi granüloamatöz iltihap olarak raporlandı. Hasta ilaçsız takibe alındı. 6 ay sonra tekrarlanan bronkoskopide kitle lezyonun tamamen kaybolduğu görüldü. Endobronşiyal kitle lezyonların ayırıcı tanısında sarkoidozun düşünülmesi gerektiğini vurgulamak amacıyla vaka sunuldu.

EP-093

İDYOPATİK İNTERSTİSYEL PNÖMONİLER:4 OLGU NEDENİYLE

Baran Gündoğuş, Özlem Saniye İçmeli, Merve Çiftci, Pakize Sucu, Hatice Türker
İstanbul Süreyyapaşa Göğüs Hastalıkları ve Göğüs Cerrahisi Eğitim ve Araştırma Hastanesi

GİRİŞ: İdiyopatik interstisyel pnömoniler (İİP), nedeni tam olarak bilinmeyen, akciğer parankiminde oluşan hasardan kaynaklanan, değişen oranlarda fibrozis veya inflamasyonun hakim olduğu, neoplastik olmayan heterojen bir grup hastalıktır. İİP'ler İdiyopatik Pulmoner Fibroz (IPF) ve IPF dışı İİP'ler olarak sınıflanmaktadır. IPF dışı İİP'ler deskuamatif interstisyel pnömoni (DIP), respiratuar bronşiyolit interstisyel akciğer hastalığı (RB İAH), akut interstisyel pnömoni (AİP), kriptojenik organize pnömoni (KOP), nonspesifik interstisyel pnömoni (NSIP), lenfositik interstisyel pnömoni (LİP) olarak sınıflandırılmıştır. Kliniğimizde tanı konulan ve tedavileri yapılan NSIP ve DIP olgularının klinik, radyolojik ve laboratuvar parametrelerini tartışmak amacıyla sunuyoruz...

OLGU: Nonspesifik interstisyel pnömoni tanısı alan üç kadın hastanın yaşları 33 ile 50 arasında değişmekte olup DIP tanısı alan 1 kadın olgunun yaşı 28 idi. Olguların YRBT'inde parankimde yaygın yamalı tarzda opasiteler, buzlu cam görünüm ve mozaik görünüm, retikül nodüler lezyonlar dikkati çekiyordu. Akciğer fonksiyon testlerine restriktif patern mevcuttu. DIP olan olgunun sigara öyküsü vardı. Tüm olguların bronkoskopik incelemesinden normal endobronşiyal görünüm saptandı, patolojik tanı konulamayan tüm olgulara açık akciğer biyopsisi yapıldı.

SONUÇ: İnterstisyel akciğer hastalıklarında etyolojik nedenler, tanı, klinik ve prognoz ile ilgili sorunlar nedeniyle 4 olguyu ortak ve farklı yönleriyle tartışmayı amaçladık.

EP-094**ÜÇ OLGU NEDENİYLE WEGENER GRANÜLOMATOZU**

Nilgün Yılmaz Demirci¹, Yurdanur Erdoğan¹, Meriç Ünver¹, Ülkü Yılmaz¹, Özlem Özmen²

¹Atatürk Göğüs Hastalıkları ve Göğüs Cerrahisi Eğitim ve Araştırma Hastanesi, Göğüs Hastalıkları

²Atatürk Göğüs Hastalıkları ve Göğüs Cerrahisi Eğitim ve Araştırma Hastanesi, Nükleer Tıp

Wegener Granülomatöz (WG), özellikle üst solunum yolu, akciğer ve böbrekleri tutan nekrotizan granülomatöz vaskitle tanımlanan bir hastalıktır. Sınırlı ve yaygın olmak üzere iki tipi vardır. Radyolojik olarak birkaç mm' den birkaç cm'ye kadar değişen büyüklükte, multipl bilateral nodüller veya parankimal infiltrasyonlar, kavitasyonlar veya nodüllerde kavitasyonlar olabilir. Dış merkezden kliniğimize akciğer ca? ön tanısı ile yönlendirilen ve yapılan incelemeler sonucu WG tanısı konularak tedavi başlanan ve takibe alınan üç olgu, tanı ve hastalığın yaygınlığını belirlemede Pozitron emisyon tomografisi (PET/BT)'nin katkısını vurgulamak amacı ile sunuldu. WG, farklı formlarda karşımıza çıkabilir. Her ne kadar WG'de PET-BT rutin olarak kullanılmasa da tanıya katkı sağlamak ve hastalığın yaygınlığını belirlemek amacı ile kullanılabilir.

EP-095

VERTEBROPLASTİYİ TAKİBEN GELİŞEN PULMONER SEMENT EMBOLİSİ

Ümran Toru¹, Tuba Coşkun², Murat Acat³, Hilal Onaran⁴, Şule Gül⁴, Erdoğan Çetinkaya⁴

¹Dumlupınar Üniversitesi Tıp Fakültesi, Göğüs Hastalıkları Anabilim Dalı, Kütahya

²Özel İstanbul Florence Nightingale Hastanesi, Göğüs Hastalıkları Kliniği, İstanbul

³Karabük Üniversitesi Tıp Fakültesi, Göğüs Hastalıkları Anabilim Dalı, Karabük

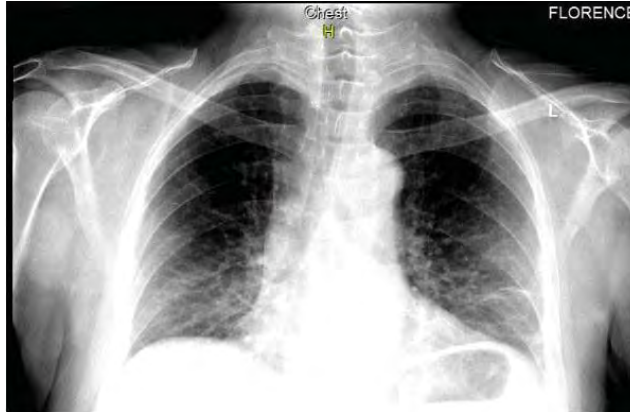
⁴Yedikule Göğüs Hastalıkları ve Göğüs Cerrahisi Eğitim ve Araştırma Hastanesi, Göğüs Hastalıkları Kliniği, İstanbul

GİRİŞ: Perkütan vertebroplasti son yıllarda özellikle osteoporotik vertebral kompresyon fraktürleriyle ilişkili ağrının tedavisinde uygulanan görece güvenli ve oldukça etkili bir prosedürdür. Vertebroplastide kullanılan kemik sementin perivertebral venlere oradan azigos vene ve inferior vena kavaya geçişi ve bunu izleyen pulmoner sement embolisi (PSE) ciddi bir komplikasyondur. PSE vertebroplasti uygulanan hastalarda sıklıkla gelişebilen (%23-26) bir komplikasyon olmasına rağmen hastaların çoğunun klinik ve hemodinamik bulgularının olmaması nedeniyle genellikle fark edilmemektedir. Semptomatik ve santral PSE'nin tedavisi cerrahi embolektomi, veya seçilmiş vakalarda perkütan çıkarılmasıdır, halbuki daha küçük, periferik emboliler için antikoagülanlar, antibiyotikler ve kortikosteroidlerle daha konservatif tedaviler uygulanır. Biz de vertebroplasti sonrası ilk 24 saatte gelişen nefes darlığı şikayeti nedeniyle yapılan tetkikler sonucunda PSE tanısı konan olgumuzu sunduk.

OLGU: Serpinöz koriooretinit tanısıyla 6 aydır steroid kullanan 48 yaşında erkek hastaya iatrojenik osteoporozla bağlı vertebra fraktürü tanısıyla dış merkezde vertebroplasti uygulanmış. Postoperatif 1. günde nefes darlığı gelişen hastanın PA Grafisi'nde; sol akciğer alt zonda lineer atelektazi ile uyumlu dansite artışları ve sol diafragma yüksekliği izlendi (Resim 1). Pulmoner Emboli ön tanısıyla çekilen Toraks BT'de; bilateral lobar pulmoner arter dallarında multipl hiperdens dansiteler izlendi (Resim 2). EKO'da; sağ ventrikül boyut ve fonksiyonları normal saptandı. Vertebroplastiyi takiben gelişen klinik ve radyolojik bulgularla PSE tanısı konan hastaya ve düşük molekül ağırlıklı heparin (DMAH) ve antibiyotik tedavisi başlandı. DMAH tedavisine 3 ay süreyle devam eden hastanın yapılan poliklinik takiplerinde herhangi bir problem yaşanmadı.

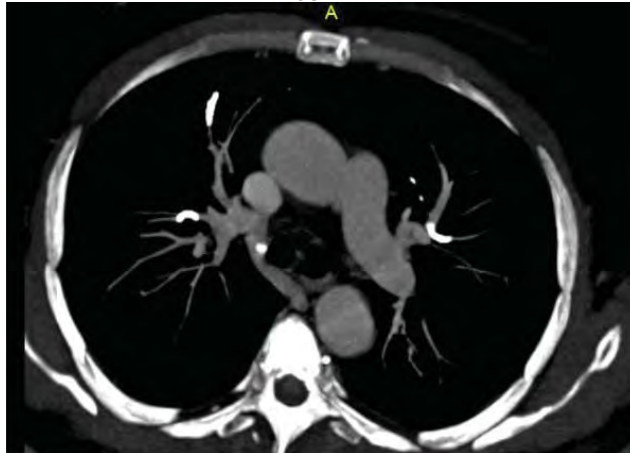
SONUÇ: Vertebroplasti uygulanan hastalardan özellikle işlem sonrası solunumsal semptomu olanlar dikkatli bir şekilde değerlendirilmeli ve bizim olgumuzda olduğu gibi sement embolisi ön planda düşünülmelidir.

Resim 1



PA Grafisi'nde; sol akciğer alt zonda lineer atelektazi ile uyumlu dansite artışları ve sol diafragma yüksekliği

Resim 2



Toraks BT'de; bilateral lobar pulmoner arter dallarında multipl hiperdens dansiteler.

EP-096

PULMONER EMBOLİ VE İMMUN TROMBOSİTOPENİ BİRLİKTELİĞİ; NADİR BİR OLGU

Tuğba Önalın¹, Jülide Çeldir Emre², Nur Soyer³, Mustafa Hikmet Özhan¹

¹Ege Üniversitesi Tıp Fakültesi, Göğüs Hastalıkları Anabilim Dalı, İzmir

²Turgutlu Devlet Hastanesi, Göğüs Hastalıkları Kliniği, Manisa

³Ege Üniversitesi Tıp Fakültesi, İç hastalıkları Anabilim Dalı, Hematoloji Bilim Dalı, İzmir

İmmün trombositopeni (ITP); anti-plateletimmünglobulin üretimi ile ilişkili trombositopeni, mukokutanöz kanamalarla karakterize otoimmün bir bozukluktur. İmmünespresif ve introvenöz immünglobin(IVIG) tedavisine yanıt vermeyen olgularda tedavi splenektomidir. Olgumuz kanamaya meyil oluşturan ITP ile tromboza meyil oluşturan trombofilik durum birlikteliği oldukça nadir görülmesi,tekrarlayan pulmoner embolinin tedavisinde, dirençli ITP nedeniyle yaşanan zorluklar nedeniyle olgumuz sunulmuştur. 34 yaşında bayan hastanın 3 kez spontan kanamalı abortus öyküsü mevcut., 2009'da sol bacakta derin ven trombozu(DVT) saptanan hastada toraks anjiyo bilgisayarlı tomografisinde(BT) her iki ana pulmoner arter ve segmental dallarda pulmoner emboliyle uyumlu dolum defektleri saptandı. Lupus antikoagulan ve antifosfolipid antikorları negatif saptandı. Trombositopenisi olan olguya (13000 mm³) düşük molekül ağırlıklı heparin (DMAH) başlanamadı. Olgunun periferik yayması normal, kemik iliği aspirasyonu ITP ile uyumlu saptandı. IVIG, steroid ve azatiopürin tedavisi sonrası trombosit sayısı 30000 mm³'ün üzerine çıktığından DMAH başlanabildi. Trombofilik panelinde MTHFR ve Faktör V mutasyonu saptandı ve ömür boyu antikoagulan planlandı. Bir yıl sonraki Anjiyo BT'de emboli alanlarında rekanalizasyon saptandı. Trombosit sayıları yeniden düşen hastaya hematoloji tarafından splenektomi planlandı. Genel cerrahi kliniğinde yatarken nefes darlığı olması nedeniyle çekilen toraks anjiyo BT'de her iki ana pulmoner arterde akut pulmoner tromboemboliyle uyumlu dolum defekti saptandı. Splenektomi yapılamadı. Vena Cava İnfierior filtresi için değerlendirildi ancak filtrenin fibrin tıkaç ile oblitere olması ihtimali nedeniyle planlanmadı. Olgu şu an dirençli ITP nedeniyle Vincristin tedavisi yanısıra DMAH almakta ve trombosit sayıları 40000/mm³ civarında seyretmektedir ve EKO takiplerinde pulmoner hipertansiyon saptanmamıştır. Olgumuzda; tekrarlayan pulmoner emboli ve dirençli ITP tanılarının birlikte olması nedeniyle her iki hastalığın tedavisinde yaşanan güçlükler tartışılmaktadır.

EP-097

HİATAL HERNİNİN EŞLİK ETTİĞİ BRONŞEKTAZİ OLGUSU

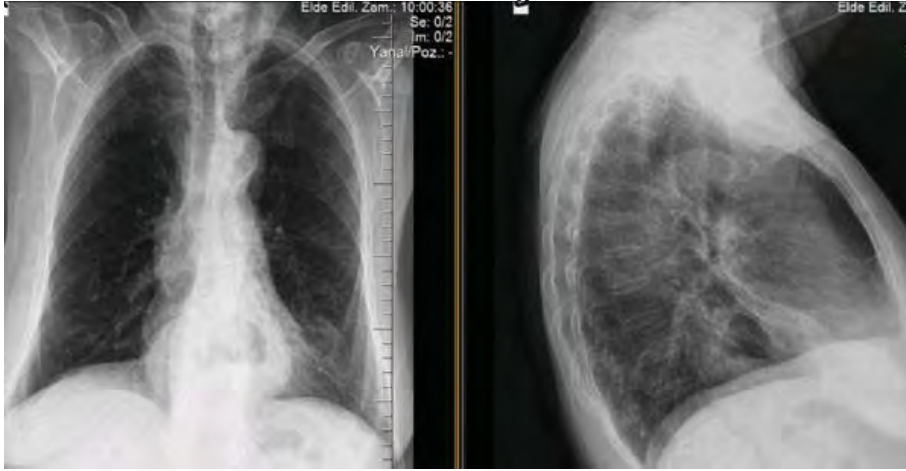
Ege Güleç Balbay, Sinem Berik, Ali Nihat Annakkaya, Emine Banu Çakıroğlu
Düzce Üniversitesi, Göğüs Hastalıkları Ana Bilim Dalı, Düzce

GİRİŞ: Bronşektazinin fizyopatogenezini iki temel mekanizma oluşturur. Birinci mekanizma bronşların obstrüksiyonu veya anormal dilatasyonu, ikinci mekanizma ise kronik enfeksiyonlardır. Bu bildiride hiatal herninin bronşa dıştan baskıyla oluşturduğu obstrüksiyon nedeniyle oluşmuş bronşektazi olgusu sunulmuştur.

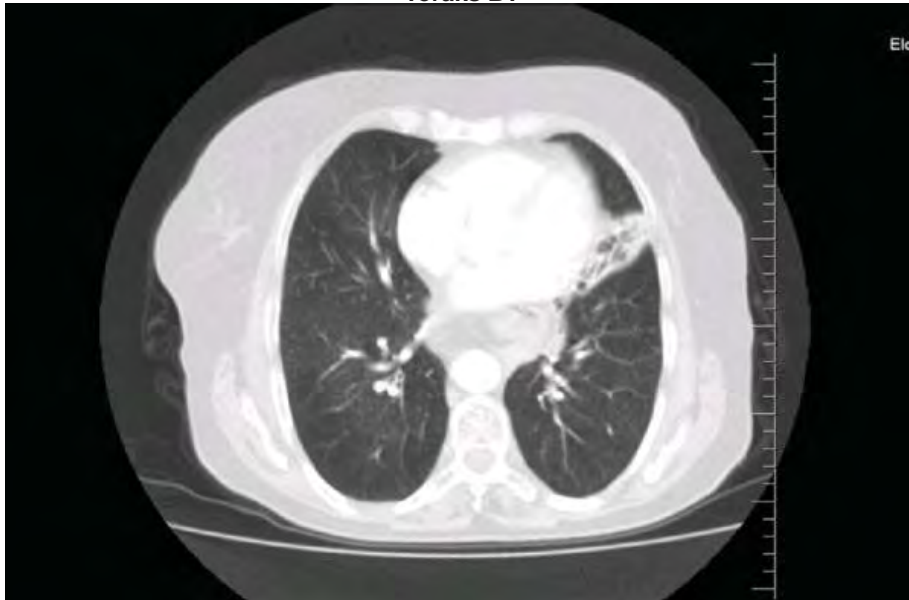OLGU: 77 yaşında bayan hasta, 3 gün önce bir kez olmuş balgamla karışık kan tükürme şikayetiyle polikliniğimize başvurdu. Özgeçmiş ve soygeçmişinde önemli bir özellik mevcut değildi. Solunum sistemi muayenesi normal olarak bulundu. Çekilen posteroanterior akciğer grafisinde sol ventrikül sınırını silen opasite mevcuttu. Biyokimyasal parametreleri ve hemogramı normaldi. CRP değeri hafif yüksekti. Balgam ARB' si negatifti. Balgam kültüründe üreme olmadı. Çekilen Toraks BT sinde hiatal herni ve lingulada bronşektazi saptandı. Antibiyotik tedavisi başlandı.

SONUÇ: Bronşektazi etyolojisinde yer alan dıştan baskıya neden olan tümör ve lenfadenopati dışında hiatal herninin de dıştan bası ile bronşektaziye neden olabileceği düşünüldü.

PA ve Sol Lateral Akciğer Grafileri



Toraks BT



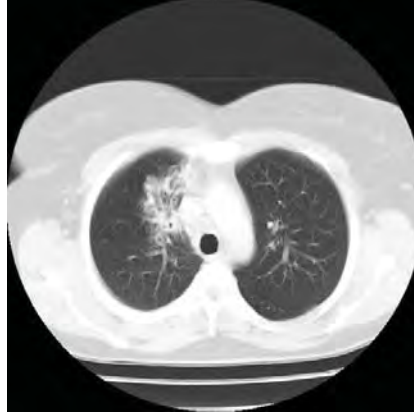EP-098

NADİR GÖRÜLEN TRAKEABRONŞİAL AMİLOİDOZİS OLGUSU

Özge Öztürk, Selen Bilekli, Abdulsamet Sandal, Salih Emri
Hacettepe Üniversitesi, Göğüs Hastalıkları Ana Bilim Dalı, Ankara

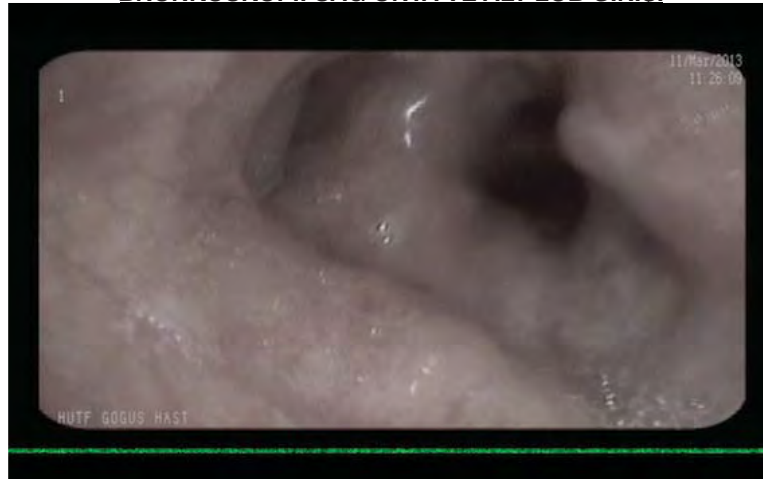
Amiloid, çeşitli klinik bozukluklarda vücudun birçok doku ve organında hücreler arasında depolanan ve çözünmeyen protein agregatlarıdır. Primer sistemik amiloidozda kemik iliğindeki genişlemiş plazma hücrelerinden üretilen monoklonal immunglobulin hafif zincirler organların ekstraselüler matriksinde birikerek fonksiyonlarını bozarlar. Akciğerde lokalize amiloid parankimal nodüller, diffüz alveolar hasar, ya da havayollarında submukozal depositler olarak görülebilir. Hava yolu obstrüksiyonu, atelektazilere ve tekrarlayan bronkopulmoner enfeksiyonlara neden olabilir. Trakeaya sınırlı amiloidoz son derece nadirdir. Kırkbir yaşında bayan hasta polikliniğe nefes darlığı ve hırıltılı solunum ile başvurdu. 2 yıldır astım tanısı ile takip edilen hastanın düzenli inhaler tedavi kullandığı ancak şikayetlerinin devam ettiği öğrenildi. Sigara hiç içmemiş ancak biomass maruziyeti mevcuttu. Fizik muayenesinde; bilateral ronkus belirlendi. Diğer sistem muayenesi normal idi. Laboratuvar bulguları; BK: 4.100/mm³, Hb: 12 g/dl, Plt: 272.000/mm³. Biyokimyasal parametreler normal sınırlarda idi. Postero-anterior akciğer grafisinde;sağ üst lobda infiltrasyon ile uyumlu görünümü mevcuttu. Solunum fonksiyon testi; FEV1/FVC: %44, FEV1: 1,40 L %57, FVC: 2,28 L %80 idi Son 1 aydır sarı renkli balgam şikayeti olan ve antibiyotiğe belirgin yanıtı olmayan hastanın çekilen toraks BT de; mediastende en büyüğü 15 mm olan lenfadenopatiler, sağ üst lob anterior segmentlerde hava bronkogramları içeren pnömonik konsolidasyonlar izlendi. Merkezimizde yapılan fleksibl bronkoskopide sağ ve sol sistemde bütün bronş segment ağzları daralmış ve granülasyon dokusuna benzer mukozaya sahipti. Çok sayıda mukozal forceps biyopsisi alındı.Patoloji kesitlerinde bronş duvarında interstisyel mesafede hyalinize, dens madde birikimi görüldü. Amiloid ve trikrom boyamaları ile yapılan histokimyasal çalışmalar sonunda bu materyalin amiloid olduğu anlaşıldı. Örneklerde granümatöz iltihap ve neoplastik süreç saptanmadı. Hasta sistemik amiloidoz açısından araştırıldı. Serum / idrar protein elektroforezinde monoklonal bant izlenmedi. 24 saatlik idrarda kappa ve lambda hafif zincir ölçümleri normal izlendi. Gönderilen FMF mutasyon analizi heterozigot olarak raporlandı. Hastaya kolşisin, formoterol/ budesonide, ipratropium tedavisi altında kontrol sft yapıldı. FEV1/FVC: %68, FEV1: 2,10 L %86, FVC: 3,10 L %100 ölçüldü. Trakeabronşiyal amiloidoz olgularında spontan rezolüsyon olabileceği bildirilse de, birçok hasta progresif solunumsal semptomların kontrolü için terapötik girişimlere ihtiyaç duyar.Girişimler bronkoskopik görünüme bağlıdır. Trakeabronşiyal amiloidozisli olgularda cerrahi eksizyon, lazerle ablasyon ve radyoterapi gibi tedavi seçenekleri mevcuttur. Bu olguda girişimsel bir tedavi yöntemine gerek kalmadan hastanın fonksiyonel durumunda ve semptomlarında düzelme izlendi.

Bilgisayarlı Toraks Tomografisi



Sağ üst lob anterior segmentte hava bronkogramları içeren pnömonik konsolidasyonlar

BRONKOSKOPI: SAĞ ORTA VE ALT LOB GİRİŞİ



EP-099

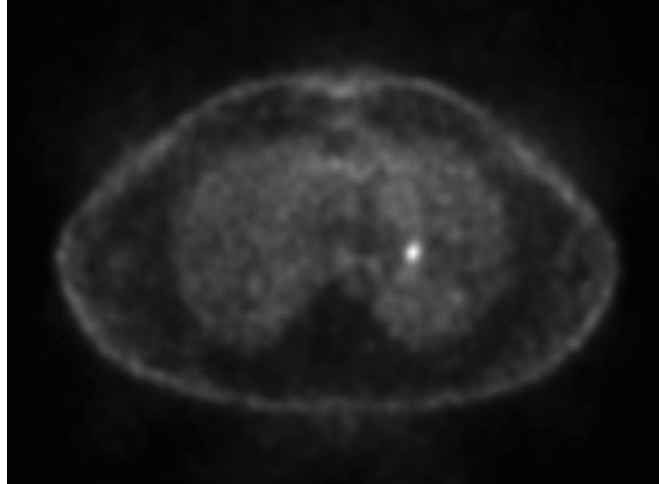
MESANE KANSERLİ BİR OLGUDA BCG TEDAVİSİ SONRASI GELİŞEN MEDIİASTİNAL GRANÜLOMATÖZ LENFADENİTDeniz Doğan¹, Tuncer Özkısa¹, Murat Zor³, Nuri Yiğit², İsmail Savaş⁴¹Gata Askeri Tıp Fakültesi, Göğüs Hastalıkları Ana Bilim Dalı, Ankara²Gata Askeri Tıp Fakültesi, Patoloji Ana Bilim Dalı, Ankara³Sarıkamış Asker Hastanesi, Üroloji Bölümü, Kars⁴Ankara Üniversitesi Tıp Fakültesi, Göğüs Hastalıkları Ana Bilim Dalı, Ankara

GİRİŞ: Bacillus-Calmette-Guerin (BCG) Mycobacterium bovis'in canlı zayıflatılmış suşu olup günümüzde özellikle yüzeysel mesane kanseri tedavisinde yaygın olarak kullanılmakta ve mesane kanserlerinin yaklaşık %90'nını oluşturan transizyonel hücreli kanser tedavisinde çok etkili bir tedavi şeklini oluşturmaktadır.

OLGU: 38 yaşında erkek olgu bir aydır devam eden ve son günlerde artan göğüsünde batıcı tarzda ağrı ve hassasiyet şikayetleri ile müracaat etti. Olgunun özgeçmişinde 3 yıl kadar önce transizyonel hücreli mesane kanseri tanısı konulduğu ve 16 kür mesane içi BCG tedavisi kullanma öyküsü mevcuttu. Olgunun yapılan tetkiklerinde sol hiler bölgede 11L lenf nodu istasyonunda suw-max: 5.6 olan artmış FDG (Floro-Deoksi-Glukoz) tutulumu izlendi (Resim1). Öncelikli ön tanı primer kanserin yayılımı olan olguya EBUS (Endobronşial Ultrasonografi) eşliğinde TBİA (Transbronşial iğne aspirasyon) işlemi yapıldı. Alınan biyopsi materyalinin patolojik incelemesi granülomatöz lenfadenit ile uyumlu olarak raporlanan olguya 4'lü anti-tüberküloz ilaç tedavisi başlandı ve takibe alındı. Tedavisinin 6. ayında çekilen PET tetkikinde sol hiler bölgede daha önce tanımlanan lenf nodu istasyonunda FDG tutulumu suw-max:1.1 olarak tespit edildi (Resim2).


TARTIŞMA: BCG, özellikle yüzeysel mesane kanserinde tedavi amacı ile 1976 dan beri kullanılmaktadır. Bilindiği üzere FDG-PET tetkiki günümüzde hemen her organın primer kanserinin hem yayılımının belirlenmesinde hem de tedaviye yanıtın değerlendirilmesinde oldukça yaygın olarak kullanılmaktadır. Bazen histopatolojik örnekleme ve/veya değerlendirme için yeterli teknik imkânı bulunmayan merkezlerde PET tetkiki evreleme için tek başına da kullanılabilir. Biz özellikle mesane kanseri için mesane içi BCG tedavisi kullanım anamnezi olan olgularda PET tetkikinin yalancı pozitif sonuçlar verebileceği mutlaka akılda tutulmalıdır.

Resim 1



Sol hiler bölgede 11L lenf nodu istasyonunda suw-max: 5.6 olan artmış FDG tutulumu.

Resim 2



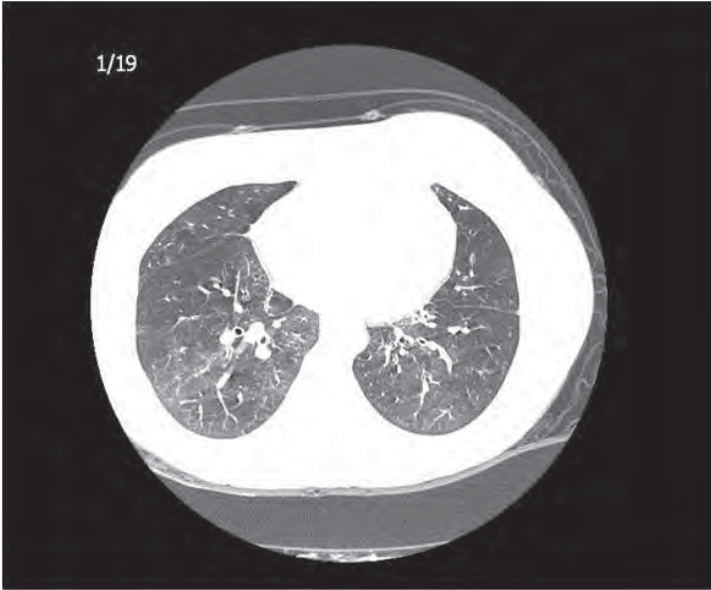
Tedavi sonrası PET tetkiki

EP-100**KÜÇÜK HAVA YOLU HASTALIĞI NEDENİYLE SIK KORTİKOSTEROİD KULLANAN HASTADA GELİŞEN YAYGIN DEĞİŞKEN İMMÜN YETMEZLİK SENDROMU**

Gamze Koçak, Aygül Güzel, Davut Aydın, Birsen Cirit Ekiz, Esra Arslan Aksu, Nurhan Köksal
Ondokuz Mayıs Üniversitesi, Göğüs Hastalıkları Ana Bilim Dalı, Samsun

Otuz iki yaşında kadın hasta 2011 yılında öksürük, balgam ve nefes darlığıyla başvurdu. Fizik muayenesinde her iki akciğerde yaygın ronküsleri mevcuttu. Akciğer grafisi normal olarak değerlendirildi. Solunum fonksiyon testlerinde FVC %24, FEV1 %16, FEV1/FVC %59, FEF25-75 %21 idi. Çekilen toraks bilgisayarlı tomografisinde mediastinal lenfadenopati ve her iki akciğerde yaygın buzlu cam alanları izlendi.(Resim 1) Mediastinoskopik biyopsi sonucu reaktif lenf nodu gelen hastanın takiplerinde pulmoner hipertansiyon gelişmesi ve nefes darlığında artış olması nedeniyle tanısal amaçlı sağ orta lobdan wedge rezeksiyon yapıldı. Patolojisi panbronşiolit olarak değerlendirildi. İki yıl süresince kortikosteroid tedavisi aldı. Son bir yıldır sık sık pnomoni nedeniyle hastahaneye yatışı yapıldı. Tüberkülin cilt testi anejikti. Yapılan tetkiklerinde immünglobulin G, A ve C4 seviyelerinin düşük olması nedeniyle yaygın değişken immün yetmezlik tanısı aldı. IVIG tedavisi başlanan hastanın tedavi sonrası hastahaneye yatışı olmadı.

Resim 1- Hastanın başvuru sırasındaki yüksek çözünürlüklü bilgisayarlı tomografi görüntüsü



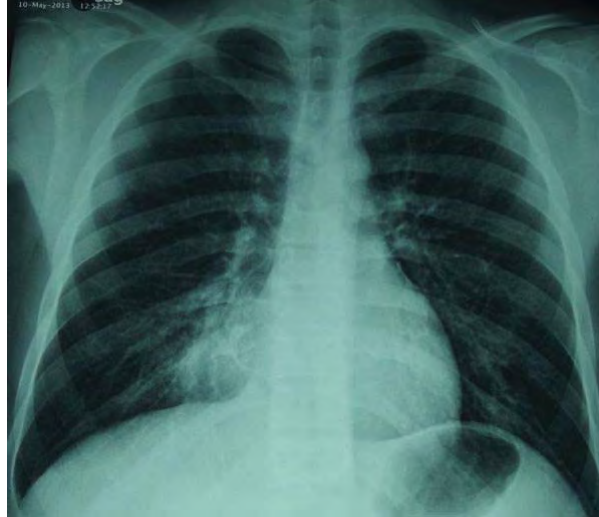EP-101

SAĞ ORTA LOBDA LİPOİD PNÖMONİ

Ömer Ayten, Ersin Demirer, Gulhan Ayhan, Dilaver Tas, Faruk Çiftçi
Gata Haydarpaşa Eğitim Hastanesi Göğüs Hastalıkları Servisi

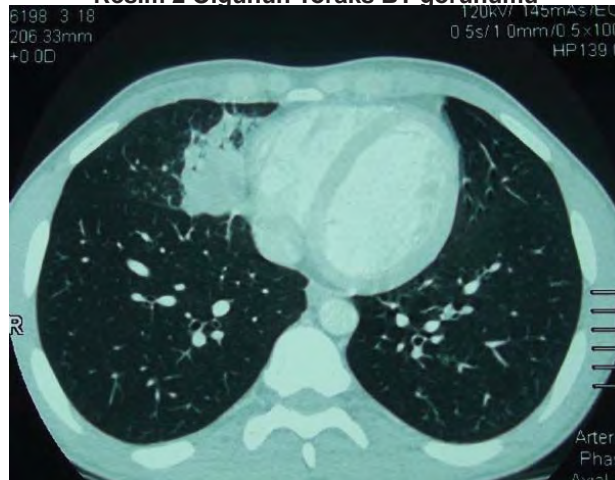
Hidrokarbon pnomonisi petrol veya diğer hidrokarbon ürünlerinin aspirasyonuna bağlı gelişen nadir bir durumdur. Hastalık gelişmekte olan ülkelerde daha çok ateş yeme gösterisi yapanlarda, çocuklarda ve zeka geriliği olanlarda petrol veya diğer hidrokarbon ürünlerinin yanlışlıkla aspirasyonu sonucunda görülür. Hastalar sıklıkla öksürük göğüs ağrısı ve ateş gibi nonspesifik semptomlarla başvururlar. Radyolojik olarak konsolidasyonlar, buzlu cam alanları, pnömoseller ve plevral efüzyonlar izlenebilir. Radyolojik bulgular sıklıkla her iki alt lobda veya sağ orta lobda olabilir. Tedavide semptomatik tedavinin yanında antibiyotik ve kortikosteroidler kullanılabilir. 21 yaşında erkek hasta. Yakınması yok. İki gün önce yanlışlıkla mazot içme sonrası bulantı kusma yakınması olması üzerine kontrol amaçlı akciğer grafisi çekilmiş. PA akciğer grafisinde sağ parakardiyal düzensizlik saptanması üzerine başvurdu. Hastanın solunum sistemi muayenesinde oskültasyonda sağ meme altında inspiratuvar raller duyuldu. Diğer sistem muayeneleri tabii idi. Hastanın AKB;110/60 mmHg, Ateş;36.2, Nabız;80/dakika ve SpO2;%98 (oksijensiz) ölçüldü. Hastanın tam kan sayımında; WBC;9.90 Hb;13.9, Htc; 39.1, Plt; 247.000, RBC;4.49 idi. Rutin biyokimyasında anormallik saptanmadı. ESR 24 mm/s ve CRP 45.1 mg/l ölçüldü. PA akciğer grafisinde sağ parakardiyal alanda düzensiz sınırlı heterojen dansite artımı izlendi (Resim 1). Toraks BT de sağ akciğer orta lob medial segmentin büyük kısmını dolduran lateral segmente uzanım gösteren içerisinde hava bronkogramlarının ve çevresinde tree in bud görünümünün eşlik ettiği konsolide alan izlendi (Resim 2). Bronkoskopide sağ orta lob medial segment ağzında sarı renkli sekresyon izlendi. Diğer bronkoskopi bulguları normal idi. Sağ akciğer orta lobdan alınan bronş lavajı ARB negatif saptandı. Lavaj nonspesifik kültüründe üreme olmadı. Bronş lavaj sitolojisi malignite negatif raporlandı. Hastaya seftriakson 2gr/gün ve metilprednizolon 40 mg / gün başlandı. Tedaviyle kısmi radyolojik yanıt alınan hasta bir süre sonra tekrar değerlendirmek üzere taburcu edildi.

Resim 1 Olgunun PA akciğer grafisi



Sağ parakardiyal alanda düzensiz sınırlı heterojen dansite artımı

Resim 2 Olgunun Toraks BT görünümü



Sağ akciğer orta lob medial segmentin büyük kısmını dolduran lateral segmente uzanım gösteren içerisinde hava bronkogramlarının ve çevresinde tree in bud görünümünün eşlik ettiği konsolide alan

EP-102

FARKINDALIK İÇİN YENİ BİR TANI ÖNERİSİ: BRONŞ- İMMÜN YETMEZLİK- EKTAZİ

Mustafa Güleç¹, Fevzi Demirel¹, Uğur Muşabak¹, Özgür Kartal¹, Sait Yeşillik¹, Abdullah Baysan¹, Ergun Uçar², Osman Şener¹

¹Gülhane Askeri Tıp Fakültesi, İmmünoloji ve Allerji Hastalıkları BD, Ankara

²Gülhane Askeri Tıp Fakültesi, Göğüs Hastalıkları AD, Ankara

GİRİŞ: Primer İmmün Yetmezlikler erişkin hastalarda farklı organ ve dokuların fonksiyon kaybı olarak kendini gösterdiğinden tanı aşamasında akla geç gelmekte, morbidite ve maliyet artışına neden olmaktadır. En sık solunum ve sindirim sistemi yakınmaları ile gözlenmektedir. Bu bildiriye yirmi yılı geçen bir zamandır kronik öksürük ve ardından bronşektazi tanısı ile takip edilen yaygın değişik immün yetmezlik(YDİY) olgusu irdelenecektir.

OLGU: Kırk dokuz yaşındaki erkek hasta bir kimya laboratuvarında kimyager olarak çalışmakta olup yirmi yıldır devam eden sık üst solunum yolu enfeksiyonu(ÜSYE) geçirme hikayesi mevcuttur. Düzensiz aralıklarla ortaya çıkan, kilo kaybına neden olan ishal yakınması da vardır. Hastanın solunum yakınmaları 2009 yılından itibaren artmış, pnömoni ve ampiyem tanıları ile değişik hastanelerde yatırılarak tedavi görmüştür. Hastaya 2012 yılında bronşektazi tanısı ile sol alt lobektomi operasyonu yapılmıştır. Operasyon sonrasında genel durumu bozulan hasta yoğun bakıma yatırılmış, yapılan tetkiklerde YDİY tanısı konularak IVIG tedavisi başlanmıştır. Halen solunum ve sindirim sistemi yakınmaları tedavi ile kontrol altındadır.

TARTIŞMA: YDİY, immün sistemin hümorale bölümünün ön planda etkilendiği bir klinik tablodur. En sık solunum, sindirim ve deri ile ilgili yakınmalarla kendini gösterse de organa spesifik muayene ve tedavi nedeni ile altta yatan gerçek tablo sıklıkla atlanmaktadır. Bizim olgumuzdaki yirmi yıllık sık tekrarlayan ÜSYE öyküsü, kilo kaybı ve ishal, ardından gelişen bronşektazi, etiyolojisi bulunamamış ampiyem gibi veriler immün yetmezliğin önemli ip uçlarıdır. Anamnez; hasta muayenesinin temel taşıdır.

EP-103

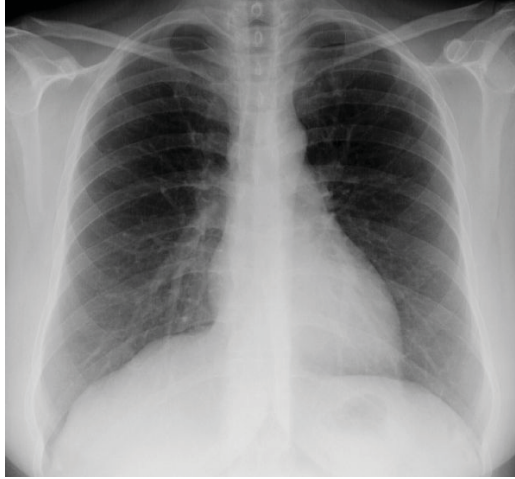
TESADÜFEN TANI KONULAN SJÖGREN OLGUSU

Tuncer Özkısa, Deniz Doğan, Nesrin Baygın, Cantürk Taşçı, Ergün Uçar
Gata Askeri Tıp Fakültesi, Göğüs Hastalıkları Ana Bilim Dalı, Ankara

OLGU: 44 yaşında bayan olgu, yaklaşık bir-iki aydır devam eden ateş yüksekliği ve terleme şikayetlerine son bir haftadır eklenen öksürük şikayeti ile ayaktan müracaat etti. Ateş yüksekliği ve terleme şikayetlerinin bir ay kadar önce başladığını ve günün hemen her saatinde olduğunu ifade etmekteydi. Günde bir kez ve her gün olan ateş yüksekliği en çok 38.4'e kadar çıkmakta ve parasetamol ile düşmekteymiş. Solunum sistemi ve diğer sistem muayene bulguları normal idi. Tam kan, ESR, Biyokimya parametreleri, CRP ve Prokalsitonin tetkikleri normal idi. PA akciğer grafisi normal idi (Resim 1). Olguya yüksek rezolüsyonlu akciğer tomografisi (YRBT) tetkiki planlandı. YRBT'de sağ alt lob süperior segmentte buzlu cam alanı ve nodüler pnömonik infiltrasyon alanı izlendi (Resim 2). Olguya toplumda gelişen pnömoni tanısı ile antibiyoterapi başlandı. Bir hafta sonra kontrolü yapılan olgunun şikayetlerinde kısmen de olsa düzelme mevcuttu. Bu dönemde uzamış ateş etyolojisine yönelik olası konnektif doku hastalıkları yönünden Romatoloji konsültasyonu da planlanmıştı. İlgili klinik tarafından olguya söjgren hastalığı tanısı konularak kortikosteroid (KS) tedavisi başlandı. KS tedavisi ile bir-iki aydır devam eden tüm şikayetlerinde anlamlı derecede düzelme gözlemlendi. Bu arada tekrar sorgulamada ağız kuruluğu şikayetinin de uzun zamandan bu yana olduğunu ancak terleme şikayetinden dolayı önemsemediğini ifade etti.

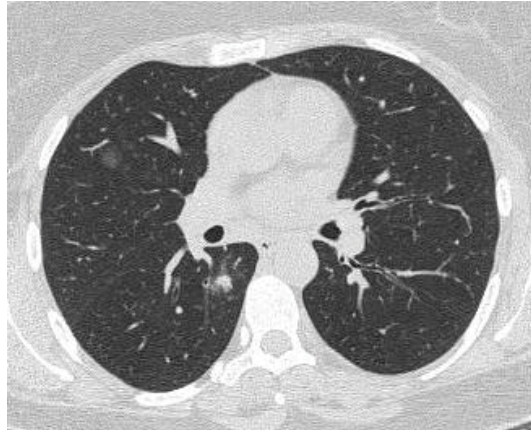TARTIŞMA: Bilindiği üzere Sjögren sendromu sıklıkla 45 yaşının üzerindeki kadınlarda ortaya çıkmaktadır. Genellikle uzun süredir devam eden ağızda ve gözlerde kuruma şikayetleri ile müracaat eden hastalarda klinisyeni Sjögren tanısına götüren de bu şikayetler olmaktadır. Konnektif doku hastalıkları bilindiği gibi önemli bir ateş yüksekliği nedenidir. Biz bu olgu sunumu ile uzamış ateş yüksekliği etyolojisinde konnektif doku hastalıklarının önemini vurgulamak istedik.

Resim1



Normal PA akciğer grafisi.

Resim2



Sağ alt lob süperior segmentte buzlu cam alanı ve nodüler pnömonik infiltrasyon alanı.

EP-104

WARFARİN KULLANIMINA BAĞLI ALVEOLER HEMORAJİ: OLGU SUNUMU

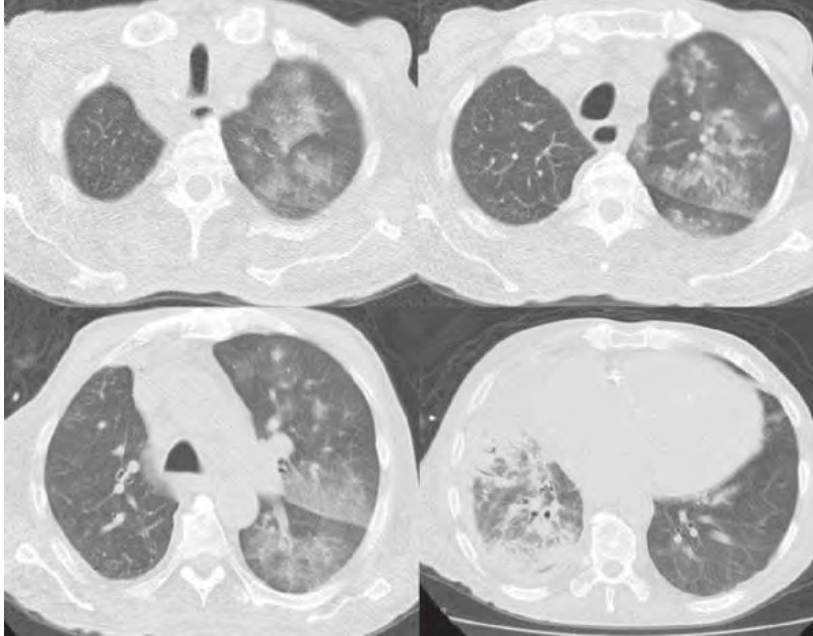
Ersin Şükrü Erden¹, Ertan Tuncel¹, Mesut Demirköse¹, Nesrin Atçı², Eyüp Büyükkaya³¹Mustafa Kemal Üniversitesi, Tıp Fakültesi, Göğüs Hastalıkları Ana Bilim Dalı, Hatay²Mustafa Kemal Üniversitesi, Tıp Fakültesi, Radyoloji Ana Bilim Dalı, Hatay³Mustafa Kemal Üniversitesi, Tıp Fakültesi, Kardiyoloji Ana Bilim Dalı, Hatay

Diffüz alveoler hemoraji pulmoner mikrovasküler dolaşımdan kaynaklanan ve hayatı tehdit eden bir patolojidir. Hemoptizi, hematokrit düşüşü, hipoksemik solunum yetmezliği ve yaygın pulmoner infiltrasyonlar ile karakterizedir. Etyolojisinde; sistemik vaskülitler, bağ dokusu hastalıkları, infeksiyonlar, hemostatik bozukluklar, bazı toksik ajanlar, ilaçlar, maligniteler gibi birçok neden yer almaktadır. Warfarin kullanımına bağlı alveoler hemoraji nadir görülen bir komplikasyondur. Burada biz warfarin kullanımına bağlı gelişen bir alveoler hemoraji olgusu sunuyoruz.

67 yaşında erkek hasta, öksürük ve kanlı balgam şikâyeti ile acil servise başvurdu. Kalp yetmezliği ve DM öyküsü olan hasta atriyal fibrilasyon nedeniyle warfarin 5 mg/gün kullanıyordu. Fizik muayenede; Genel durum orta, şuur açık, koopere, oryante, TA:130/95 mmHg, Nb:105/dk, Solunum sayısı:20/dk, Ateş:36°C. KVS: S1 (+), S2 (+), taşiaritmik. SS: Sağ akciğer bazalde solunum sesleri azalmış, yer yer solunum seslerinde kabalaşma mevcut. Laboratuvar incelemesinde; Hb:4.5g/dL, Htc:15, Beyaz Küre:9500/μL, Trombosit: 200000/μL, APTT:93, PT:46.9, İNR:4.33 ve arteriyel kan gazı incelemesi: pH:7.31, PCO2:48, PO2:65, HCO3:23, sO2:%88 saptandı. Ekokardiografi de; EF:%15-20 LV sistolik fonksiyonları azalmış, septum akinetik, inferior duvar hipokinetik, 1-2° MY, 1-2° TY tespit edildi. Toraks BT de bilateral akciğerlerde tüm akciğer loblarını tutan dağınık yerleşimli ağırlıklı olarak santral bronkovasküler dağılım gösteren buzlu cam alanları, intralobüler septal kalınlaşmalar ile birlikte yamalı konsolide alanlar görüldü. Hastada renal ve hepatik bozukluk tespit edilmedi ayrıca otoimmün hastalık, romatolojik hastalık düşündürecek bulgu saptanmadı. Hastada mevcut bulgularıyla warfarin kullanımına bağlı pulmoner hemoraji düşünüldü. Taze donmuş plazma, K vitamini tedavisi verildi ve eritrosit süspansiyonu replasmanı yapıldı. İNR değeri 1.6, APTT değeri 52'ye gerileyen ve hemoraji bulgusu izlenmeyen hasta kardiyak patolojileri açısından kardiyoloji kliniğine devir edildi.

Sonuç olarak, alveolar hemorajinin nadir nedenlerinden biri warfarin kullanımınıdır ve daha çok yüksek doz alımına bağlı ortaya çıkar. Warfarinin neden olduğu alveolar hemoraji genelde ciddi seyrederek fetaldir. Warfarin kullanmakta olan hastalarda nefes darlığı, hemoptizi gibi semptomların varlığında ya da hipoksi tespit edildiğinde ayırıcı tanıda mutlaka DAH akla getirilmelidir. Warfarin kullanımına bağlı DAH nadir görülmekle birlikte erken tanı ve tedavi hayat kurtarıcı olabilir.

Resim 1



Toraks BT aksiyel kesitte bilateral akciğerlerde dağınık yerleşimli buzlu cam alanları, intralobüler septal kalınlaşmalar ve konsolide alanlar görülmekte

EP-105

SEKSEN İKİ YAŞINDA TANI ALAN HEREDİTER HEMORAJİK TELENJEKTAZİ OLGUSUAyşe Nur Soytürk¹, Habibe Hezer¹, Tuba Öğüt¹, Elif Babaoğlu¹, Ayşegül Karalezli¹, Hatice Canan Hasanoğlu²¹Atatürk Eğitim Araştırma Hastanesi Göğüs Hastalıkları Kliniği, Ankara²Yıldırım Beyazıt Üniversitesi Tıp Fakültesi Göğüs Hastalıkları Kliniği, Ankara

Hereditör hemorajik telenjektazi (HHT) otozomal dominant geçiş gösteren sistemik fibromuskuler displazidir. Mukozal, dermal ve visceral telenjektaziler ile karakterizedir. Epistaksis hastalığının karakteristik bulgusudur. Akciğer tutulumu sıklıkla pulmoner arteriovenöz malformasyon şeklindedir. Burada interstisyel akciğer hastalığı ile nadir görülen hereditör hemorajik telenjektazi birlikteliği olan bir olgu sunulmaktadır. 82 yaşında erkek hasta 3 aydır olan nefes darlığında artış, öksürük ve ara ara olan balgam şikayetleri ile başvurdu. Hemoptizisi bulunmamaktaydı. Postero-anterior akciğer grafisinde her iki akciğerde retiküler infiltrasyonun yanında sağ akciğer üst zonda konsolidasyon alanı mevcut olan hasta interstisyel akciğer hastalığı ve pnömoni ön tanılarını ile hospitalize edildi. Özgeçmişinde koroner by-pass operasyonu mevcuttu, aort anevrizması nedeni ile kalp damar cerrahisi tarafından takip edilmekteydi. Son 2 yıldır sık epistaksis tariflemekteydi. 60 yıla yakın 2 paket/gün sigara öyküsü bulunan hasta 8 yıldır sigara içmemekteydi. Fizik muayenesinde dudak mukozasında, her iki ön kol cildinde ve parmaklarda yaygın telenjektazik görünümüleri mevcuttu. Her iki akciğerde skapula altında ve bazallerde ince raller duyulmaktaydı. Oksijensiz saturasyonu % 94 dü. Ayırıcı tanı amacıyla çekilen toraks bilgisayarlı tomografisinde asendan aort çapı 45 mm, arkus aorta 40 mm, desendan aort 38 mm ölçüldü. Her iki ana pulmoner arter belirgin genişlemişti, kalpte sol atriyum ve sol ventrikül ağırlıklı global büyüme ve yaygın koroner arter kalsifikasyonu mevcuttu. Akciğer parankim alanlarında apikal ve bazal periferik alanlarda belirginleşen interlobuler septal kalınlaşmalar, subplevral ve intraparakimal kistik değişiklikler ve milimetrik bronşiektaziler, sağda daha yoğun bilateral değişik lokalizasyonlarda yaygın buzlu cam görünümüleri ve retiküler formda infiltrasyonlar mevcuttu. Mediastenal ve hiler en büyüğü 20 mm'e ulaşan lenfadenopatiler, sağda 23 mm solda 14 mm ölçülen plevral effüzyon görüldü. Arterio-venöz malformasyon bulgusu yoktu. Hastanın kollajen doku markerları ANA pozitifliği dışında negatifti. ACE düzeyi düşüktü. Sık epistaksis öyküsü veren, dudak mukozasında ve her iki ön kol ve parmaklarda telenjektazik değişiklikleri olan hastada mevcut bulgularla osler weber rendu hastalığı düşünüldü. Göz muayenesinde ve kranial incelemesinde tutulum saptanmadı. Hereditör hemorajik telenjektazi (HHT) hastalığı nadir görülen bir hastalıktır. Olguların % 99 'u 60 yaş ve öncesinde tanı almıştır. Hastalığın akciğer tutulumu sıklıkla pulmoner arteriovenöz malformasyon şeklindedir. İnterstisyel akciğer hastalığı nedeni takip edilirken hastanın 82 yaşında hereditör hemorajik telenjektazi tanısı alması oldukça nadir bir durumdur.

EP-106

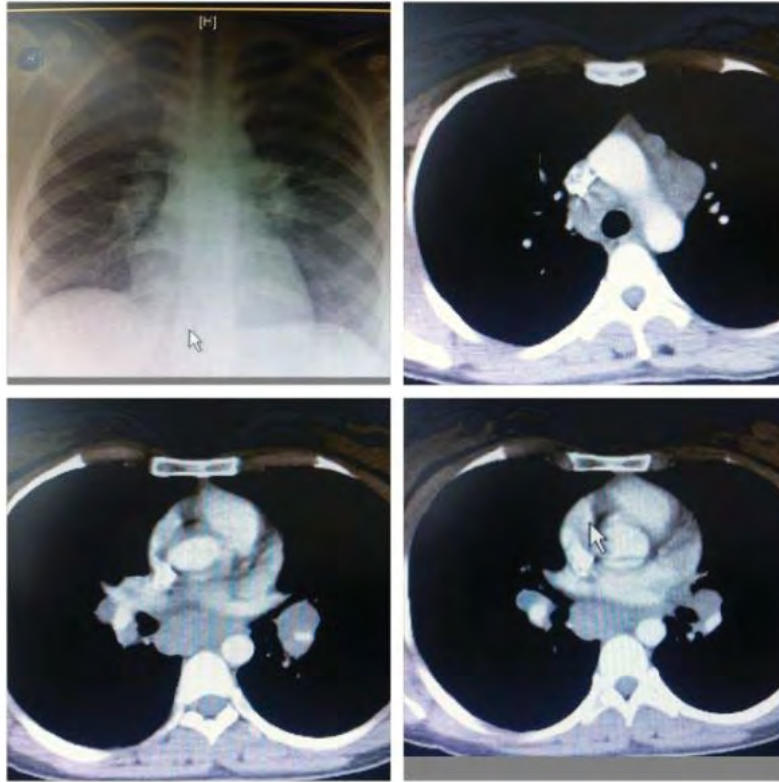
LÖFGREN SENDROMLU BİR OLGU

Didem Görgün, Erkan Kaba

Erzurum Bölge Eğitim ve Araştırma Hastanesi Göğüs Hastalıkları

Sarkoidoz etiyolojisi bilinmeyen, dokularda non kazeifiye granülomatöz nekroz ile karakterize multisistemik bir hastalıktır. Klinik olarak akciğer bulguları tabloya hakim olsa da g romatolojik bulguların ön planda olduğu sarkoidoz olguları bildirilmektedir. Löfgren sendromu artrit, eritema nodozum ve bilateral hiler lenfadenopati ile karakterize akut sarkoidoz tablosudur. 32 yaşında bayan hasta öksürük, bacaklarda kızarıklık, alt ve üst ekstremitte eklem yerlerinde şiddetli ağrı yakınmaları ile romatoloji poliklinigine başvurmuş. bacaklardaki kızarıklıklar eritemenodozum olarak değerlendirilmiş. Çekilen akciğer grafisinde bilateral hiler dolgunluk saptanarak polikliniğimize sevk edilmiş. Özgeçmişinde özellik tespit edilmedi. Fizik muayenesinde; ateş 37oC, TA 130/70, Nabız: 100/dakika, düzenli. solunum sesleri doğal, her iki bacak ön yüzde Eriteme nodozum ile uyumlu olabilecek hiperemik, ciltten hafif kabarık lezyonlar izlendi. akciğer grafisinde bilateral hiler dolgunluk mevcutu. parankim normaldi. Toraks BT de bilateral hiler ve multiple mediastinal lenfadenopatiler saptandı, Akciğer parankiminde patolojik lezyon tespit edilmedi. Yapılan laboratuvar incelemede:Lökosit:7700/mm3,Hb:11.2g/dl,PLT:394.000/mm3, sedimantasyon:8/saat, Tam idrar Tetkiki: Normal, Üre:23mg/dl, Kreatinin:0.6mg/dl, Ca:10.1mg/dl, P: 4.2mg/dl, Alb: 3.2gr/dl, Globulin:4.3mg/dl,ALP: 96Ü/L, CPK: 35Ü/L, Ürikasit:4.2mg/dl, SGOT: 35Ü/L, SGPT: 49Ü/L,Romatoit Faktör (-), CReaktifProtein: 8,94mg/dl olarak bulundu.24 saatlik idrarda Ca: 210 mg/ 24 saat (100-300)saptandı. El ve Ayak Grafleri normal,pelvis grafide sağ Sakroiliak eklem sklerotik,daralmış olarak görüldü. Tüberkülin Deritesti:0 mm olarak ölçüldü. Serum Anjiyotensin konverting enzim 19,2 normalsınırlarda idi. Solunum Fonksiyon Testinde obstruktif ve restriktif patern saptanmadı. Hastaya bronkoskopi yapıldı. Sol bronş sistemi üst divizyon ödemli olması dışında normal ve açık izlendi. sağ sekonder karina genişlemişti, üst lob oldukça ödemli idi, içine girilemedi. sağ alt paratrakeal, subkarinal, bilateral hiler lenf nodu iğne aspirasyonu yapıldı. sekonder karinadan biyopsi alındı. Patoloji yaymalarından tanı elde edilemedi. Hastaya mediastinoskopi yapılarak alınan lenf nodu biyopsi patolojisi non-nekrozitan granulatöz lenfadenit olarak raporlandı. Mevcut laboratuvar ve klinik bulguları ile hastada sarkoidoz düşünüldü. Göz dibi muayenesi normal olarak saptandı. Yaygın ve şiddetli eklem ağrıları olan hastaya romatoloji tarafından prednizolon 8mg başlanmıştır. Tedavinin ilk haftasında ağrıları belirgin şekilde geriledi. Steroid tedavisine devam edildi. 2. ay kontrolünde çekilen akciğer grafisi ve Toraks BT de lenfadenopatilerin gerilemiş olduğu görüldü.

radyoloji



olgunun akciğer grafisi ve toraks BT görüntüleri

EP-107

ATİPİK RADYOLOJİ İLE PREZENTE KRİPTOJENİK ORGANİZE PNÖMONİ (KOP)

Tuncer Özkısa, Deniz Doğan, Ufuk Turhan, Ferhat Onur Ural, Alper Gündoğan
Gülhane Askeri Tıp Akademisi, Göğüs Hastalıkları Ana Bilim Dalı, Ankara

COP "Cryptogenic organizing pneumonia-Kriptojenik organize pnömoni" ilk kez 1983 yılında olarak tanımlanmasından sonra, 1985 yılından yakın geçmişe dek BOOP "Bronchiolitis obliterans organizing pneumonia" olarak adlandırılmıştır. KOP'de tanı histopatolojik olarak alveoler duktuslar ve alveollerde fibroblastlar, kollajen ve fibrinli eksudanın oluşturduğu granülasyon dokusu tomurcuklarının görülmesi ile konmaktadır (Masson cisimcikleri) 72 yaşında erkek olgu, 15 gündür devam eden baş ağrısı ve uzun süredir olan nefes darlığı şikâyetleri ile acil servise başvurmuş. Acil Serviste hipoksemi saptanması ve PA akciğer grafide patolojik bulgular saptanması nedenleri ile Toraks YRBT tetkiki çekilmiş ve kliniğimizden konsültasyon istenmiş. Olgunun özgeçmişinde 50 paket/yıl sigara öyküsü bulunmakta idi. Yapılan muayenesinde hipoksemi (Satürasyon: 86) saptanan hastada, sağ hemitoraks bazalde ince-orta raller oskulte edilmekte idi. Çekilen PA akciğer grafisinde sağ orta zonda hiler bölgeden periferde uzanım gösteren hava bronkogramlarının eşlik ettiği konsolidasyon izlenmesi üzerine olgu, toplumda gelişen pnömoni olarak kabul edilerek interne edildi. Hemogramda WBC: 22500 (%81,3 nötrofil), kan biyokimyasında HSCRP: 176,8 mg/L, Sedim: 115 mm/h ve LDH: 490 U/L haricinde patolojik bulgu yoktu. HRCT'de sağ akciğer alt lobda plevra tabanlı ve fissürle sınırlı, yaygın yumuşak doku alanları ile alt lob mediobazal segment dışındaki tüm segmentlerde yer yer birleşme eğiliminde peribronkovasküler konsolidasyon alanları izlenmekte idi. Kültürleri alınarak parenteral solunum kinolonu başlandı. Verilen tedavi ile anlamlı klinik ve radyolojik düzelme izlenmemesi, olgunun sigara kullanması, ileri yaşta olması ve radyolojik görünümünün maligniteyi de düşündürmesi nedenleri ile bronkoskopi yapıldı. Bronkoskopide her iki bronş sisteminin lob ve segment ağızları açık ve normal izlenen hastanın sağ alt lob lateral segmentinden transbronşial parankim biyopsisi ve lavaj örnekleri alındı. Histopatolojik inceleme sonucunda, intraalveolar Masson Cisimcikleri izlendi. Olguya KOP tanısı ile steroid tedavisi başlandı. Tedavinin birinci ayın sonunda çekilen YRBT tetkikinde belirgin regresyon gözlenen hastanın tedavisine devam edildi. İleri yaşta toplumda gelişen pnömoni ile prezente olan olgularda tedavi ile yanıt alınamaması durumunda akciğer malignitesine ek olarak organize pnömonilerde ön tanı olarak akılda bulundurulmalıdır.

EP-108

TGP TANISI İLE HOSPİTALİZE EDİLEN HİPER EOZİNOFİLİK SENDROM OLGUSU

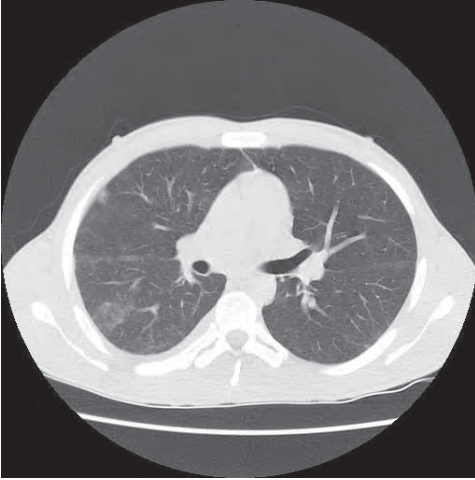Tuncer Özkısa, Deniz Doğan, Ufuk Turhan, Mehmet Aydoğan, Alper Gündoğan
Gülhane Askeri Tıp Akademisi, Göğüs Hastalıkları Ana Bilim Dalı, Ankara

Hipereozinofilik Sendrom (HES); asemptomatik eozinofiliden, hayatı tehdit eder nitelikte organ hasarına kadar geniş spektrumda karşımıza çıkabilir. Hastaların %12'sinde eozinofili tesadüfen tespit edilir. Bulgular nonspesifik (öksürük, gece terlemesi, halsizlik, iştahsızlık, kilo kaybı ve gastrointestinal semptomlar) olabilir. Ya da etkilenen organ bulguları vardır.

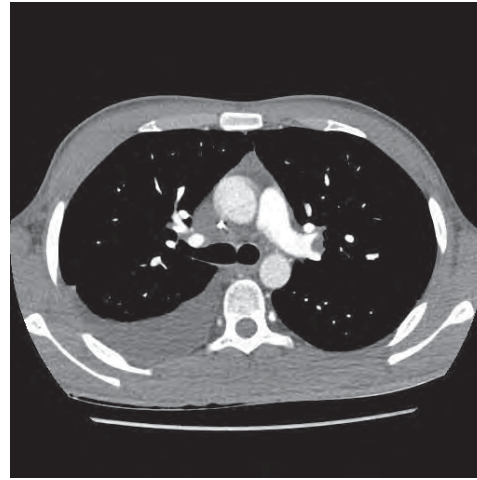21 yaşında erkek olgu, halsizlik ve yorgunluk şikayetleri ile ayaktan müracaat etti. Yaklaşık birbuçuk ay önce TGP tanısı ile tedavi başlanan ve son bir aydır tedavisiz istirahatte olan olgu, halsizlik ve yorgunluk şikayetlerinin tedavi görmekte olduğu TGP rahatsızlığına bağlı olduğunu düşünerek önce herhangi bir sağlık kuruluşuna müracaat etmemiş ancak şikayetlerinin artması üzerine müracaat ettiği sağlık kuruluşunda yapılan biyokimyasal tetkikler sonucunda tam kanda eozinofili izlenmesi üzerine hasta hematoloji servisine sevk edilmiş. Tarafımızdan konsültasyon istenen hasta yatağında görüldü ve yatak başı sağ hemitoraksa torasentez işlemi yapıldı. Hastanın plevral mayii'nde eozinofil infiltrasyonu izlendi. Yapılan kemik iliği biyopsisinde de eozinofilik hücre infiltrasyonu gözlemlendi. Eozinofili yapacak sekonder nedenler araştırıldı, ancak herhangi bir neden saptanmadı. Hastanın HRCT'sinde; sağ akciğerin değişik segmentlerinde yamasal buzlu cam dansiteleri, alt lob posteriorda daha belirgin olmak üzere periferde küçük konsolide alanlar mevcuttu. Pulmoner artere yönelik BT Anjiyografide; sol ana pulmoner arterde, sol akciğer üst lob arteri ile lingula arterlerinde, sol akciğer alt lob posterior segment arterlerinde pulmoner emboli ile uyumlu intralüminal dolma defektleri ve sağda en kalın yerinde yaklaşık 3 cm olarak ölçülen plevral mayii izlendi. Hasta kortikosteroid, antibiyotik ve anti-koagülan ile tedavi edildi. Tedavi ile klinik ve radyolojik olarak düzelleme sağlandı ve eozinofil sayısı normale döndü.

HES'da solunum sisteminde, pulmoner infiltrasyonlar, pulmoner fibrozis, plevral effüzyon, pulmoner emboli görülebilmektedir. Tam kan sayımında eozinofil sayısı yüksek olanlarda (>1500/mm³), HES akılda tutulmalı ve hipereozinofiliden etkilenen organ hasarlarına karşı dikkatli olunmalıdır.

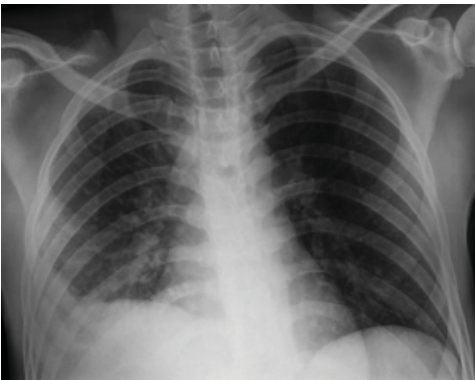
Resim 1



Resim 2

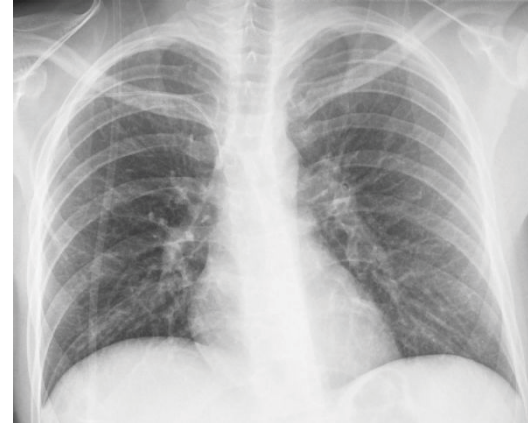

Resim 3



Tedavi öncesi

Resim 4



Tedavi sonrası

EP-109

MAC LEOD SENDROMU:2 OLGU NEDENİYLE

Özlem Saniye İçmeli, Baran Gündoğuş, Pakize Sucu, Merve Çiftci, Hatice Türker
SB İstanbul Süreyyapaşa Göğüs Hastalıkları ve Göğüs Cerrahisi EA Hastanesi

GİRİŞ: Swyer James/ Mac Leod sendromu seyrek görülen, pulmoner arterlerin hipoplazi ve/veya agenezisi ile karakterize akciğer parenkiminde hipoperfüzyona yol açan bir durumdur. radyolojik olarak tek taraflı ana bronşiyal hava yolu tıkanması olmadan fazla havalandırılan akciğer ile vaskülarite azalması ve ekspiryum sırasında hava tutulması olarak tanımlanır.Kliniğimizde tanı konulan iki olguyu literatürün ışığı altında tartışmak istedik.

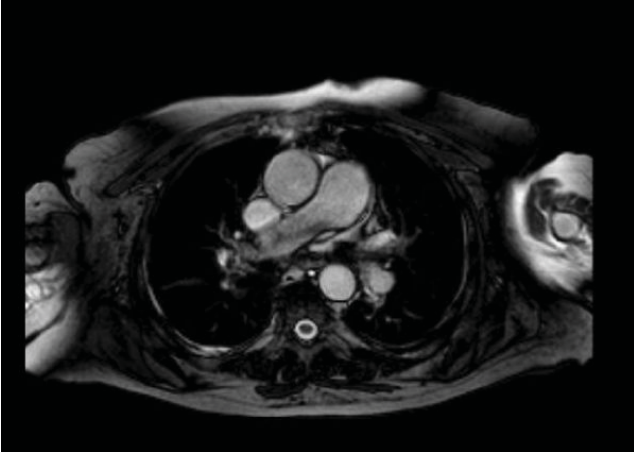OLGU: 63 yaşında erkek hasta, nefes darlığı ile kliniğimize başvurdu. 20 yıldır KOAH tanısıyla düzensiz ilaç kullanımı var. Özgeçmişinde hipertansiyon, koroner arter hastalığı ve çocukluğunda sıkı kılgeçirdiği akciğer enfeksiyonları mevcuttu. Fizik muayenede bilateral solunum sesleri azalmış, ekspiryum uzamış olarak duyuluyordu. Laboratuvar bulgularında özellik yoktu. Toraks BT'de pulmoner arter hipoplazik ve o alanda saydamlık artışı mevcuttu. Yapılan V-P sintigrafisinde sağ akciğer %15, sol akciğer %85 oranında solunuma katkıda bulunuyordu. 51 yaşında kadın hasta, öksürük, balgam çıkarma yakınmalarıyla kliniğimize başvurdu. Özgeçmişinde bronşiyal astım mevcuttu. Fizik muayenede bilateral solunum seslerinde azalmıştı. Lökositoz dışında laboratuvar incelemeleri normaldi. Toraks BT anjioda sol akciğerde belirgin hiperlüsensi mevcut olup parankimal vaskülarizasyonda azalma izlenmektedi. Mediastinel yapılar sağa deviyeydi.

SONUÇ: Konvansiyonel radyolojik bulguların yanı sıra yapılan ileri görüntüleme yöntemleriyle tanı konulan Mac Leod sendromlu iki olguyu erişkinlerde seyrek görülmesi nedeniyle sunmak istedik.

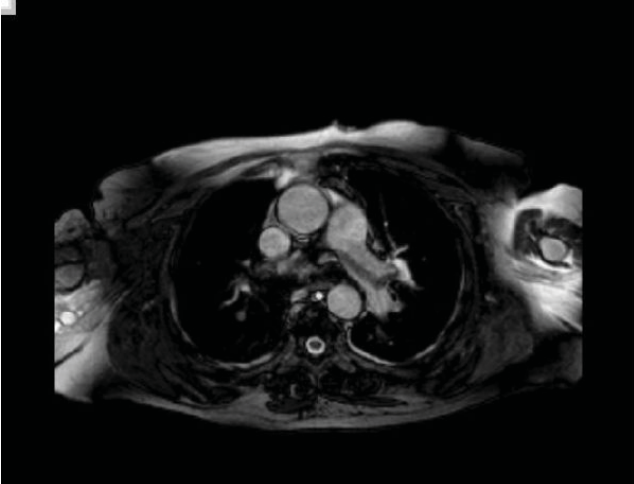
EP-110

KONTRASTSIZ PULMONER MR ANJİOGRAFİ İLE TANI KONULAN RENAL TRANSPLANTLI MASİF PULMONER TROMBOEMBOLİ OLGUSUFiliz Çulfacı Karasu¹, Hatice Kılıç¹, Elif Babaoğlu¹, Oktay Algın², Oktay Bağdatoğlu³, Hatice Canan Hasanoğlu⁴¹Ankara Atatürk Eğitim ve Araştırma Hastanesi Göğüs Hastalıkları Kliniği, Ankara²Ankara Atatürk Eğitim ve Araştırma Hastanesi Radyoloji Kliniği, Ankara³Ankara Atatürk Eğitim ve Araştırma Hastanesi Nefroloji Kliniği, Ankara⁴Yıldırım Beyazıt Üniversitesi Tıp Fakültesi Göğüs Hastalıkları Ana Bilim Dalı, Ankara

Renal transplantasyon sonrası pulmoner tromboemboli gelişiminin literatürde sadece olgu sunumu şeklinde olması ve kontrast madde verilemeyen hastada kontrastsız MR anjiografi ile masif pulmoner tromboemboli tanısı konulması nedeni ile olgu sunulmuştur. 58 yaşında bayan hasta; ani gelişen karın ağrısı, bulantı, kusma, nefes darlığı, baş dönmesi, senkop nedeni ile acile başvurdu. Bilinen 21 yıldır kronik parankimal böbrek hastalığı, 14 yıldır kronik böbrek yetmezliği nedeni ile rutin diyaliz öyküsü ve 4.5 ay önce kadavradan renal transplantasyon öyküsü mevcuttu. Mobilizasyonu sınırlı olan hastanın profilaktik antikoagulan alma öyküsü yoktu. Serum D-dimer düzeyi:4600 ng/ml olan hastanın yapılan alt ekstremite venöz dopler ultrasonografisinde sol yüzeysel femoral venden popliteal vene uzanan trombus saptandı. Ekokardiyografisinde ejeksiyon fraksiyonu % 60, sağ boşluklar geniş, Pulmoner arter basıncı: 40-45 mmhg saptandı. Elektrokardiyografisinde sinüs ritmi, göğüs derivasyonlarından V1-3 te T negatifliği vardı. CK-MB: 9 ng/ml (0-2.9), troponin 92 pg/ml (0-14), Pro-BNP: 7640 pg/ml olarak geldi. Renal transplantasyon olan hastaya toraks BT anjiografi yapılamadığı için radyoloji bölümü ile değerlendirilerek kontrastsız pulmoner arterlere yönelik manyetik rezonans anjiografi yapıldı. Her iki ana pulmoner arterde segmental dallara dek uzanan, kronik dönem rekanalize emboli ile uyumlu lineer dolma defektleri saptandı. Tansiyonları 90/60, kardiyak enzimleri yüksek ve sağ yüklenme bulguları olan hasta masif pulmoner tromboemboli olarak değerlendirildi Trombolitik tedavi olarak 50 mg Alteplaz (rt- PA) verildi. Komplikasyon gelişmedi. Hastanın nefes darlığı geriledi, oksijen saturasyonu ve tansiyonu normal seviyelere yükseldi. Literatürde transplant sonrası pulmoner emboli gelişimi tek bir olgu sunumu şeklinde bildirilmiş olup hastaya embolektomi uygulanmıştır. Olgumuzda ise trombolitik tedavi uygulanmıştır. Böbrek fonksiyon bozukluğu nedeniyle kontrast madde verilemeyen olgularda pulmoner arterlere yönelik kontrastsız MR anjiografi pulmoner tromboemboli tanısı koymada yeni, etkin ve güvenli bir seçenektir. Bu tür olgularda kontrastsız MR anjiografi alternatifi vurgulanmak istendi.

MASİF PULMONER TROMBOEMBOLİNİN KONTRASTSIZ MR ANJİO GÖRÜNTÜSÜ

sağ ana pulmoner arter tromboemboli görüntüsü

MASİF PULMONER TROMBOEMBOLİNİN KONTRASTSIZ MR ANJİO GÖRÜNTÜSÜ

sol ana pulmoner arter tromboemboli görüntüsü

EP-111

İLGİNÇ BİR SEPTİK EMBOLİ OLGUSU

Funda Uluorman¹, Can Sevinç², Özer Badak³, Zülkif Tanrıverdi³, Hüdayi Çatalyürek⁵, Erkan Yılmaz⁴

¹İzmir Atatürk Eğitim ve Araştırma Hastanesi, Göğüs Hastalıkları Kliniği, İzmir

²Dokuz Eylül Üniversitesi Hastanesi, Göğüs Hastalıkları Ana Bilim Dalı, İzmir

³Dokuz Eylül Üniversitesi Hastanesi, Kardiyoloji Ana Bilim Dalı, İzmir

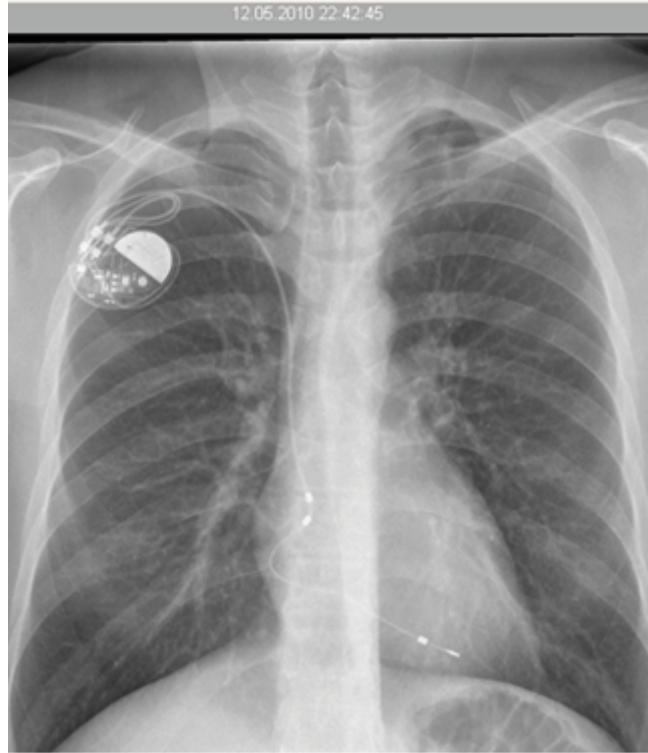
⁴Dokuz Eylül Üniversitesi Hastanesi, Radyoloji Ana Bilim Dalı, İzmir

⁵Dokuz Eylül Üniversitesi Hastanesi, Kalp Damar Cerrahisi Ana Bilim Dalı, İzmir

40 yaşında erkek hasta göğüs ağrısı nedeniyle acil servise başvurdu. Başvurusunda bilinç hafif uykuya meyilli idi. Vital bulguları; TA: 100/60 mmHg, Nabız: 68/dk solunum sayısı: 20 /dk ve ateş: 38,5 °C olarak saptandı. Kardiyak oskültasyonda tüm zonlarda 3/6 sistolik üfürüm duyuldu. Özgeçmişinde yaklaşık 1 yıl önce ritm sorunu nedeniyle pacemaker uygulandığı ve de hastanın mevcut şikayetleri başlamadan önce diş çekimi gerçekleştirdiği öğrenildi. Acil şartlarda yerinde uygulanan ekokardiyografide; LVEF %60, sağ atriyum içinde kalp pilinin ucu ile ilişkili ekojenite artışı gözlemlendi. Hastaya enfektif endokardit tanısı kondu ve uygun antibiyoterapi başlandı. İzleminde ciddi göğüs ağrısı yakınması olması üzerine toraks BT anjiyografi yapıldı ve sağ akciğer alt lob anterior segment pulmoner arterinde pulmoner emboli ile uyumlu vasküler dolum defekti olduğu gözlemlendi. Kalp pilinin endikasyonu tekrar değerlendirilip, çıkarılmasının daha uygun olacağı kanatına varıldı. Önce kalp damar cerrahi tarafından hasta operasyona alındı ve de kalp pili çıkarıldı. Etkin doz ve sürede antibiyoterapi ile enfeksiyonun kontrolü gerçekleştirildi. Tedavi süreci sonrası hasta sorunsuz bir şekilde evine taburcu edildi.

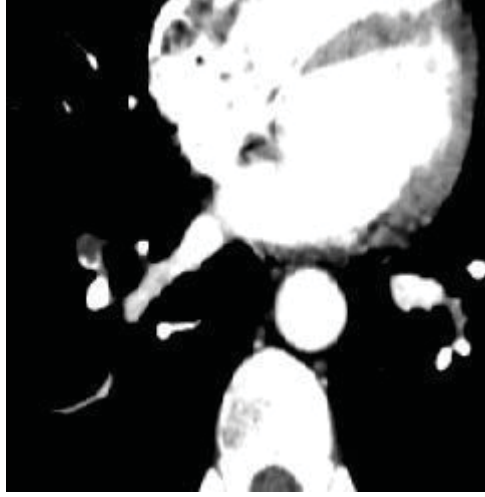
Toraks BT anjiyografideki pulmoner tromboemboliyi taklit eden dolum defektinin septik emboli ile ilişkili olduğu düşünüldü. Kalp pili ile medikal öykünün detaylı alınmasının, fizik muayene bulguları ve pulmoner tromboemboli düşünülen olgularda ekokardiyografi yapılmasının çok uygun ve yararlı yaklaşımlar olduğunu düşünmekteyiz. Yetersiz bir öykü alınmış olup, ekokardiyografi bulguları olmasaydı, mevcut toraks BT anjiyografisi bulguları, ateşi ve göğüs ağrısı ile bu olguya pulmoner tromboemboli tanısı konulup, uygun antibiyotikler yerine antikoagülan tedavi de verilebilirdi. Daha önceki yıllarda enfektif endokardit en sık olarak kapak patolojileri ya da venöz kateterler sonucu görülmesine rağmen, son zamanlarda kalp pili uygulaması da etiolojide yer almaya başlamıştır.

PAAC



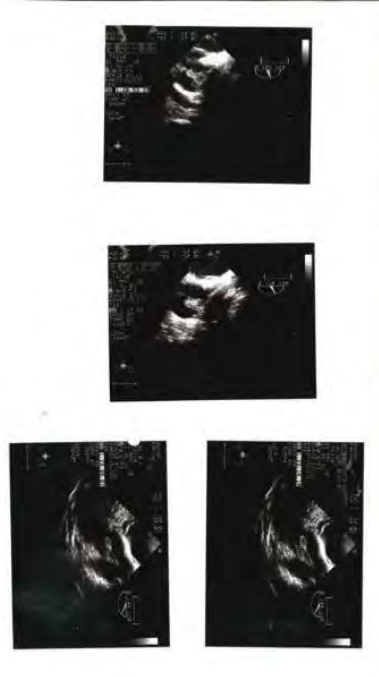PAAC grafisi

Toraks Bt



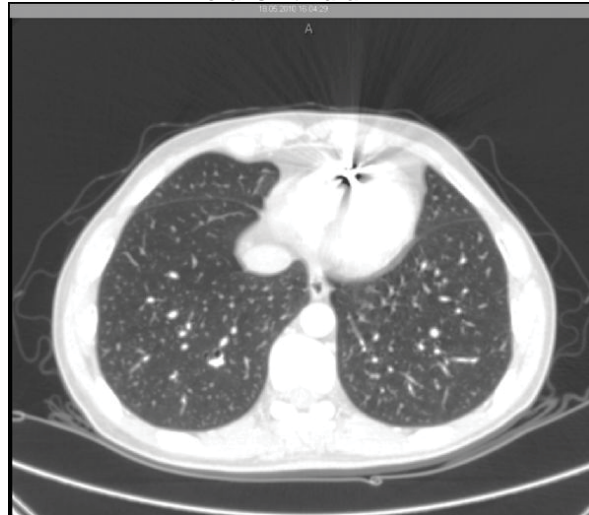
Sağ akciğer alt lob anterior segment pulmoner arterinde pulmoner emboli ile uyumlu vasküler dolum defekti olduğu gözlemlendi.

EKO Görüntüleri



Sağ atriyum içinde kalp pilinin ucu ile ilişkili ekojenite artışı gözlemlendi.

Toraks Bt Parankim



Parankim normal sınırlarda olarak izlendi.

EP-112

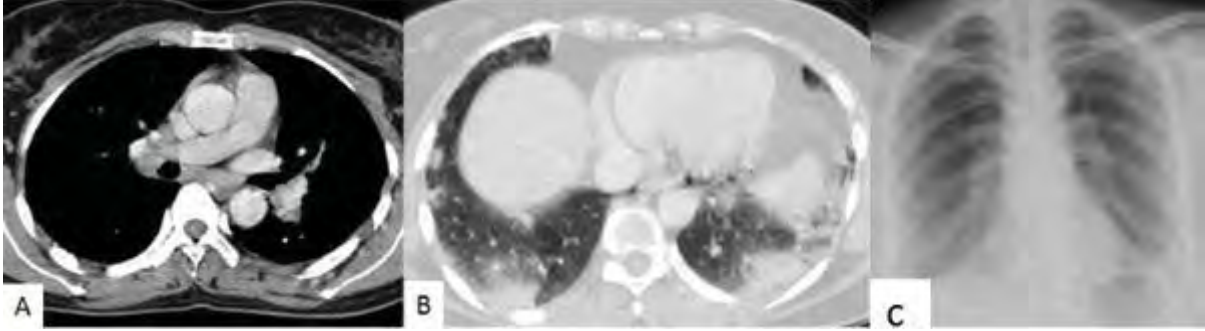
BİLATERAL HİLER LENFADENOPATİ İLE PREZENTE OLAN KRİPTOJENİK ORGANİZE PNÖMONİ OLGUSUHasan Kahraman¹, Mahmut Tokur², Hamide Sayar³, Mehmet Fatih İnci⁴¹Kahramanmaraş Sütçü İmam Üniversitesi, Tıp Fakültesi, Göğüs Hastalıkları Anabilim Dalı, Kahramanmaraş²Kahramanmaraş Sütçü İmam Üniversitesi, Tıp Fakültesi, Göğüs Cerrahisi Anabilim Dalı, Kahramanmaraş³Kahramanmaraş Sütçü İmam Üniversitesi, Tıp Fakültesi, Patoloji Anabilim Dalı, Kahramanmaraş⁴Kahramanmaraş Sütçü İmam Üniversitesi, Tıp Fakültesi, Radyoloji Anabilim Dalı, Kahramanmaraş

GİRİŞ: Kriptojenik Organize pnömoni (COP), intra-alveolar alanda fibroblast, miyofibroblastlar ve kollajen içeren granülasyon dokusu gelişmesi ile tanımlanan nedeni bilinmeyen patolojik bir durumdur. Görüntüleme olarak en sık multipl alveoler opasiteler, soliter ve infiltratif opasiteler şeklinde presente olur. Diğer nadir presentasyonlar ise: multipl kitle veya nodüller, bronkosentrik konsolidasyon, düzensiz çizgi veya bantlar ve perilobular opasiteler dir. Lenfadenopati çok nadiren COP ile ilişkilendirilmiştir.

OLGU: Otuz sekiz yaşında kadın hasta, 4 haftadır devam eden, inatçı kuru öksürük, kilo kaybı, iştahsızlık, aralıklı hafif ateş, yorgunluk, halsizlik ve nefes darlığı yakınması ile kliniğimize başvurdu. Anamnezinde iki yıl önce benzer şikâyetleri ile kliniğimize geldiği, eritema nodozum ve bilateral hiler lenfadenopati bulguları ile sarkoidoz tanısı aldığı ve 12 ay kortizon tedavisi aldığı saptandı. Radyolojik görüntüler Resim-1'de gösterilmiştir. Özgeçmişinde başka bir özellik yoktu. Kan tahlillerinden CRP:32mg/dL, ESR: 66 mm/h dışında normaldi (kalsiyum: 9.9 mg/dL, RF, P ve C-ANCA negatif). SFT'de hafif restriksiyon ve DLCO 77% olarak saptandı. FOB tetkiki non-diagnostik idi. Açık akciğer biopsisi yapıldı. Biyopsi de bronşiyol ve alveol kese ve lümenlerinde fibroblast ve lenfosit içeren granülasyon dokusu ve Masson sicimleri olarak da adlandırılan alveoler alanlarda yuvarlak nodüler granülasyon dokusu saptandı (Resim-2). Hastaya COP tanısı kondu.

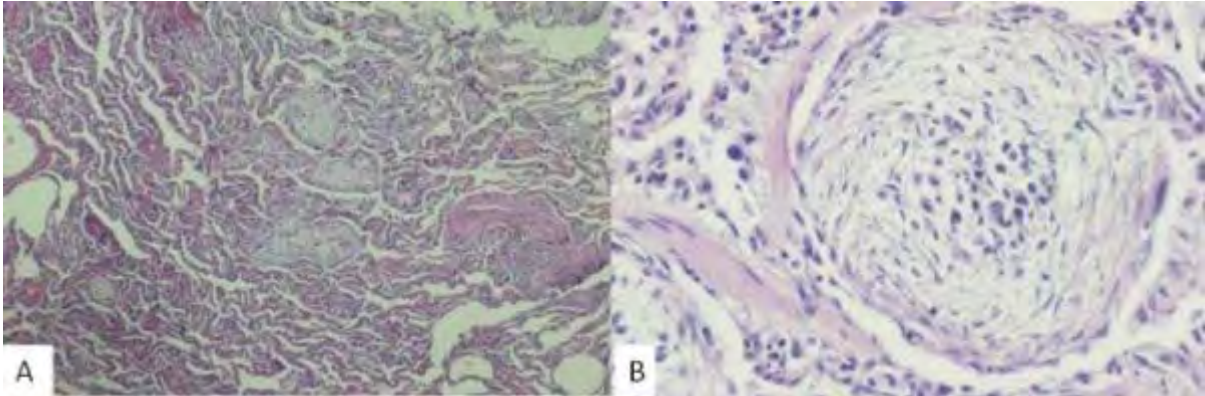
SONUÇ: Vakamız, bilateral hiler ve mediastinal lenfadenopati ile presente olan ikinci COP olgusudur. COP, hem klinik hem de radyolojik olarak sarkoidoz görünümü verebilir, bilateral hiler ve mediastinal lenfadenopati saptanan olguların ayırıcı tanısında da yer almalıdır

Resim-1



A,B: BT'de periferik yerleşimli konsolidasyon ve nodüller ile bilateral hiler ve mediastinal bölgede belirgin lenfadenopatiler saptandı. C: P-A grafisinde bilateral hiler LAP ve bilateral üst ve orta zondalarda nodüller ve sol alt lob da konsolidasyon saptandı.

Resim-2



A: Bronşiyoller, alveolar kanal ve alveolda granülasyon doku tıkaçları gözükmemektedir (HEX40). B: Masson sicimleri olarak da adlandırılan yuvarlak nodüler granülasyon dokusu gözükmemektedir (HEX200).

EP-113

MASIF HEMOPTİZİ İLE BULGU VEREN BİR PRİMER ANTİFOSFOLİPİD ANTİKOR SENDROMU OLGUSU

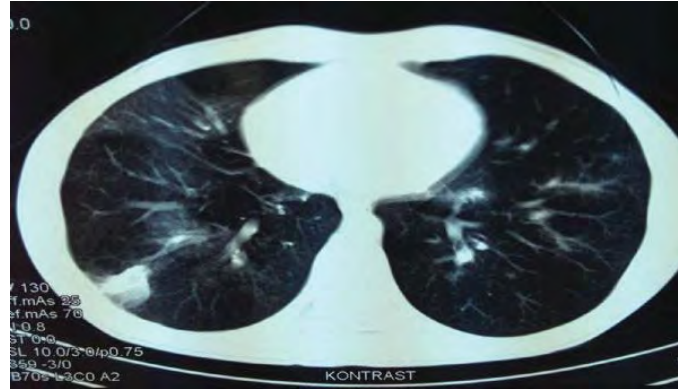
Arzu Ertürk¹, Nermin Çapan¹, Hacer Aksit Yaşar¹, Nevin Taci Hoca¹, Ülkü Yazıcı²¹Atatürk Göğüs Hastalıkları ve Göğüs Cerrahisi Eğitim ve Araştırma Hastanesi, Göğüs Hastalıkları Kliniği, Ankara²Atatürk Göğüs Hastalıkları ve Göğüs Cerrahisi Eğitim ve Araştırma Hastanesi, Göğüs Cerrahisi Kliniği, Ankara

GİRİŞ: Antifosfolipid sendromu (APS), serumda uzun süre antifosfolipid antikorların varlığı, venöz ya da arteriyel trombozlar, tekrarlayıcı gebelik kayıpları veya trombositopeniyle karakterize sistemik otoimmün bir hastalıktır. Başka majör otoimmün hastalık olmadan bulunuyorsa primer, majör otoimmün bir hastalıkla beraberse sekonder APS olarak sınıflanır.

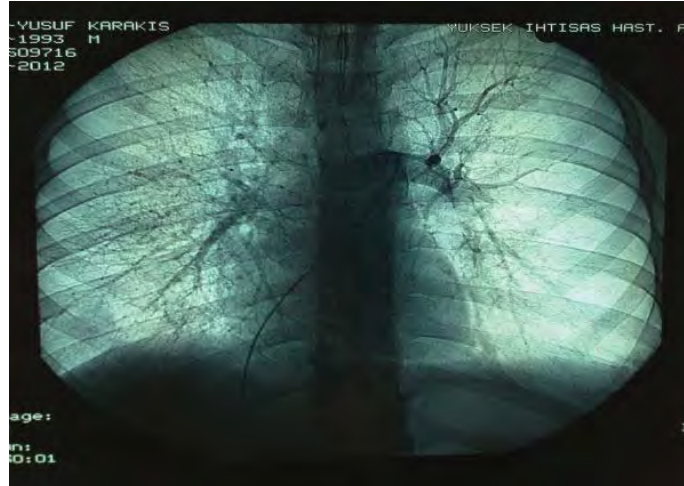OLGU: 19 yaşında, erkek hasta, kliniğimize ateş, sırt ağrısı, öksürük ve 150cc/gün hemoptizi yakınması ile başvurdu. Üç paket/yıl sigara içiciliği dışında öz ve soy geçmişinde özellik yoktu. Hastanın ateş yüksekliği dışında fizik muayenesinde patolojik bir bulgu saptanmadı. Laboratuvar incelemelerinde anemi ve CRP yüksekliği saptandı. Akciğer grafisinde sağ alt zonda noduler dansite artışı, sol kostofrenik sinus kapalı izlendi. Toraks Bilgisayarlı Tomografisinde sağ orta-alt zonda ve sol alt zonda bant yapılarının eşlik ettiği buzlu cam tarzında noduler konsolide görünümde infiltrasyon, sol alt lob superiorda noduler infiltrasyon saptandı (Resim-1). Antibiyotik tedavisi başlandı. Fiberoptik Bronkoskopide sağ alt lob laterobazal segmentte aktif kanama gözlemlendi. Yatışının 13. gününde masif hemoptizi gelişen hasta yoğun bakıma alındı, çift lümenli tüp ile entübe edildi. Alveolar Hemoraji Sendromu, Behçet hastalığı ön tanıları ile 1000 mg/gün pulse metil prednisolon ve 1 gr/gün siklofosfamid tedavisi başlandı. Pulmoner digital subtraction angiografi (DSA) çekildi. DSA'da sol pulmoner arterin alt lobar dallarında subtotal okluziyona neden olan dolum defekti izlendi (Resim-2). Yatışında gönderilen Antikardiyolipin IgG ve IgM, Antifosfolipid IgM pozitif saptanması üzerine APS düşünülerek düşük molekül ağırlıklı heparin tedaviye eklendi ve bu tedavilerle hemoptizi kontrol altına alındı, genel durum düzeldi. Hastada solda düşük ayak gelişti ve kalıcı oldu, warfarin tedavisine geçildi. Yatışından 6 hafta sonra tekrarlanan antikardiyolipin antikorları pozitif saptandı. Pulmoner arter trombozu olması, alveolar hemoraji gelişmesi ve antikardiyolipin antikor pozitifliği, 6 hafta ara ile 2 ölçümde pozitif bulunması, beraberinde otoimmün hastalık bulunmaması nedeniyle Primer APS tanısı konuldu. Oral antikoagulan ve steroid tedavisi azaltılarak devam edilirken tedavinin 5. ayında bulanık görme şikayeti üzerine sağ retinal ven trombozu saptandı ve steroid dozu (16mg/gün) azaltılmadı. Takiplerinde retinal ven trombozu kontrol altına alındı. Steroid (8mg/gün) ve oral antikoagulan tedavisi ile hasta kliniğimizde halen takiptedir.

AMAÇ: Bu olgu APS' nun hayatı tehdit edebilecek masif hemoptizi ve pulmoner emboliye neden olabileceğini ve hemoptizinin nadir bir nedeni olarak özellikle genç hastalarda APS düşünülmesi gerektiğini vurgulamak amacıyla sunulmuştur.

Resim-1



Resim-2



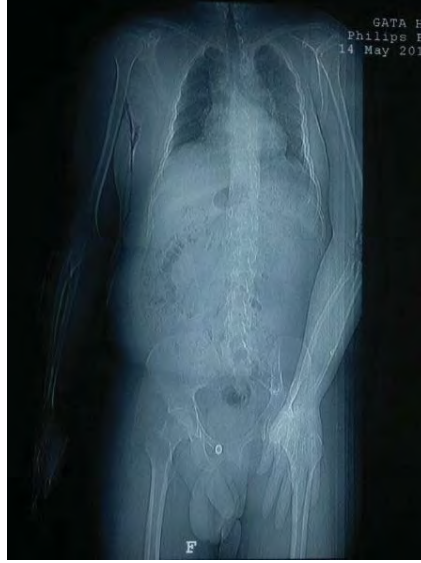EP-114

YETİŞKİN YAŞA ULAŞMIŞ JEUNE SENDROMU OLGUSU

Nurettin Yiyit, Akın Yıldızhan, Fatih Hikmet Candaş, Rauf Görür, Turgut Işıtmangil
Gata Haydarpaşa Eğitim Hastanesi, Göğüs Cerrahisi Servisi, İstanbul

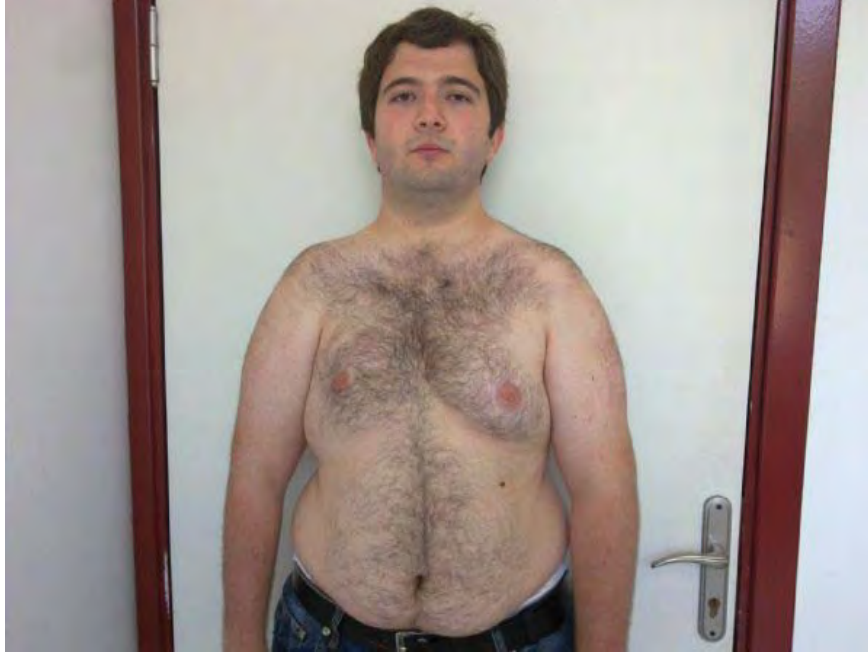Jeune sendromu veya asfiksik torasik distrofi küçük ve dar bir göğüs kafesi ve buna bağlı solunum sıkıntısı ile karakterize, bir çok organ anomalisinin eşlik ettiği oldukça nadir bir hastalıktır. Hastalar genellikle ilk yaşta solunum sıkıntısı ve komplikasyonları nedeniyle kaybedilmektedir. 25 yaşında erkek bir hasta jeune sendromu tanısıyla kliniğimize başvurdu. Hastanın göğüs kafesinin küçük ve dar olduğu göğüs kafesi çapının tranvers ve sagittal çapının kısa olduğu radyolojik olarak tespit edildi. Yetişkin Jeune sendromlu hasta çok az sayıda bildirilmiştir. Hastaların prognozunu solunum sıkıntısı belirlemektedir. Yaşla solunum problemleri gerilemektedir. Zamanla böbrek ve karaciğer hasarı gelişebilmektedir. Bu nedenle bu hastalara doğumdan itibaren yoğun solunum desteği verilmesi, karaciğer ve böbrek fonksiyonlarının takip edilmesi önemlidir.

Resim 1



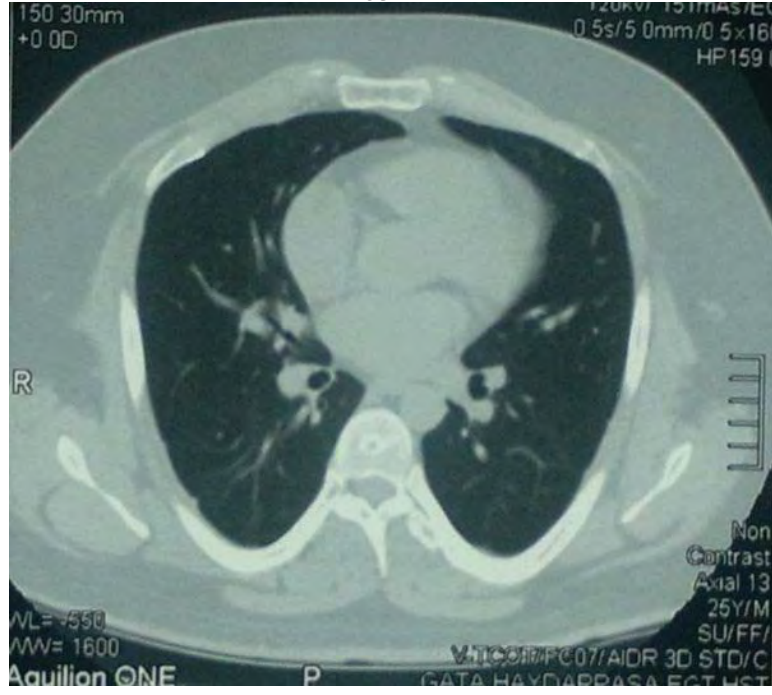
Hastanın göğüs ve batin röntgeni.

Resim 4



Hastanın güncel fotoğrafı.

Resim 2



Bilgisayarlı tomografi.

Resim 3



Hastanın 9. aylık resmi.

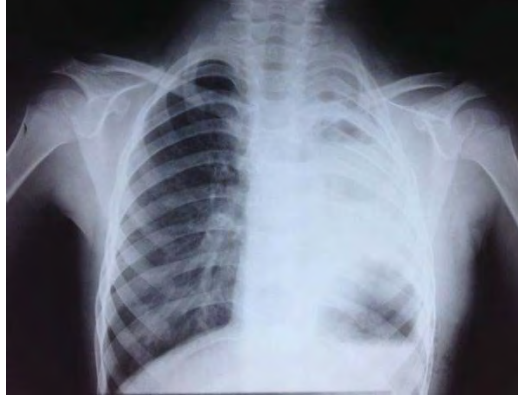EP-115

YETİŞKİN YAŞTA TANI ALMIŞ AKCİĞER APLAZİSİ OLGUSU

Nurettin Yiyit, Akın Yıldızhan, Fatih Hikmet Candaş, Rauf Görür, Turgut Işıtmangil
Gata Haydarpaşa Eğitim Hastanesi, Göğüs Cerrahisi Servisi, İstanbul

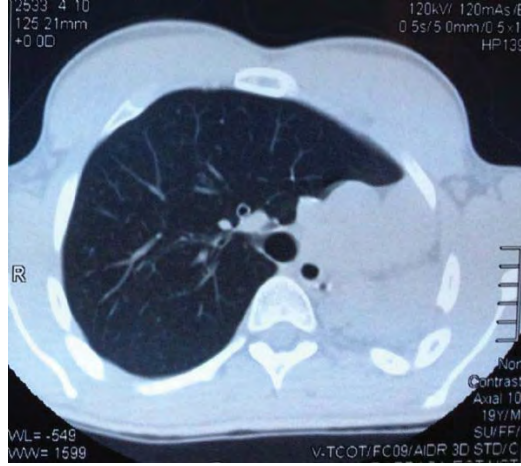Akciğer aplazisi akciğerin damarlarının, bronşlarının, parankiminin olmadığı nadir bir konjenital anomalidir. Akciğer agenezisinden farklı olarak rudimente güdük şeklinde ana bronş bulunur. Hastalara genellikle çocukluk çağında tanı konulur. Ek bir anomalisi olmayan ve hastalığı hafif seyreden hastalar yetişkin yaşta tanı alabilir. Eforda solunum sıkıntısı olan 19 yaşındaki erkek hastanın akciğer grafisinde sol akciğer izlenmedi. Bilgisayarlı tomografi ve ventilasyon perfüzyon sintigrafisi neticesinde hastaya sol akciğer aplazisi tanısı konuldu. Akciğer aplazisi hastaları artmış enfeksiyon riskine sahiptirler. Bu nedenle takipte tutulmaları önemlidir.

Resim 1



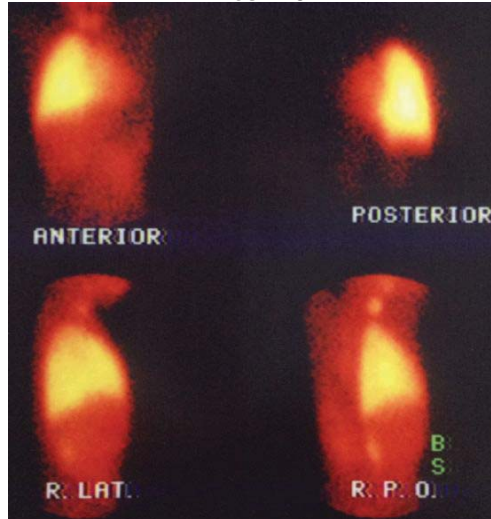
PA Akciğer grafisi

Resim 2



Bilgisayarlı tomografi

Resim 3



Ventilasyon/Perfüzyon sintigrafisi

EP-116**PARSİYEL ANORMAL PULMONER VENÖZ DÖNÜŞ: BİR OLGU NEDENİYLE**

Cengizhan Sezgi¹, Maşuk Taylan¹, Ahmet Elbey², Abdullah Çetin Tanrıkulu¹, Halide Kaya¹, Özlem Abakay¹, Hadice Selimoğlu Şen¹, Abdurrahman Abakay¹

¹Dicle üniversitesi göğüs hastalıkları AD

²Dicle üniversitesi göğüs cerrahisi AD

Parsiyel pulmoner venöz dönüş (PAPVD) anomalisi, bir ya da iki akciğerde bir ya da daha çok pulmoner veninin sol atrium yerine sağ atrium ya da sistemik dolaşıma açıldığı durumdur. PAPVD nadir bir konjenital anomali olup farklı formlarda görülebilmektedir. Bu yazıda, 21 yaşında bir bayanda torakal çok kestli bilgisayarlı tomografide sağ alt venöz dönüşünün inferior vena kava'ya olduğu saptanan bir hastanın axial, coronal ve sagittal kesitleri sunulmuştur. Hastanın ayrıca sağ akciğerde iki lobu ve aberran sağ subkalvian arter varyasyonu mevcuttur.

EP-117

MOUNIER - KUHN SENDROMU: TRAKEOBRONŞİAL DİLATASYONUN NADİR BİR SEBEBİ

Mehmet Yüksekaya¹, Nuri Tutar¹, İnsu Yılmaz¹, Afra Yıldırım², Hakan Büyükođlan¹, Fatma Sema Oymak¹, İnci Gülmez¹, Ramazan Demir¹

¹Erciyes Üniversitesi, Göğüs Hastalıkları Ana Bilim Dalı, Kayseri

²Erciyes Üniversitesi, Radyoloji Ana Bilim Dalı, Kayseri

Mounier-Kuhn sendromu veya trakeobronkomegali, belirgin trakeobronşial dilatasyon ve rekürren alt solunum yolu enfeksiyonları ile karakterize ender bir klinik ve radyolojik durumdur. Ayrıca bronşektazinin de bir nedenidir. Tanı genellikle bilgisayarlı tomografi (BT) ve bronkoskopi kullanımı yanı sıra solunum fonksiyon testleri ile konur.

Bu yazıda; kronik öksürük, artmış balgam şikayetleri ve kronik obstrüktif akciğer hastalığı olan 68 yaşındaki bir erkek hasta rapor edilmiştir. Solunum fonksiyon testlerinde; zorlu vital kapasite (FVC): 3.92 lt (%86), bir saniyedeki zorlu ekspiratuar hacim (FEV1): 2.00 lt (%57) ve FEV1/FVC: %51 olarak tespit edildi. Toraks BT'de trakeal dilatasyon (çap: 35 mm), bronş dilatasyonu (sağ ana bronş: 20mm, sol ana bronş: 19 mm) ve bronşektazi tespit edildi. Fiberoptik bronkoskopide, genişlemiş ana bronş ve dilate trakea tespit edildi. Hastaya düzenli olarak bronkodilatör tedavi ve gerekli olduğunda antibiyotik tedavileri verildi. Sonuç olarak, Mounier-Kuhn sendromu bronşektazi ve/veya BT'de trakea ve ana bronşlarda anormal genişleme ile ilişkili tekrarlayan alt solunum yolu enfeksiyonları ile başvuran hastalarda düşünölmelidir.

EP-118

AKRO-PEKTORO-RENAL SAHA DEFECTİ

Bülent Altınsoy¹, Mertol Gökçe², Fatma Erboyl¹, Tacettin Örnek¹, Gökçen Sevilgen²

¹Bülent Ecevit Üniversitesi Tıp Fakültesi Göğüs Hastalıkları AD. / Zonguldak

²Bülent Ecevit Üniversitesi Tıp Fakültesi Göğüs Cerrahisi AD. / Zonguldak

GİRİŞ: Poland sendromu (PS); tek taraflı pektoralis major kası yokluğu yada hipoplazisi ve tek taraflı el anomalilikleri ile karakterize nadir konjenital bir anomalidir. Bununla birlikte çeşitli toraks ve üst ekstremitte anomalileri şeklinde ortaya çıkabilir. Poland sendromu ile birlikte renal anomali saptanması durumunda bu sendrom “akro-pektoro-renal saha defekti” olarak adlandırılmaktadır ve günümüze kadar sadece 12 vaka bildirilmiştir (1).

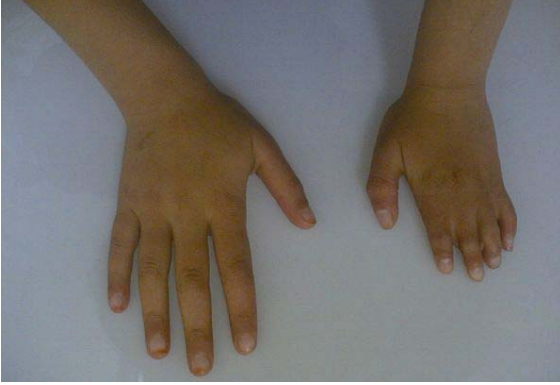OLGU: 12 yaşında kız çocuğu kronik öksürük nedeniyle gittiği aile hekimi tarafından çekilen akciğer grafisinde unilateral hiperlüksensi saptanması nedeniyle refere edildi. Hastanın babası kızının öksürüğünün sık olarak tekrarladığını ifade ediyordu. Semptom sorgusunda sık olarak hışırdığı, burun ve damakta kaşıntısı olduğu öğrenildi. Fizik muayenede; sol göğüs kafesinin sola göre daha küçük, sol memede küçüklük ve meme areolasında hipoplazi saptandı. Hastanın sol el parmakları sağa göre daha kısa ve bu parmaklar arasında kutanöz veb olduğu görüldü (Resim 1). Diğer sistem muayeneleri normaldi. Hastanın laboratuvar incelemesinde özellik yoktu. Hastaya mevcut bulgularla “Alerjik rinit” ve “Poland sendromu” tanısı kondu. Mevcut deformitelerin boyutunu görmek ve eşlik edebilecek anomalileri araştırmak amacıyla toraks ve batin manyetik rezonans görüntüleme (MRG) incelemesi yapıldı. Sol pektoral kasın mevcut olmadığı ve sol böbreğin ektopik olarak pelvik yerleştiği görüldü (Resim 2).

TARTIŞMA: Poland sendromu tanısı hastanın sıklıkla göğüs hastalıkları ve/veya cerrahisi polikliniklerine göğüs deformitesi nedeniyle başvurusu sonrası konur. Bununla birlikte başka bir sebeble çekilen akciğer grafisinde saptanan unilateral hiperlüksensi bulgusu hastalığın tanısı için uyarıcı bir bulgu olabilir. Bu sendromun birçok metabolik hastalık, malignensi ve organ anomalilikleri ile birlikteliği bilinmektedir. “Akro-pektoro-renal saha defekti” ise PS’nun renal anomali ile birlikteliğine verilen isimdir. Günümüze kadar bildirilen oniki vakada saptanan anomaliler; renal agenezi, renal hipoplazi, toplayıcı sistemin duplikasyonu, üreteral reflü, üreterosel ve üreteropelvik bileşke obstrüksiyonudur (1). Ektopik renal böbrek anomalisi ise bilgimize göre bugüne kadar bildirilmemiştir. Bu anomali kronik obstrüksiyon ve nefrolitiazise yol açabilmesi nedeniyle dikkat edilmesi gereken bir durumdur (2). Bu yazının amacı PS’nun birden fazla organı etkileyen bir anomaliler topluluğu olması nedeniyle sistematik değerlendirme yapma gerekliliğine işaret etmektir.

KAYNAKLAR:

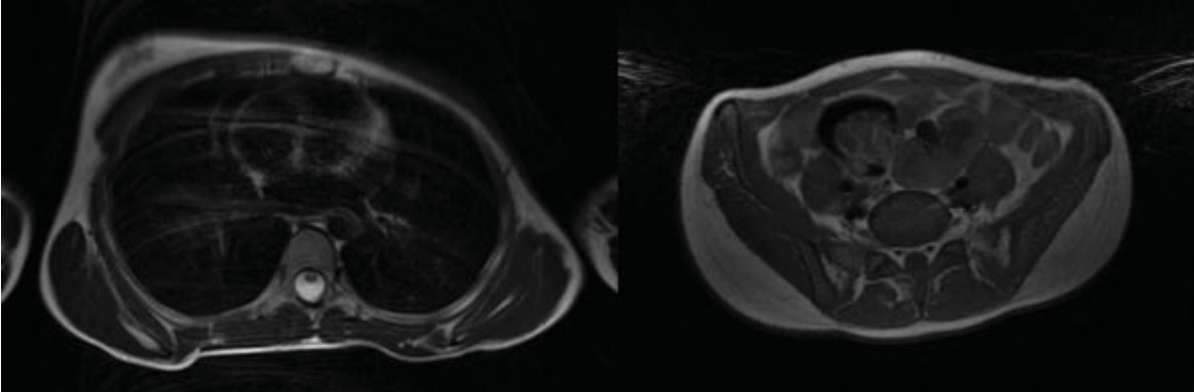
1. Hegde HR, Leung AK. Acro-pectoro-renal field defect. *Pediatr Nephrol.* 2003;18(3):307-8.
2. Cinman NM, Okeke Z, Smith AD. Pelvic kidney: associated diseases and treatment. *J Endourol.* 2007;21(8):836-42.

Resim 1



Sol elde brakisindaktili

Resim 2



Sol pektoralis major kas agenezisi ve ipsilateral pelvik yerleşimli ektopik böbrek izleniyor.

EP-119

İKİ KARDEŞ OLGU: KARTAGENER VE PRİMER SİLİER DİSKİNEZİ SENDROMU

Jülide Çeldir Emre¹, Ümit Aksoy¹, Ayşegül Baysak², Adnan Tolga Öz², Hakan Borand³, Feza Bacakoğlu⁴

¹Turgutlu Devlet Hastanesi Göğüs Hastalıkları Kliniği, Manisa

²İzmir Üniversitesi Tıp Fakültesi, Göğüs Hastalıkları Anabilim Dalı, İzmir

³Turgutlu Devlet Hastanesi, Enfeksiyon Hastalıkları ve Klinik Mikrobiyoloji Kliniği, Manisa

⁴Ege Üniversitesi Tıp Fakültesi Göğüs Hastalıkları Anabilim Dalı, İzmir

Primer silier diskinezi otozomal resesif geçişli, silier yapı ve fonksiyonda anormalliklerle giden ve 20000 canlı doğumda bir görülen nadir bir hastalıktır. Bu hastalık grubunun %50'sini bronşiektazi, kronik sinüzit, otitis media ve komplet situs inversus kliniğini içeren Kartagener sendromu oluşturur. 21 yaşında kadın hasta; çocukluğundan beri varolan öksürük, balgam çıkarma ve hırıltı şikayetleri ile polikliniğimize başvurdu. Kronik sinüzit tanısı bulunan hastanın, çocukluğunda başvurduğu hekim tarafından kalbinin sağda olduğu belirtilmiş ve astım tanısıyla tedavisi düzenlenmişti. Anne&baba akraba evliliği olan hastanın diğer iki kardeşinde de benzer solunumsal şikayetlerin bulunduğu öğrenildi. Fizik muayenesinde; kaşektikti.(boy:150 cm, ağırlık:33 kg, Vücut Kitle İndeksi:14.7 kg/m²), Pürülan postnazal akıntı ve dinlemekle bilateral yaygın ekspiratuar ronküsleri mevcuttu.P-A akciğer grafisinde; kalp, aortik ark sağdaydı, sol akciğerde volüm kaybı ve ekmek içi görünümü vardı. Waters grafisinde; bilateral maksiller sinüste total havalanma kaybı görüldü. Toraks bilgisayarlı tomografisinde (BT); situs inversus totalis, sol akciğer büyük bölümünde fibroatelektatik volüm kaybı, sol akciğer üst lob anterior ve alt lobda tübüler ve kistik bronşiektatik görünüm saptandı (Resim1). Solunum fonksiyon testinde; FVC: 2800 ml (%72.2), FEV1: 1050 ml (%39), FEV1/FVC: %54 idi. Yapılan odyometrik incelemede, solda hafif derecede iletim tipi işitme kaybı saptandı. Sakarin testi pozitif.(30 dk) bulundu. Yirmi üç yaşında erkek hasta; kardeşi gibi çocukluğundan beri varolan öksürük, balgam çıkarma, hırıltı şikayetleri ile polikliniğimize başvurdu. Astım tanısıyla inhaler tedavi almaktaydı. Kaşektikti (boy:172 cm, ağırlık:50 kg, Vücut Kitle İndeksi: 16.9 kg/m²), Kalp tepe atımı solda ve ritmik duyuldu. P-A akciğer grafisinde; sağ akciğer orta ve alt zonda nonhomogen dansite artışları mevcuttu. Toraks bilgisayarlı tomografisinde; sağ akciğer üst lob apikal segment paramediastinal alanda parankimal fibroatelektatik dansite artımı yanı sıra traksiyon ve kistik bronşiektatik görünüm ile sol alt lob posteobazalde de traksiyon bronşiektazileri mevcuttu. Sinüs bilgisayarlı tomografisinde; tüm paranasal sinüs havalanmaları kaybolmuştu ve nazal polipozis saptandı (Resim2).Yapılan odyometrik incelemede; bilateral orta derecede iletim tipi işitme kaybı saptandı.Spermogramda; %46 oranında motil sperm varlığına rağmen, ileri motil sperm oranı sadece %10 idi. Özellikle çocukluk çağından itibaren tekrarlayan üst ve alt solunum yolu enfeksiyonu geçiren hastalarda, primer siliyer diskinezi sendromları akılda tutulmalıdır. Biz de bu grubun otozomal resesif geçiş özelliğinden dolayı, aile öyküsü ve özellikle kardeşlerin solunumsal anamnezinin alınması gerektiğini vurgulamaktayız

1

bİRİNCİ OĞUNUN TORAKS BT'Sİ

2

İKİNCİ OLGU,SİNÜS bT'Sİ NAZAL POLİP

EP-120

KRONİK ÖKSÜRÜĞÜN NADİR BİR NEDENİ: ABERRAN SAĞ ARKUS AORTA

Ayperi Öztürk, Sema Canbakan

Atatürk Göğüs Hastalıkları ve Göğüs Cerrahisi Eğitim Araştırma Hastanesi, Göğüs Hastalıkları,

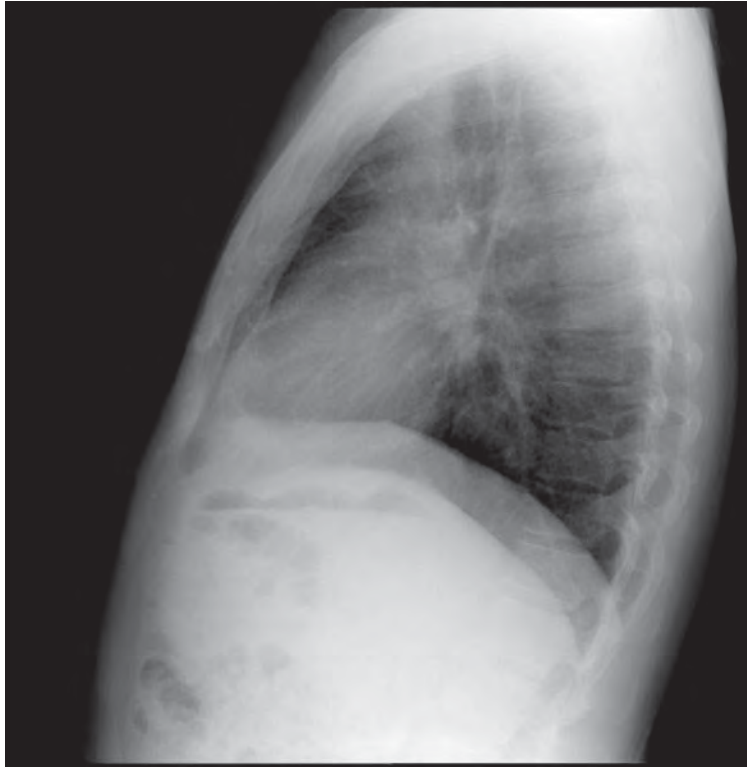
Sağ aberran arkus aorta (AAA) nadir görülen bir anomali olsa da aort anomalileri içinde en sık görülen tipidir. Beraberinde diğer vasküler ve kardiyak anomaliler de olabilmektedir. Bu anomali basıya bağlı disfaji, dispne veya nadiren öksürük şikayetlerine yol açabilir. Altmışbir yaşında bayan hasta bir yıldır aralıklı, gece-gündüz ayırt etmeksizin devam eden kuru öksürük şikayeti ile polikliniğe başvurdu. Sigara içmiyordu; özgeçmişinde özellik yoktu. Kronik öksürük etyolojisi için alınan anamnezinde gastro-özefagiyal reflü, sinüzit ile uyumlu yakınmaları ve ilaç kullanım öyküsü yoktu. Yapılan fizik muayenesinde genel durumu iyi, vital bulguları stabil idi. Solunum sistemi ve diğer sistem muayeneleri doğal bulundu. Rutin laboratuvar tetkikleri normal idi. Solunum fonksiyon testi normaldi; astım ayırıcı tanısı için yapılan bronş provakasyon testinde bozukluk saptanmadı. Çekilen postero-anterior akciğer grafisinde üst mediasten sağa doğru genişlemiş ve aort topuzu sağ yerleşimli olarak izlendi. Bu nedenle çekilen kontrastlı toraks BT' sinde çıkan aorta ile aort arkının sağ hemitoraksta ve trakeanın sağında yerleştiği ve trakeayı hafif dıştan basıladığı izlendi. Hastamıza özellikle trakea ile sağ ana bronş ve karina üzerinde bası olup olmadığını objektif olarak değerlendirebilmek için bronkoskopi yapılması gerektiği belirtildi ancak hasta kabul etmedi. Konjenital kardiyak anomalisi olup olmadığını değerlendirmek için yapılan ekokardiyografisi normal idi. Öksürük şikayeti aralıklı olan, spirometrik tetkikinde bozukluk olmayan olgumuz klinik takibe alındı. Akciğer grafilerinde üst mediasten genişlemesi olan ya da uzun süreli dispne, disfaji, öksürük yakınması olan olgularda sağ AAA ayırıcı tanıda düşünülmesi gerektiğini vurgulamak amacıyla nadir görülen bu olgu sunulmuştur.

EP-121

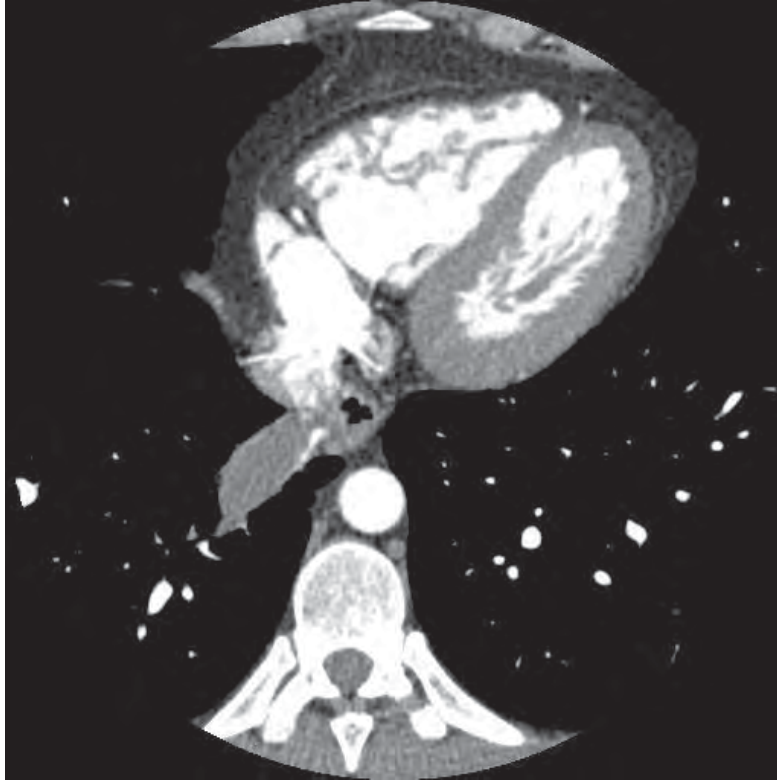
ERİŞKİN YAŞTA SAPTANAN SAĞ İNTRALOBBER BRONKOPULMONER SEKESTRASYON OLGUSUTuncer Özkısa¹, Deniz Doğan¹, Ufuk Turhan¹, Orhan Yücel¹, Kemal İnan²¹Gülhane Askeri Tıp Akademisi, Göğüs Hastalıkları Ana Bilim Dalı, Ankara²Gülhane Askeri Tıp Akademisi, Radyoloji Ana Bilim Dalı, Ankara

Pulmoner sekestrasyon, bir lob veya segmentin normal trakeobronşial sistem ile iştirakinin olmaması ile karakterize konjenital bir anomalidir. Arteriyel dolaşımı torakal aorta veya abdominal aortadan çıkan ve diafragmayı geçerek sekestre dokuya ulaşan sistemik arter(ler) ile sağlanır. Ekstralobberve intralobber olmak üzere iki formu vardır. Ekstralobber sekestrasyonda sekestre doku normal akciğerlerden ayrı olup kendine ait ayrı bir visseral plevra ile kaplıdır. İntralobber sekestrasyon ise normal akciğer parankimi içinde yerleşmiştir. Herhangi bir pulmoner semptomu olmayan 36 yaşındaki erkek olgu, periyodik muayene için başvurdu. Çekilen PA akciğer radyogramında patolojik bulgu izlenmedi. Solunum sistemi muayenesinde sağ kaidede lokalize inspiratuar ronküsler oskulte edilmesi üzerine çekilen sağ yan grafide, vertebral kolonun önünde, kalbin arkasında ve sağ diyafragma üzerinde kalan bölgede şüpheli gölge koyuluğu artışı izlendi. Hemogram ve kan biyokimyası normaldi. Arteriyel kan gazı analizinde PH: 7,463, PO₂: 80,6, PCO₂: 36,4, SO₂: 96,5 ve HCO₃: 26,4 olarak saptandı. Spirometride FEV₁: 4,40 lt (%106,8), FVC: 5.23 lt (%105,1), FEV₁/FVC: 84,1, FEF₂₅₋₇₅: 4,78 lt (%103,9) ve PEF: 9,68 lt (%101,5) olarak belirlendi. Toraks bilgisayarlı tomografi incelemesinde sağ akciğer alt lob medial segment lokalizasyonunda 2x3x4 cm boyutunda yumuşak doku dansitesi izlendi. Biyokimyasal parametreleri normal sınırlarda olan ve herhangi bir enfeksiyon bulgusu izlenmeyen olguya pulmoner sekestrasyon ön tanısı ile yapılan Pulmoner BT anjiyografik inceleme yapıldı. BT anjiyografik inceleme ve rekonstrüksiyon sonrasında lezyonun torakal aortadan ayrılan arter ile beslendiği, sağ inferior pulmoner vene drene olduğu görüldü. İntralobber sekestrasyon tanısı ile olguya cerrahi tedavi önerildi ancak operasyonu kabul etmedi. Yapılan incelemelerde herhangi bir ek konjenital anomali saptanmayan olgu takibe alındı. Pulmoner sekestrasyon erişkin yaşta bile herhangi bir klinik ve radyolojik bulgu vermeden prezente olabilir. İntralobber sekestrasyon, insidansı tam olarak bilinmemekle beraber sekestrasyonların % 75'ini oluşturur. Sol akciğerde sağa oranla iki misli fazla görülür. Olguların 2/3'ünde sekestre akciğer, sol alt lob posterobazal segmentinde yerleşim gösterir. Bizim olgumuzda sağ akciğer alt lob medial segmentte yerleşim göstermekteydi. Tesadüfen saptanan asemptomatik sol alt lob radyoloji bulgularında pulmoner sekestrasyon akla gelmekle birlikte, sağ alt lob lezyonlarında da olabileceği unutulmamalıdır.

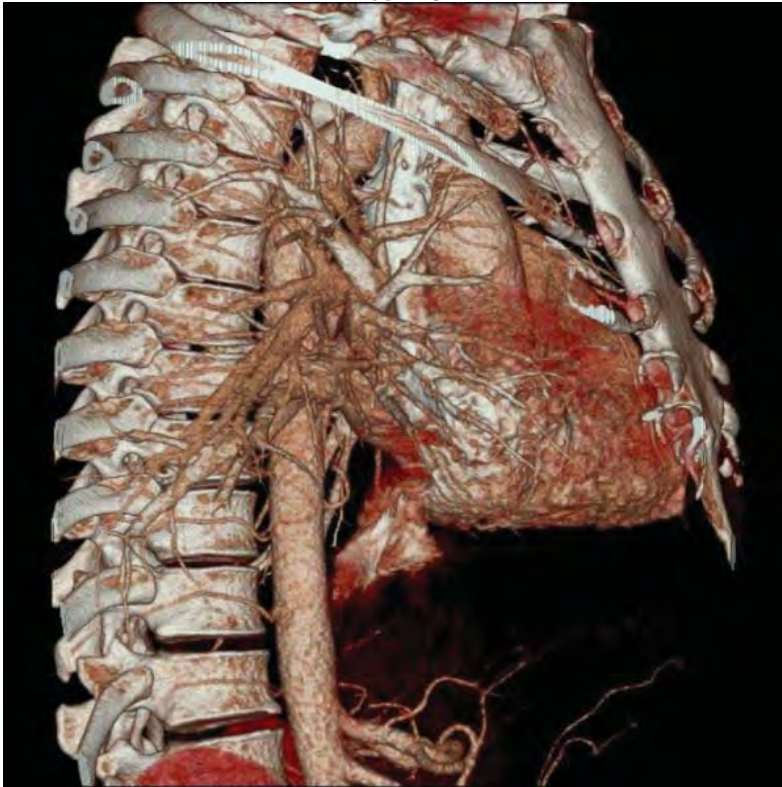
Resim 1



Resim 2



Resim 3



EP-122

BRONKOSEL: 2 OLGU SUNUMU

Gülfidan Çakmak¹, Nurdan Göçkün², Emre Evren², Zuhale Aydan Sağlam³

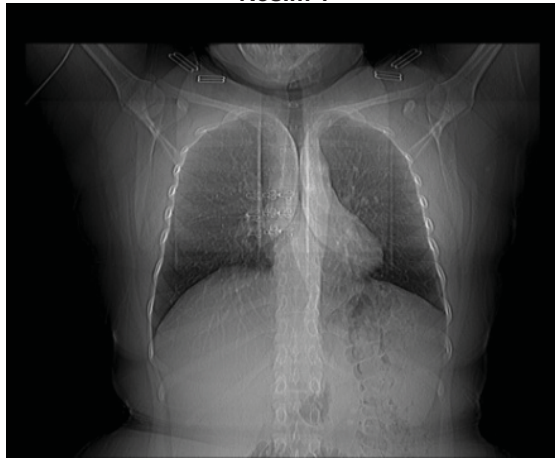
¹Haseki Eğitim ve Araştırma Hastanesi, Göğüs Hast

²Haseki Eğitim ve Araştırma Hastanesi, Radyoloji

³Haseki Eğitim ve Araştırma Hastanesi, Dahiliye

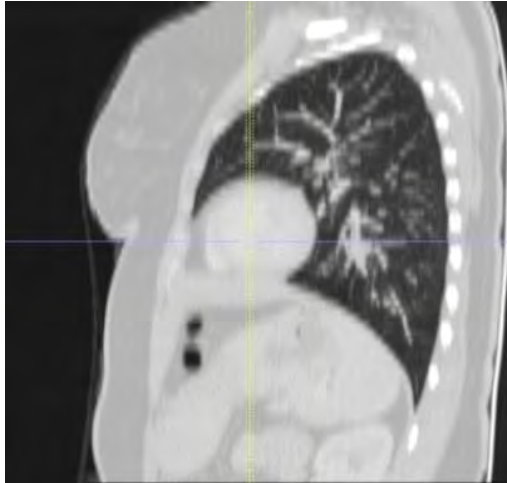
Bronkosel tıkalı ya da atrezik bronşiyolün proksimalinde mukus birikimi ve genişleme sonucu oluşan kistik yapılardır. Tıkanıklık nedeni çoğunlukla bronşiyal atrezidir. Olgularımızdan ilki 34 yaşında kadın, yakınmasız. İş başvurusu nedeniyle çekilen akciğer grafisinde özellik yoktu ancak sol hemitoraks alt alanda tek tük inspiratuvar raller duyulması üzerine Toraks Bilgisayarlı Tomografisi(Toraks BT) istendi. İkinci olgumuzda 30 yaşında bayan hasta idi. Öksürük, ateş ve göğüs ağrısı nedeniyle doktora başvurmuş. Antibiyoterapi ile şikayetlerinde azalma olmuş ama tam geçmeyince ve akciğer grafisinde opasite saptanması üzerine Toraks BT istendi ve bronkosel tanısı kondu. Bronkosel benign bir durumdur. Genellikle asemptomatiktir. Tanısı radyolojik olarak konabilir. Volüm rendering(VR) ve Minimum İntensite Projeksiyon (MİP) uygulanabilir. MİP görüntülerden en yüksek dansiteli alanlar toplanarak oluşturulan bir görüntüleme tekniğidir, derinlik bilgisi içermez. Tanısal katkıları dışında, anatomik yapıların 3 boyutlu ilişkilerinin daha kolay kavranmasını sağlar. VR internal ve external olarak yapılabilir ve trakea-bronşiyal ağaç hakkında bronkoskopi kadar değerli ve detaylı görüntüleme sağlayabilir. Eşlik eden durumları ekarte edebilmek için bronkoskopi yapılabilir. Ancak ileri yaşlarda saptandığında mutlaka obstrüksüyonun neden olabilecek bir tümöral kitlenin varlığı dışlanmalıdır.

Resim 1



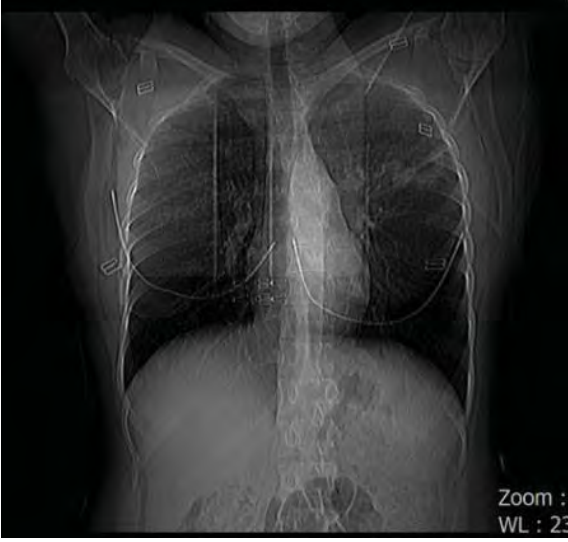Olgu 1'in scanogramı

Resim 2



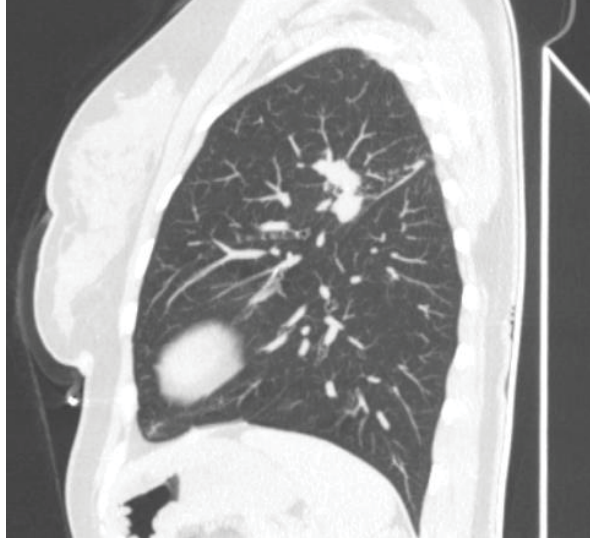
Olgu 1'in Minimum Intensity Projection tekniği ile çekilmiş sagittal parankim kesiti

Resim 3



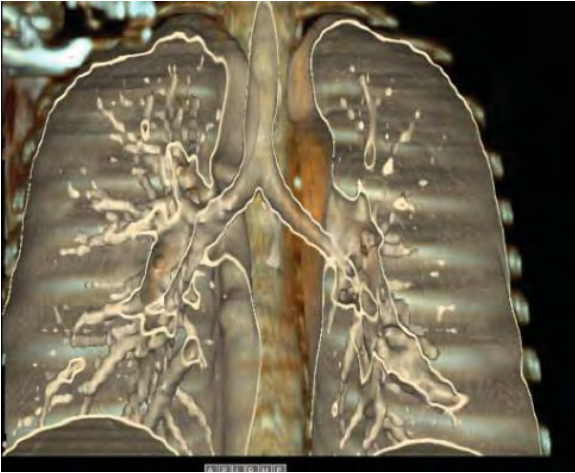Olgu 2'nin scanogramı

Resim 4



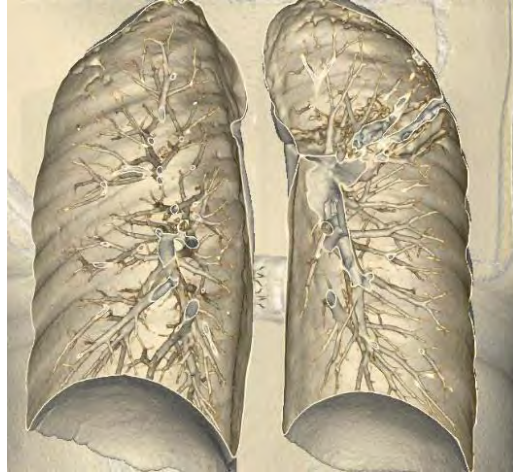Olgu 2'nin Minimum Intensity Projection tekniği ile çekilmiş sagittal parankim kesiti

Resim 5



Olgu 1'in koronal planda volüm rendering (VR) görüntüsü

Resim 6



Olgu 2'nin VR görüntüsü

EP-123

TEK TARAFLI PULMONER ARTER YOKLUĞU BİR OLGU SUNUMU

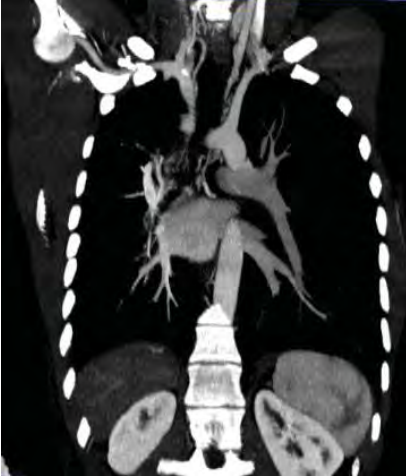Gülfidan Çakmak¹, Nurdan Göçgün², Emre Evren², Zuhâl Aydan Sağlam³¹Haseki Eğitim ve Araştırma Hastanesi, Göğüs Hastalıkları²Haseki Eğitim ve Araştırma Hastanesi, Radyoloji³Haseki Eğitim ve Araştırma Hastanesi, Aile Hekimliği

İzole tek taraflı pulmoner arter yokluğu nadirdir, kesin nedeni bilinmemektedir. Bu yazıda, hastalığı asemptomatik seyreden 24 yaşında bir erkek hasta sunuldu. Hastaya toraks bilgisayarlı tomografi anjiyografik inceleme ile sağ tek taraflı pulmoner arter yokluğu tanısı kondu.

OLGU: 24 yaşında erkek hasta. Nefes darlığı nedeniyle başvurdu. Sigara 8 p/yıl. Öz geçmiş ve soy geçmişinde, muayenesinde bir özellik saptanmadı. Biyokimya, sedim ve CRP değerleri normaldi. Solunum fonksiyon testlerinde hafif restriksiyon vardı. Akciğer grafisinde sağ akciğer volümü azalmış ve solda havalanma artışı görüldü vardı. Toraks BT’de sağ pulmoner arterde atrezi saptanınca B T anjiyo yapıldı.

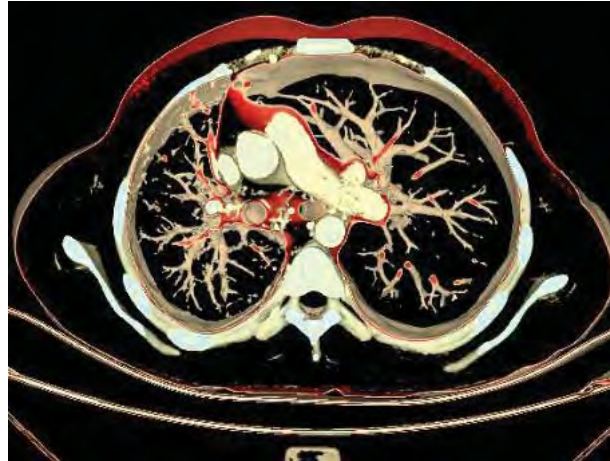
TARTIŞMA: Doğuştan tek taraflı pulmoner arter yokluğu, sıklıkla kardiyovasküler anomalilerin eşlik ettiği nadir bir anomalidir. Pulmoner arterin iki taraflı yokluğu hayatla bağdaşmaz. Bizim olgumuzda ilave sistem anomalisi saptanmadı İzole sağ pulmoner arter yokluğu vakalarının da %20’sinde pulmoner hipertansiyon bulunmaktadır. Bizim olgumuzun pulmoner arter basıncı da yüksek idi. Olguların %30’u yakınmasıdır. Bu olgular rastlantısal olarak çekilen akciğer grafilerinde tespit edilirler. Bizim olgumuzda da kontrol amacı ile çekilen akciğer röntgeninde hilusun silik görülmesi üzerine ayırıcı tanıda vasküler patoloji düşünüldü Semptomatik hastalar, doktora genellikle göğüs ağrısı, plevral effüzyon, rekürren akciğer infeksiyonları, dispne veya egzersiz kısıtlılığı, hemoptizi yakınmaları ile başvururlar. Bizim olgumuzda da dispne vardı. İzole tek taraflı pulmoner arter yokluğu olan taraf sistemik dolaşımdan beslendiği için, dolaşım nedeniyle soldan sağa bir şant oluşmakta ve ileri yaşlarda kalp yetmezliği ortaya çıkabilmektedir. Bizim olgumuzda BT anjiyoda sağ akciğerin sistemik dolaşımdan beslendiği saptanmıştır. Ancak şu an itibarı ile yetmezlik bulgusu yoktu. Tanısında; bilgisayarlı tomografi, manyetik rezonans görüntüleme, bronkografi, perfüzyon sintigrafisi, ekokardiyografi, kardiyak kateterizasyon gibi çeşitli yöntemler kullanılmaktadır. Bizim olgumuzda BT anjiyo ile tanı kondu. Kardiyak anomaliler, bronşektazi ya da hemoptizi varsa cerrahi tedaviler uygulanabilir. Asemptomatik olgularda tedaviye gerek yoktur. Tek taraflı pulmoner arter atrezileri gelişebilecek komplikasyonlar açısından düzenli kontrol edilmelidirler.

Resim 1



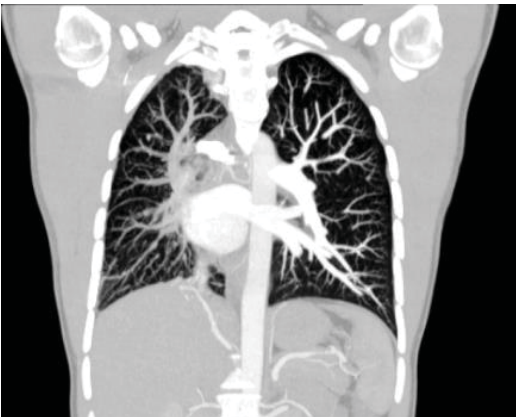Koronal mediasten kesitli MIP görüntüsü

Resim 2



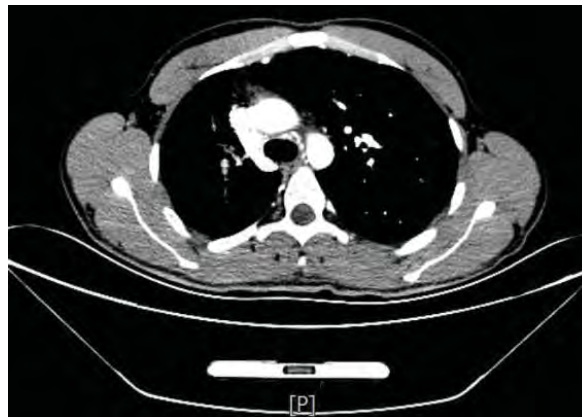Koronal parankim kesitli MIP görüntüsü

Resim 3



Axiel kesitli VR görüntüsü

Resim 4



Toraks BT anjiyografi, axiel plan, mediasten penceresi; trakea çevresinde sistemik kollateral damarlar dikkati çekiyor

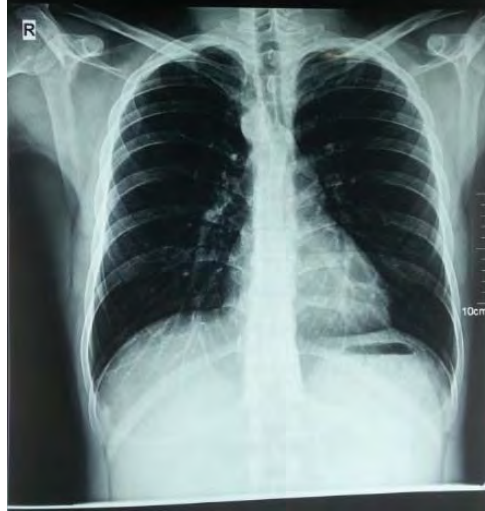EP-124

SAĞ AORTİK ARK ANOMALİSİ

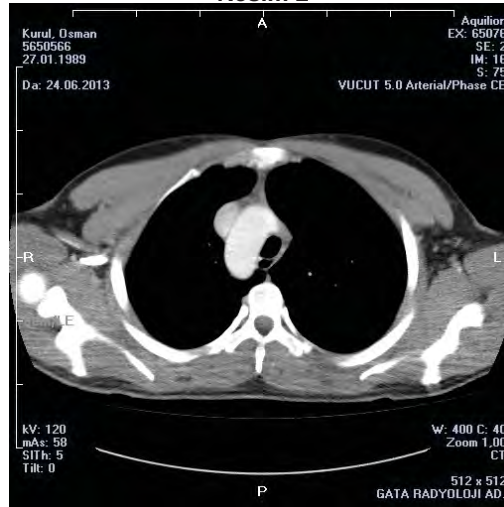
Ufuk Turhan¹, Tuncer Özkısa¹, Mehmet Aydoğan¹, Kemal İnan²¹Gülhane Askeri Tıp Akademisi, Göğüs Hastalıkları Ana Bilim Dalı, Ankara²Gülhane Askeri Tıp Akademisi, Radyoloji Ana Bilim Dalı, Ankara

Konjenital aort anomalileri çoğunlukla hayatın ilk yıllarında semptomatik olmasına rağmen, bazen erişkin yaşlara kadar asemptomatik seyredebilmektedir. Hastalarda en sık görülen semptomlar yutma güçlüğü, nefes darlığı ve persistan öksürüktür. Sağ aortik ark anomalisi oldukça nadir görülen bir durum olup, aort anomalileri arasında en sık karşılaşılanıdır. Nadir görülmesi ve erişkin yaşa kadar asemptomatik seyretmesi nedeni ile sağ aortik ark anomalisi olgusunu sunmaktayız. 24 yaşında erkek hasta tarama muayenesi amacı ile başvurdu. Herhangi bir solunumsal yakınması olmayan hastanın öz ve soy geçmişinde önemli bir özellik yoktu. Fizik muayenesinde herhangi bir patoloji saptanmadı. Tam ve rutin biyokimya tetkikleri normaldi. Çekilen PA akciğer grafisinde üst mediastende genişleme ve aort topuzu sağda izlendi. Bunun üzerine çekilen toraks BT tetkikinde, arkus aortanın trakeanın sağında seyir gösterdiği ve arkustan özefagusa uzanan divertiküler yapılar tespit edildi. Diğer mediastinel yapılar ve akciğer parankim alanları normal izlendi. Şikayeti olmayan hasta, takibe alındı. Sağ aortik ark anomalisi, embriyonel dönemde arkus aortanın involusyonu nedeni ile gelişmektedir. Üç subtipi vardır. Birinci tipi, aberran sol subklavian arter ile birlikte olan; ikinci tipi aberran sol innominate arter ile birlikte olan ve üçüncü tipi ise dalların ayna hayalinin olduğu tiptir. Üçüncü tip genellikle ek kardiyak anomaliler ile birlikte gelir. Tüm tiplerde nadiren trakea ve özefagus basısına bağlı gastrointestinal ve solunumsal semptomlar gözlemlenebilir. Semptomatik olan, trakea ve özefagusta belirgin darlık oluşturan olgulara dekompresyon cerrahisi yapılabilmektedir. Sağ aortik ark ve eşlik eden anomaliler, üst mediastene ait bası semptomları ve persistan öksürüğü olan hastalarda akılda tutulmalıdır.

Resim 1



Resim 2



EP-125

VİDEO YARDIMLI TORAKOSKOPİK CERRAHİ İLE REZEKE EDİLEN VENA AZYGOS ANEVİZMASI

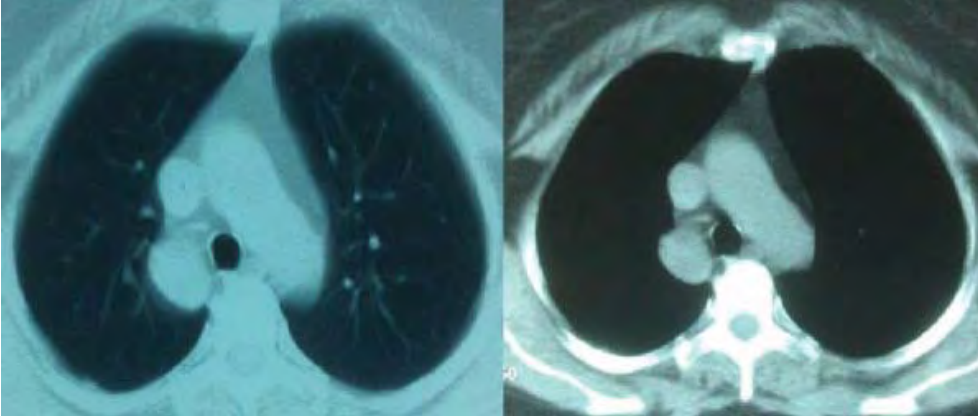
Serdar Evman¹, Mustafa Vayvada¹, Şenol Ürek¹, Baran Gündoğuş²¹Süreyyapaşa Göğüs Hastalıkları Ve Göğüs Cerrahisi Eğitim Ve Araştırma Hastanesi Göğüs Cerrahisi Kliniği²Süreyyapaşa Göğüs Hastalıkları Ve Göğüs Cerrahisi Eğitim Ve Araştırma Hastanesi Göğüs Hastalıkları Kliniği

GİRİŞ: Venöz anevrizmalar benign lezyonlar olmalarına rağmen, lokalizasyonlarına bağlı olarak tromboz, pulmoner emboli, rüptür sonucu kanama, çevre dokulara bası gibi komplikasyonlara sebep olabilmektedirler. Azygos veni anevrizması çok nadir gözlenen bir klinik tablo olup etyolojisi tam olarak bilinmemektedir. Yazımızda, video yardımcı torakoskopi (VATS) tekniği ile tedavi ettiğimiz bir vena azygos anevrizması sunulmaktadır.

OLGU: 41 yaşında bayan hasta, 6 aydır devam eden kuru öksürük şikayeti ile göğüs hastalıkları kliniğimize başvurmuş. Fizik muayene ve laboratuvar incelemelerinde herhangi bir patolojik bulgu saptanmayan hastanın posteroanterior (PA) ve lateral akciğer grafisinde posterior mediasten paratrakeal alanda opasite alanı gözlenmiş. Çektirilen toraks bilgisayarlı tomografide (BT) sağ trakeobronşiyal ağaca yerleşmiş 3x2 cmlik düzgün sınırlı yumuşak doku dansitesinde (kistik?) oval kitle lezyon görülmesi üzerine (Resim1) hasta "bronkojenik kist" ön tanısı ile kliniğimize yönlendirilmiş. Olguya VATS eksizyon planlanarak operasyona alındı. Yapılan incelemede akciğerden bağımsız, azygos veninden kaynaklanan ve geniş bir tabanla oturan, yuvarlak ve mor renkli 3x3 cmlik bir kitle (sakküler anevrizma?) tespit edildi (Resim2). Azygos veni diastali ve proksimali, vena kavaya döküldüğü yerden iki adet endoskopik 45-mmlik stapler ile rezeke edildi ve kitle, vena azygos ile en-blok çıkartıldı. Operasyon süresi 45 dakika idi. Postoperatif süreci normal olan hasta üçüncü günde taburcu edildi. Histopatolojik inceleme ile azygos ven anevrizması tanısı doğrulandı.

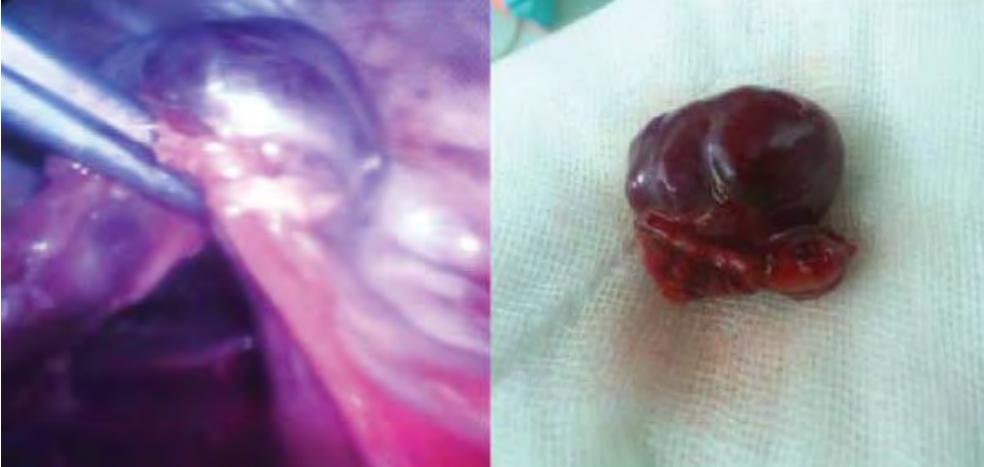TARTIŞMA: Vena azygos anevrizması oldukça nadir görülen ve etyolojisi bilinmeyen bir lezyondur. Genellikle asemptomatiktir ve tesadüfen bulunur. Eğer anevrizma çok büyürse basıya bağlı semptomlar oluşabilir. Sağ ana bronş veya vena kava superior basısına neden olur. Anevrizma tromboze olursa pulmoner emboliye de neden olabilir. Bu sebeplerden dolayı asemptomatik hastalarda bile cerrahi eksizyon muhakkak düşünülmelidir.

Resim 1



Lezyonun bilgisayarlı tomografi görüntüsü

Resim 2



Vena Azygos ve üzerindeki kitlenin intraoperatif görüntüsü ve en-blok rezeksiyon piyesi

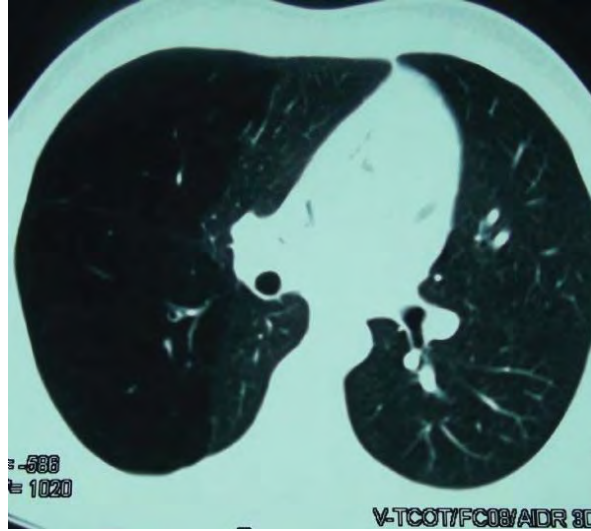
EP-126

ERİŞKİN DÖNEMDE TANI KONULAN KONJENİTAL LOBER AMFİZEM OLGUSU

Ömer Ayten, Ersin Demire, Tayfun Çalışkan, Sedat Demirsoy, Faruk Çiftçi
Gata Haydarpaşa Eğitim Hastanesi Göğüs Hastalıkları Servisi

Konjenital lobar amfizem bir veya daha fazla lobun hiperinflasyonu ile karakterize klinik - radyolojik bir tanıdır. Sıklıkla yenidoğan ve erken çocukluk döneminde karşılaşılma ile beraber, nadiren de olsa erişkin dönemde (< %5) karşımıza çıkmaktadır. Genellikle aynı tarafta tek lob etkilenmekle beraber birden fazla lobda etkilenebilmektedir. Etkilenen lobun parankim basısına bağlı kompresyon ateletazisi ve karşı tarafa mediastinal şift izlenebilir. Etyolojide kıkırdak doku defektleri, konjenital kalp hastalıkları ve bronş obstruksiyonları (mukus tıkaçı, mukozal katlantı vb) suçlanmakla beraber hastaların yarısında etyoloji aydınlatılamamaktadır. Klinik etkilenen akciğer dokusuna göre değişkenlik gösterir. Bazı hastalar da asemptomatik olabilir. Hastalığın tedavisi etkilenen lobun cerrahi ile alınmasıdır. 21 yaşında erkek hasta. Eforla nefes darlığı ve öksürük yakınmasıyla başvurdu. Çocukluk yıllarından beri Astım tanısıyla tedavi kullanan hastanın 2 aydır yakınmalarında artma olmuş. Hastanın fizik muayenesinde; solunum sistemi ve diğer tüm sistem muayeneleri tabii idi. Hastanın AKB;110/60 mmHg, Ateş;36.2, Nabız;80/dakika ve SpO2;%98 (oksijensiz) ölçüldü. Hastanın tam kan sayımında; WBC;7.75 Hb;8.8, Htc;27.5, Plt;313.000, RBC;4.47 idi. Rutin biyokimyasında anormallik saptanmadı. PA akciğer grafisinde sağ akciğerde periferik radyolüseni artışı izlendi. Toraks BT de sağ akciğer üst lob posterior segment ve orta lob lateral segment bronşunda belirgin duvar kalınlık artışı ile sağ akciğer üst lob ve orta lobu büyük oranda etkileyen yaygın hiperaerasyon ve hava hapsi alanı izlendi (Resim 1). Akciğer perfüzyon sintigrafisinde aynı alanda perfüzyon defekti saptandı Toraks BT anjiyografide vasküler anomali ve emboli saptanmadı. Solunum fonksiyon testlerinde FEV1 %62,FVC %65 FEV1/FVC 70 idi. DLCO 63, DLCO/VA 89 saptandı. Hasta bronkoskopi işlemini tolere edemediği işlem yapılamadı. Diğer girişimsel işlemleri kabul etmeyen hasta taburcu edildi.

Resim 1 Olgunun Toraks BT görünümü



Sağ akciğer üst lob ve orta lobu büyük oranda etkileyen yaygın hiperaerasyon ve hava hapsi alanı

EP-127

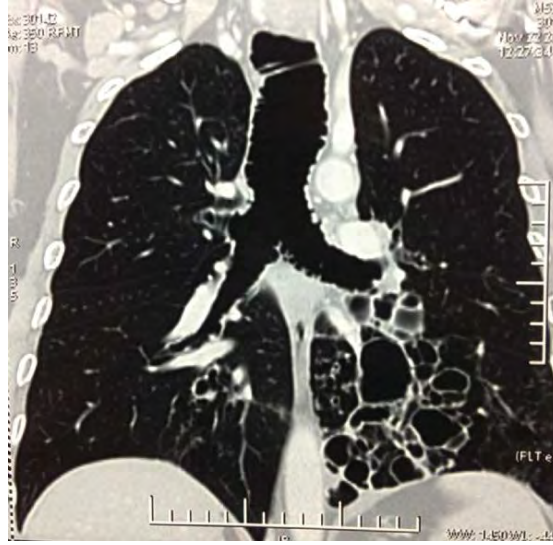MOUNIER-KUHN SENDROMU

Esra Yazar, Nihal Geniş, Fadime Keleşoğlu, İlyas Kocabağ, Veysel Yılmaz, Mehmet Tutar

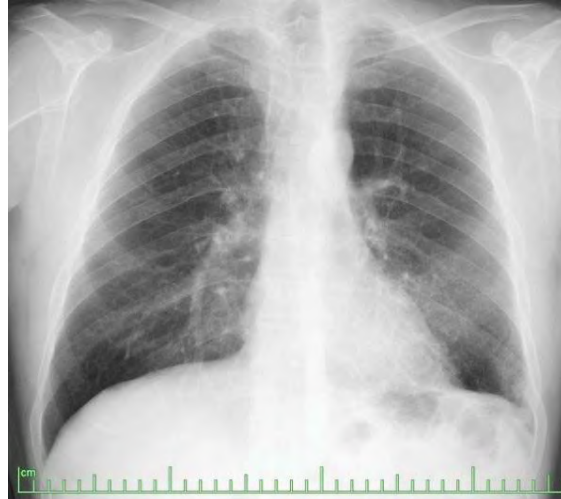YEDİKULE GÖĞÜS HASTALIKLARI VE GÖĞÜS CERRAHİSİ EĞİTİM VE ARAŞTIRMA HASTANESİ - İSTANBUL

Mounier-Kuhn sendromu trakea ve ana bronş duvarındaki muskuloelastik fibrillerin kaybolması veya atrofisi sonucu oluşan ve trakeobronkomegali ile karakterize nadir bir sendromdur. Tanı genellikle trakea ve ana bronşların çaplarının radyolojik olarak ölçülmesi ile konur. Elli iki yaşında bir erkek hasta kronik prodüktif öksürük ve tekrarlayan solunum yolu infeksiyonları nedenleri ile polikliniğimize sevk edilmiş. Bilgisayarlı tomografi incelemesinde trakeobronkomegali, trakeal ve bronşiyal divertiküller ve bronşektazik alanlar saptadık. Olgunun radyolojik bulguları MKS için tanısaldı. Bu hastalarda tedavide solunum fizyoterapisi ve ataklarda uygun antibiyotik kullanımı önerilir. Literatürde trakeobronkoplasti ve stent uygulamaları ile ilgili olgu raporları bildirilmiştir. Sık tekrarlayan solunum yolu infeksiyonlarında infeksiyona yatkınlık yaratabilecek akciğer ve hava yollarının anatomik anomalilerinin araştırılması gerekmektedir. Bu olguyu da nadir görülmesi, radyolojik bulgularının tanısaldığı olması ve tekrarlayan solunum yolu infeksiyonlarında akılda tutulması için sunduk.

MKS - Toraks BT



MKS- PAAC Grafisi



EP-128

TEK TARAFLI PULMONER ARTER AGENEZİSİ

Meltem Çoban Ağca, Servet Civelek Bulum, Fatma Tokgöz, Yasemin Bodur, Oğuz Aktaş
Süreyyapaşa Göğüs Hastalıkları ve Göğüs Cerrahisi Eğitim ve Araştırma Hastanesi, Göğüs Hastalıkları, İstanbul

GİRİŞ: İzole tek taraflı pulmoner arter yokluğu tek başına olabileceği gibi diğer kardiyak anomalilerle beraber olabilirler. En sık görülen semptomlar; tekrarlayan enfeksiyonlar, hemoptizi, nefes darlığıdır. Zamanla bu olgularda masif hemoptizi, pulmoner hipertansiyon, solunum yetmezliği, sağ kalp yetmezliği, bronşektazi ve nekrotizan bronkopnömoni gibi ciddi komplikasyonlar gelişebilir. Pulmoner arter agenezi tanısı alan 4 olgumuzu sunmayı uygun gördük.

Olgu 1: Ellibir yaşında erkek hasta; ateş, nefes darlığı, sarı renkli balgam ve hemoptizi şikayeti ile başvurdu. Toraks CT sinde solda totale yakın hacim kaybı, hemidafragmada elevasyon ve mediastinal yapılarda yer değişikliği gözlemlendi. Pulmoner anjiografisinde; sol pulmoner arter ostium seviyesinden itibaren oklüze olarak saptandı (Resim 1). Sintigrafisinde sol akciğer tümüyle hipoplazik ve hipoperfüze olarak görüldü. Olguya; daha öncelerde sık sık enfeksiyon ve hemoptizi atakları geçirmesinden dolayı sol pnömonektomi yapıldı.

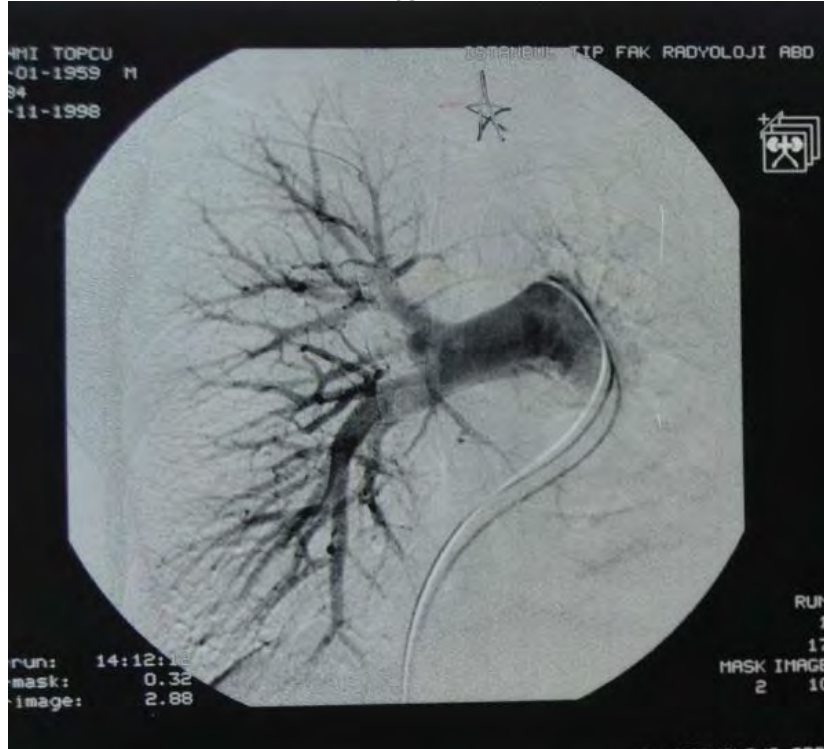
Olgu 2: Yetmişyedi yaşında erkek hasta, nefes darlığı, hemoptizi şikayetleri ile başvurdu. Akciğer grafisinde, solda akciğer parankiminin izlenmemesi üzerine bronkoskopik inceleme yapıldı ve solda lingula ve alt lob bronşlarda deformasyon izlendi. Toraks CT de sol akciğer hacminde belirgin azalma, sağ akciğer ve mediastenin sola deviasyonu ve solda hava kistleri izlendi. Sol pulmoner arter tam olarak izlenmediği için MR anjiyografi çekildi. Sol pulmoner arter üst dalında vasküler dolunum görülmüdü. Tanıdan 3 yıl sonra genel durum bozukluğu, yüksek ateş olan olguda solda ampiyem saptandı. Solunum arresti gelişen olgu kaybedildi.

Olgu 3: Elliüç yaşında kadın hasta balgam, nefes darlığı şikayeti ile başvurdu. MR anjiyografi sol pulmoner arter agenezisi saptandı.

Olgu 4: 55 yaşında kadın hasta yüksek ateş, bol miktarda pürülan balgam şikayeti ile başvurdu. MR anjiyografisinde; solda lobar ve segmenter arterlerin dolunu ileri derecede düşük izlendi ve sol pulmoner arter hipoplazik olarak değerlendirildi.

SONUÇ: Pulmoner arter agenezi tanısı mortaliteyi erkileyen ciddi komplikasyonlara yol açması nedeniyle çok önemlidir. Nekrotizan Pnömoni, hemoptizi, sağ kalp yetmezliği, pulmoner hipertansiyon, bronşektazi tanıları ile tipik radyolojik görünümlere sahip olan bu olgularda öncelikle pulmoner arter agenezi olasılığı akla getirilmeli ve bu yönde radyolojik tanısal yöntemlere başvurulmalıdır.

Resim 1



Olgunun BT angiografisi

EP-129

ERİŞKİN YAŞTA TANI ALAN KONJENİTAL LOBER AMFİZEM: 2 OLGU

Turan Aktaş¹, Ahmet Orhan Çelik², Fatma Aktaş³, Zafer Özmen³

¹Tokat Devlet Hastanesi, Göğüs Hastalıkları Bölümü, Tokat

²Tokat Devlet Hastanesi, Radyoloji Bölümü, Tokat

³Gaziosmanpaşa Üniversitesi, Radyoloji Ana Bilim Dalı, Tokat

GİRİŞ: Konjenital lobar amfizem (KLA) ilk olarak 1932 yılında Nelson tarafından tanımlanmıştır ve genellikle yenidoğan döneminde dispne, takipne, öksürük, wheezing ve siyanoz gibi semtomlarla ortaya çıkan şiddetli solunum yetersizliği sendromuna yol açabilen bir hastalıktır. Sıklığı 1/70.000 ile 1/90.000 arasında değişir. Bir lobun progresif şekilde fazla havalanması ile karakterize olup diğer lobların kompresyonu bazen herniasyonuna yol açabilir. Vakaların yaklaşık yarısında sol üst lob etkilenirken, daha nadir olarak sağ üst ve orta lob etkilenebilmektedir. KLA sıklıkla yenidoğan döneminde tanı konmakta olup erişkin çağda tanı alan vakalar literatürde bildirilmiştir. Bu nedenle erişkin yaşta tanı alan 2 hastamızı literatür bilgileri eşliğinde tartışmayı amaçladık.

GEREÇ - YÖNTEM: Yirmibir ve 56 yaşlarında erkek ve kadın iki hasta öksürük, balgam ve nefes darlığı şikayetleri nedeniyle polikliniğimizde değerlendirildi. Laboratuvar sonuçları normaldi. P-A akciğer grafilerinde sol üst lob ve sol alt lobun daha hiperlusen görülmesi üzerine çekilen toraks BT'lerinde sol üst lobun ve sol alt lobun diğer akciğer parankim sahalarına göre havalanmasında belirgin artış saptandı. Etkilenen loblardaki pulmoner arter dallarında belirgin genişleme ve dilatasyon görüldü. Bronkoskopi önerilen hastalar işlemi kabul etmedi ve takibe alındı.

SONUÇ: KLA daha sıklıkla yenidoğan döneminde görülüp hemen hepsine doğumdan sonra ilk 6 ayda tanı konmaktadır. İlerleyici solunum yetmezliği ile seyredabilen önemli bir klinik tablodur. Erkeklerde görülme sıklığı kadınlardan 3 kat fazladır. Erişkin dönemde oldukça nadir görülen akciğerin konjenital hastalıklarından biri olan KLA nedeni belirlenemeyen öksürük ve hiperaerasyon sebepleri arasında mutlaka akılda tutulmalıdır.

EP-130

KOAH TANILI HASTADA EŞLİK EDEN MOUNIER KUHN SENDROMU

Emine Nilgün Ordu¹, Özge Ünal Bayraktar¹, Tülin Kuyucu¹, Evin Makas¹, Hüseyin Arpağ²¹Süreyyapaşa Göğüs Hastalıkları ve Göğüs Cerrahisi Eğitim ve Araştırma Hastanesi²Malatya Devlet Hastanesi Göğüs Hastalıkları Kliniği

GİRİŞ: Mounier Kuhn Sendromu, trakea ve ana bronşlarda genişleme ile karakterize, bronşektazi ve tekrarlayan akciğer enfeksiyonlarının eşlik ettiği nadir rastlanan bir hastalıktır. Etiyolojisi bilinmemekle birlikte kalıtsal olduğu düşünülmektedir. Trakeobronkomegali, trakea ve ana bronş duvarlarında düz kas ve elastik fiberlerin atrofisine bağlıdır. Klinik, solunum fonksiyonlarında minimal bozukluktan yaygın bronşektazi, fibrosis ve solunum yetmezliği tablosuna kadar değişiklik gösterebilir. Spesifik tedavisi yoktur, bulgulara yönelik destek tedavi verilir.

OLGU: 79 yaşında erkek hasta nefes darlığı, öksürük, balgam çıkarma, ateş şikayetleriyle başvurdu. Aktif sigara içicisi olup 10 yıldır KOAH, 2 yıldır hipertansiyon, 15 yıl önce spontan pnömotoraks öyküsü mevcuttu. PA ve sol yan akciğer grafilerinde trakeal hava sütununda anormal genişleme saptandı (Resim 1). Çekilen toraks BT'de trakea transvers çapı 40 mm, bilateral üst loblarda daha yaygın olmak üzere subplevral büller, amfizematöz akciğer bulguları mevcuttu (Resim 2). Solunum fonksiyon testinde obstrüktif tipte solunum fonksiyon bozukluğu saptandı. Fiberoptik bronkoskopide trakea ileri derecede geniş, deforme, bilateral ana bronş çapları genişlemiş ve mukozal divertiküllerin olduğu görüldü. Hastanın 4 yıl zarfında 3 kez KOAH enfektif atak/pnömoni nedeniyle hastane yatışı olmuştur. Son 1.5 yıldır bronkodilatör ve antihipertansif tedaviyle kontrol altındadır.

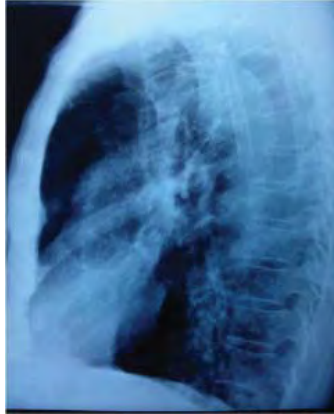SONUÇ: Mounier Kuhn sendromu, olgunun KOAH öyküsü dikkate alındığında solunumsal bulguları daha da belirginleştirebilir, ayrıca hastalık gelişiminde bir predispozan faktör olabilir. Nadir görülmekle birlikte, benzer vakalarda alevlenmelerin etiolojisinde düşünülmesi gerektiği kanısındayız.

Kaynaklar:

1.Çiftçi B, Yılmaz A, Erdoğan Y, Biber Ç, Turay ÜY, Ergün P, Taştepe İ, Gülhan SŞE. Mounier-Kuhn Sendromu: Olgu Sunumu ve Literatürün Gözden Geçirilmesi. Solunum Hastalıkları 2007; 18: 79-83

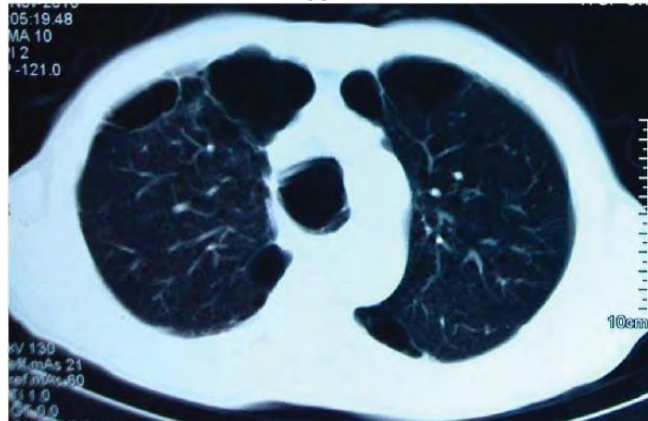
2. Falconer M, Collins DR, Feeney J, Torreggiani WC. Mounier-Kuhn syndrome in an older patient. Age and Ageing (2008) 37 (1): 115-116.

Resim 1



Sol yan grafide normalden geniş izlenen trakeanın görünümü.

Resim 2



Toraks BT kesiti

EP-131**PERSİSTAN SOL VENA KAVA SÜPERİOR: OLGU SUNUMU**

Turan Aktaş¹, Fatma Aktaş², Zafer Özmen²

¹Tokat Devlet Hastanesi, Göğüs Hastalıkları Bölümü, Tokat

²Gaziosmanpaşa Üniversitesi, Radyoloji Ana Bilim Dalı, Tokat

GİRİŞ: Persistan sol süperior vena kava (PSSVK) oldukça nadir görülen ancak torasik venöz anomaliler içinde en sık rastlanan venöz anomalidir. Bunun yanında başka bir kardiyak anomali olmadan sağ süperior vena kavanın total atrezisiyle beraber görülmesi son derece nadirdir. PSSVK normal popülasyonda %0.3 sıklığında görülürken, konjenital kalp hastalığı olanlarda %3-10 civarında saptanmaktadır. Olguların %10-15'inde birlikte sağ süperior vena kava yokluğu eşlik etmektedir.

GEREÇ - YÖNTEM: Göğüs ağrısı şikayetiyle polikliniğimize başvuran 63 yaşında erkek hastanın çekilen Toraks BT'sinde sağ süperior vena kavanın olmadığı, solda izlenen süperior vena kavanın dilate koroner sinüse açıldığı görüldü. İlginç olarak vena kava inferior (VKİ) da koroner sinüs ile birleşmekte böylece hem PSSVK, hem VKİ koroner sinüs aracılığıyla sağ atriuma açılmaktaydı.

SONUÇ: PSSVK literatürde en çok rapor edilen torasik venöz anomali olmakla birlikte VKİ'un ve PSSVK'nın her ikisinde koroner sinüse açıldığı vaka rapor edilmemiştir. Konjenital kalp hastalıkları ile daha sıklıkta görülmelerinin yanında normal popülasyonda genellikle asemptomatik olan bu hastalar çoğunlukla insidental olarak saptanırlar. Santral venöz girişim yapılırken anatominin iyi değerlendirilerek bu şekildeki venöz dönüş anomalilerin olabileceği göz önünde bulundurulmalıdır.

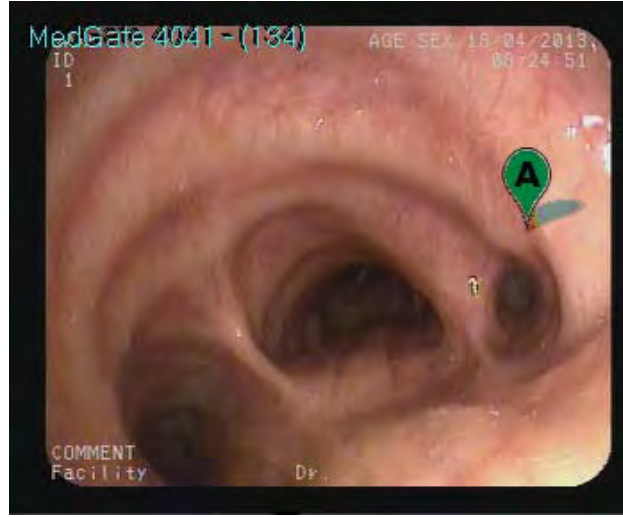EP-132

KRONİK ÖKSÜRÜĞÜN NADİR GÖRÜLEN BİR NEDENİ: TRAKEAL BRONKUS

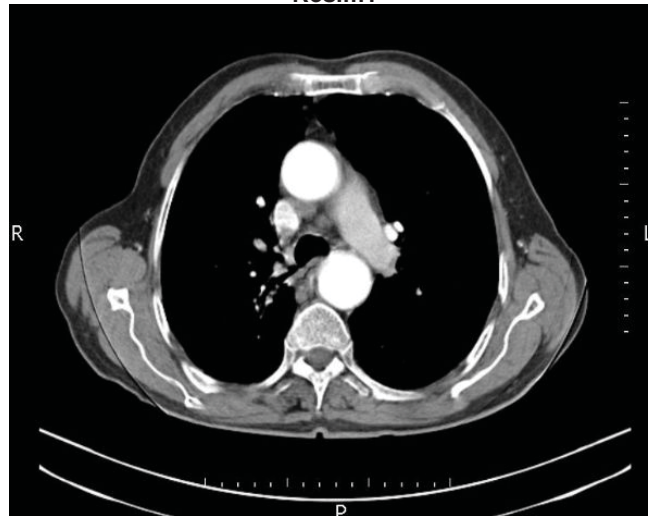Özlem Kar Kurt¹, Fahrettin Talay¹, Ali Kılıçgün², Zehra Yaşar¹¹Abant İzzet Baysal Üniversitesi Tıp Fakültesi, Göğüs Hastalıkları Ana Bilim Dalı, Bolu²Abant İzzet Baysal Üniversitesi Tıp Fakültesi, Göğüs Cerrahisi Ana Bilim Dalı, Bolu

Trakeal bronkus, karinanın < 2 cm üzerinde sağ lateral duvardan gelişen aksesuar veya ektopik bir bronş yapısıdır. İlk kez Sandifort ve ark. tarafından tanımlanmıştır. Hastaların çoğu erişkin döneme kadar asemptomatiktir. Ancak bazı hastalar tekrarlayan alt solunum yolu enfeksiyonları veya bronşektazi ile başvurabilirler. 73 yaşında erkek hasta katarakt cerrahisi öncesi preoperatif değerlendirme için kliniğimize başvurdu. Hastanın 4 yıldır devam eden kronik öksürük ve yıl içinde tekrarlayan balgam çıkarma şikayeti olduğu öğrenildi. Bu nedenle başvurduğu farklı merkezlerde kronik obstrüktif akciğer hastalığı tanısı ile inhaler bronkodilatör tedaviler önerilmiş. Ancak hastanın bu tedavilerden fayda görmediği öğrenildi. Hastanın özgeçmişinde dört yıl önce divertikülektomi operasyonu geçirdiği öğrenildi. Soy geçmişinde özellik yoktu. Hastanın çekilen postero anterior grafilerinde paratrakeal ve parakardiyak düzensizlik ve sağ apeksdeki fibrotik sekel değişiklikler dışında patoloji gözlenmedi. Bilgisayarlı toraks tomografisinde trakeal bronkus, her iki apeksde fibrotik değişiklikler, çok sayıda genişlemiş mediastinal lenfadenopatiler ve subkarinal alanda dıştan bası ile özofagus lümenini daraltan kitle lezyonu saptandı (Resim1). Hastaya bu bulgularla fiberoptik bronkoskopi (FOB) yapıldı. FOB'da sağ ana bronşa komşuluğunda ek orifis gözlemlendi (Resim 2), tüm segment orifisleri açıktı. Endobronşial lezyon saptanmadı. Hastaya endobronşial ultrasonografi eşliğinde mediastinal lenf nodu örnekleme ve/veya mediastinoskopi planlandı. Ancak hasta ileri tetkik kabul etmedi. 4 yıldır öksürük şikayeti nedeni olarak normal anatomik bir varyasyon olan trakeal bronkus tanısı koyduğumuz olguyu nadir görülmesi nedeniyle sunuyoruz.

Resim 2



Resim1



EP-133

ANKİLOZAN SPONDİLİTLİ ERİŞKİN BİR OLGUDA İZOLE SOL PULMONER ARTER HİPOPLAZİSİSibel Kara¹, Nazan Şen¹, Reyhan Yıldız¹, Şerife Nur Ulusan², Neşe Torun³¹Başkent Üniversitesi Tıp Fakültesi, Adana Uygulama ve Araştırma Merkezi, Göğüs Hastalıkları Anabilim Dalı²Başkent Üniversitesi Tıp Fakültesi, Adana Uygulama ve Araştırma Merkezi, Radyoloji Anabilim Dalı³Başkent Üniversitesi Tıp Fakültesi, Adana Uygulama ve Araştırma Merkezi, Nükleer Tıp Anabilim Dalı

Sağ veya sol pulmoner arter agenezisi/hipoplazisi en nadir görülen konjenital pulmoner arter anomalileri arasında olup, sol taraf anomalisi daha az sıklıkla bildirilmiştir. Sol taraf agenezisi genellikle konjenital kardiyak malformasyonlarla birlikte bulunurken, sağ taraf agenezisi sıklıkla izoledir.

Ankilozan spondilit tanısı olan 29 yaşındaki erkek hasta Golimumab tedavisi öncesi değerlendirilmek amacıyla polikliniğimize başvurdu. Başvurusunda ağır eforla oluşan nefes darlığı dışında herhangi bir solunumsal semptom tanımlamadı. Fizik bakışı normal olarak değerlendirildi. Akciğer grafisinde sol hilusun küçük ve sol akciğer vasküler dallanmasının azalmış olduğu görüldü. Pulmoner arter patolojisi olabileceği düşünülen hastada istenen toraksın bilgisayarlı tomografi pulmoner anjiyografisinde sol pulmoner arter hipoplazisi saptandı. Ventilasyon/Perfüzyon sintigrafisinde sol akciğerde perfüzyonla birlikte ventilasyon da azalmış olduğu raporlandı. Ekokardiyografisinde intrakardiyak patoloji izlenmedi.

Hastamız herhangi bir kardiyovasküler malformasyon saptanmadığından izole sol pulmoner arter hipoplazisi olarak değerlendirildi. Pulmoner arter hipoplazisi hastamızda olduğu gibi erişkin yaşlara kadar asemptomatik olabilir ve tanısı konulamayabilir. Nadir görülen bu durum görüntüleme yöntem sonuçları ile birlikte sunulmuştur.

EP-134

BRONKOJENİK KİST VE KALSİYUM SÜTÜ

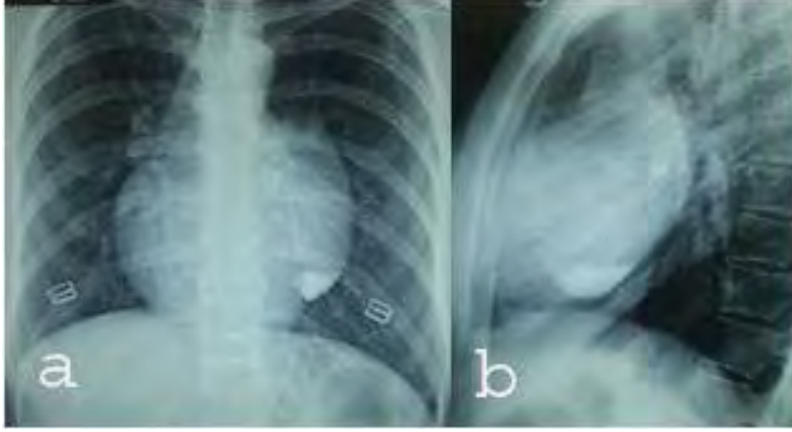
Pınar Bıçakçioğlu¹, Erkmen Gülhan¹, Leyla Acar¹, Funda İncekara¹, Göktürk Fındık¹, Sadi Kaya¹¹Atatürk Göğüs Hastalıkları ve Göğüs Cerrahisi Eğitim ve Araştırma Hastanesi, Göğüs Cerrahisi Kliniği, Ankara, Türkiye²Atatürk Göğüs Hastalıkları ve Göğüs Cerrahisi Eğitim ve Araştırma Hastanesi, Radyoloji Kliniği, Ankara

AMAÇ: Bronkojenik kist nadir görülen primitif ön barsak anomalisidir. Radyolojik olarak "kalsiyum sütü" görünümü sıklıkla safra kesesi, böbrek ve pankreasta izlenirken torasik görünümü nadirdir. Nadir olması nedeniyle kalsiyum sütü içeren mediastinal yerleşimli bronkojenik kist olgusunu sunmayı amaçladık.

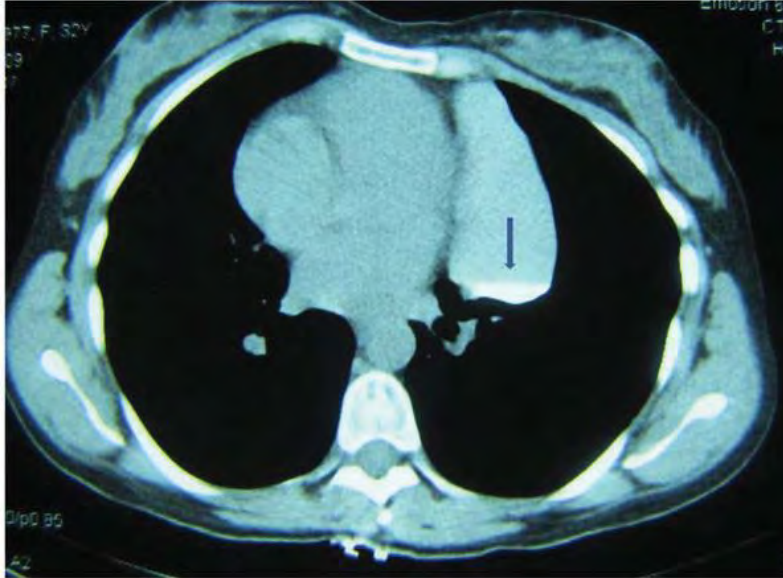
OLGU: Otuzüç yaşında bayan hasta, sol göğüs duvarında sıkışma hissi ve nefes darlığı şikayeti ile kliniğimize başvurdu. Çekilen akciğer grafisinde solda düzgün sınırlı hiperdens sıvı seviyesi veren parakardiyak kistik lezyon görünümü tespit edildi (Resim 1A, B). Kontrast verilmeden çekilen toraks bilgisayarlı tomografide sol parakardiyak alanda, tabanında hiperdens opasite sıvı seviyesi veren iyi sınırlı hipodens lezyon izlendi. Seviye veren hiperdens opasite kistik yapı içinde kalsiyum birikimiyle oluşan kalsiyum sütü görünümüyle uyumluydu (Resim 2 okla işaretli). Sol torakotomi yaklaşımı ile mediastinal komplet kist eksizyonu yapıldı. Postoperatif patoloji bronkojenik kist ile uyumluydu. Postoperatif semptomları gerileyen hasta 4. yılında sorunsuz izlenmektedir.

SONUÇ: Kalsiyum sütü içeren kistik lezyonlar nadir olup toraksta bronkojenik kistlerin patognomonik özellik taşımaktadır. Bu olgu İngilizce literatürde rastladığımız üçüncü olgudur.

Resim 1A,B



Resim 2



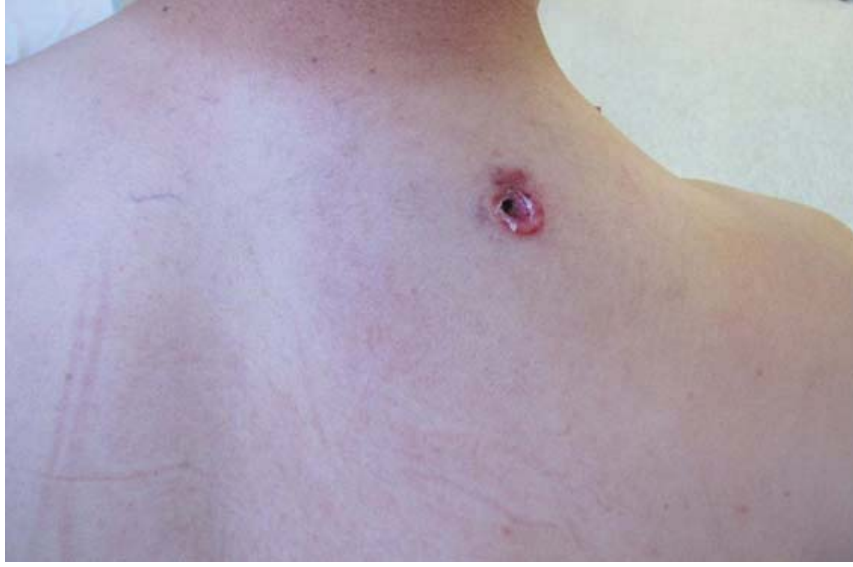EP-135

ATEŞLİ SİLAH YARALANMASI: MERMİ ÇEKİRDEĞİ NEREDE?

Pınar Bıçakçioğlu¹, Erkmen Gülhan¹, Leyla Acar¹, Atila Gökçek²¹Atatürk Göğüs Hastalıkları ve Göğüs Cerrahisi Eğitim ve Araştırma Hastanesi, Göğüs Cerrahisi Kliniği, Ankara, Türkiye²Atatürk Göğüs Hastalıkları ve Göğüs Cerrahisi Eğitim ve Araştırma Hastanesi, Radyoloji Kliniği, Ankara

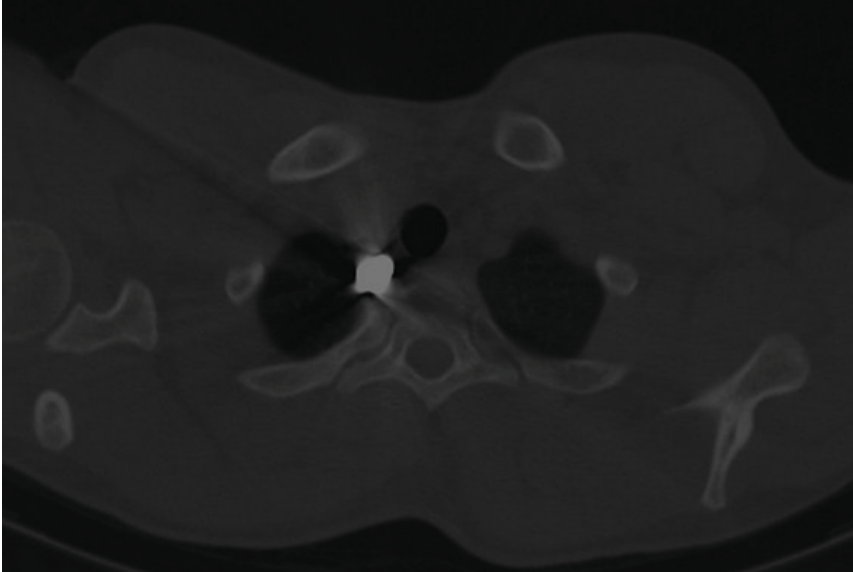
Yirmi bir yaşında erkek hasta, araç içinde seyir halinde iken dışarıdan gelen bir mermi ile gerçekleşen ateşli silah yaralanmasına maruz kalmıştır. Mermi çekirdeği sağ supraskapular alandan girmiştir [Resim 1]. Dış merkezde çekilen toraks bilgisayarlı tomografi (BT) tetkikinde akciğer apeksi düzeyinden geçen aksiyel kesit görüntüde mermi çekirdeği sağ apekte prevertebral lokalizasyonda izlenmektedir [Resim 2]. Bu incelemede pnömotoraks, hemotoraks olmaması dikkat çekiciydi. Kliniğimize sevk edildiğinde çekilen akciğer grafisinde, önceki toraks BT incelemesinde mermi çekirdeğinin izlendiği alanda görünmemesi şaşırtıcıydı [Resim 3]. Ancak aynı akciğer grafisinin pencere ayarlarını değiştirdiğimizde mermi çekirdeğinin hastanın epigastrik bölgesine süperpoze şekilde yerleştiği izlendi [Resim 4]. Mermi çekirdeği nasıl yer değiştirmiş olabilirdi? Mermi çekirdeğinin plevral mesafede yer değiştirmiş olabileceği düşündük. Bu teorimizi ispatlamak için hastaya trendelenburg pozisyonu verdikten sonra elde ettiğimiz sağ yan dekubit akciğer grafisinde mermi çekirdeğinin, hastanın pozisyonuyla uyumlu olarak yukarı doğru yer değiştirdiği tespit edildi [Resim 5]. Plevral mesafedeki mermi çekirdeği balistik inceleme için video yardımcı torakoskopi ile çıkarıldı.

Resim 1



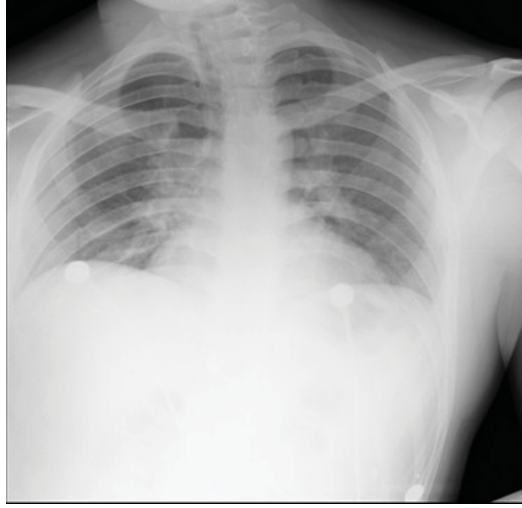
Mermi çekirdeğinin cilt giriş yeri izlenmektedir.

Resim 2

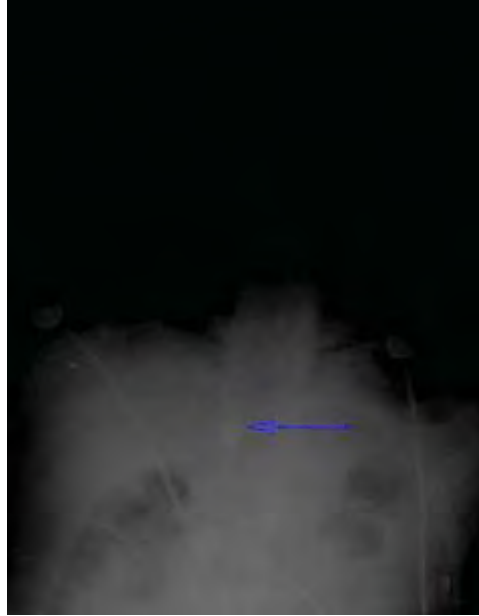


Toraks bilgisayarlı tomografide mermi çekirdeğinin görünümü

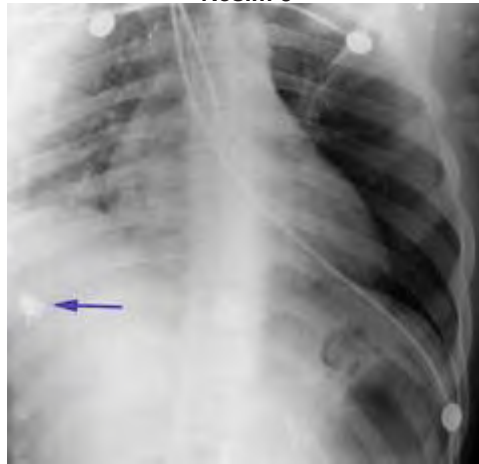Resim 3

*Mermi çekirdeğinin görüntülenemediği akciğer grafisi*

Resim 4

*Mermi çekirdeğinin epigastrik alanda süperpoze olduğu akciğer grafisi görünümü*

Resim 5

*Sağ yan dekubit akciğer grafisinde mermi çekirdeğinin yer değiştirdiği görünümü.*

EP-136

REKÜRREN BİLATERAL SPONTAN KOT FRAKTÜRÜ: OLGU SUNUMU

Bayram Metin¹, Yavuz Selim İntepe², Eylem Yıldırım², Aylin Okur³, Şener Yıldırım⁴

¹Bozok Üniversitesi, Tıp Fakültesi, Göğüs Cerrahi ABD, Yozgat

²Bozok Üniversitesi, Tıp Fakültesi, Göğüs Hastalıkları ABD, Yozgat

³Bozok Üniversitesi, Tıp Fakültesi, Radyoloji ABD, Yozgat

⁴Yozgat Devlet Hastanesi, Göğüs Cerrahi Bölümü, Yozgat

Kot fraktürlerinin en sık sebebi travmadır. Spontan kot fraktürleri (SKF) ise altta yatan patolojik bir neden yoksa oldukça ender görülen bir durumdur. SKF'leri genellikle malignite, osteoporozis, gebelik, kronik steroid kullanımı, böbrek yetmezliği, mekanik ventilasyon, şiddetli öksürük ve radyoterapiye sekonder olarak gelişir. Bilateral spontan rekürren kot fraktürü saptanan ve yapılan tüm incelemelerinde herhangi bir predispozan faktör bulanamayan bir olguyu nadir görüldüğü için sunmayı amaçladık. 57 yaşında erkek hasta, 1 hafta önce uyurken ani bir göğüs ağrısı şikayeti ile uyandığını belirten hasta, yaklaşık 1 yıl öncede buna benzer şikayetinin olduğunu belirtiyor. Hasta bu şikayetleri nedeni ile o dönemde medikal analjezik tedavi aldığını ve şikayetlerinin geçtiğini belirtiyor. Son şikayetleri bir haftadır geçmeyen hasta kliniğimize başvurdu. Solunum sistemi muayenesi normaldi. Direk grafisinde bilateral 7. Kosta posterior kesimde simetrik tarzda fraktür ve sağ 8. Kostada da ayrı bir fraktür alanı tesbit edilmişti. Toraks BT'de bilateral 7. Kosta posterior kesimlerinde eski fraktüre ait görünüm ve kallus formasyonu içinde nüks fraktür hattı, ayrıca sağ 8. Kostada yeni fraktür alanı izlenmekte idi. Hastanın kemik dansitometrisinde kemik mineral yoğunluğu azalmış (Osteopenik) olup fraktür riski sınırdan olarak raporlanmıştı. Kemik sintigrafisinde fraktür alanları dışında sternum da parsiyel tutulum alanı izlenmekte idi. Kafa grafisinde anlamlı litik lezyona rastlanılmadı. Laboratuvar tetkiklerinden Sedim:12 Alkalen fosfatazi 99 U/L (38-126). Ca:9.6 mg/dl (8.4-10.4), P: 2.6 mg/dl (2.4-4.7), 25-Hidroksi Vitamin D:12 ng/ml (5.2-60.4), PTH:57.2 pg/ml (15-65) ile normal değer aralığında idi. Protein elektroferoz sonucu normal olarak değerlendirildi. Bu sonuçlarla endokrinoloji ve dahiliye kliniği ile yapılan konsültasyonların sonucu normal olarak değerlendirildi. Ankomplike kot fraktürü olan hastaya kalsiyum ve D-vitamini desteğinin yanı sıra analjezik tedavisi düzenlenerek takibe alındı. Spontan kot fraktürlerinin tedavisi altta yatan etyoloji ile yakın ilişkidir. Farmakolojik tedavi ve yakın klinik gözlem bu hastalarda seçilecek tedavi yöntemidir. Bununla birlikte geniş hematoma ve pnömotoraks gibi komplikasyonların varlığında cerrahi tedavi gündeme gelebilir. Bizim hastamızda altta yatan bir hastalık saptanmadı. Kot fraktürlerinin ankomplike olması nedeniyle de medikal tedavi ve yeniden fraktürleri önlemek için dikkatli bir rehabilitasyona alındı. Literatür taramalarımız sırasında rekürren bilateral spontan kot fraktürlerinin pek görülmemesi sebebiyle bu vakayı sunmayı amaçladık.

EP-137

ENDOBRONŞİYAL YABANCI CİSİM İLE KARIŞAN NON-HODGKİN LENFOMA

Salih Topçu¹, Aslı Gül Akgül¹, Şerife Tuba Liman¹, Serkan Özbay¹, Seymur Salih Mehmetoğlu¹, Funda Çorapçioğlu², Zeynep Seda Uyan³

¹Kocaeli Üniversitesi, Göğüs cerrahisi Ana Bilim Dalı, Kocaeli

²Kocaeli Üniversitesi, Pediatrik Onkoloji Bilim Dalı, Kocaeli

³Kocaeli Üniversitesi, Çocuk Göğüs Hastalıkları Bilim Dalı, Kocaeli

GİRİŞ: Non-Hodgkin lenfomaların yaklaşık %43'ünde intratorasik yapılarda tutulum saptanmaktadır. Non-Hodgkin lenfomalar trakeobronşiyal sistemde en sık hava yoluna komşu lenf nodlarındaki genişlemeye bağlı olarak hava yolunda kısmi ya da parsiyel obstrüksiyon ile kendini göstermektedir. Literatürde endobronşiyal Hodgkin tanısı olan pek çok vaka bildirilmesine rağmen, Non-Hodgkin lenfomada endobronşiyal tutulum oldukça nadir görülmektedir.

OLGU: Non-Hodgkin Lenfoma tanısı ile takip edilmekte olan 3 yaşında kız çocuğu yabancı cisim aspirasyon şüphesi ile tarafımıza danışıldı. Hastanın çekilen direkt akciğer grafisinde sağda havalanma artışı gözlenen ve sonrasında çekilen Toraks BT'sinde sağ ana bronşta yabancı cisim şüphesi olan hastaya tarafımızca genel anestezi altında rijit bronkoskopi yapıldı. Rijit bronkoskopide sağ ana bronşu total olarak obstrükte eden endobronşiyal lezyon izlendi, lezyondan multipl punch biyopsiler alınarak patolojik inceleme için gönderildi ve pasaj açıklığı sağlandı. İşlemi komplikasyonsuz olarak tamamlanan hastanın patoloji sonucu Non-Hodgkin lenfoma ile uyumlu olarak öğrenildi.

SONUÇ: Hava yolunu daraltan, itilme ya da çekilme şeklinde kaydıran mediastinal veya hiler lenf nodları, lenfanjitis karsinomatozaya benzer şekilde peri bronşiyal infiltrasyonlar ya da endobronşiyal kitle şeklinde kendini gösterir. Bu lezyonların primer malignitelerden ayrımı için temel yöntem bronkoskopik inceleme ile biyopsi alınmasıdır. Biz de bronkoskopik olarak tanı koyduğumuz vakayı literatürde nadir olarak bildirilmesi nedeniyle sunuyoruz.

EP-138

SOLID AKCİĞER KİTLE GÖRÜNTÜSÜ NEDENİYLE; İKİ TÜBERKÜLOZ OLGUSU

Fatih Metroğlu

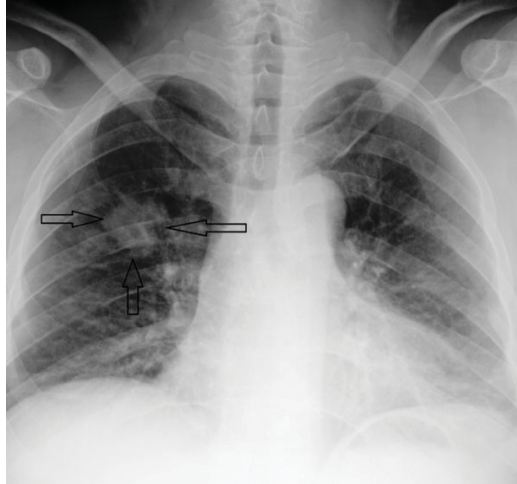
Dicle Üniversitesi Tıp Fakültesi Göğüs Cerrahisi Kliniği, Diyarbakır, Türkiye

Tüberküloz farklı radyolojik görünümle ortaya çıkabilen bir hastalıktır. Sık olmamakla birlikte kitle görünümünde akciğer tüberkülozu olguları literatürde mevcuttur. Kitle görünümü ile başvuran hastalarda tüberküloz tanısından emin olmak ve eşlik eden tümör tanısını kesin dışlamak bazen zor olmaktadır. Bu yazıda, kliniğimize akciğer grafiğinde kitle görünümü ile başvuran, 42 yaşında erkek ve 65 yaşında bayan hastanın tanısında yaşanan güçlükler tartışıldı.

Olgu 1: Kırk iki yaşında erkek hasta. Yaklaşık 3 aydır halsizlik ve öksürük şikâyetleri ile kliniğimize başvurdu. Hastanın fizik muayenesinde daha önce sol hemitorakstan geçirmiş olduğu operasyon sakarı mevcuttu. Akciğer sesleri; bilateral ronküsleri mevcuttu. Laboratuvarında bir özellik yoktu. Özgeçmişinde yaklaşık 5 yıl önce tüberküloz tanısıyla anti-tüberküloz tedavisini almıştı. KOAH tanısıyla da halen bronkodilatatör kullanmaktadır. Sedimentasyonu 17mm/h, üç kez bakılan ARB(-) idi. Hastanın çekilen akciğer grafiğinde sağ akciğer üst lobda kitle lezyonu mevcuttu. Bunun üzerine hastaya tümör tarama amaçlı toraks bilgisayarlı tomografi (BT) ve ardında PET-CT çekildi. PET-CT' de sağ akciğer üst lobdaki 3x3.5 cm ebadında ki lezyonda SUVmax değeri 6.7 olarak ölçüldü. Ayrıca sağ akciğer üst lobda nodüler lezyonda ise SUV max 3.6 olarak ölçüldü. Hastaya fiberoptik bronkoskopi yapıldı ve lavaj, endobronşiyal biyopsi benign geldi. Operasyonda sağ akciğer apikoposterior segmentte yaklaşık 5x4 cm ebatındaki kitleye wedge rezeksiyonu uygulandı ve frozen (soğuk kesit) sonucu benign gelmesi üzerine rezeksiyon yapılmadı ve kesin patoloji sonucu tüberkülozla uyumlu gelmesi üzerine anti-tüberküloz tedavisi başlandı.

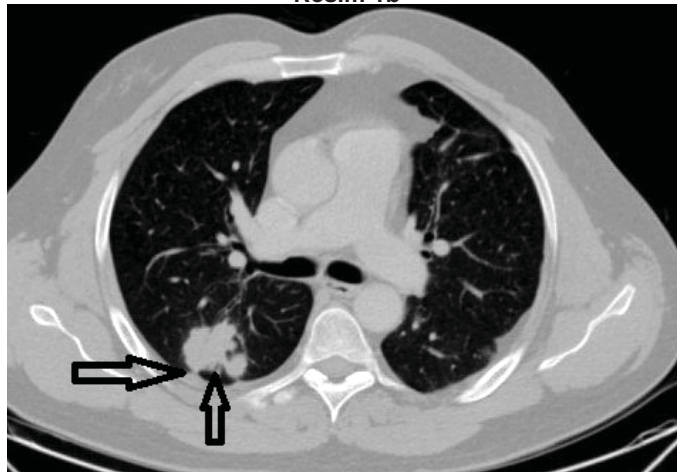
Olgu 2: Altmış beş yaşında bayan hasta. Yaklaşık 4 aydır göğüs ağrısı, nefes darlığı, huzursuzluk, şikâyetiyle kliniğimize başvurdu. Hastanın fizik muayenesinde sol hemitoraks üst zonda akciğer sesleri alınmıyordu. Özgeçmişinde hipertasyon, diyabet ve geçirilmiş miyokard infarktüs öyküsü vardı. Laboratuvarında açlık kan şekeri; 244mg/dl, WBC: 26100. Eritrosit sedimentasyonu hızı 32mm/h, üç kez bakılan balgam ARB(-) idi. Hastanın bilgisayarlı tomografiğinde sol üst lobda solit kitle görülmekteydi. Fiberoptik bronkoskopik biyopsi sonucu negatif gelmesi üzerine PET-BT çekildi. PET-BT'de sol akciğer üst lob anterior segmentten sol hiler bölgeye uzanan 53x55 mm' lik kitlede FDG tutulumunun SUVmax değeri 11.2 olarak ölçüldü. Mediasteninin negatif olması nedeniyle hastaya torakotomi yapıldı ve kitleden frozen(soğuk kesit) çalışıldı. Frozen sonucu malign gelmesi nedeniyle sol üst lobektomi yapıldı. Ancak patolojinin uzun dönem takibi ve mikrobiyoloji kültür sonucu tüberküloz olarak geldi. Hastaya anti-tüberküloz tedavisine geçildi.

Resim 1a



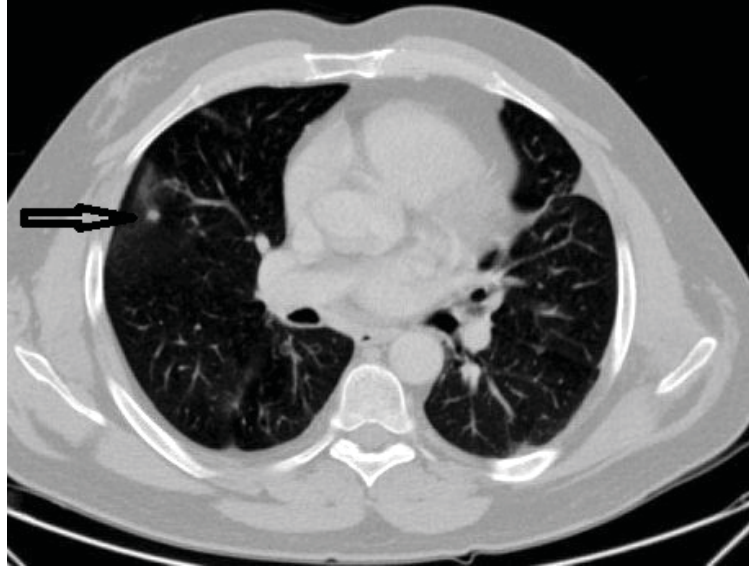
Direkt akciğer grafiği

Resim 1b



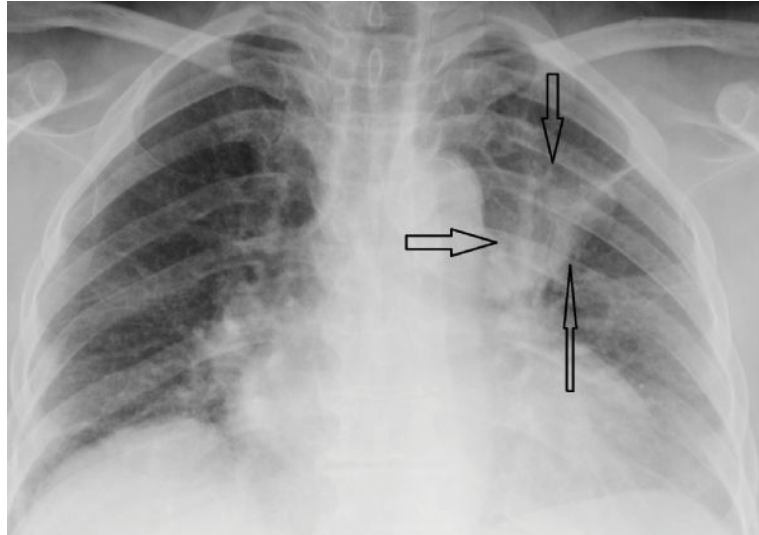
Bilgisayarlı toraks tomografiği

Resim 1c



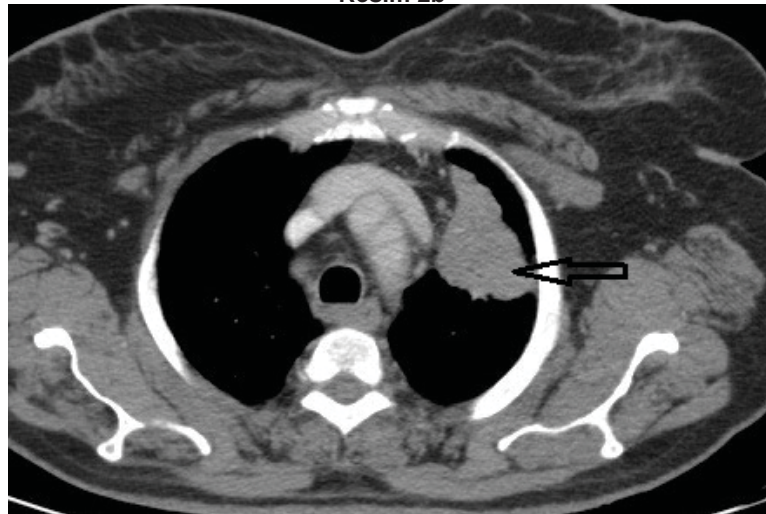
Bilgisayarlı toraks tomografiği

Resim 2a



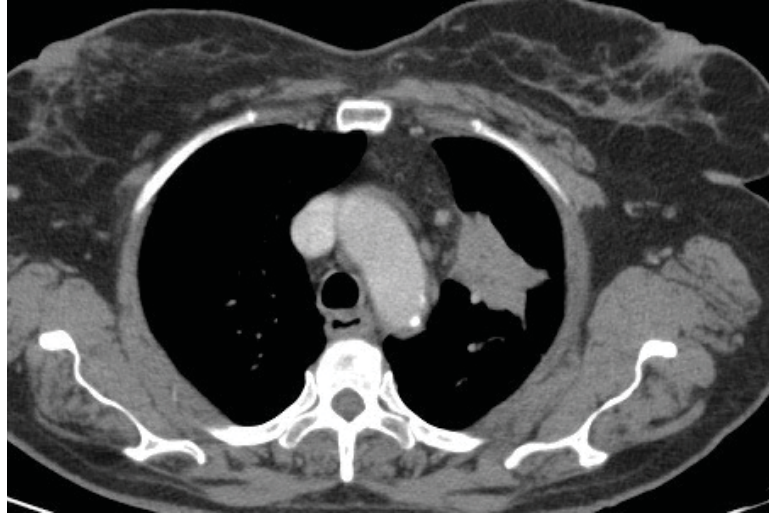
Direkt akciğer grafiği

Resim 2b

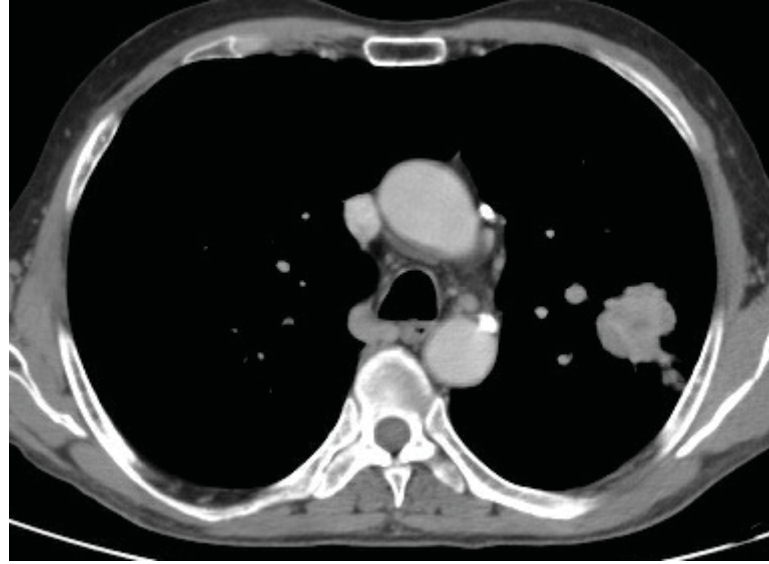


Sol üst lobda kitle görüntüsü (BT)

Resim 2c



Resim 2d



EP-139

ASPIRE EDİLMİŞ İLGINÇ YABANCI CİSİM ASPİRASYONU; ÜÇ OLGU NEDENİYLE

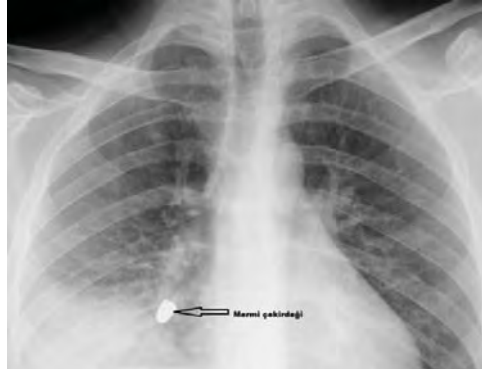Fatih Metroğlu, Serdar Onat

Dicle Üniversitesi Tıp Fakültesi Göğüs Cerrahisi Kliniği, Diyarbakır, Türkiye

Yabancı cisim aspirasyonu(YCA) trakea seviyesinde tama yakın tıkanıklık meydana getirdiğinde ölümcül akut solunum yetmezliğine (asfiksi) neden olur. Buna karşın trakeo-bronşial ağacın daha aşağı seviyelerine ilerleyebilen yabancı cisimler tıkadığı bölgenin distalinde havalanmanın bozulmasına ve enfeksiyona zemin hazırlayıcı etkisine bağlı olarak solunum sistemi problemlerine neden olmaktadır. Sık sık tekrarlayan enfeksiyon ve öksürük şikâyetleri nedeniyle kliniğimize başvuran 25 ve 32 yaşında iki erkek olgunun unutulmuş yabancı cisim aspirasyonu nedeniyle rijit bronkoskopi yapıldı. Üçüncü olgumuzda ise tespah tanesini aspire eden olgu idi. İlk olguda sağ alt lob girişinde mermi çekirdeği ve ikinci olguda ise bilateral alt lob bronş girişinde tavuk boyun kemiği ve üçüncü olguda ise sağ ana bronşta tespah tanesi çıkarıldı. İlginç bulduğumuz üç olguyu literatür eşliğinde sunmayı düşündük.

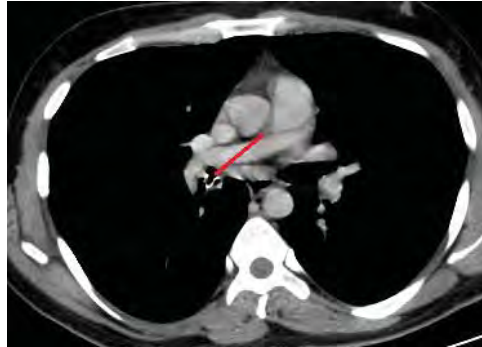GİRİŞ: Tekrarlayan alt solunum yolu enfeksiyonu hikâyesi olan ve tedaviye cevap vermeyen hastalarda yabancı cisim aspirasyonu altta yatan gerçek neden olabilir. Yabancı cisim aspirasyonu olan hastalarda en sık semptomlar, öksürük, hemoptizi, dispne, stridor, wheezing'dir. Oskültasyon ile hastalıklı bölgede solunum seslerinde azalma, ral ve ronküs duyulabilir. Unutulan yabancı cisimler günler hatta yıllar süren uzun bir dönem içerisinde minimal solunumsal belirtilere yol açabilirler(1,2). Ayrıca aspire edilen ve unutulmuş yabancı cisimler, kronik öksürük, bronsektazi ve tekrarlayan pnömonilere neden olabilir. Aspire edilen yabancı cisimler sıklıkla organik kaynaklı olmakla beraber çok değişik maddelerde aspire edilmektedir.

Resim 1



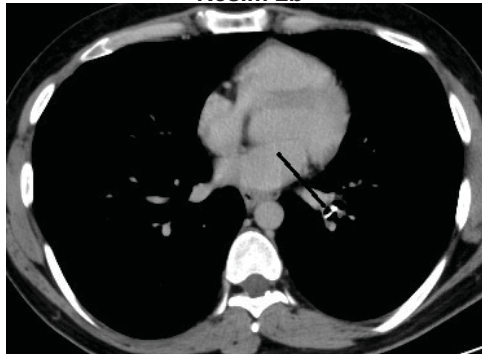
Sağ ana bronşta mermi çekirdeği

Resim 2a



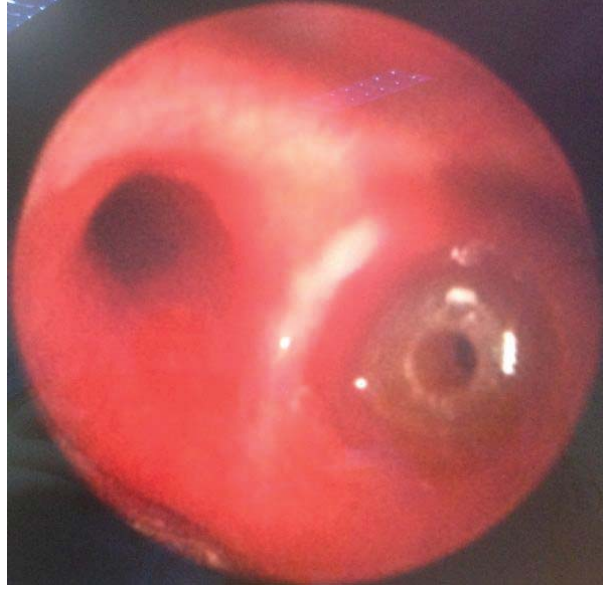Sağ ana bronşta kemik parçası

Resim 2b



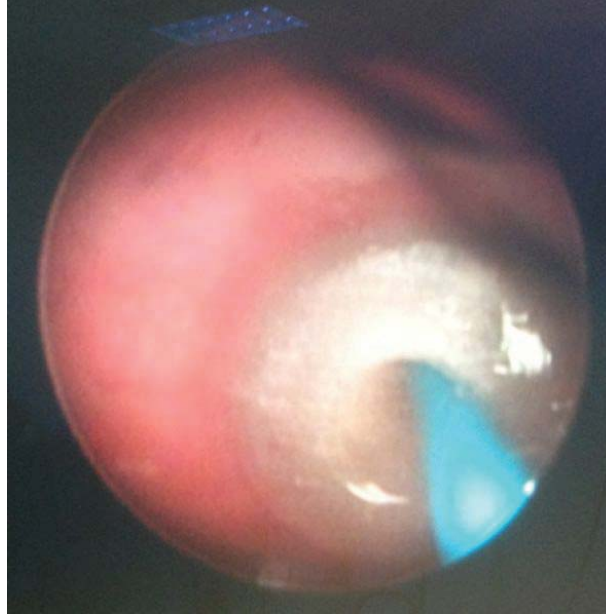Sol ana bronşta kemik parçası

Resim 3a



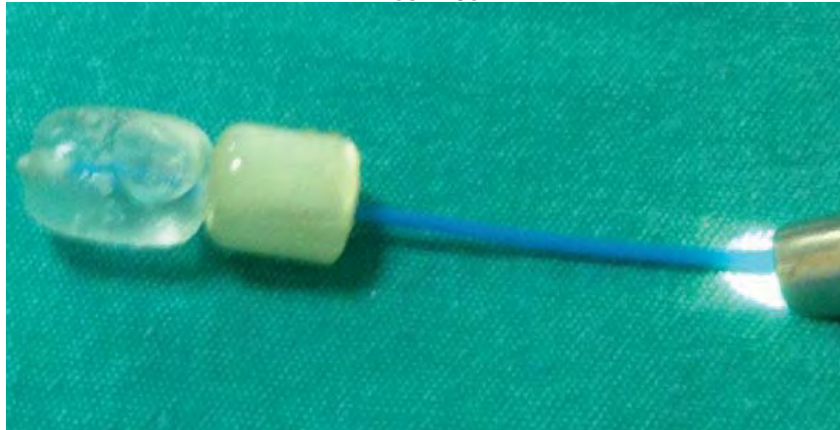
Sağ ana bronşta taspah tanesi

Resim 3b



Fogarti katateri yerleştirirken

Resim 3c



Rijit bronkoskopi yardımıyla taspah tanesini çıkartırken

EP-140

AKCİĞERİN NADİR GÖRÜLEN KÜÇÜK HÜCRELİ DIŞI TÜMÖRÜ; LENFOEPİTELYOMA BENZERİ KARSİNOM

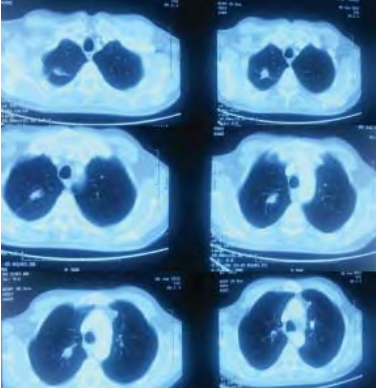
Mustafa Kuzucuoğlu, Yekta Altemur Karamustafaoğlu, Duygu Işık Ayhan, Cenk Balta, Yener Yörük
Trakya Üniversitesi, Göğüs Cerrahisi Ana Bilim Dalı, Edirne

GİRİŞ: Lenfopitelyoma Benzeri Karsinom (LBK) akciğerin nadir görülen tümörlerinden olup; küçük hücreli dışı akciğer kanserlerinin alt grubunda sınıflanmaktadır. Daha çok nazofareks yerleşimli bir tümör olup; ilk olarak 1987 yılında Begin ve ark. tarafından tanımlanmıştır.

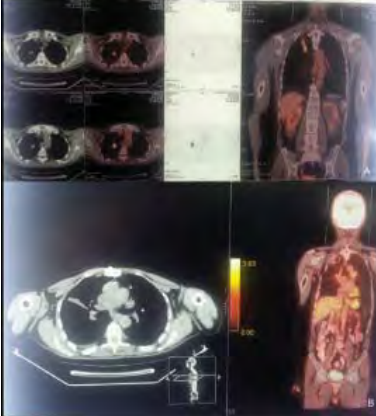
OLGU: Altmış dört yaşında erkek hasta rutin kontrol sırasında çekilen akciğer grafisinde sağ üst zonda opasite saptanması üzerine çekilen toraks bilgisayarlı tomografisinde, sağ akciğer üst lob bronşu boyunca uzanan yaklaşık 2 cm genişliğinde yumuşak doku kitlesi ve mediastinal bölgede en büyüğü 11 mm olan birkaç adet lenf nodu tespit edilmiş. Hastaya yapılan bronkoskopide endobronşial lezyon olmadığı görülmüş. Sigara içme öyküsü de olan hastada ön planda akciğer malign neoplazmi düşünülerek evreleme amacıyla Bilgisayarlı Tomografi Entegrasyonlu Pozitron Emisyon Tomografisi (PET/BT) çekirilmiş. PET/BT'de apekteki 4x1.5 cm'lik yumuşak doku kitlesinde SUVmax:16,2, sağ hilusta 1 cm'lik lenf nodunda SUVmax:3,2 ve sağ akciğer alt lob superior segmentteki subsantimetrik nodülde SUVmax:0,9 olan tutulum saptanmış. PET/BT'de öncelikle primer akciğer malignitesi olarak değerlendirilen olguya sağ posterolateral torakotomi ile sağ üst lobektomi ve mediastinal lenf nodu diseksiyonu uygulandı. Patolojik inceleme sonunda; tümör evresi T1bN0M0 olan "lenfoepitelyoma benzeri karsinom" olarak raporlandı.

TARTIŞMA: Akciğerin LBK'u nadir görülen küçük hücreli dışı akciğer karsinomu olmasının yanısıra ilginç olarak Asyalı hasta popülasyonunda ve özellikle Çin'in güneyinde daha sık görülmektedir. LBK'u histolojik olarak nazofaringeal bölgenin lenfoepitelyomasına yüksek oranda benzerlik göstermektedir. Bugüne kadar benzer histolojik karakterler mide, cilt, timus, salgı bezleri, uterus, serviks, üriner organlar ve akciğerde tanımlanmıştır. Nazofaringeal lenfoepitelyomanın EBV ile ilişkisi gösterilmiş olduğundan diğer bölgelerin LBK'larında da serolojik, immünohistokimya ya da gen çalışmaları ile EBV taraması yapılması gerekmektedir. Genellikle erişkin hastalarda ve cinsiyet farkı olmaksızın görülmekle birlikte literatürde sadece bir olguda, çocukluk yaş grubunda akciğerin LBK'sı tanımlanmıştır. Genellikle sigara ile ilişkisi yoktur ve diğer tümörlerin aksine sigara etyolojide rol oynamamaktadır. Olgularda genellikle tanı cerrahi işlem ile konulmaktadır. Yapılan minimal invaziv işlemler tanının belirsiz ya da farklı histopatolojik karakterde, küçük hücreli dışı akciğer malignitesi olduğunu söyleyebilmektedir. Ayırıcı tanıda nazofarenksin lenfoepitelyomasından ayırt etmek zordur. Erken evre hastalarda küratif cerrahi tedavi diğer küçük hücreli dışı akciğer kanserlerinden daha iyi prognoz göstermektedir.

SONUÇ: Akciğerin LBK'sında da diğer küçük hücreli akciğer kanserlerinde olduğu gibi tedavi küratif cerrahidir.

Resim 1

Preoperatif toraks BT

Resim 2

Resim 2A: Preoperatif PET/CT Resim 2B: Postoperatif 1. yıl kontrol PET/CT

EP-141

EŞ ZAMANLI İNTRAMİYOKARDİYAL VE İNTRAPULMONER YERLEŞİMLİ MULTİVEZİKÜLER EKİNOKOKKUS ALVEOLARİS OLGUSU: OLGU SUNUMU

Bayram Metin¹, Hasan Ekim², Yavuz Selim İntepe³, Şener Yıldırım⁶, Eylem Yıldırım³, Hüseyin Ede⁴, Eşef Bolat⁵, Neziha Yılmaz⁷

¹Bozok Üniversitesi, Tıp Fakültesi, Göğüs Cerrahi ABD. Yozgat

²Bozok Üniversitesi, Tıp Fakültesi, Kalp Damar Cerrahi ABD. Yozgat

³Bozok Üniversitesi, Göğüs Hastalıkları ABD. Yozgat

⁴Bozok Üniversitesi, Kardiyoloji ABD. Yozgat

⁵Bozok Üniversitesi, Anesteziyoloji ABD. Yozgat

⁶Yozgat Devlet Hastanesi, Göğüs Cerrahi birimi

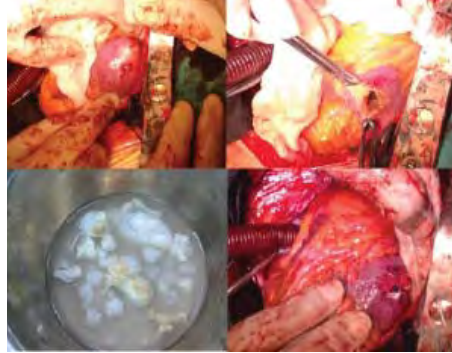
⁷Bozok Üniversitesi, Enfeksiyon Hastalıkları ABD. Yozgat

GİRİŞ: Kardiyak kist hidatik, oldukça nadir görülen bir hastalıktır. İnsanlarda tüm kist hidatik vakalarının %0.5-2'sini oluşturur. Genellikle sol ventrikül ve sağ ventrikülde özellikle de interventriküler septumda yerleşim gösterir. Biz burada nadir görülmesi nedeni ile eş zamanlı sol ventrikül kası içinde intramyokardiyal ve iki adet sol intrapulmoner yerleşimli kist hidatik olgusunu sunmayı amaçladık.

OLGU: 27 yaşında bayan hastanın soy geçmişinde kızında bilateral akciğer kist hidatiğinden operasyon öyküsü vardı. Hastamızda da yaklaşık 6 ay önce ağzından kaya suyu gelmesi öyküsü mevcuttu. PAAC grafisinde sol akciğer üst zonda paravertebral yerleşimli bir adet 4x5 cm'lik opasite, orta zonda da 3x4 cm'lik kaviter lezyon mevcuttu. Ayrıca direk grafide sol ventrikül duvarında bir düzensizlik görülmekte idi. Hastanın Toraks CT ve Toraks MR'ında sol ventrikül duvarındaki kistin intramural yerleşimli multiveziküler 4x5cm'lik bir kist olduğu kanaatine varıldı. Ayrıca sol akciğer üst lob apikal segment yerleşimli bir adet multiveziküler 4x5cm'lik intakt kist ve alt lob superior segmentte de 3x4cm'lik rüptüre kist hidatik mevcuttu. Hastanın yapılan Transtorasik EKO incelemesinde sol ventrikül lateral duvarında multiveziküler kist hidatik görüldü. EKG'de C1 ve aVL'de T dalgası inversiyonu mevcuttu. İHA değeri negatif olarak raporlanan hastanın diğer laboratuvar incelemelerinde de ek patoloji yoktu. Preoperatif hazırlıkları tamamlanan hastaya sternotomi ile girilerek kardiyak pompaya bağlanan hastanın sol ventrikül lateral duvarı içindeki intramural kiste kistotomi ve kapitonaj yapıldıktan sonra pompadan çıkıldı. Daha sonra sol plevra açılarak sol akciğerdeki iki adet kiste de kistotomi ve kapitonaj işlemi yapıldı. Postoperatif dönemde komplikasyon gelişmeyen hastaya Albendazol tedavisi başlanarak, altıncı gününde taburcu edildi. Hastadan alınan kist dokusu ve sıvısının yapılan histopatolojik ve mikrobiyolojik incelemelerinden Ekinokokkus Alveolaris olduğu anlaşıldı.

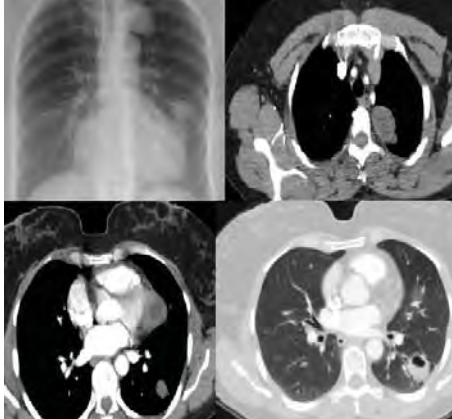SONUÇ: Kardiyak kist hidatik nadir görülmesine rağmen, pulmoner veya hepatik kist hidatik hastalığı olanlara tüm vücuda yayılabilmesi olasılığından dolayı rutin olarak direk grafi, şüphelenilmesi durumunda olgumuzda olduğu gibi Toraks CT ve MR'ın yanında ekokardiyografik tetkiklerle ayrıntılı incelenmelidir. Bizim olgumuzdaki gibi ayrıntılı inceleme yapmamız kardiyak ve akciğer yerleşimli kistlerin lokalizasyonunu preoperatif net belirleyerek ameliyatın şekli konusunda ve pompa desteği gerekebileceği konusunda ön hazırlıklı girmemizi sağlayacaktır.

Kardiyak kistin operatif görüntüleri



Sol ventrikül lateral duvarındaki multiveziküler kist hidatiğe kistotomi ve kapitonaj işlemi yapıldı.

Radyolojik Görüntüler



Hastanın PAAC grafisi ve CT görüntülerinde Kalp ve akciğerdeki kistlerin görünümü.

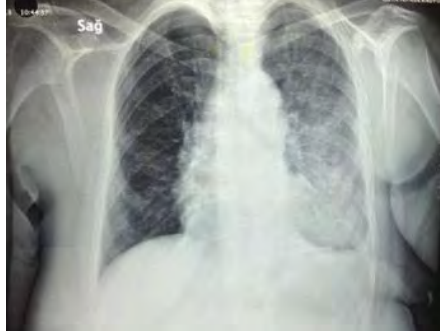EP-142

REEKSPANSİYON PULMONER ÖDEM

Tayfun Çalışkan¹, Faruk Çiftçi¹, Gülhan Ayhan¹, Ömer Ayten¹, Akın Yıldızhan², Dilaver Taş¹, Sedat Demirsoy¹¹GATA Haydarpaşa Eğitim Hastanesi Göğüs Hastalıkları Servisi, İstanbul, Türkiye²GATA Haydarpaşa Eğitim Hastanesi Göğüs Cerrahisi Servisi, İstanbul, Türkiye

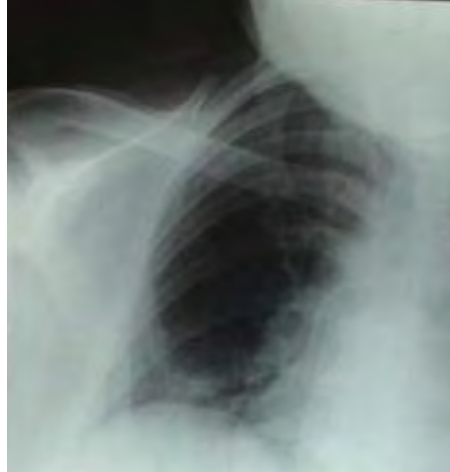Reekspansiyon pulmoner ödem (RPÖ), pnömotoraks veya plörezi nedeniyle plevral ponksiyon veya tüp torakostomi sonrası nadir görülen ancak mortalitesi yüksek (% 20) bir komplikasyondur. Pulmoner kollaps süresinin 72 saatten uzun sürmesi en sık risk faktörüdür. Klinik olarak; semptomlar RPÖ oluşumundan sonra genellikle ilk iki saat içinde gelişmektedir. Hastalarda, dispne, taşipne, göğüs ağrısı, siyanoz, taşikardi, bol köpüklü balgam çıkarma ve daha az olarak ateş, bulantı ve kusma görülebilir. RPÖ tedavisinde; oksijen desteği, noninvaziv mekanik ventilasyon, invaziv mekanik ventilasyon, steroidler, diüretikler, vazopressör ilaçlar, inotropik ilaçlar, sedatifler ve sıvı kısıtlanması uygulanmaktadır. Etkilenen kısım yukarı gelecek şekilde lateral dekübit pozisyon verilmesi önerilmektedir. RPÖ, uzun süre kollabe akciğerin tedavisi sonrasında görülebilen, mortalitesi yüksek bir tablodur. Bu nedenle, bu işlemler sırasında hastalığın ortaya çıkmasını önleyici tedbirlerin uygulanması (risk faktörü olan hastalarda dirençli kontrollü ve yavaş yapılması) çok önemlidir. RPÖ erken tanısı ve tedavisi hayat kurtarıcıdır. Altmış beş yaşında bayan hasta, son bir haftadır devam eden nefes darlığı şikayeti ile polikliniğe başvurdu ve çekilen akciğer grafisinde; sol akciğerde yaygın homojen dansite artımı saptandı. Hastanın muayenesinde; perküsyonda solda matite alındı ve oskültasyonda solda solunum sesleri azalmış olarak duyuldu. Hastaya 8 yıl önce sol meme kanseri nedeniyle sol mastektomi operasyonu yapılmış. Toraks BT'de; sol akciğer tamamen kollabe görünümde, sol hemitoraksı kollabe akciğer dışında tamamen doldura plevral effüzyon ve sağ pulmonerin alt loba giden dalının distal bölümünden başlayarak alt lob superior segment ve posterobazal segment dallarının proksimal bölümüne uzanan gösteren parsiyel dolum defekti oluşturan hipodens trombüs formasyonu izlendi. Hastaya, pulmoner tromboemboliye yönelik tedavi başlandı. Plörezi nedeniyle göğüs cerrahisi servisi tarafından hastaya tüp torakostomi uygulandı. Tüp torakostomi sonrası çekilen akciğer grafisinde akciğerin ekspansiyon olduğu gözlemlendi ve klinik olarak hastanın nefes darlığı şikayeti azaldı. Yaklaşık iki saat sonra hastanın nefes darlığında artış gözlemlendi. Hasta taşipneik, taşikardik, periferik siyanoz mevcut olup periferik oksijen saturasyonu % 93'den % 65'e geriledi. Hastaya çekilen akciğer grafisinde; solda yaygın heterojen konsolidasyon görünümü izlendi (resim 1). RPÖ tanısı konan hastaya noninvaziv mekanik ventilasyon uygulandı. Tedavisinde; diüretik, steroid başlandı ve sıvı kısıtlanması yapıldı. Hastanın solunumsal parametrelerinde düzelme izlenmemesi ve dispnenin belirginleşmesi nedeniyle mekanik ventilasyona başlandı. Tedaviyle oksijenizasyonda düzelme oldu ve hasta ekstübe edildi. Akciğer grafisinde regresyon izlendi (resim 2).

Resim 1



Akciğer grafisinde; solda yaygın heterojen konsolidasyon görünümü izlendi

Resim 2



Tedavi sonrasında sol akciğerdeki heterojen dansite artımında regresyon izlendi

EP-143

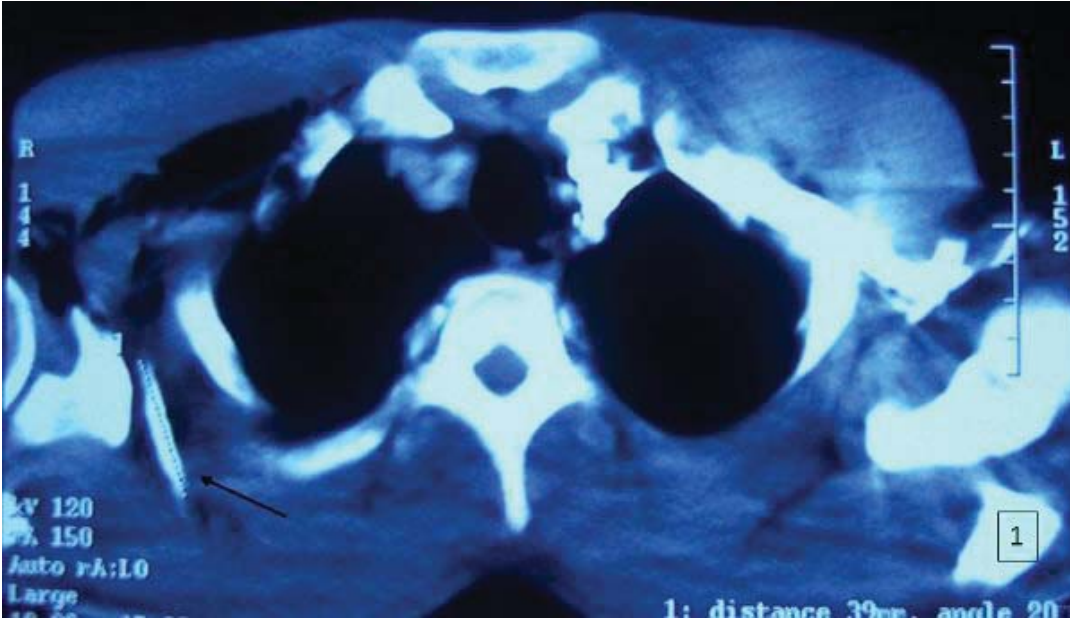
NADİR GÖRÜLEN PENETRAN TORAKS TRAVMASI; ZARGANA BALIĞI İLE YARALANMA

Mustafa Kuzucuoğlu, Yekta Altemur Karamustafaoğlu, Yener Yörük
Trakya Üniversitesi, Göğüs Cerrahisi Ana Bilim Dalı, Edirne

GİRİŞ: Toraks boşluğunun maruz kaldığı travlar; içerisinde hayati organları ve major vasküler yapıları barındırması nedeniyle önemlidir. Tüm toraks travmalarının %30'unu penetran toraks travmaları oluşturmaktadır. Penetran toraks travmasına maruz kalmış hastalarda yaşamı tehdit eden başlıca durumlar; pnömotoraks, hemotoraks, akciğer kontüzyonu, major kardiyak ve vasküler yaralanmalar olarak sıralanabilir.


OLGU: Yirmi üç yaşında erkek hasta denizde balık avlandığı sırada balık saldırısına maruz kalma şikayeti ile acil servisimize başvurdu. Hastanın sağ klavikula lateralinin yaklaşık 2 cm inferiorunda yaklaşık 4 cm boyutunda kesi tespit edildi. Yapılan digital eksplorasyonda kesinin derinliğinin klavikulanın arkasına kadar uzandığı, ekstra torasik olduğu ve içerisinde sert cisimler olduğu tespit edildi. Çekilen akciğer grafisi ve toraks bilgisayarlı tomografisinde sağ infraklavikuler bölgede 6 cm boyutunda lineer yabancı cisimle uyumlu hiperdens imaj izlendi. Aksiller bölgede cilt altı amfizemi ile uyumlu hava imajları görülmekle subklavian arter yada vena ekstremitasyona izlenmedi. Hastanın çekilen grafilerinde tespit edilen yabancı cisimin balığın burun kemiğine ait olduğu tespit edildi. Acil biriminde lokal anestezi altında infraklavikuler bölgeye yerleşmiş olan balık burnuna ait kemikler eklem yerlerinde ayrılmış olarak üç parça şeklinde çıkarıldı. Postoperatif takibe alınan hasta erken ve geç dönem komplikasyon izlenmeden üçüncü günde taburcu edildi.

Resim 1



Ok ile işaretli zargana balığının gagasının Toraks BT'deki görünümü

Resim 2



Resim 2A: Çıkarılan 3 parçalı zargana balığı gagası Resim 2B: Gagası kırılmış olan zargana balığı

EP-144

ÇOK NADİR BİR OLGU; SWYER-JAMES SENDROMU

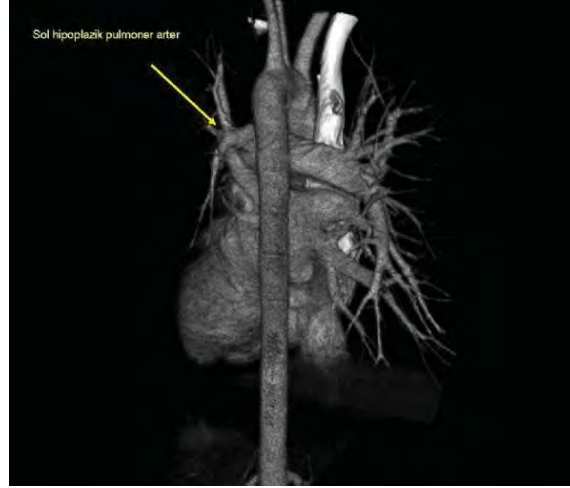
Serkan Özbay, Aslı Gül Akgül, Seymur Salih Mehmetoğlu, Hüseyin Fatih Sezer, Şerife Tuba Liman, Salih Topçu
Kocaeli Üniversitesi Tıp Fakültesi Göğüs Cerrahisi AD, Kocaeli

GİRİŞ: Swyer-James (MacLeod) Sendromu, genellikle erken çocukluk döneminde geçirilen bronşiyolit, pnömoni gibi pulmoner bir hastalığı takiben gelişen ve radyolojik olarak akciğerlerin bir veya bir kaç lobunun ya da tamamının hiperlüsent (aşırı havalanmış) görünümü, aynı tarafta hiler gölge azlığı, arter ağı belirginliğinde azalma ile karakterize nadir görülen bir patolojidir. Biz de literatürde nadir saptanan bir sendrom olan ve kliniğimizde tanı koyularak takip edilen Swyer-James sendrom'lu vakamızı sunuyoruz.

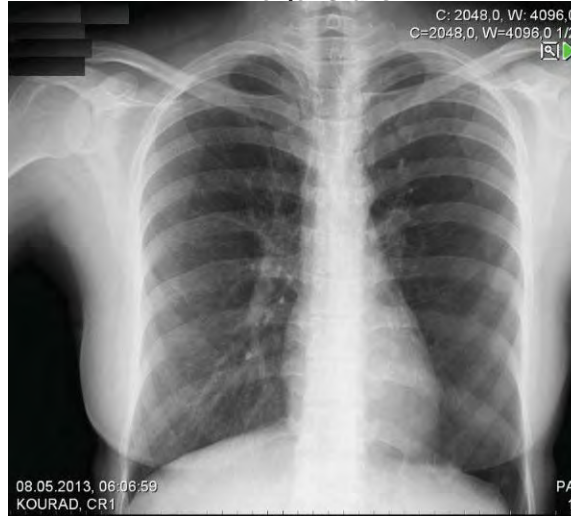
OLGU: Otuz beş yaşında kadın hasta kliniğimize yaklaşık 5 yıldır aralıklarla devam eden hemoptizi şikayeti ile başvurdu. Yapılan fizik muayenesinde solda solunum seslerinin azalmış olduğu saptandı. Çekilen direkt postero-anterior akciğer grafisinde sol akciğerde havalanma artışı (Figür), sol pulmoner arter kalınlığında azalma ve periferik vasküler dallanma azlığı saptanan hasta Toraks Bilgisayarlı Tomografi (BT) ve BT anjiyografi ile değerlendirildi. Sol ana pulmoner arter ve alt loblara giden dallarda belirgin ince görünüm, sol akciğerde belirgin havalanma artışı ve perfüzyon azalması ile uyumlu olabilecek yaygın hipodens görünüm saptanan hastaya fiberoptik bronkoskopi planlandı. Bronkoskopisinde aktif kanama odağı saptanmayan ve medikal tedavi ile hemoptizi şikayeti ortadan kalkan hastada mevcut klinik ve radyolojik bulgular ile herhangi bir cerrahi girişim düşünülmedi ve izlem kararı alındı.

SONUÇ: Swyer-James sendromu pulmoner parankim hipoperfüzyonu ve tipik olarak tek taraflı saydam (translucent) ya da aşırı havalanmış (hyperlucent) akciğer ile karakterize pulmoner arter agenezisi veya hipoplazisine bağlı olarak gelişen bir patolojidir. Swyer-James sendromu çok nadir de görülse, yabancı cisim aspirasyonları, havalanma farkı ile seyreden enfeksiyon hastalıkları, konjenital hava yolu ve pulmoner vasküler hastalıkların ayırıcı tanısında akılda tutulması gereken bir patolojidir.

BT Anji Görüntüsü



PA Akciğer Grafisi

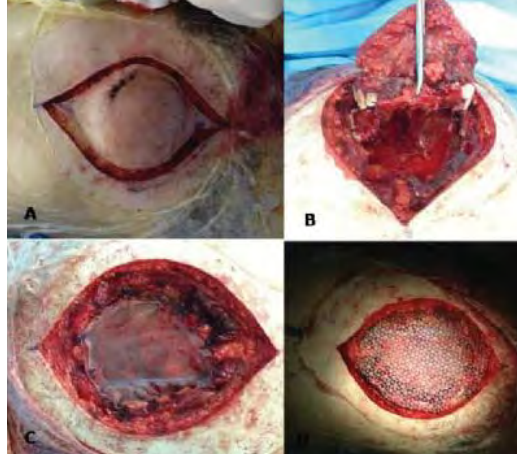


EP-145

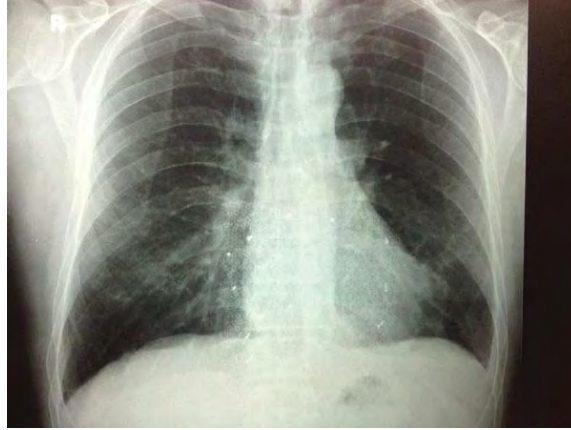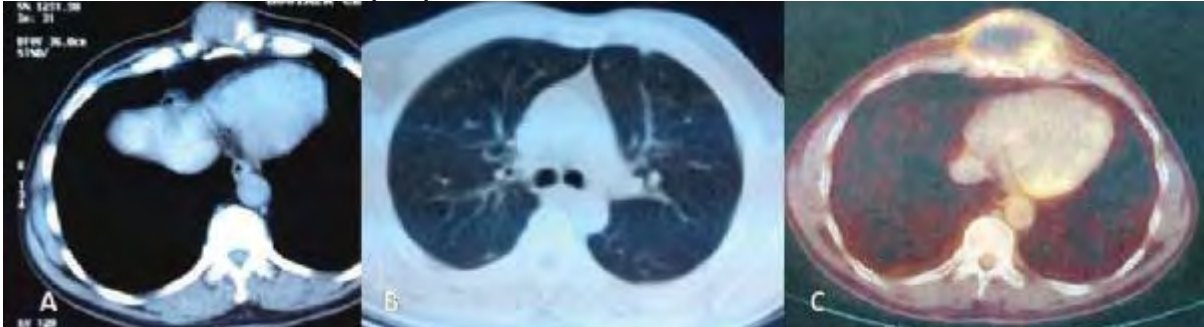GÖĞÜS ÖN DUVARI TÜMÖRÜ, KONDROSARKOM: CERRAHİ TEDAVİSİ VE TİTANYUM MESH İLE REKONSTRÜKSİYONU

Elçin Ersöz, Serdar Evman, Mustafa Akyıl, Mustafa Vayvada, Deniz Güner, Çağatay Tezel
Süreyyapaşa Göğüs Hastalıkları ve Göğüs Cerrahisi E.A.H Göğüs Cerrahisi Kliniği, İstanbul

Göğüs duvarının prime malign tümörleri çok nadir görülmektedir. Sternumun primer malign tümörleri sıklıkla kondrosarkomlardır. Tedavisi cerrahi rezeksiyon olup, göğüs duvarı rekonstrüksiyonu da gerektirebilen geniş duvar rezeksiyonlarıdır. Olgumuz 52 yaşında erkek hasta, 20 yıldır göğüs ön duvarında şişlik olması üzerine tetkik edilmiş. Toraks tomografisi korpus sterni 1/3 distal kesimde düzgün sınırlı, hipodens, yuvarlak kitle, ön planda göğüs ön duvarında sarkom ile uyumlu olabilecek kitle olarak raporlanmıştır. Kitleden insizyonel biyopsi yapıldı, patoloji sonucu malign mezenkimal tümörle (kondrosarkom) uyumlu geldi. Hastaya kitle ile beraber sternum 1/3 distal ve kostokondral kartilaj rezeksiyonu, titanyum mesh kullanarak göğüs ön duvarı rekonstrüksiyonu yapıldı. Postoperatif dönemde herhangi bir komplikasyon görülmemiştir. Cerrahi yara üzerinde titanyum plaklar sertlik ve çok az da esneklik sağlamıştır. Göğüs ön duvarındaki geniş defektlerin rekonstrüksiyonunda bizim deneyimlerimizin faydalı olabileceğini düşünmekteyiz.

kondrosarkom cerrahi rezeksiyonu

A: Cilt ile beraber insizyon şekli B:Geniş sternum ile kostokondral kartilajın cerrahi insizyonu C: Titanyum plaklarla altındaki prolen mesh D: Titanium plakların kotlar üzerine vida ile stabilize edilmiş şekli

postoperatif PAAC görüntüsü**preoperatif toraks BT ve PET-BT kesitleri**

EP-146

KÜNT TORAKS TRAVMASINA BAĞLI KARDİYAK RÜPTÜR: İKİ OLGU SUNUMU

Ahmet Küpeli¹, İsa Döngel², Mustafa Demirer¹¹Süleyman Demirel Üniversitesi Tıp Fakültesi, Adli Tıp Anabilim Dalı, Isparta²Süleyman Demirel Üniversitesi Tıp Fakültesi, Göğüs Cerrahisi Anabilim Dalı, Isparta

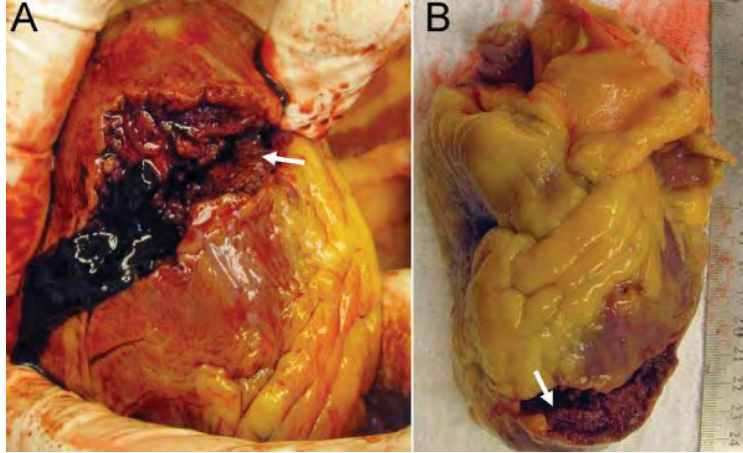
GİRİŞ: Künt toraks travmasına bağlı kardiyak rüptür, nadir karşılaşılan bir klinik durum olmasına rağmen, %90'a yakın oranda mortalite ile sonuçlanır ve otopsi ile tanısı konur. Biz künt toraks travması sonrası kardiyak rüptürle sonuçlanan ve otopsi ile tanısı konan iki olguyu sunmayı amaçladık.

Olgu 1: 47 yaşında bayan hasta araç içi trafik kazasına bağlı ani ölüm nedeniyle otopsi yapıldı. Otopsi sonucunda sağ ve sol taraf kalvikula ve sternumun korpustan kırık olduğu görüldü. Sol ilk sekiz kot midklavikular hatta, 9-12. kotların ön aksiller hatta kırık ve her iki göğüs arka duvarında kotların tamamında kırıklar olduğu görüldü. Sol göğüs boşluğunda daha belirgin olmak üzere her iki göğüs boşluğunda toplam 500 cc hemorajik mayi tespit edildi. Kalp çıkartıldı, kalp apeksinin 1,5 cm üzerinde sol ventrikül duvarında oblik seyirli 6 cm uzunluğunda sol ventrikül boşluğu ile iştirakli tam kat yırtık saptandı (Figure 1A,B).

Olgu 2: 86 yaşında bayan hasta yaklaşık 5 metre yüksekten düşmeye bağlı ani ölüm nedeniyle otopsi yapıldı, otopsi sonucunda sağ ve sol taraflı bilateral 1., 2., 3., 4., 5., 6. ve 7. kotların her birinde kırık tespit edildi. Ayrıca sternumda manubrium sterni hizası ve korpus sternide 2 adet ayrıklı kırık hattı ve perikartta yırtık olduğu, perikard boşluğunun ve her iki hemitoraksın kanla dolu olduğu görüldü. Kalp çıkartıldı, kalbin inspeksiyonunda sağ atrium üzerinde arka yüzde yırtık olduğu görüldü. Aort kökünde 4x2 cm'lik, aort topuzunda 6x3 cm'lik, apekte sol ventrikül üzerinde 2x1,5 cm'lik ve apekte sağ ventrikül üzerinde 4x2,4 cm'lik ekimoz saptandı. Sağ atrium ve sağ ventrikül açıldı, sağ atrium arka yüzde triküspit kapağın 3 cm üzerinde 1,8x0,8 cm'lik rüptür ve bu rüptürün etrafında yaygın ekimoz görüldü (Figure 2A,B).

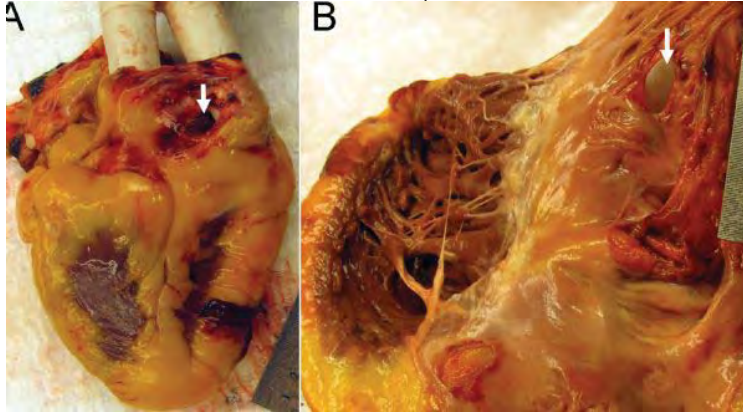
SONUÇ: Künt toraks travmalarında mortalite açısından, kardiovasküler yaralanmalar santral sinir sistemi yaralanmalarından sonra ikinci en sık ölüm nedenidir. Hastaların çok az bir kısmı hastaneye ulaştırılabilir. Büyük çoğunluğu bizim olgularımızda olduğu gibi kaza yerinde kaybedilir. Künt toraks travması sonrası kaza yerinde gerçekleşen ani ölümlerde kardiyak rüptür olabileceği akılda bulundurulmalıdır.

Resim 1A,B



Sol ventrikülün transmural lacerasyonunun görüntüsü

Resim 2A,B



Sağ adriumun transmural lacerasyonunun görüntüsü

EP-147

PARAKARDİYAK KİST HİDATİK OLGUSU

Süleyman Anıl Akboğa¹, Celal Buğra Sezen¹, Ali Çelik¹, Hakan Zor², Abdullah İrfan Taştepe¹¹GAZİ ÜNİVERSİTESİ, GÖĞÜS CERRAHİSİ ANA BİLİM DALI, ANKARA²GAZİ ÜNİVERSİTESİ, KALP VE DAMAR CERRAHİSİ ANA BİLİM DALI, ANKARA

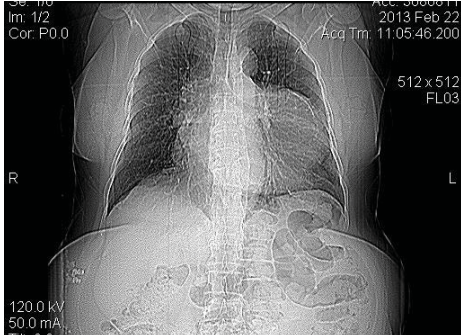
GİRİŞ: HİDATİK KİST ECHINOCOCCUS GRANULOSUS TARAFINDAN OLUŞTURULAN PARAZİTER BİR HASTALIKTIR. EN SIK KARACİĞER DAHA SONRA AKCİĞERLER VE BEYİNE YERLEŞİR. NADİR OLARAK KALP, MESANE, KAS-İSKELET SİSTEMİ, YUMUŞAK DOKULAR GİBİ BÖLGELERDE GÖRÜLEBİLİR.

OLGU: 73 YAŞINDA BAYAN HASTA ÜST SOLUNUM YOLU ENFEKSİYONU(ÜSYE) BELİRTİLERİ İLE(HALSİZLİK, ÜŞÜME, TİTREME, ATEŞ) DIŞ MERKEZE BAŞVURDU. HASTAYA ÇEKİLEN PA AKCİĞER GRAFİSİNDE SOL PARATRAKEAL ALANDA LEZYON GÖRÜLMESİ ÜZERİNE ÇEKİLEN BİLGİSAYARLI TORAKS TOMOGRAFİSİNDE SOL PARATRAKEAL ALANDA ANA VASKÜLER YAPILAR VE ÖZEFAGUSA, ANTERİORDA GÖĞÜS DUVARINA BİTİŞİK KOMŞULUKTA 11*9CM BOYUTLARINDA, KALIN KALSİFİYE DUVARLI ÇOK SAYIDA HİPODENS KİSTLER BARINDIRAN LEZYON İZLENDİ. HASTAYA YAPILAN KARDİYAK MANYETİK REZONANS(MR) GÖRÜNTÜLEMESİNDE SOL ATRİUM VE VENTRİKÜL YAPILARINDAN AYIRT EDİLEMİYEN PARAKARDİYAK KİTLE LEZYONU SAPTANDI. HASTAYA YAPILAN EKOKARDİOGRAFİDE(EKO) MİTRAL KAPAK LATERAL ANÜLUSUN VENTRİKÜL TARAFINDA PREKARDİYAK ALANDA DEVAMLILIK GÖRÜNÜMÜ VEREN 7MM GENİŞLİĞİNDE GEÇİŞ YERİ İZLENDİ(PSÖDOANEVRİZMA?). HASTAYA YAPILAN SOLUNUM FONKSİYON TESTİNDE(SFT) FEV1:1.80 %130 DLCO: 15.0 %88 OLMASI ÜZERİNE HASTA CERRAHİYE ALINMIŞTIR. CERRAHİDE STERNOTOMİ İLE MEDIÄSTENE GİRİLDİ. PERİKARD AÇILDI. ÇALIŞAN KALPTE İNTERVENTRİKÜLER SULCUSTAN BAŞLAYIP SOL LATERALDEN DEVAM EDEN POSTERİORDA İNFERİÖR VENA KAVAYA KADAR UZANIM GÖSTEREN KİST BOŞALTILDI. KANAMA KONTROLÜ SONRASI MEDIÄSTENE VE SOL HEMİTORAKSA BİRER ADET TÜP YERLEŞTİRİLDİKTEN SONRA KATLAR ANATOMİK PLANDA KAPATILDI.

SONUÇ: KARDİYAK HİDATİK KİSTLER ÇOK NADİR OLARAK GÖRÜLÜR. KİSTİN KALP İLE OLAN İLİŞKİNİ DEĞERLENDİRMEDE MANYETİK REZONANS GÖRÜNTÜLEME, EKOKARDİOGRAFİ MUTLAKA YAPILMALIDIR. AYRICA KALP DAMAR CERRAHLARI İLE BİRLİKTE KARDİYOPULMONER BY-PASS ŞARTLARINDA CERRAHİ PLANLANMALIDIR.

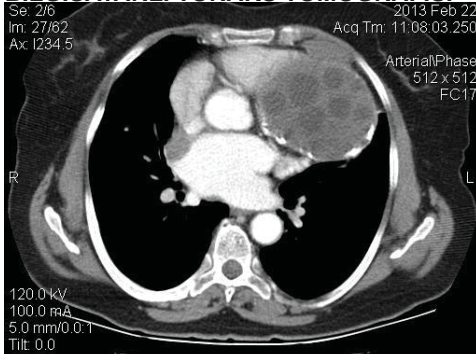
TARTIŞMA: KARDİYAK KİST HİDATİKLER NADİR GÖRÜLEN HASTALIKLARDIR. %0.5-2 ORANINDA GÖRÜLÜRLER. FAKAT MORTAL SEYRETMEKTEDİRLER. KARDİYAK SORUNLAR ERİŞKİN YAŞLARDA ORTAYA ÇIKMAKTADIR. KARDİYAK KİSTLER İÇİN %60 ORANINDA SOL VENTRİKÜLDE, %10 ORANINDA SAĞ VENTRİKÜLDE, %7 ORANINDA PERİKARDİYUMDA, %6 ORANINDA ATRİUMDA VE %4 ORANINDA İNTERVENTRİKÜLER SEPTUMDA YERLEŞTİĞİ BİLDİRİLMİŞTİR. KARDİYAK KİSTLER İLE İLİŞKİLİ BİLDİRİLEN KOMPLİKASYONLAR: PULMONER EMBOLİ, ARİTMİ, KALP BLOĞU, KALP KAPAK OBSTRÜKSİYONU, KONJESTİF KALP YETMEZLİĞİ, PERİKARDİT, KARDİYAK TAMPONAD, ANAFLAKSİ VE PULMONER HİPERTANSİYONDUR. HASTALAR GÖĞÜS AĞRISI(ANJİNA PECTORİS), ARİTMİ, PERİKARDİT, KONJESTİF KALP YETMEZLİĞİ VE ANAFLAKTİK EPİZODLAR ŞEKLİNDE KARŞIMIZA ÇIKABİLİR.

PA AKCİĞER GRAFİSİ



PARAKARDİYAK ALANDAKİ KİTLENİN GÖRÜNTÜSÜ

BİLGİSAYARLI TORAKS TOMOGRAFİSİ



SOL PARATRAKEAL ALANDA 11*9CM BOYUTLARINDA KALIN KALSİFİYE DUVARLI ÇOK SAYIDA HİPODENS KİSTLER BARINDIRAN KİTLE

EP-148

RADYOTERAPİ SONRASI GÖĞÜS DUVARININ NADİR BİR TÜMÖRÜ; KLAVİKULA FİBROSARKOMU

Ali Çelik¹, Celal Buğra Sezen¹, Süleyman Anıl Akboğa¹, Anar Süleymanov¹, Ayşe Dursun², Abdullah İrfan Taştape¹¹Gazi Üniversitesi Tıp Fakültesi, Göğüs Cerrahisi Anabilim Dalı, Ankara²Gazi Üniversitesi Tıp Fakültesi, Patoloji Anabilim Dalı, Ankara

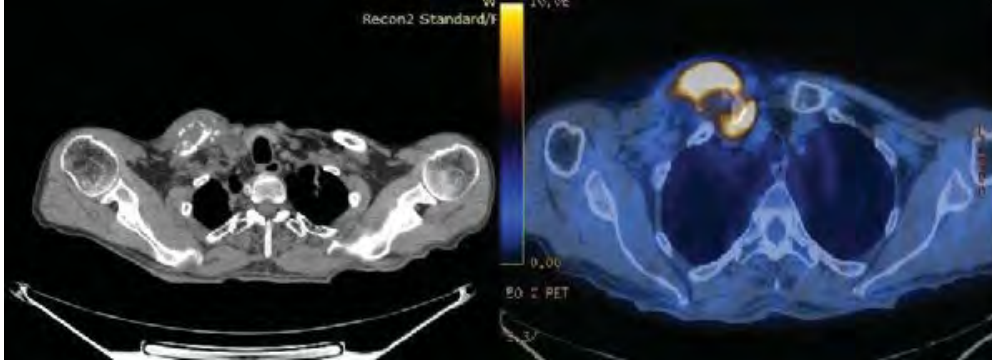
GİRİŞ: Klavikula kaynaklı göğüs duvarı tümörleri nadir görülen patolojiler olup, radyoterapiye bağlı gelişen tümörler ise tüm tümörlerin %1.5'ini oluşturur.

OLGU: 61 yaşında erkek hasta sağ omuzda şişlik ve ağrı nedeniyle değerlendirildi. 8 aydır şikayetlerinin olduğunu ifade eden hasta, 5 yıl önce nasofarinks karsinomu nedeniyle opere edilmiş. Sonrasında kemoradyoterapi (3 kür Cisplatin ve 5 Florourasil) uygulanan hastanın metastaz taraması amaçlı yapılan toraks BT si normal olarak değerlendirilmiş. 2012 yılında çekilen toraks BT'sinde ise, eski filmlerinde olmayan sağ klavikula medial uçta, 4x3 cm boyutlarında, kemik destrüksiyonuna neden olan yumuşak doku yapılanması ve RT ye sekonder olduğu düşünülen bilateral akciğer apekslerinde fibrotik değişiklikler izlendi. Bu düzeyde pektoral kas yapılarında kalınlık artışı saptanmış olup kas dokusu ile kitle arasında ayrımı yapılamadı. Hastaya çekilen PET BT de ise, sağ klavikula medialindeki lezyon da artmış patolojik FDG tutulumu (Suv max: 10.4) izlendi. Operasyonda sağ dartavel kesisi yapıldı. Klavikula ¾ lük kısmı, manubrium sterni ve 2. kosta ile birlikte eksize edildi. Klavikula lateral kenarı sternumun kalan kısmına kiscner plak ile sabitlendi. Postoperatif dönemde sorunu olmayan hasta 5. gününde taburcu edildi.

SONUÇ: Patoloji sonucu fibrosarkom grade III olarak raporlandı.

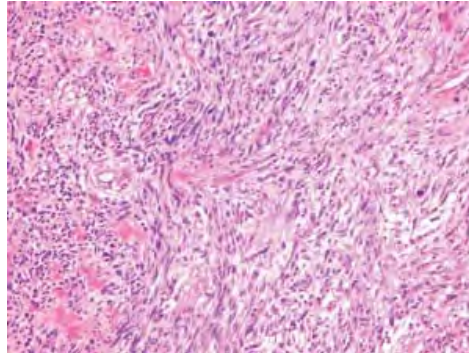
TARTIŞMA: Radoterapi kemikler üzerinde osteitis, nekroz, büyümede gerileme ve patolojik fraktür gibi birçok hasara neden olabilir. Radyoterapinin tahrip edici etkisi ve sonrasında sarkom gelişimi, deneysel modeller ve bir çok klinik çalışma ile tespit edilmiştir. Cahan ve ark. a göre "radyoterapiye bağlı sarkom" denilebilmesi için; (1) radyoterapi alanında sarkom gelişmesi, (2) sarkom tanısının histopatolojik olarak konulması, (3) hastalığın uzun dönemli latent periodu olması ve (4) radyolojik veya histolojik olarak radyoterapiden önce normal kemik dokusunun varlığı bilinmelidir. Sim ve ark. Mayo klinikte 1942-1969 yılları arasında radyoterapiye bağlı sarkom gelişen olguları inceledikleri yazılarında, 34 hastanın hiçbirinde klavikulada tümör rapor etmediler. Ancak bu seride nasofarinks karsinomu nedeniyle radyoterapi alan hasta yoktu ve bu seride, sarkom oluşumu için geçen süre 5-42 yıl arasında değişmekte idi. Bu seride ki 34 hastanın 14'ünde (%41) histopatolojik olarak fibrosarkom tanısı konuldu.

Resim 1



Toraks BT de, sağ klavikula sternal uçta, mediastene uzanan, önde pektoral kasa invaze, 45 x 63.9 x 39.9 mm boyuttaki yumuşak doku dansitedeki ekspansil kitle; PET BT; kitlede patolojik FDG tutulumu görülmekte (Suv max: 10.4). Kitlenin medialinde, superior internal torasik alana ve sternum arkasına ilerleyen 13.3x 15.0 mm boyuttaki lenf nodunda patolojik FDG tutulumu izlendi. (Suv max: 7.5)

Resim 2



Storiform, iğsi görünümde mezenkimal tümör; iri, hiperkromatik nükleuslu, kaba kromatin patternine sahip tümöral hücreler ve çok sayıda atipik mitozlar görülmekte

EP-149

MENTAL RETARDE HASTADA BRONKOJENİK KİST ABSESİNE BAĞLI HEMOPTİZİ OLGUSU

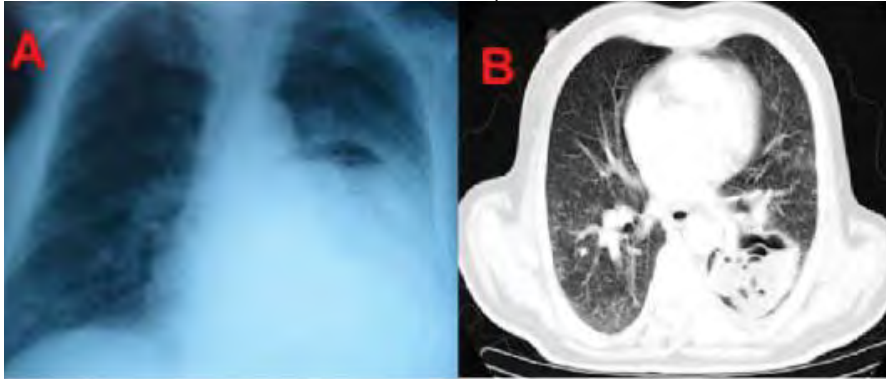
İsa Döngel¹, Hasan Ekrem Camaş¹, Önder Öztürk²¹Süleyman Demirel Üniversitesi Tıp Fakültesi Göğüs Cerrahisi Anabilim Dalı²Süleyman Demirel Üniversitesi Tıp Fakültesi Göğüs Hastalıkları Anabilim Dalı

GİRİŞ: Bronkojenik kistlerin iç yüzlerinde içlerinde sekresyon yapan elemanların bulunduğu epitel tabakası mevcuttur, bu kistler enfekte olarak akciğer absesine yol açabilirler. Akciğer absesi, akciğer parankiminde değişik etiyolojik nedenler sonucunda oluşan, nekroz ve süpürasyonla karakterli patolojik bir oluşumdur. Klinikte genellikle pürülan, bazen de anaeroblara bağlı abselerde pis kokulu balgam çıkarımı ve abse kavitesinin nekrotik içeriğinin vasküler yapıları erode etmesi sonucu hemoptizi görülebilir.

OLGU: Üç yaşında geçirmiş olduğu menenjitte bağlı mental retarde olan, 47 yaşında erkek hasta öksürük, pis kokulu kanlı balgam şikâyetleri nedeni ile dış merkezde çekirilen toraks tomografi sonucu ile yakınları tarafından kliniğimize getirildi. Fizik muayenesinde; genel durumu orta, kötü, tansiyon arteriyel 100/60 mmHg, nabız: 88 dak., ateş: 37.4 0C, solunum sayısı: 24 idi. Dinlemekle sol akciğerde ralleri mevcuttu ve sol akciğer bazalde solunum sesleri alınmıyordu. Radyolojik olarak preop. PA akciğer grafisinde sol akciğer alt zonda non homojen dansite artışı ve hava sıvı seviyesi gözlemlendi. Anestezi desteği ile dış merkezde uyutularak çekirilen toraks BT'de sol alt lobda yerleşen ve sol hemitoraksta akciğer hacmini azaltan kistik lezyon tespit edildi (Resim 1A,B). Son iki gündür günde yaklaşık 500 cc kötü kokulu hemoptizi olması ve hemoglobün değerinin 8'in altına düşmesi nedeniyle hastaya 4 Ü eritrosit süspansiyonu verilip operasyona alınması planlandı. Sol lateral tora-kotomi ile yaklaşıldı, sol alt lobun %50'den fazlasının harap olduğu, çok kötü kokulu nekrotik içerik ve hematomla dolu, inferior pulmoner venden kavite içerisine kanama olduğu gözlemlendi (Resim2A). Kanama nedeniyle kavitenin içi tamponize edildi. Kavite duvarının toraks duvarına yapışık olduğu gözlemlendi. Hastaya sol alt lobektomi ve parsiyel dekortikasyon yapıldı (Resim2B). İntraoperatif 3 Ü eritrosit süspansiyonu verilen hasta, post operatif bir hafta entübe yoğun bakımda takip edildi ve drenleri çekildikten sonra extübe edilip servise alındı ve yatışının 11 günü geniş spektrumlu antibiyotik verilerek şifa ile taburcu edildi. Histopatolojik incelemede; kist çevresinde bronkopnömoni gelişimi ve enfekte rüptüre bronkojenik kist olarak raporlandı.

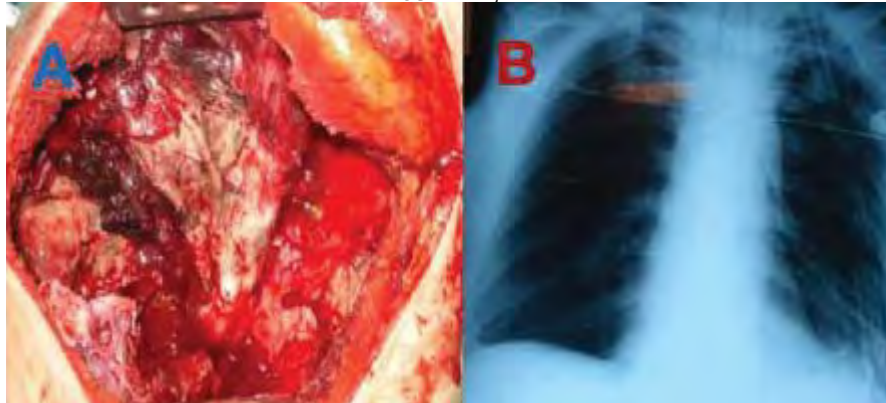
SONUÇ: Mental retarde hastalarda akciğer absesine bağlı hemoptizi kliniği mevcut ve medikal tedavi ile kontrol edilemeyecek boyutta ise vakit kaybetmeden yoğun bakım şartlarını ve kanlarını hazırlayıp cerrahiye alınması ve cerrahi sonrası drenlerin çekinceye kadar uyutularak takip edilmesinin uygun bir yaklaşım olduğu kanaatindeyiz.

Resim 1A,B



Olgunun pre-operatif PA akciğer ve bilgisayarlı toraks tomografisinin görüntüsü

Resim 2A,B



İntra operatif abse duvarının ve post-operatif erken dönem PA akciğer filminin görüntüsü

EP-150

ATİPİK YERLEŞİMLİ PERİKARDİYAL KİST OLGUSU

Süleyman Anıl Akboğa, Celal Buğra Sezen, Ali Çelik, Anar Süleymanov, Abdullah İrfan Taştepe
Gazi Üniversitesi, Göğüs Cerrahisi Ana Bilim Dalı, Ankara

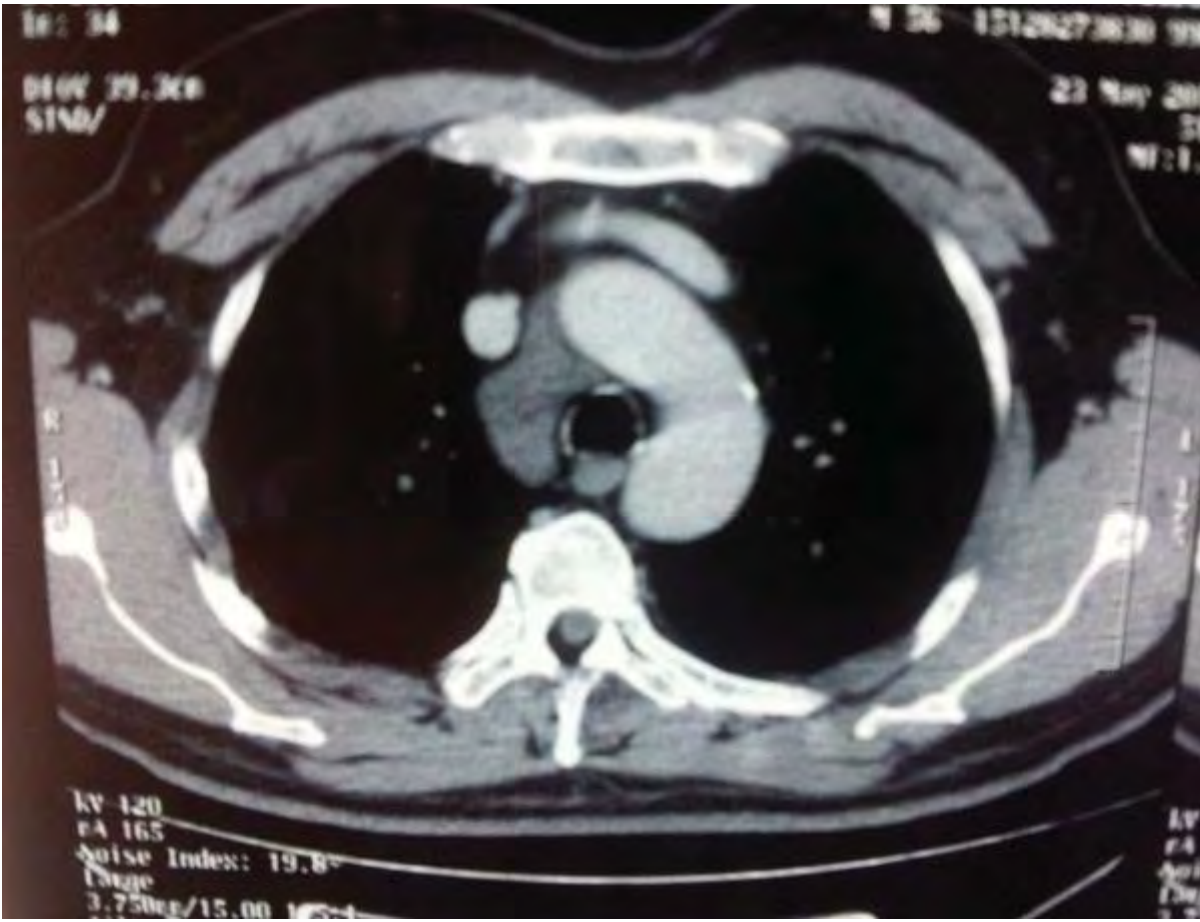GİRİŞ: PERİKARDİYAL KİSTLER İLK OLARAK 1881 YILINDA HİS TARAFINDAN TANIMLANMIŞ KONJENİTAL BENİNG KİSTLERDİR. ÇOĞUNLUKLA KARDİYOFRENİK AÇIYA YERLEŞİRLER. % 70 SAĞ KARDİYOFRENİK AÇIYA,% 22 SOL KARDİYOFRENİK AÇIYA, % 8-10 ATİPİK YERLEŞİM GÖSTERİRLER. BU KİSTLER İNCE DUVARLI, BERRAK SIVI İÇERİĞİ OLAN ÇAPLARI 3-30CM ARASINDA DEĞİŞEBİLEN LEZYONLARDIR. GENELLİKLE ASEPTOMATİKTİRLER. % 20 KADARI SEMPTOM VEREBİLİRLER. TÜM MEDIASTİNAL KİSTLERİN % 7-56SİNİN PERİKARDİYAL KİST OLDUĞU BİLDİRİLMİŞTİR. TEDAVİDE CERRAHİ EKŞİZYON ÖN PLANDADIR. CERRAHİ TEKNİK OLARAK MEDİYAN STERNOTOMİ, TORAKOTOMİ, VİDEOTORAKOSKOPI(VATS) UYGULANABİLİR.

OLGU: 56 YAŞINDA ERKEK HASTA RUTİN KONTROL İÇİN DIŞ MERKEZE BAŞVURDU. ÇEKİLEN PA AKCİĞER GRAFİSİNDE ŞÜPHELİ LEZYON SAPTANDI. BUNUN ÜZERİNE ÇEKİLEN BİLGİSAYARLI TORAKS TOMOGRAFİSİNDE PREKARDİYAL BÖLGEDE LEZYON SAPTANMASI ÜZERİNE PREKARDİYAL KİST OLDUĞU DÜŞÜNÜLEREK HASTA OPERASYONA HAZIRLANDI. GENEL ANESTEZİ ALTINDA ÇİFT LÜMENLİ ENTÜBASYON TÜPÜ İLE ENTÜBASYON YAPILDIKTAN SONRA HASTAYA VİDEOTORAKOSKOPIK(VATS) YÖNTEMLE GİRİLEREK KİST SERBESTLENDİ VE EKŞİZE EDİLDİ. KANAMA KONTROLÜ SONRASI TÜP TORAKOSTOMİ UYGULANDI VE KATLAR ANATOMİK PLANDA KAPATILDI.

SONUÇ: PERİKARDİYAL KİSTLER YERLEŞİM YERİNE GÖRE ÇOK DEĞİŞİK SEMPTOMLARLA KARŞIMIZA ÇIKABİLMEKTEDİR. TANI VE TEDAVİSİNDE HASTA ASEPTOMATİK DE OLSA İLERİDE KİSTİN BÜYÜMESİNİ ENGELLEYİP ORTAYA ÇIKABİLECEK CİDDİ KOMPLİKASYONLARI ÖNLEMELİK İÇİN CERRAHİ EKŞİZYON PLANLANMALIDIR. CERRAHİ EKŞİZYON DÜŞÜK REKÜRRENS VE DÜŞÜK MORTALİTE İLE HASTALARDA KÜR SAĞLAMAKTADIR.

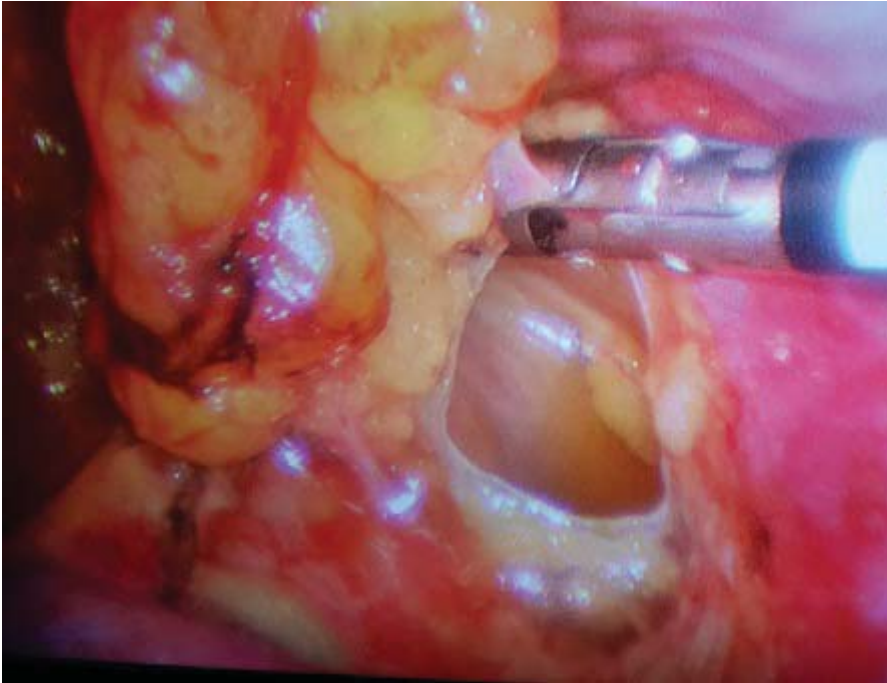
TARTIŞMA: PERİKARDİYAL KİSTLER ÇOĞUNLUKLA ERŞİKİN YAŞLARDA TESADÜFEN TANI ALMAKTADIR. PERİKARDİYAL KİSTLER PEDIATRİK YAŞ GRUBUNDA MEDIASTİNAL TÜMÖR VE KİSTLERİN % 2.2SİNİ ERİŞKİN YAŞ GRUBUNDA İSE % 15 KADARINI OLUŞTURMAKTADIR. PERİKARDİYAL KİSTLER ÇOĞUNLUKLA ASEPTOMATİKTİR. HASTALARIN %20 SİNDE NON-SPEŞİFİK SEMPTOMLAR(ÖKSÜRÜK, DİSPNE, GÖĞÜS AĞRISI) VE KİSTİN ÇEVRE ORGANLARA BASISI SONUCU ORTAYA ÇIKABİLEN CİDDİ SEMPTOMLARA KADAR(KALP YETMEZLİĞİ, HEMORAJİ, HERNİASYON) ÇEŞİTLİLİK GÖSTEREBİLMEKTEDİR. LİTERATURDE PERİKARDİYAL KİSTLERİN ÇAPI 3-30 CM ARASINDA DEĞİŞTİĞİ BİLDİRİLMEKTEDİR. PERİKARDİYAL KİSTLERİN TEDAVİSİNDE CERRAHİ EKŞİZYON ÖN PLANDA OLUP ASEPTOMATİK HASTALARDA DA CERRAHİ EKŞİZYON YAPILMASI SAVUNULMAKTADIR. CERRAHİ YAPILMAYAN OLGULARIN ÇOĞUNDA KİSTİN BÜYÜMESİ SONUCU ORTAYA ÇIKAN KOMPLİKASYONLAR GÖRÜLEBİLMEKTEDİR. BU KOMPLİKASYONLAR HEMORAJİ, KİSTİN SPONTAN İNTRAPERİKARDİYAK RÜPTÜRÜ SONUCU KARDİYAK TAMPONAD, HERNİASYON VE KİSTİN ENFEKTE OLMASI ŞEKLİNDE SIRALANABİLİR.

BİLGİSAYARLI TORAKS TOMOGRAFİSİ



PARATRAKEAL ALANDAKİ KİSTİN GÖRÜNTÜSÜ

PERİKARDİYAL KİST



PRETRAKEAL ALANDAKİ KİSTİN İNTRAOPERATİF GÖRÜNTÜSÜ

EP-151

İTERKOSTAL SİNİRDEN KÖKEN ALAN EKSTRATORASİK SCHWANNOM OLGUSU

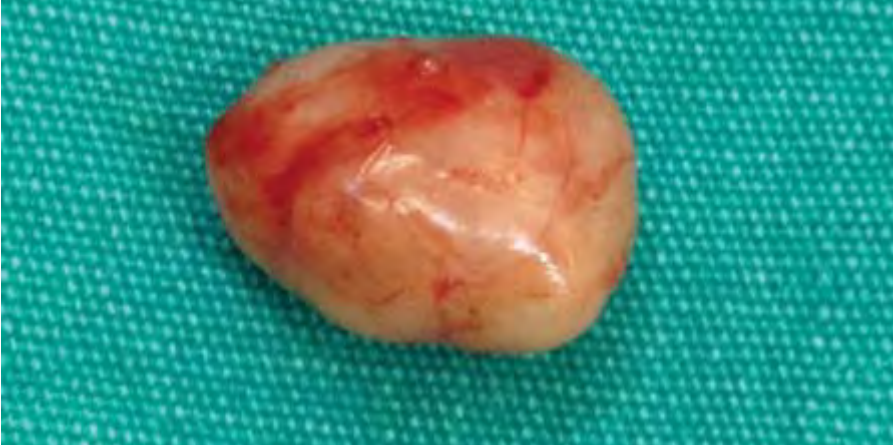İlknur Aytekin¹, Zekeriya Gümüş²¹Ordu Devlet Hastanesi, Göğüs Cerrahisi Bölümü, ORDU²Ordu Devlet Hastanesi, Patoloji Bölümü, ORDU

GİRİŞ: Nörilemmoma, nörinoma ve nöroma olarak da adlandırılan schwannoma ilk olarak Verocay tarafından tanımlanmıştır. Sinir kılıfındaki schwann hücrelerinden köken alan schwannomlar, kapsüllü, soliter ve genellikle asemptomatik tümörlerdir. İntratorasik tümörlerin çoğu mediastende lokalize iken interkostal sinir orijinli tümörlere nadir rastlanır. Schwannoma malignleşme potansiyeli çok düşük, büyük oranda asemptomatik, çıkartıldığında nadiren nüks görülebilen tümördür.

OLGUSUNUMU; 37 yaşında bayan hasta, üç yıldır var olan sol hemitoraksyan duvarında basmakla ağrılı, ele gelen şişlik, şikayeti ile başvurdu. İki yıldır lipom öntanısı ile takip edilen hastanın analjeziklere dirençli ağrısının olması ve şişliğin ilkyıllaragöre boyutunda artış şikayeti ile başlaması üzerine tekrar değerlendirildi. Fizik muayenesinde sol beşinci interkostal aralık ile orta aksiler hat bileşkesinde hassasiyet ve şişlik gözlemlendi. Özgeçmişinde ve soygeçmişinde özellik saptanmadı. Hastanın çekilen akciğer grafisinde ve laboratuvar bulgularında anormallik saptanmadı. Hastaya yüzeysel toraks USG yapıldı, 2 x 2 cm boyutunda sol beşinci kosta üzerinde solid lezyon olarak raporlandı. Cerrahi planlandı ve kitle üzerine kesi ile interkostal sinirden kaynaklanan ekstratorasik kapsüle lezyon sedasyon altında eksize edildi. Ameliyat sonrası takibinde hastanın ağrıları kayboldu. Patoloji sonucu schwannoma (nörolemmoma) olarak bildirildi.

TARTIŞMA: Sinir kılıfından köken alan schwannoma erişkin yaş grubunda mediasteninin en sık görülen nörojenik tümörleridir. İyi huylu yumuşak doku tümörlerinin %5 ini oluştururlar. Genellikle mediasten içerisinde yer alırken %5-10 oranında interkostal sinirlerden köken alırlar. Schwannomlar en sık 30-60 'lı yaşlarda, daha çok erkeklerde görülür. Genellikle de yavaş büyürler ancak benign schwannomlar nadiren de olsa malign dönüşüm gösterebileceklerinden yakından izlenmeleri önem taşımaktadır. İnterkostal schwannomlarda nevralkjik yakınmalar veya tekrarlayan göğüs ağrıları farklı yerleşimdeki schwannomlara oranla daha sıktır. Bizim hastamızda analjeziklere yanıt vermeyen yan ağrısı ve ele gelen şişlik şikayeti mevcuttu. İnsizyonel biyopsiye gerek duyulmadan lezyon total olarak çıkartıldı. Takibinde hastanın ameliyat öncesinde var olan ağrı ve hassasiyeti kayboldu.

Kitlenin Görüntüsü



EP-152

T8 EROZYONUNA NEDEN OLAN SPİNAL TÜMÖR TANISIYLA OPERE EDİLMİŞ, EKSTRAPARANKİMAL VE REKÜRREN KİST HİDATİKMehmet Özgel¹, Mustafa Şevki Demiröz¹, Erdal Kaysaydu², Zeynep Orhan²¹Malatya Devlet Hastanesi, Beydağı Kampüsü, Göğüs Cerrahisi Kliniği²Malatya Devlet Hastanesi, Beydağı Kampüsü, Göğüs Hastalıkları Kliniği

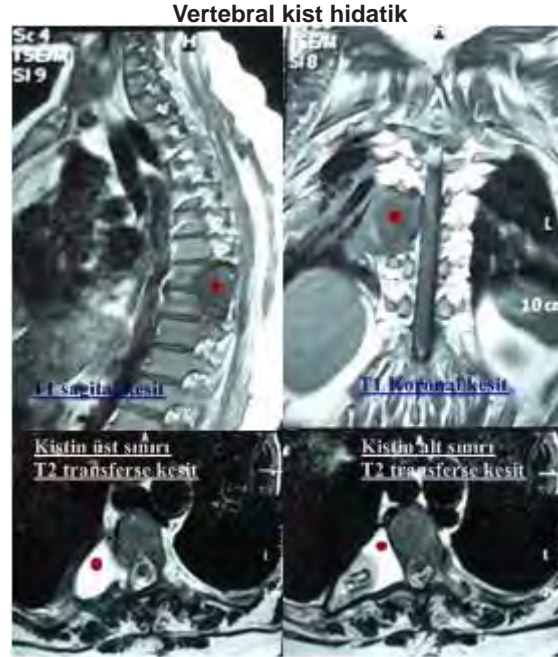55 yaşında bayan hasta, sağ alt ekstremitede güçsüzlük ve sırt ağrısı şikayetleri ile polikliniğimize başvurdu.

Hikayesinden 2 ay önce vertebrada tümör ön tanısıyla dış merkez Beyin Cerrahisi kliniğinde opere edildiği öğrenildi. Operasyon esnasında kitlenin tümör değil, kist hidatik olduğu tespit edilince operasyona alındığı, laminektomi yapıldığı ve kist membranının çıkartıldığı epikrizinden öğrenildi. Albendazol tedavisine başlanarak Göğüs Cerrahisi olan bir merkezde kontrole gitmesi önerilerek taburcu edilmiş. Kliniğimize başvuran hastanın yeni çekilen bilgisayarlı toraks tomografisinde ve MRG'sinde T8 korpusunu ve interkostal mesafeyi eorde eden, medullaya kısmen bası yapan yaklaşık 4cm boyutlarında kistik lezyon izlendi.

Nüks kist hidatik ön tanısıyla hastaya sağ posterior mini torakotomi yapıldı (Hastaya yapılan posterior yaklaşım insizyonu uzunluğunda). Eksplorasyonda ekstra parankimal, T8 vertebra korpusununun üzerinde kistik kitle görüldü. Kistin ön duvarı ve membranı çıkartıldı. Arka duvarı spinal yayılmadan korunmak için dektike edilmedi. Kistin ön duvarı çıkartılınca T8'eyarışan üst ve alt kotlarda erozyon ve çukurlanma görüldü. %3 izotonik ve batikonla yıkanan bölgeden BOS sızıntısının olmadığı görüldü üzerine tek tüp konularak işlem sonlandırıldı. Hastanın bacağındaki güçsüzlük düzeldi. Sırt ağrısı azaldı. Hasta halen kontrolümüz altındadır.

Tüm kist hidatik olguları içinde torakal vertebrada kist hidatik görülme oranı % 1'dir. Literatürlerde torakal 5-9. vertebrada kist hidatik tutulum oranı %49-82 arasında değişmektedir. Torakal vertebra tutulumunda % 69,5 oranında bacakta güçsüzlük görülmektedir. Operasyon sonrası ilk 3 yıl içerisinde nüks İngilizce literatürde %40-100 oranında görülmektedir. Bu hastalarda şiddetli kord baskısı var ise operasyon sonrası 1 yıl içinde yayılım sonucu mortalite gelişebilmektedir. İncelediğimiz literatürlerde bu operasyonu yapıp yayınlayanların ya sadece beyin cerrahisi ya da ortopedi kliniklerinin olduğu görüldü.

Bu çalışma ile amacımız; vertebra ile toraksı ilgilendiren hadiselerde multidisipliner yaklaşımın önemi ve Göğüs Cerrahisi Kliniğinin kist hidatik tecrübesinden faydalanılması gerektiğini vurgulamaktır.



Kırmızı daire ile gösterilen kist hidatiğin vertebra ve medulla spinalise olan etkileri

EP-153

CERRAHİN BAŞINI DÖNDÜREN TAŞLAR

Mustafa Şevki Demiröz¹, Mehmet Özgel¹, M. Reha Çelik², Hakkı Ulutaş²

¹Malatya Devlet Hastanesi, Göğüs Cerrahisi Kliniği, Malatya

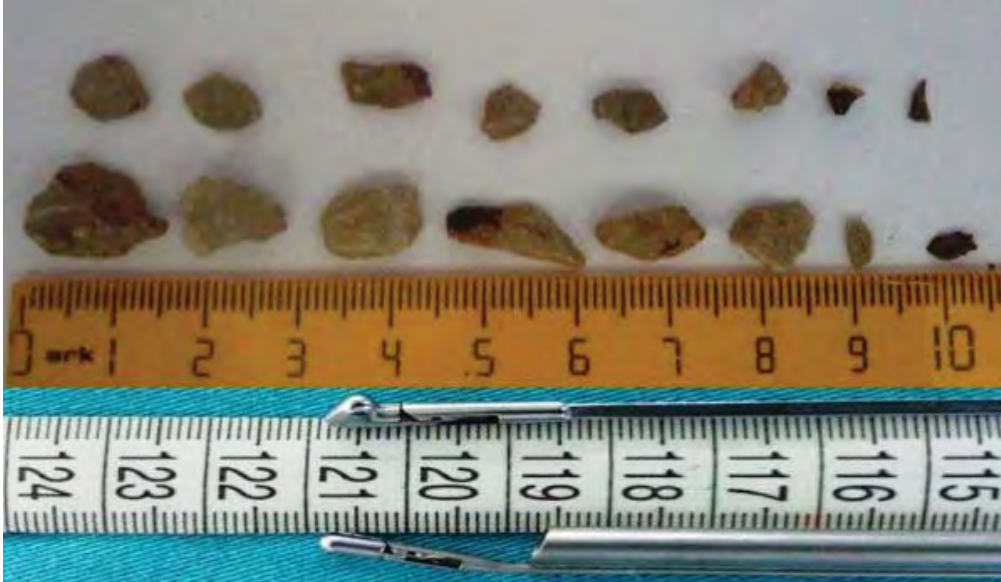
²İnönü Üniversitesi Tıp Fakültesi Göğüs Cerrahisi Kliniği, Malatya

Multiple sayı ve büyüklükte yabancı cismin solunum yoluna aspirasyonu gibi hayatı tehdit eden acil durumda uzun süren anesteziye bağlı cerrahta görülen baş dönmesinin önlenmesi için en az iki göğüs cerrahı olmalıdır. Yabancı cisim aspirasyonları göğüs cerrahisi kliniğinin acil durumlarından biridir. Bazı vakalarda tanısı ve tedavi planlaması hemen yapılmalıdır. Aksi halde mortalite ile seyreder. Özellikle çocuklarda görülmesine rağmen erişkinlerde de görülebilir. Kliniğimizde karşılaştığımız yabancı cisimler; kabuklu çekirdek, kalem kapağı, leblebi, ekmek, topuzlu iğne, kağıt ve yabancı otlardır. Olgumuz; kum yığınının altında kalan ve multiple sayı ve büyüklükte çakıl taşı aspirasyonu ile gelen sol kolunda mono parazisi olan vakadır. Literatür taramasında bu ölçüde aspirasyon tespit edilmediği için paylaşmak istedik.

OLGU: Hastamız 50 yaşında vevimar. İnşaattakontrol esnasında, kum yığınının altında kalması nedeniyle acil servise getirildi. Solunum sıkıntısı olan hastanın fizik muayesinde; solda solunum sesleri azalmıştı. Sol omzunda morluk vardı. Sol kolunu oynatmakta zorlanıyordu. Çekilen PA akciğer ve toraks tomografisinde; sol anabronşu tamamen dolduran opak multiple taş görülmesi üzerine operasyona alındı. Operasyonda rijit bronkoskop ile 16 adet taş tek tek çıkartıldı. Son 3 taşı ve monoparazisi için hasta üniversite hastanesine sevk edildi.

SONUÇ: Göğüs Cerrahisi deneyimi az olan anestezi hekimi uzun süren bronkoskopi esnasında cerrahın yoğun anestezik gaza maruz kalmasına neden olmaktadır. Buna bağlı olarak baş dönmesi ve dikkat azalması görülebilmektedir. Bu gibi vakalarda en az iki göğüs cerrahı hastayı operasyona almalıdır.

Resim 1



Sol ana bronştan çıkartılan farklı büyüklükteki 16 adet taş

EP-154

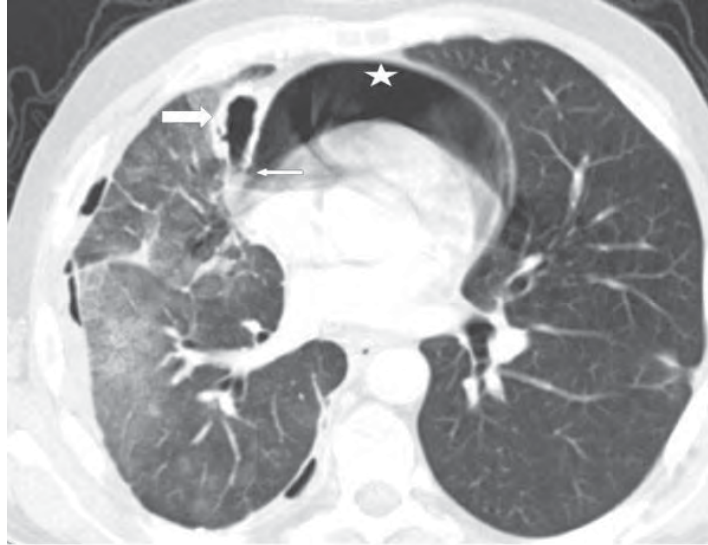**METASTATİK AKCİĞER HASTALIĞI TEDAVİSİNİN NADİR BİR KOMPLİKASYONU:
PNÖMOPERİKARDİYUM**Burçin Çelik¹, Muzaffer Elmalı², Okan Gülel³, Mustafa Kemal Demirağ⁴¹Ondokuz Mayıs Üniversitesi Tıp Fakültesi Göğüs Cerrahisi Anabilim Dalı, Samsun, Türkiye²Ondokuz Mayıs Üniversitesi Tıp Fakültesi, Radyoloji Anabilim Dalı, Samsun, Türkiye³Ondokuz Mayıs Üniversitesi Tıp Fakültesi, Kardiyoloji Anabilim Dalı, Samsun, Türkiye⁴Ondokuz Mayıs Üniversitesi Tıp Fakültesi, Kalp Damar Cerrahisi Anabilim Dalı, Samsun, Türkiye

Giriş: Pnömooperikardiyum perikard içersinde hava bulunmasıdır. Etiyolojide en sık travma ve perikarda komşu organların hastalıkları bulunmaktadır. Pnömooperikardiyum asemptomatik olabileceği gibi göğüs ağrısı, nefes darlığı, senkop ve üst kadran ağrısı gibi semptomlara neden olabilmektedir. Burada ilk olarak dil kökü skuamöz hücreli kanseri tanısı konulmuş ve daha sonra akciğer kitle nedeniyle sağ üst lobektomi uygulanmış olan hastada kemoterapi tedavisi sonrası gelişen pnömooperikardiyum olgusunu sunmak istedik.

Olgu Sunumu: Dil kökü kanseri ve metastatik akciğer kanseri tanıları takip edilen 37 yaşında erkek hasta hemoptizi şikayeti ile kliniğimize başvurdu. Daha önce akciğer metastazı nedeniyle ameliyat edilen hasta kemoterapi tedavisi (etoposid+cisplatin ve daha sonra erlotinibe) almaktaydı. Tedavisi sırasında akciğerde yeni metastatik lezyonlar gelişmiş ve bu lezyonlar bilgisayarlı tomografi ile takip edilmekteydi. Çekilen direkt akciğer grafisinde pnömooperikardiyum saptanan hasta tekrar sorgulandığında 10 gün önce başlayan hafif bir göğüs ağrısı ve nefes darlığı tanımlandı. Bilgisayarlı tomografide sağ akciğer orta lob medial segmentte bulunan ve perikarda komşu olan 2x2 cm ebadındaki kitlenin nekroze olduğu ve perikardı perfor ettiği izlendi. Kalp damar cerrahisi kliniği tarafından herhangi bir cerrahi girişim uygulanmayan hasta takip altına alındı.

Tartışma: Pnömooperikardiyum nadir görülen bir durumdur ve en sık neden travmadır. Radyolojik görüntüleme yöntemleri tanı koydurucudur. Pnömomediastinumdan farkı perikardın üst sınırından daha yukarısında hava bulunmamasıdır. Kalp tamponadına neden olabilmesi nedeniyle yakından takip edilmelidir. Olgumuzda olduğu gibi akciğer metastatik lezyonun kemoterapi uygulanması sonucu gelişen pnömooperikardiyum literatürde yok denecek kadar azdır. Genellikle literatürde akciğerin kistik subplevral metastazlarının plevral boşluğa açılması ile oluşan pnömotoraks olguları bildirilmektedir. Akciğer parankimindeki metastazlarda kemoterapiye bağlı olarak doku nekrozu gelişmekte ve oluşan bronkoplevral veya bronkoperikardiyal fistül sonucu pnömotoraks veya pnömooperikardiyum meydana gelmektedir.

Resim 1



Perikarda komşu akciğer metastazının perikardiyuma rüptüre olması

EP-155

PLEVRAL LİPOM OLGUSUNDA VİDEOTORAKOSKOPİK EKSIZEYON: OLGU SUNUMU

Celal Buğra Sezen¹, Süleyman Anıl Akboğa¹, Ali Çelik¹, Anar Süleymanov¹, Ömer Uluoğlu², Abdullah İrfan Taştepe¹

¹Gazi Üniversitesi, Göğüs Cerrahisi Ana Bilim Dalı, Ankara

²Gazi Üniversitesi, Patoloji Ana Bilim Dalı, Ankara

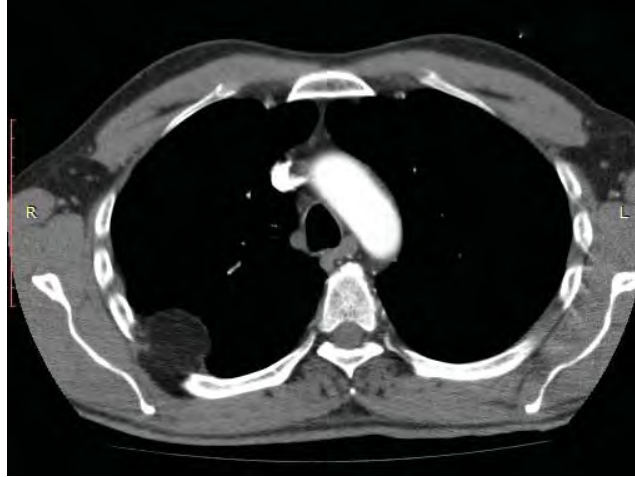İntratorasik subplevral lipomlar nadir olarak izlenen benign tümörlerdir. Bu tümörlerin tedavisi total eksizyonudur. Bu yazıda, videotorakoskopik(vats) olarak eksizyonu yapılan posteior mediastinal yerleşimli lipom olgumuzu sunduk.

OLGU: 53 yaşında kadın hasta nefes darlığı şikayeti ile kliniğimize başvurmuştur. Pa akciğer filminde posterior alanda 5-6 kot hizasında kitle görüntüsü izlenmesi üzerine hastaya toraks bt çekilmiştir. Toraks Bt de 5-6 kot posterior alanda hemitoraksa doğru uzanım gösteren yaklaşık 27*37*48 mm boyutlarında yağ dansitesinde lezyon izlenmiştir. Vats ile posterior yerleşimli kitle lezyonu eksize edilmiştir.

TARTIŞMA: Lipomlar cilt cilt altı dokusundan kaynaklanan benign lezyonlardır. Sıklıkla 5-6. dekatlarda izlenmektedirler. İntratorasik lipom olgusu ilk defa 1783 yılında Fothergill tarafından tanımlanmıştır. Lipomalar tüm mediastinal tümörlerin 1.6% ile 2.3% ini oluşturmaktadır. Bu iyi sınırlı mezankimal tümörler yağ dokusundan kaynaklanmaktadır. Çok nadir vakalarda malign transformasyon izlendiği bildirilmiştir. Hastalar genellikle Pa akciğer filminde rastlantısal olarak saptanmaktadır. Genellikle asemptomatik olarak seyremekle beraber nefes darlığı, dispne şikayetlerine neden olabilmektedir. Bunun dışında nadir olarak ortopne, aritmi, intermitant disfaji şikayetleri izlenebilmektedir. Lipomaların tedavisi tümörün enblok olarak total reseksiyonudur. İntratorasik ve mediastinal tümörlerde total reseksiyon sonrasında nüks beklenmemektedir.

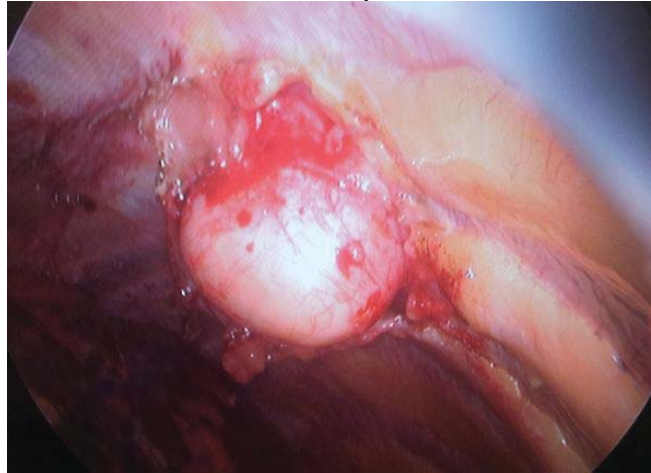SONUÇ: Vats mediastinal tümörlerde tanı ve cerrahide günümüzde önemli bir yöntemdir. Olgumuzda, subplevral yerleşimli lipom için videotorakoskopik yaklaşım kullanılmıştır.

Toraks Bt



Toraks Bt: 5-6 kot posterior alanda hemitoraksa doğru uzanan 27*37*48 mm boyutlarında yağ dansitesinde lezyon.

Plevral Lipom



İntraoperatif Plevral Lipom Görüntüsü

EP-156

ATİPİK YERLEŞİMLİ TİMİK KİST OLGUSU

Celal Buğra Sezen¹, Süleyman Anıl Akboğa¹, Ali Çelik¹, Anar Süleymanov¹, Ömer Uluoğlu², Abdullah İrfan Taştepe¹

¹Gazi Üniversitesi, Göğüs Cerrahisi Ana Bilim Dalı, Ankara

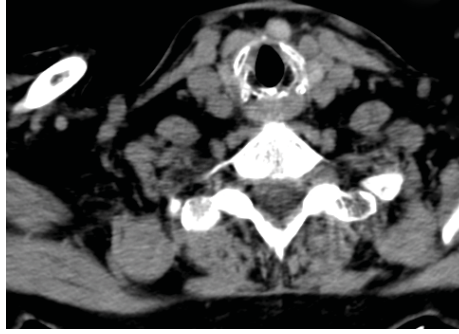
²Gazi Üniversitesi, Patoloji Ana Bilim Dalı, Ankara

Timik kistler mediasteninin nadir görülen lezyonlarıdır. Timik kistler bir çok farklı lokalizasyonda yerleşebilmektedir. Bizde nadir bir lokalizasyon olan servikal timik kist olgusunu sunduk.

OLGU: 70 yaş kadın hasta nefes darlığı şikayeti ile dış merkeze başvuran hastanın yapılan tetkiklerinde PA akciğer filminde servikal alanda kitle saptanmıştır. Hasta ileri tetkik amacıyla kliniğimize refere edilmiştir. Hastanın çekilen servikal manyetik rezonans görüntülemesinde boyun orta hattın sağında tiroid glandın inferiorunda 42*21 mm boyutlarında kistik lezyon saptanmıştır. Hasta collar kesi ile operasyona alınmıştır. Trakeanın sağ lateralinde yaklaşık 4 cm boyutlarında kistik lezyon rezekt edilmiştir. Hastanın patolojisi timik kist olarak rapor edilmiştir.

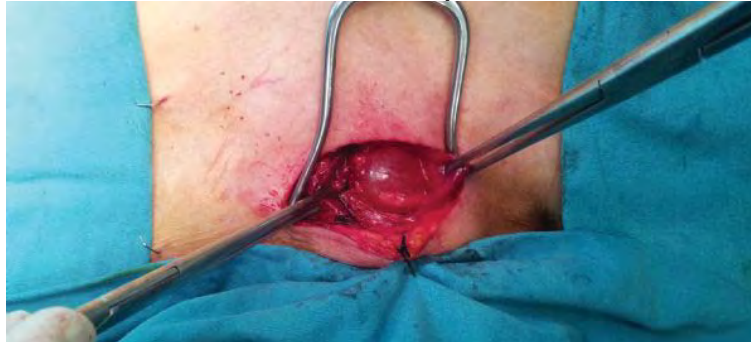TARTIŞMA: Tüm mediastinal tümörlerin 1 -2 % sini oluşturmaktadır. Timik kistler konjenital ya da edinsel olarak gelişebilmektedirler. Timik kistler her yaş grubunda görülebilmektedirler. En sık olarak yaşamın 1-2. dekatlarında sıklıkla görülmektedirler. Boyun ve diafragma arasında herhangi bir bölgeden gelişebilmektedirler. Genellikle asemptomatik olarak seyretmektedirler. Servikal ve servikomedastinal kistlerde kompresyon nedeniyle 60% oranında semptomlar izlenmektedir. Genellikle görüntüleme yöntemleri ile tanısı konulmaktadır. Cerrahi girişim ile timik kistlerin çıkarılması en seçkin tedavi yöntemidir. Sonuç olarak timik kistler nadir görülen lezyonlardır. Anterior mediastinal alanlarda yerleşim gösteren kitlelerin ayırıcı tanısında timik kistlerinde düşünülmesi gerekmektedir.

Servikal Mrg

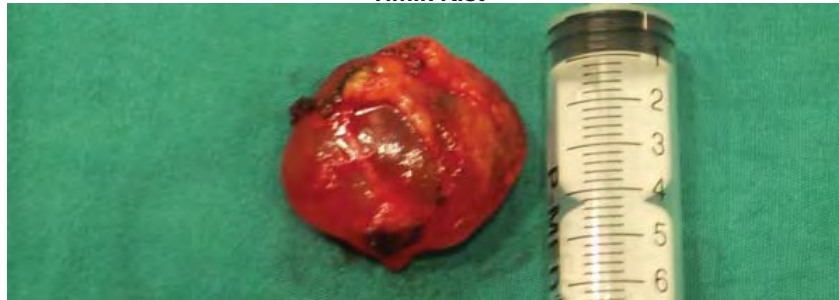


Boyun orta hattın sağında tiroid glandın inferiorunda 42*21 mm boyutlarında kistik lezyon

Paratrakeal Timik Kist İntraoperatif Görüntüsü



Timik Kist



Paratrakeal Timik Kistin Operasyon Sonrası Görüntüsü

EP-157

KURU İĞNELEME UYGULAMASI SONRASI GELİŞEN PNÖMOTORAKS OLGUSU

Anar Süleymanov, Celal Buğra Sezen, Süleyman Anıl Akboğa, Sedat Demircan
Gazi Üniversitesi, Göğüs Cerrahisi Ana Bilim Dalı, Ankara

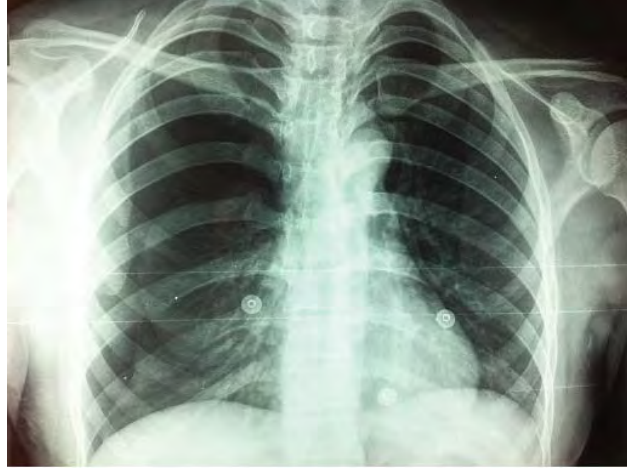GİRİŞ: Pnömotoraks pariyetal plevral ile viseral plevra arasına hava birikmesidir. Etiyolojisinde bir çok neden olmasına karşın bunların içerisinde en önemli neden iatrojenik olanlardır. İatrojenik pnömotoraks tüm pnömotoraksların 6-7% kadarını oluşturmaktadır. Bizde olgumuzda nadir görülen kuru iğneleme uygulaması oluşan pnömotoraks olgusunu sunduk.

OLGU: 28 yaşında kadın hasta uzun zamandır geçmeyen sırt ağrısı nedeniyle fizik tedavi kliniğine başvuran hastaya ağrısına yönelik kuru iğneleme uygulaması yapılmıştır. İşlem sonrasında hastada nefes darlığı, sırt ağrısı şikayeti ile acil servise başvurmuştur. Hastanın yapılan tekikleri sonrasında Pa akciğer grafisinde sağ akciğerde total pnömotoraks saptanmıştır. Hastaya tüp torakostomi uygulanmıştır. 3 gün servisimizde göğüs tüpü ile takip edilen hastanın hava çıkışının kesilmesi üzerine hastanın toraks tüpü çekilerek taburcu edilmiştir.

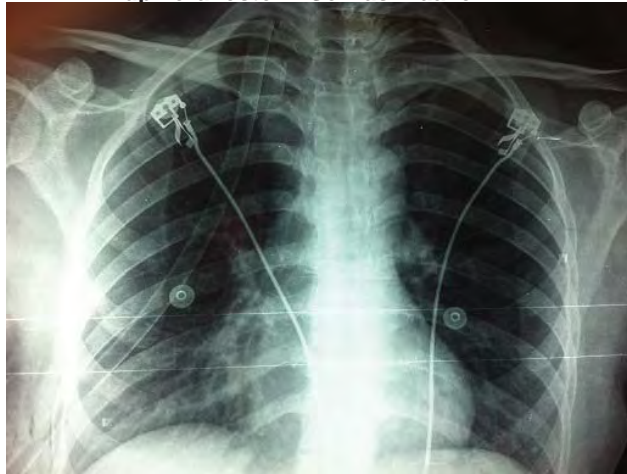TARTIŞMA: İatrojenik pnömotorakslar invaziv bir işlem sırasında akciğer parankiminin hasarlanması ile oluşmaktadır. İatrojenik pnömotoraksların en sık nedeni plevral ponksiyonlardır. Literatürde iğne biyopsileri ve torasentezler 61% oranı ile ilk sırayı oluşturmaktadır. İatrojenik pnömotoraks gelişen hastaların 70-87% sine tüp torakostomi yapılması gerekmektedir. Alternatif tedavi yöntemleri olarak havanın ponksiyon ile boşaltılması, ince katater yerleştirilmesi gibi daha az invaziv yöntemler bulunmaktadır. Ancak bu tedavi yöntemlerinin başarı oranları konvansiyonel tüpler kadar başarılı olamamaktadır. Hastalar sıklıkla nefes darlığı, göğüs ağrısı şikayetleri ile başvurumaktadırlar.

SONUÇ: Pnömotoraks erken dönemde tanınması ve tedavi edilmesi gereken acil hastalıklardır. İatrojenik pnömotoraksların nadir nedenlerden biri olan kuru iğneleme uygulamasının da akılda bulundurulmalıdır.

Kuru İğneleme Sonrası Paakc Filmi



Tüp Torakostomi Sonrası Paakc Filmi



EP-158

TÜMÖR KOMŞULUĞUNDA ÖRNEKLENEMEYEN PLEVRAL SIVI BİRLİKTELİĞİNDE CERRAHİNİN YERİ

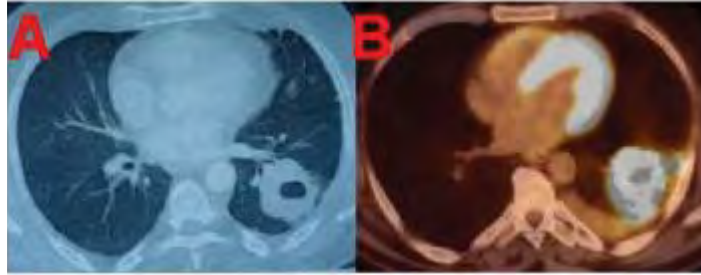
İsa Döngel¹, Hasan Ekrem Camaş¹, Şule Kaya², Önder Öztürk²¹Süleyman Demirel Üniversitesi Tıp Fakültesi Göğüs Cerrahisi Anabilim Dalı²Süleyman Demirel Üniversitesi Tıp Fakültesi Göğüs Hastalıkları Anabilim Dalı

GİRİŞ: Günümüzde akciğer kanserinin evrelemesinde en son 2009 yılında Uluslararası Akciğer Kanseri Derneği (International Union Against Cancer)-(UICC) tarafından tekrar düzenlenen ve yayınlanan 7. evreleme sistemi kullanılmaktadır. Buna göre plevral veya perikardial malign sıvının ve/veya nodülün M1a olduğu bildirilmiştir.

OLGU: 54 yaşında erkek hasta sırt ağrısı nedeniyle göğüs hastalıkları polikliniğinde çekilen toraks tomografisinde sol akciğer alt lobta 50x54x46 mm boyutlarında kaviter kitle lezyonu (Resim1A) nedeniyle yapılan biyopsi sonucu skuamöz hücreli karsinom gelmesi üzerine hasta kliniğimize yönlendirildi. Fizik muayenesinde genel durumu iyi, tansiyon arteriyel 130/ 70 mmHg, nabız:70, solunum sayısı: 16, dinlemekle sol akciğer bazalde solunum sesleri azalmıştı. Kan gazı ve SFT değerleri normal sınırlarda idi. Çekilen PET-BT' sinde sol akciğer alt lob lateralde plevraya uzanım gösteren 55x55 mm boyutlarında içerisinde nekrotik alanları olan irregüler sınırlı hipermetabolik kitlesel lezyon (SUVmax:22.2) ve hiler bölge komşuluğunda yaklaşık 15 mm boyutunda hipermetabolik lenf nodu ve sol hemitoraks bazalde kalınlığı 25 mm'ye ulaşan plevral sıvı ve sıvıda artmış F-18 FDG tutulumu (SUVmax:3.10) olduğu raporlandı (Resim1B). Plevral sıvıda FDG tutulumu olması üzerine öncelikle M1 açısından sıvıda malign hücre olup olmadığının belirlenmesi için ultrason eşliğinde sitolojik sıvı alınması planlandı. Fakat plevral sıvı ultrasonda görülüp örneklenemedi. Hastanın genç ve SFT değerlerinin iyi olması nedeniyle, cerrahi kararı verildi. Cerrahide sol hemitoraksda tümör komşuluğunda az miktarda bulunan, nonhemorajik plevral sıvıdan örnek alındı. Tümörün tamamen sol alt lob içine sınırlı olduğu gözlemlendi (Resim 2A,B). Hastaya sol alt lobektomi ve mediastinal lenf nodu diseksiyonu yapıldı. Histopatolojik incelemede; 6,1x5,7x5 cm ölçülerinde, sadece 11 nolu lenf nodu tutulumu olan, visseral plevra invazyonu olmayan, bronşial cerrahi sınır temiz ve sınıra 2,2 cm uzaklıkta, iyi diferansiyeli skuamöz hücreli karsinom ve plevral sıvı sitolojik incelemesi temiz olarak raporlandı. Hasta yatışının 7 günü şifa ile taburcu edildi.

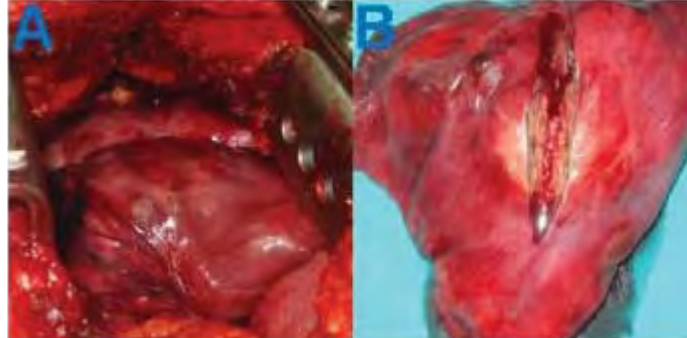
SONUÇ: tümör komşuluğunda ve/veya tümöre sekonder bulunan her plevral sıvı PET'de düşük düzeyde F-18 FDG tutulumu olsa dahi, sitolojik olarak malignite tanısı yoksa M1 kabul edilmemeli, sitolojik örnekleme yapılmalı, yapılamıyorsa, genç genel durumu iyi olan hastalarda mutlaka cerrahi şans verilmelidir.

Resim 1A,B



Olgunun preoperatif tomografi ve PET-BT görüntüsü

Resim 2A,B



Tümörün intraoperatif ve cerrahi sonrası görüntüsü

EP-159

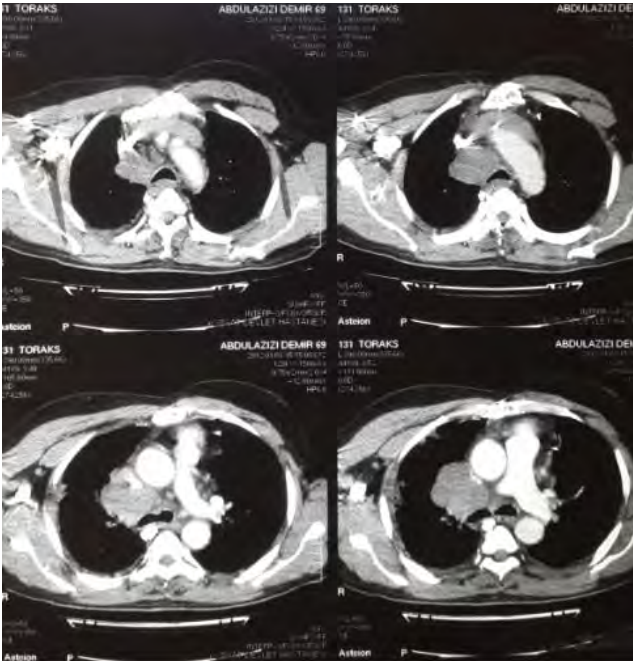
MEDIASTİNAL YERLEŞİMLİ KÜÇÜK HÜCRELİ KARSİNOM OLGU SUNUMU

Mehmet Furkan Şahin¹, Göktürk Fındık¹, Funda İncekara¹, Sadi Kaya¹, Nebiye Genel²¹Ankara Atatürk Göğüs Hastalıkları ve Göğüs Cerrahisi Eğitim ve Araştırma Hastanesi Göğüs Cerrahisi Ana Bilim Dalı²Ankara Atatürk Göğüs Hastalıkları ve Göğüs Cerrahisi Eğitim ve Araştırma Hastanesi Patoloji Ana Bilim Dalı

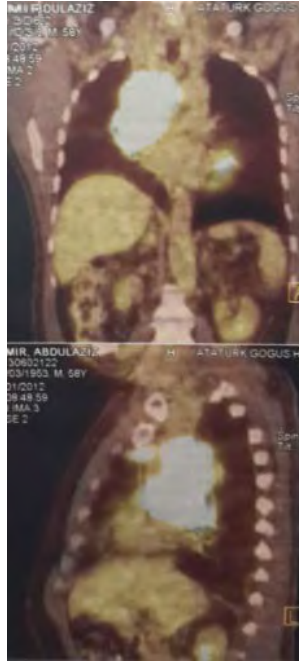
Sağ göğüs ağrısı, nefes darlığı, öksürük şikayetleri ile değerlendirilen 59 yaşında erkek hastanın çekilen PAAG'sinde orta mediastende dolgunluk mevcuttu. Çekilen Toraks CT'de superior kesimde trakeayı sağ lateralden çeviren sağ hiler bölgeyi dolduran sağ ana pulmoner arteri invaze ederek oblitere eden, vena cava superioru çevreleyip lümen kalibrasyonunu azaltan, çıkan ve arkus aorta ile yakın komşulukta heterojen, hipodens 6x7,5 cm boyutlarında yumuşak doku kitlesi izlendi. PET-CT'de tanımlanan lezyonda SUVmax 12,24 olan metabolik aktivite tutulumu, sağ akciğer üst lob anterior segmentte subplevral alanda 1,2 cm boyutlarında nodülde SUVmax:3,12 olan metabolik aktivite tutulumu, apikal SUVmax:3,56, anterior mediastinal SUVmax: 11,34, vertebral SUVmax: 6,93, sol alt paratrakeal SUVmax: 3,64 lenf nodlarında artmış metabolik aktivite tutulumu izlenmiştir. Kranial MR'da anormal bulgu izlenmedi. Hastaya FOB yapıldı. Endobronşial lezyona rastlanılmadı. EBUS uygulandı. Spesifik tanıya ulaşılamadı. Tanı için cerrahi girişim planlanan hastaya sağ VATS ile kitleden biyopsi operasyonu uygulandı. Patoloji sonucu small cell karsinom olarak raporlandı. Hastaya cerrahi konsey tarafından KT tedavisi planlandı.

Extrapulmoner small cell karsinomum'um (EPSCC) çeşitli hücre tiplerine farklılaşabilen totipotent kök hücrelerinden kaynaklandığı düşünülmektedir. Extrapulmoner küçük hücreli karsinom oldukça nadir olup tüm small cell karsinomların % 2,5-4 oranında görülürler. EPSCC sıklıkla orta yaş veya yaşlı hastalarda görülmektedir. EPSCC hastalarının % 40'ında sigara içiciliği öyküsü vardır. EPSCC'nin bulguları küçük hücreli akciğer kanseri ile benzerdir ve tanı anında %90 oranında görülürler. Uzun süren ve karakter değiştiren öksürük, hemoptizi, nefes darlığı ve ses kısıklığı, göğüs ve sırt ağrısı, iştahsızlık ve kilo kaybı, halsizlik gibi nonspesifik bulgularla prezente olabilirler. Paraneoplastik sendroma neden olabilirler. Tanısı kitleden alınan biyopsi materyalinin histopatolojik incelenmesi ile konulabilir. EPSCC'nin klinik evrelemesi small cell karsinom ile benzer şekildedir.. Evreleme için PET/CT görüntüleme den yararlanılabilir. PET/CT görüntülemenin bu aşamadaki ana rolü sınırlı hastalıkla yaygın hastalık ayırımını yapabilmektir. Hastalığın olumsuz prognozundan ötürü tedavide kemoterapi, radyoterapi ve mümkün olduğu ölçülerde cerrahiye içeren multimodalite prosedürler giderek daha kullanılabilir hale gelmiştir. Bu çalışmamızda küçük hücreli karsinomun mediastende yerleşiminin nadir görüldüğü olgumuzu sunduk.

Resim 1



Resim 2



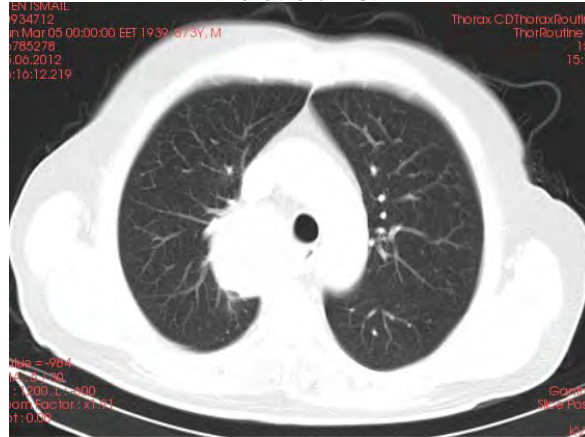
EP-160

HEMOPTİZİYE NEDEN OLAN EKTOPIK FONKSİYONEL PARATIROID KİST OLGU SUNUMU

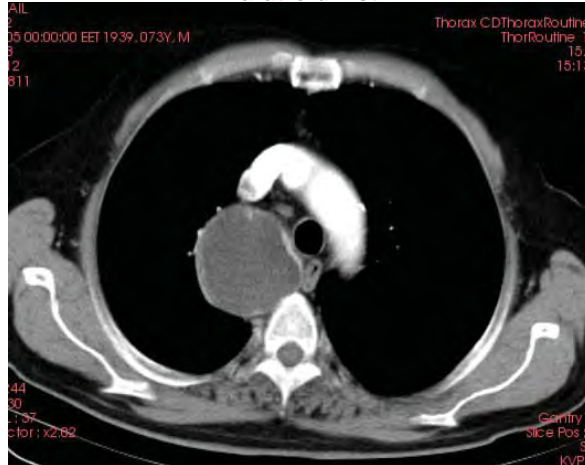
Mehmet Furkan Şahin¹, Göktürk Fındık¹, Koray Aydoğdu¹, Sadi Kaya¹, Funda Demirağ²¹Ankara Atatürk Göğüs Hastalıkları ve Göğüs Cerrahisi Eğitim ve Araştırma Hastanesi Göğüs Cerrahisi Anabilim Dalı²Ankara Atatürk Göğüs Hastalıkları ve Göğüs Cerrahisi Eğitim ve Araştırma Hastanesi Patoloji Ana Bilim Dalı

Olgumuzda hemoptizi nedeniyle acil şartlarda kliniğimize başvuran 74 yaşındaki erkek hastanın çekilen toraks CT'de üst mediastende sağ paratrakeal alanda 6,5 x 6 cm boyutlarında kistik kitle lezyonu tespit edildi. Hastanın rutin tetkiklerinde kalsiyum değerlerinin yüksekliği dikkat çekmekteydi {Ca= 16,6 mg/dl (8,4-10,2)}. Hastanın hemoptizisi medikal tedavi ile kontrol altına alınmasının ardından kalsiyum yüksekliğinin nedenini araştırmak için parathormon düzeyi gönderildi. Parathormon =548,3 pg/ml (12-88) düzeyi de oldukça yüksek olarak değerlendirildi. Bunun üzerine mediastinal kistik lezyonun fonksiyonel ektojik bir paratroid kist olabileceği ön tanıda düşünüldü ve hastaya sağ VATS ile yaklaşılarak mediastinal kistik lezyon eksize edildi. Postoperatif 1. gün rutin tetkiklerinde kalsiyum değeri 8,4 mg/dl ve gönderilen parathormon düzeyi 40,2 pg/ml idi. Patoloji sonucu paratroid kist olarak raporlandı. Hastanın preoperatif hemoptizi şikayetinin de kist duvarının dejenerasyonuna bağlı olduğu patoloji tarafından yorumlandı. Paratroid kistleri boyunda lokalize olan oldukça nadir olarak görülen lezyonlardır. Paratroid bezlerinden gelişen bu lezyonlar nadiren de olsa ön mediastende de lokalize olabilirler. Ön mediastende ektojik yerleşimleri genellikle; pretrakeal alanda ve timüs bezi etrafındadır. Paratroid kistleri genellikle hayatın 4. 5. dekadında görülürler. Her iki cinste de oluşabilir ancak erkeklerde görülme sıklığı daha fazladır (E/K:2,5:1). Paratroid kistler boyun cerrahisi ya da görüntüleme prosedürleri sırasında tesadüfen tespit edilen boyun kitleleri olarak karşımıza çıkarlar. Genellikle asemptomatiklerdir. Mediasten yerleşimli olanların çevre yapılara basısı sonucu trakeal deviasyon, yutma güçlüğü, ses kısıklığı, ağrı, boyunda kitle ya da nefes darlığı gibi bulgular görülebilir. Literatürde kist duvarının dejenerasyonu sonucu gelişen hemorajiye ait bulgulardan da bahsedilmektedir. Hormonal özellikleri itibarıyla 2 kategoriye ayrılmışlardır: fonksiyonel ve non-fonksiyonel kistler. Fonksiyonel kistler tüm paratroid kistlerin %10'unu oluşturur. Fonksiyonel kistler hiperparatroidizm ve serum kalsiyum seviyesinin yüksekliği (>13 mg/dl) ile klinik olarak non-fonksiyonel kistlerden ayrılır. Preoperatif tanısı oldukça güçtür. Tanıda görüntüleme yöntemlerinden faydalanılabilir. Kesin tanı kistik mayinin ince iğne aspirasyonu ve biyokimyasal incelenmesinde parathormonun tespit edilmesi ile konulur. Fonksiyonel kistlerinde tedavisi her zaman cerrahidir. Cerrahi yaklaşım şekli lezyonun yerine göre torakotomi, servikal kesiler veya transternal olabilir. Biz bu çalışmamızda nadir olarak görülen, kistik dejenerasyon sonucu hemoptiziye neden olmuş, VATS ile yaklaşılarak tanısı konulan ve eksize edilen mediastende lokalize olmuş ektojik fonksiyonel paratroid kist olgumuzu sunduk.

Paratroid kist



Paratroid kist



EP-161

NÖROJENİK TÜMÖR İLE KARIŞAN POSTERİOR MEDIİSTİNAL KİTLE LEZYONU

Mehmet Furkan Şahin¹, Kubilay İnan¹, Göktürk Fındık¹, Funda İncekara¹, Koray Aydoğdu¹, Sadi Kaya¹, Funda Demirağ²

¹Ankara Atatürk Göğüs Hastalıkları ve Göğüs Cerrahisi Eğitim ve Araştırma Hastanesi Göğüs Cerrahisi Ana Bilim Dalı

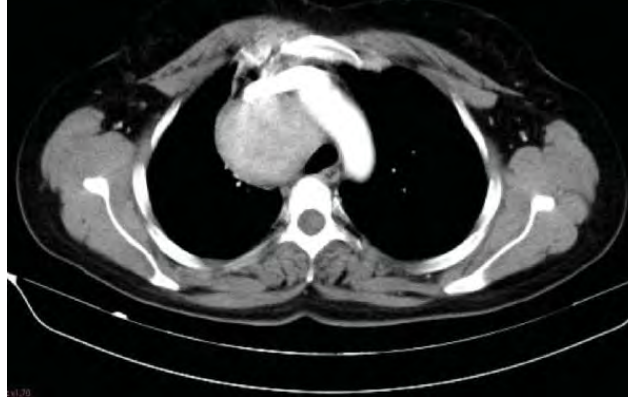²Ankara Atatürk Göğüs Hastalıkları ve Göğüs Cerrahisi Eğitim ve Araştırma Hastanesi Patoloji Ana Bilim Dalı

Olgumuzda 49 yaşında bayan hasta, boyunda ele gelen kitle şikayeti nedeniyle değerlendirilmiş. Boyun USG'de boyun ota hatta 23x27 mm boyutlarında nodüler hipoeoik solid kitle lezyonu izlenmiş, komplike tiroglossal kanal kisti veya LAP olabileceği düşünülerek boyun BT ile değerlendirilmesi önerilmiş. Boyun BT'de tirohyoid kas düzeyinde anteriorda 12x17 mm boyutlu yumuşak doku lezyonu ve sağ akciğer apikalde 55x65mm boyutlu kitle lezyonu tespit edilmiş. Kliniğimize yönlendirilen hastanın Toraks CT'sinde sağ paratrakeal alanda vena cava superioru baskılayan 7,5x5,5 cm boyutlarında extraparankimal solid kitle lezyonu izlendi. PET-CT'de lezyonda SUVmax:2,94 olan metabolik aktivite tutulumu izlendi ve radyolog tarafından olgunun nörojenik tümör olabileceği vurgulandı ve ayırıcı tanısı için histopatolojik inceleme önerildi. Hastaya FOB uygulandı. Anormal bulguya rastlanılmadı. Transtorasik iğne biyopsisi için danışıldı; radyoloji tarafından uygun bulunmadı. Ön tanısında nörojenik tümör düşünülen olguya tanı ve tedavi planıyla sağ torakotomi ile yaklaşıldı ve posterior mediastende lokalize ekstraparankimal kitle lezyonu total olarak eksize edildi. İntraoperatif olarak da nörojenik tümör olabileceği düşünülen kitle lezyonunun patoloji sonucu 'Castleman Hastalığı' olarak rapor edildi.

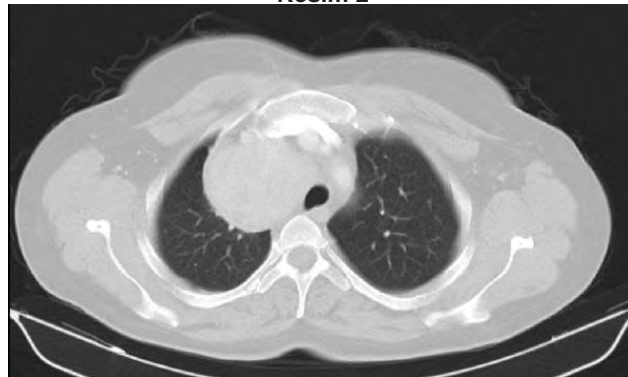
Castleman hastalığı nadir rastlanan, benign, etyolojisi tam olarak aydınlatılmayan, tüm vücutta bulunabilmekte beraber sıklıkla toraksta yerleşen reaktif aktif lenf nodu hiperplazisidir. Sıklıkla ön ve orta mediastende lokalizedir. Posterior mediastende yerleşimi oldukça nadir görülür. Hiyalen vasküler ve plazmasellüler olmak üzere iki histolojik tipi tanımlanmıştır. Mediastinal yerleşimi dışında boyun, pelvis, plevra, kas, retroperitoneal bölge, batin ve aksiller bölgede de lokalize olabildiği literatürde bildirilmiştir. Her yaşta görülebilir ancak en sık 20-30 yaşlarında görülür. Her iki cinsten eşit olarak izlenir. Çoğunlukla asemptomatiktir. Hyalen tipinde ateş, halsizlik, kilo kaybı gibi non-spesifik bulgular görülebilir. Büyük boyutlara ulaştıklarında lokalizasyonlarına göre bazı semptomlarına yol açabilirler. Timoma, lenfoma, tüberküloz, sarkoidoz ve malign lezyonlar ayırıcı tanıda ön planda düşünülmesi gereken hastalıklardır. Radyolojik olarak PA akciğer grafide ve toraks CT'de granülatöz veya neoplastik oluşumlardan ayrılmadığından genellikle tanı preoperatif konulamamaktadır. Kesin tanı için histopatolojik inceleme gereklidir. Castleman hastalığı için kabul edilen görüş hem tanısasal hem de terapötik yaklaşım olarak cerrahi eksizyondur.

Sonuç olarak mediasten ve hiler kitlelerin ayırıcı tanısında castleman hastalığı düşünülmeli ve bu hastalarda hem tanının konması, hem de tedavisi için cerrahi önerilmektedir. Biz bu çalışmamızda posterior mediastende yerleşimi nadir görülen bu sebeple nörojenik tümör ile karışabilen castleman hastalığı olgumuzu sunduk.

Resim 1



Resim 2



EP-162

TEDAVİYE DİRENÇLİ BİR ŞİLOTORAKS OLGUSU VE ÇOK NADİR BİR YAKLAŞIM

Ezgi Cesur¹, Deniz Güner¹, Levent Alpay¹, Hasan Fevzi Batirel²¹Süreyyapaşa Göğüs Hastalıkları ve Göğüs Cerrahisi Eğitim ve Araştırma Hastanesi, Göğüs Cerrahisi Kliniği, İstanbul²Marmara Üniversitesi Tıp Fakültesi, Göğüs Cerrahisi Anabilim Dalı, İstanbul

Şilotoraks; enflamasyon, travma, cerrahi işlemler, malignite gibi nedenlerle lenfatik kanalın bütünlüğünün bozulması sonucu ortaya çıkan, plevral boşlukta lenfatik sıvının birikmesidir. Klinik olarak hastada ciddi immunolojik ve metabolik bozukluğa yol açabilen bir tablodur. 17 yaşında erkek hasta nefes darlığı şikayeti ile başvurdu.

Radyolojik incelemede solda plevral effüzyon saptandı. Şilöz mayii olduğu tespit edilen hastaya tüp torakostomi uygulandı. Oral alımı kesildi. Bir hafta sonunda oral alım sonrası drenaj yine devam etti. Genel durumu bozuk olduğu için oral alımı yeniden kesilip total parenteral beslenme uygulandı. 18. gün hastaya sol torakotomi ile duktus torasikus ligasyonu ve dekortikasyon yapıldı. Postoperatif solda drenajı olmayan hastanın 9. günde Toraks BT de sağ tarafta effüzyon saptanması üzerine torasentezde şilöz mayii alındığından sağ tarafa da tüp torakostomi uygulandı. Postop. 22. günde drenajı kesilmeyen hastaya sağ torakotomi ile duktus torasikus mass ligasyonu ve dekortikasyon uygulandı. Ameliyatta şilöz kaçak saptandı. Oral alımı orta zincirli yağ asitleri ile düzenlendi. Sol taraftan drenajı kesilen hastanın sol dreni sonlandırıldı. 5 günlük oktreotid tedavisi uygulandı. Drenajı zaman zaman azalıp artan ve sağdan devam eden hastaya 3 gün ara ile iki kez talk plöredesis uygulandı. Drenaj kesilmemesi üzerine yeniden 5 günlük oktreotid tedavisi uygulandı. Postop. 50. gün radyoterapi başlandı. 6. kür sonrasında solunum sıkıntısı ve taşikardi ile postop. yoğun bakım ünitesine alındı. Ateş yüksekliği olan hastanın PA Akc. grafisinde pnömonik infiltrasyon gözlemlendi. 3 gün sonra hasta genel durumu bozukluğu ile entübe edildi. Dış merkezde yapılan konsültasyon ile hastaya laparotomi ile yaklaşım önerisi üzerine hasta dış merkeze nakil edildi. Hastayı dış merkezde laparotomi ile ductus mass ligasyonu uygulandı. Postop. 6. güne ekstübasyon sonrası kliniğimize kabul edildi. Oral alımı başlandı. Sağ toraks tüpü mevcuttu, kontrol PA Akc. grafileri ekspansiyon olarak izlendi. 12. gün dren sonlandırıldı ve 16. gün taburcu edildi. Etiyolojisi belli olmayan şilotoraks, takip ve tedavisi çok zor ve mortalitesi yüksek bir klinik tablodur. Genel olarak sağ torakotomi ile yaklaşım kabul görse de sol torakotomi de kullanılabilir. Laparotomi ile yaklaşım ise oldukça nadir bir cerrahi işlem olup torakal yaklaşımın başarısız olduğu seçilmiş vakalarda uygulanabilir.

EP-163**ENDOBRONŞİYAL HAMARTOM İLE PARANKİMAL HAMARTOM BİRLİKTELİĞİ**

Kubilay İnan, Göktürk Fındık, Funda İncekara, Koray Aydoğdu, Sadi Kaya

Ankara Atatürk Göğüs Hastalıkları ve Göğüs Cerrahisi Eğitim ve Araştırma Hastanesi Göğüs Cerrahisi Ana Bilim Dalı

Bilinen kronik hastalık öyküsü olmayan son 3 aydır başgösteren kronik öksürük nedeniyle akciğer filmi çekilen ve sol akciğer alt zonlarda kitle lezyonu saptanması üzerine malinite araştırması yapılan hastanın çekilen Pet-CT'inde sol akciğer alt lob posterobazal segmentte yaklaşık 17x14 mm boyutlu suvmax değeri 1.86 olan lezyon tespit edildi.Fiberoptik bronkoskopisinde sol ana bronş distalinde lümeni yaklaşık % 90 tıkayan EBL tespit edildi.Hastanın klinik semptomları oluşması üzerine yapılan kriyoekstraksiyon ile endobronşiyal lezyon çıkartıldı.Çıkartılan lezyonun patolojisi endobronşiyal hamartom olarak raporlandı.Hastanın sol alt lobtaki nodülüne; sol mini torakotomi ile yaklaşıldı;alt lob posterobazale wedge rezeksiyon yapılarak frozen gönderildi.Frozen sonucu pulmoner hamartom lehine benign lezyon olarak bildirilmesi üzerine operasyona son verildi.Hastanın postoperatif patoloji sonucu pulmoner hamartom olarak raporlandı. Hamartomlar akciğerin en sık görülen benign tümörüdür.

Akciğerin her yerinde ortaya çıkabilir.İntraparankimal periferik hamartomlar hiler ve endobronşiyal hamartomlardan daha sık görülmektedir.Örtücü solunum epiteli ve bronşun kartilaj, yağ, bağ, dokusu ve düz kas gibi fibröz bağ dokusu elemanlarını içeren benign bir akciğer tümörüdür.Tüm benign akciğer tümörlerinin % 77'i oluşturur.Pulmoner tümörlerin ise % 8'ni oluşturmaktadır.6.dekadda ve erkeklerde daha sık olarak saptanır.Genellikle 1-2 cm.Nadiren büyük boyutlara ulaşır.% 10-30'unda kalsifikasyonlar görülür. Kalsifikasyonlar çok sıklıkla diffüz veya patlamış mısır görünümündedir.(Popcorn)Endobronşiyal lezyonlar radyografik olarak saptanmaz ancak atelettazi, obstrüktif pnomoni, abse gibi sekonder patolojilere sebep olarak radyografik görünüm kazanır. Bu çalışmamızda nadir görülen endobronşiyal ve parankimal hamartom birlikteliğini sunmaya çalıştık

EP-164

MEDIASTİNAL MALİGN TERATOM

Funda Cansun Yakut, Ahmet Üçvet, Soner Gürsoy, Esra Yamansavcı, Ozan Usluer
İzmir Suat Seren Göğüs Hastalıkları ve Cerrahisi Eğitim Araştırma Hastanesi; 1. Göğüs Cerrahisi Kliniği

Mediastinal kitleler yerleştikleri bölgenin sınırlı hacmi ve bu bölgedeki hayati organlar nedeniyle ciddi bası semptomlarına neden olabilirler ve çıkarılmalarına gereksinim duyulur. Kitleler bu bölgenin organlarına ait patolojilerden kaynaklanabildiği gibi embriyoner hayattaki organogenezis sürecinde oluşabilecek aksama ve duraksamalardan kaynaklanan şaşırtıcı hücre gruplarını da içeren kitlesel görünümde de olabilir. İçeriklerindeki immatür hücre grupları malignite potansiyellerinin belirlenmesi açısından önemlidir. Bu özellik cerrahi rezeksiyon endikasyonları ve rezektabilite için de hayati önem taşır. Sol omuzda ağrı, yüzün sol yarısında terleme kaybı ve yine sol gözde midriasis şikayetleri olması üzerine yapılan tetkiklerde mediastinal kitle saptanan, kırk üç yaşındaki erkek hasta, cerrahi tedavi açısından değerlendirildi. Özgeçmişinde 18 yıl önce testis tümörü ve 15 yıl önce sağ böbrek tümörü nedeni ile geçirdiği sağ nefrektomi operasyonu mevcuttu. Toraksın manyetik rezonans ve bilgisayarlı tomografisinde boyun sol inferior yarısında, tiroid sol lobu devamlılığında retrosternal ve intratorasik uzanımlı, vertikal uzunluğu 10 cm'ye varan kistik ve solid komponentleri bulunan ve post kontrast incelemede sinyal parlaklaşması gösteren kitlesel lezyon izlendi. Pozitron emisyon tomografide malignite düzeyinde aktivite artımı raporlandı. Cerrahi eksizyon planlanan hastaya collar ve median sternotomi insizyonu uygulandı. Komplet rezeksiyon, kitle ile birlikte, timektomi ve subklavyen arterin rezeksiyonu, safen ven grefti ile rekonstrüksiyonu da eklenerek uygulanabildi. Postoperatif histopatolojik tanısı malign teratom olarak raporlandı. Sık görülmeyen özelliklere sahip hasta, tetkik ve tedavi basamakları ile gözden geçirilerek literatür eşliğinde sunulmuştur.

EP-165

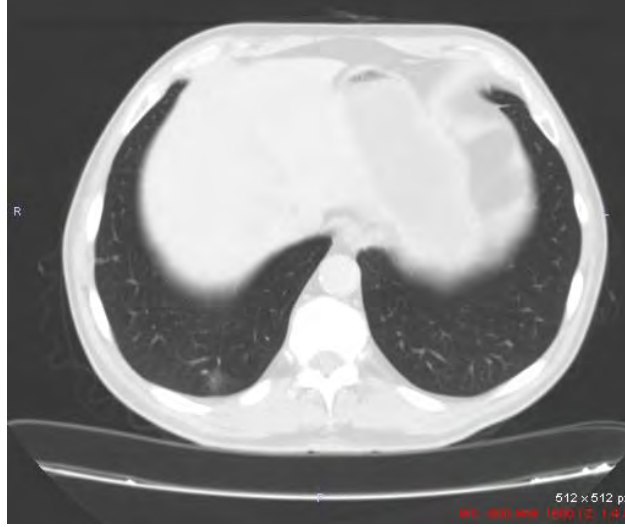AKCİĞER KANSERLİ HASTADA OSTEOİD METAPLAZİ

Funda Cansun Yakut, Ahmet Üçvet, Soner Gürsoy, Mehmet Ünal, Tarık Yağcı

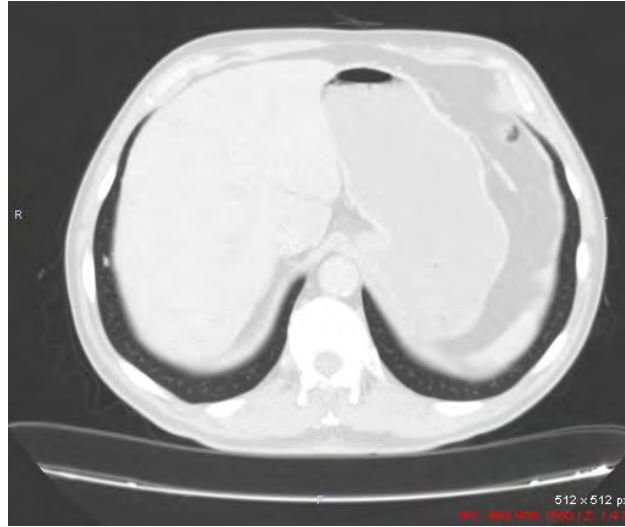İzmir Suat Seren Göğüs Hastalıkları ve Cerrahisi Eğitim Araştırma Hastanesi; 1. Göğüs Cerrahisi Kliniği

Torasik cerrahi literatüründe osteoid metaplazi ile ilişkili veri oldukça azdır. Kliniğimizde Akciğer kanseri nedeni ile cerrahi değerlendirmesi yapılan eş zamanlı olarak farklı lobta nodüler lezyonlara sahip olguda osteoid metaplazi histopatolojik olarak tanımlanmıştır. Altmış yedi yaşındaki erkek hasta, sağ üst lobda küçük hücreli dışı akciğer kanseri tanısı aldı ve N2 nedeniyle indüksiyon kemoterapisi uygulandı. Hastalıkta regresyon izlenmesi üzerine opere edilen hastada, preoperatif toraks bilgisayarlı tomografi ve pozitron emisyon tomografide sağ alt lobda saptanan nodüllerin örneklemesi "Benign" olarak bildirildi. Hastaya bilobektomi inferior uygulandı. Postoperatif histopatolojik inceleme sonucunda alt lobdaki nodüllerin tanımlaması "osteoid metaplazi" olarak raporlandı. Toraks cerrahisinde tümörden ayrı metaplazik odaklar sık izlenen bir antite olarak bildirilmemektedir. Ancak hastanın evrelendirmesi ve tedavi planlamasında yanlısamalara neden olması açısından önemli olabilir. Literatür katkı açısından hasta sunulmuştur.

Resim 1



Resim 2



EP-166

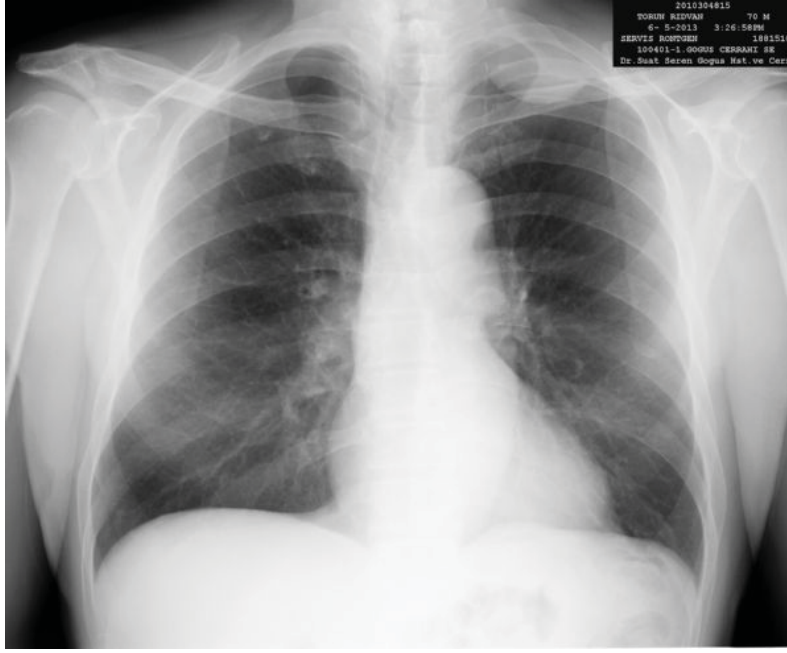
İNTRATORASİK LİPOM: OLGU SUNUMU

Esra Yamansavcı Şirzai, Ahmet Üçvet, Ozan Usluer, Soner Gürsoy

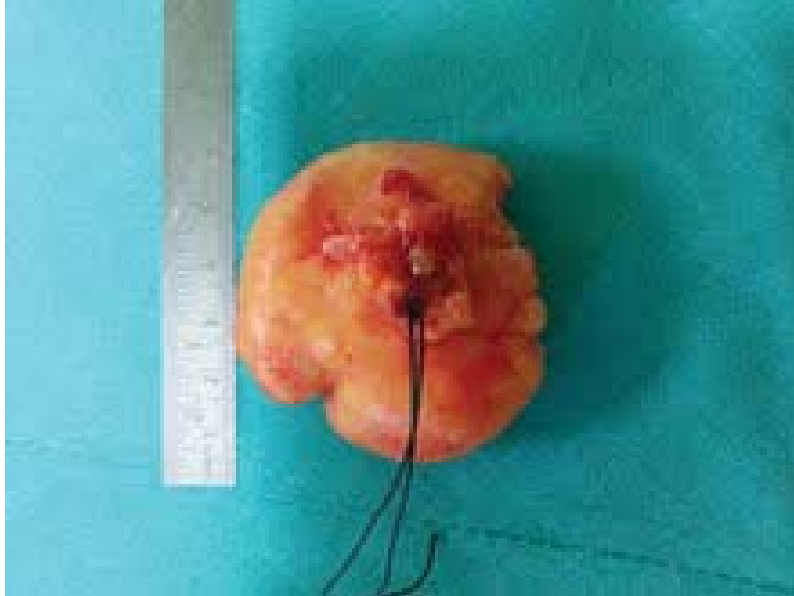İzmir Suat Seren Göğüs Hastalıkları ve Cerrahisi Eğitim Araştırma Hastanesi; 1. Göğüs Cerrahisi Kliniği

Matür yağ dokusundan kaynaklanan lipomlar sık görülen benign yumuşak doku tümörlerindedir. İntratorasik lokalizasyon bildirimleri nadirdir. Özellikle yumuşak doku tümörleri ve malignensileri ile ayırımı, preoperatif dönemde sorun teşkil edebilmekte ve sıklıkla operatif yöntemlere gereksinim duyulmaktadır. Sol hemitoraks apeks posteriorunda, göğüs duvarı yerleşimli yumuşak doku tümörü ön tanısı ile operasyona alınan ve postoperatif tanısı lipom olarak sabitlenen yetmiş yaşında erkek hasta, nadir görülmesi nedeniyle literatür eşliğinde tartışıldı.

Resim 1



Resim 2



EP-167**CERRAHİ OLARAK TEDAVİ EDİLMİŞ BİR METAKRON BİLATERAL MALİGN PLEVRAL MEZOTELYOMA OLGUSU**

Mehmet Ali Bedirhan¹, Levent Cansever¹, Adnan Yöney², Nurcan Ünver³, Süleyman Ceyhan¹, Celalettin Kocatürk¹

¹Yedikule Göğüs Hastalıkları ve Göğüs Cerrahisi Hastanesi, 3. cerrahi Kliniği, İstanbul

²Okmeydanı Eğitim Hastanesi, Onkoloji Kliniği, İstanbul.

³Yedikule Göğüs Hastalıkları ve Göğüs Cerrahisi Hastanesi, Patoloji Departmanı, İstanbul

59 yaşında olan hastamız sağ yan ağrısı ile müracaatı sonrasında sağ plevral effüzyon tanısıyla torasentez ve plevra biyopisinde malign plevral mezotelyoma (MPM) bulunmuş. Operable olduğu belirlendikten sonra sağ paryetal plevrektomi + perikard rezeksiyonu + diyafragma rezeksiyonu uygulanmış, adjuvant olarak da cisplatin ve pemetrexed kombinasyonu dört kür ilave edilmiş. Takiplerinde 3.5 yıl sorunu olmayan hastada bu defa sol yan ağrısı ve nefes darlığı gelişmiş. Torasentez ve plevra biyopsisi tümör negatif olarak sonuçlanınca VATS yapıldı ve evre 1a MPM ile uyumlu bulunarak paryetal plevrektomi yapıldı. Adjuvant olarak dört kür pemetrexed tek ilaç tedavisi uygulandı. İkinci operasyonun beşinci ayında ve tümör negatif olan olgumuz, muhtemelen ilk metakron bilateral çift primer MPM olgusu olarak sunulmuştur.

EP-168

İNTRATORASİK OSTEOLİPOMA: OLGU SUNUMU

Leyla Nesrin Acar¹, S.Ş.erkmen Gülhan¹, Pınar Bıçakçioğlu¹, Arzu Ertürk², Suphi Aydın¹, Funda Demirağ³

¹Atatürk Göğüs Hastalıkları ve Göğüs Cerrahisi Eğitim ve Araştırma Hastanesi, 3.Göğüs Cerrahisi Kliniği, Ankara

²Atatürk Göğüs Hastalıkları ve Göğüs Cerrahisi Eğitim ve Araştırma Hastanesi, Göğüs Hastalıkları Kliniği, Ankara

³Atatürk Göğüs Hastalıkları ve Göğüs Cerrahisi Eğitim ve Araştırma Hastanesi, Patoloji Kliniği, Ankara

GİRİŞ: Lipomalar, plevranın submezotelyal adipöz dokusundan köken alan tümörlerdir. Lipomalar matür kemik doku içerirlerse osteolipom/ kemikleşmiş (ossifying lipoma) lipom olarak adlandırılırlar. İntratorasik lipomalar çok nadirdir, yavaş büyürler ve benign karakterli tümörlerdir. Yavaş büyüdükleri için genellikle semptom vermezler. Büyüdükleri zaman basıya bağlı olarak kuru öksürük, disfaji, göğüs ağrısı gibi semptomlar görülür. Tipik olarak kapsüllüdürler, homojen matür yağ dokusu içerirler. Nadir olarak diğer mezenkimal elementleri de içerebilirler. Toraks bilgisayarlı tomografisi veya toraks magnetik rezonans inceleme tanıda yardımcıdır. Çok nadir malign dejenerasyon bildirilmektedir. Tedavisieğer mümkünse komplet rezeksiyondur. Komplet rezee edilen intratorasik veya mediastinal osteolipom olgularında lokal nüks çok enderdir. Bu yazıda nadir görülen ve cerrahi rezeksiyon uygulanarak tedavi edilen intratorasik osteolipoma olgusu sunuldu.

OLGU: Aktif şikayeti olmayan 30 yaşındaki erkek hastaya 16 yıl önce osteosarkom nedeniyle sağ diz üstü amputasyon uygulanmış. Hastanın takiplerinde sağ hemitoraksta progresyon gösteren, içerisinde kalsifikasyon ile uyumlu görüntüye sahip kitle saptanmış. Bunun üzerine çekilen toraks bilgisayarlı tomografide (BT) sağ akciğer üst lob posteriora perihiler alana uzanan 104x80x103cm boyutlu kalsifik kitle lezyonu izlenmiş. Hastanın Pozitron Emisyon Tomografisinde (PET-BT), sağ akciğer üst lob posterior segmentte başlayan hiler bölgeye ve orta loba uzanan düşük SUV tutulumu olan 71x151cm boyutunda kalsifikasyonlar içeren kitle saptanması üzerine hastanemize refere edilmişti. Kitle kalsifik alanlar içerdiğinden transtorasik iğne aspirasyon biyopsisine uygun bulunmadı. Hastaya tanı ve tedavi amaçlı sağ posterolateral torakotomi uygulandı. Eksplorasyonda major fissüre yerleşmiş, alt loba bası yapan, düzgün sınırlı, sert kitle saptandı. Kitle sert olduğundan frozen section çalışılmadı. Total kitle eksizyonu ve lenf nodu diseksiyonu yapıldı. Patoloji sonucu osteolipom, reaktif ve antrakotik 4,7 nolu lenf nodları olarak rapor edildi. Hastamız postoperatif 7. günde taburcu edildi, 1. ay kontrolünde aktif şikayeti yoktu.

SONUÇ: Osteolipomalar, matür kemik dokusu içeren lipomalardır. İntratorasik osteolipoma çok enderdir. Tedavisi mümkünse komplet rezeksiyondur.

EP-169

PULMONER ARTERİYOVENÖZ MALFORMASYON

Leyla Nesrin Acar¹, Pınar Bıçakçioğlu¹, S.Ş.erkmen Gülhan¹, Furkan Şahin¹, İhsan Atilla Keyf², Funda Demirağ³

¹Atatürk Göğüs Hastalıkları ve Göğüs Cerrahisi Eğitim ve Araştırma Hastanesi, 3. Göğüs Cerrahisi Kliniği, Ankara

²Atatürk Göğüs Hastalıkları ve Göğüs Cerrahisi Eğitim ve Araştırma Hastanesi, Göğüs Hastalıkları Kliniği, Ankara

³Atatürk Göğüs Hastalıkları ve Göğüs Cerrahisi Eğitim ve Araştırma Hastanesi, Patoloji Kliniği, Ankara

GİRİŞ: Pulmoner arteriyovenöz malformasyon (PAVM), pulmoner arter ile pulmoner venler arasında kapiller geçişi olmayan anormal bağlantılardır, malignite potansiyeli yoktur. Kadınlarda erkeklerden iki kat daha fazla görülmektedir. Etiyolojisi tam olarak bilinmemektedir. Doğuştan olduğu kabul edilmekle beraber sonradan gelişen olgularda toraks travması, toraks cerrahisi, uzun süren karaciğer sirozu, metastatik kanserler, mitral stenoz, enfeksiyonlar, sistemik amiloidozun rolü bildirilmiştir. Gebelik PAVM'nin büyümesine ve komplikasyonlarının ortaya çıkmasına zemin hazırlamaktadır. Kan hacminin, akımının artması, pulmoner kan akımındaki artış, düşük damarsal dirençli PAVM'nin dilatasyonuna neden olabilmekte, hormonal değişim venöz dilatasyonu kolaylaştırarak PAVM'nin büyümesine yol açabilmektedir. En sık sol alt lob, daha sonra sağ alt lob, sol üst lob, sağ orta lob, sağ üst lobda görülür. Birden fazla olduğunda iki taraflı alt loblarda görülür. Olgular asemptomatiktir veya egzersiz dispnesi, hemoptizi görülür. Radyolojide, düzgün sınırlı nodül saptanır. PAVM, tedavi edilmeyenlerde yüksek morbidite, mortaliteye neden olur. Birden fazla PAVM varsa skopieşliğinde embolizasyon tedavi yöntemidir. Embolizasyonun başarısız olduğu, ciddi kanama olanlarda, plevral boşluğa rüptüre olanlarda, kontrast madde alerjisi olanlarda, lezyon emboloterapi için uygun olmayanlarda cerrahi tedavi endikasyonu vardır. Olgu 1: Bir yıldır gebelikten sonra menstürasyon dönemlerinde hemoptizi şikayeti olan 24 yaşındaki bayan hastanın, çekilen toraks bilgisayarlı tomografide (BT) sol akciğer alt lob süperior segmentte heterojen dansite alanları saptanması üzerine hastanemize sevk edilmişti. Hastaya endometriozis ön tanısı ile sol posterolateral torakotomi uygulandı. Eksplorasyonda alt lob süperior segmentte hemorajik alan saptandı. Bu alandan pnömotomi ile alınan örnekten frozen section çalışıldı. Frozen sectionda hemorajik akciğer parankimi, dilate vasküler yapılar izlenmesi üzerine alt lobektomi yapıldı. Patoloji sonucu arteriyovenöz malformasyon olarak rapor edildi. Postoperatif 10. günde taburcu edildi, 1. ay kontrolünde aktif şikayeti yoktu. Olgu 2: Hemoptizi şikayeti olan 65 yaşındaki bayan hastanın, çekilen toraks bilgisayarlı tomografide (BT) sol akciğer lingulada kaviter görünüm saptanması üzerine kliniğimize sevk edilmişti. Hastaya tanı ve tedavi amaçlı sol posterolateral torakotomi uygulandı. Eksplorasyonda lingulada kaviter lezyon saptandı, wedge rezeksiyon ile eksize edildi. Patoloji sonucu arteriyovenöz malformasyon olarak rapor edildi. Postoperatif 7. günde taburcu edildi, 1. ay kontrolünde aktif şikayeti yoktu.

SONUÇ: Pulmoner arteriyovenöz malformasyon (PAVM), pulmoner arter ile pulmoner venler arasında anormal bağlantılardır. Malignite potansiyeli olmayan lezyonlardır. Tedavi edilmeyenlerde yüksek morbidite, mortaliteye neden olur. Hemoptizili olguların ayırıcı tanısında PAVM'nin düşünülmesi gerekir.

EP-170

PULMONER HEMANJİYOPERİSİTOMA: OLGU SUNUMU

Leyla Nesrin Acar¹, S.ş Erkmen Gülhan¹, Pınar Bıçakçioğlu¹, Mehmet Ulu¹, Funda Demirağ²

¹Atatürk Göğüs Hastalıkları ve Göğüs Cerrahisi Eğitim ve Araştırma Hastanesi, 3. Göğüs Cerrahisi Kliniği, Ankara

²Atatürk Göğüs Hastalıkları ve Göğüs Cerrahisi Eğitim ve Araştırma Hastanesi, Patoloji Kliniği, Ankara

GİRİŞ: Hemanjiyoperisitoma, nadir görülen ve malignite potansiyeli olan mezeneşimal tümörlerdir. Perikapiller arteriollerin etrafını saran hücrelerden (perikist) köken alır. Sıklıkla deri, subkutan doku, kas ve ekstremitelerde görülür. Akciğer, trakea ve mediastende görülmesi enderdir. Yetişkinlerde görülür, cinsiyet farklılığı göstermez. Hastalar asemptomatiktir ya da öksürük, hemoptizi, göğüs ağrısı gibi şikayetleri mevcuttur. Radyolojik olarak santral ya da periferik yerleşimli, iyi sınırlı kitle şeklinde görülür. Hava yolları ya da damarlarla ilişkisi olmayan, tek, düzgün sınırlı kitle şeklindedir. Nekroz ve kalsifikasyon görülebilir. Vasküler orjinine karşın kanlanması azdır. Preoperatif tanı zordur. Genellikle benignidir ancak nadiren mediastene veya göğüs duvarına invazyon gösterebilir, lokal nüks veya uzak metastaz yapabilir. Tek etkili tedavi seçeneği tam rezeksiyondur. Burada nadir görülmesi nedeniyle cerrahi rezeksiyon uygulanarak tedavi edilen pulmoner hemanjiyoperisitoma olgusu sunuldu.

OLGU: Göğüs ağrısı şikayeti olan 49 yaşındaki bayan hastanın, çekilen posterior-anterior akciğer grafisinde nodüler lezyon saptanmış. Bunun üzerine çekilen toraks bilgisayarlı tomografide (BT) sağ akciğer alt lob süperior segmentte 16x11mm düzgün sınırlı kitle lezyon izlenmiş ve hastanemize refere edilmişti. Hastanın Pozitron Emisyon Tomografisinde (PET-BT) sağ akciğer alt lob süperior segmentte plevraya yaslanan 14mm boyutunda komşu plevrada çekintiye neden olan nodüler dansite ve bu alanda metabolik aktivite tutulumu (SUVmax:2.35), sakrumda 1.5 cm yumuşak doku ve bu alanda metabolik aktivite tutulumu (SUVmax3.01) saptandı. Ortopedi Kliniği takip önerdi. Hastaya tanı ve tedavi amaçlı sağ posterolateral torakotomi uygulandı. Eksplorasyonda alt lob süperior segmentte parietal plevra invazyonu olmayan düzgün sınırlı kitle saptandı. Kitle wedge rezeksiyon ile eksize edildi ve frozen section çalışıldı. Frozen section "düşük gradeli neoplazi, spindle hücreli karsinoid tümör olabilir" olarak rapor edilmesi üzerine alt lobektomi, lenf nodu diseksiyonu yapıldı. Patoloji sonucu hemanjiyoperisitoma, antrakotik 4,7,8,9,10,11 nolu lenf nodları olarak rapor edildi. Hastamıza postoperatif kemoradyoterapi önerilmedi. Postoperatif 8. günde taburcu edildi, 2. ay kontrolünde aktif şikayeti yoktu ve Ortopedi Kliniği tarafından takibe alındı.

SONUÇ: Hemanjiyoperisitoma, yavaş büyüyen, akciğerde ender görülen vasküler bir tümördür. Etkili tedavi yöntemi cerrahi eksizyondur. Lokal nüks veya uzak metastaz yapabildiğinden uzun süre takip etmek gerekir.

EP-171

POSTERİOR MEDIASTENDE GANGLİONÖROBLASTOM: OLGU SUNUMU

S.Ş Erkmn Gülhan¹, Leyla Nesrin Acar¹, Pınar Bıçakçioğlu¹, Kubilay İnan¹, Funda Demirağ²

¹Atatürk Göğüs Hastalıkları ve Göğüs Cerrahisi Eğitim ve Araştırma Hastanesi, 3.Göğüs Cerrahisi Kliniği, Ankara

²Atatürk Göğüs Hastalıkları ve Göğüs Cerrahisi Eğitim ve Araştırma Hastanesi, Patoloji Kliniği, Ankara

GİRİŞ: Ganglionöroblastoma, sempatik sinir sistemi boyunca gelişen, nadir görülen periferik nöroblastik tümördür. Sıklıkla çocuk yaş grubunda görülür. Amerika Birleşik Devletlerindeki insidansı 7.6/1 milyon olarak bildirilmiştir. Ganglionöroblastoma, maligndir ancak nöroblastomadan daha iyidir. Olguların %50'si asemptomatikdir ve tesadüfen çekilen radyografilerde saptanırlar. Ganglionöroblastomaların 2/3'ü tamamen, 1/3'ü kısmen kapsüllüdür. Radyolojik olarak oval, lobule, noktasal kalsifikasyon ve kot destrüksiyonunun eşlik edebildiği kitle şeklinde görülür. Histolojik olarak matür ve immatür ganglion hücreleri beraber bulunur. En iyi sağkalım sonuçları komplet cerrahi yapılan hastalarda görülür. Kemoterapi ve radyoterapinin birlikte kullanıldığı multimodalite tedavisi uygulanabilir. Genç yaşta, lokalize lezyonlarda ve tam rezeksiyon uygulanan olgularda prognoz iyidir. İki yıllık hastalısız sağ kalım %85-100'dür. Cerrahi veya kemoterapiye rağmen nüks görülebildiğinden yakın takip gerekir. Burada ender görülen cerrahi rezeksiyon uygulanarak tedavi edilen ganglionöroblastoma olgusu sunuldu.

OLGU: Öksürük şikayeti olan 6 yaşındaki erkek hastanın çekilen posteroanterior ve yan akciğer grafisinde posteror mediasten yerleşimli kitle saptanmış. Bu nedenle çekilen toraks bilgisayarlı tomografide (BT) sağ hemitoraksta paravertebral yerleşimli 13x8.5x5.5cm boyutlarında kitle izlenmesi üzerine kliniğimize sevk edilmişti. Yapılan transtorasik iğne biyopsi sonucu ganglionöroblastoma ile uyumlu olarak rapor edildi. Hastaya Çocuk Hastalıkları Onkoloji Kliniğinde radyoterapi ve 2 kür kemoterapi tedavisi uygulandıktan sonra kitlede regresyon olmaması üzerine kliniğimize nakil edildi. Hastaya sağ posterolateral torakotomi uygulandı. Eksplorasyonda paravertebral yerleşimli yaklaşık 12cm boyutlarında kitle saptandı, total kitle eksizyonu yapıldı. Patoloji sonucu ganglionöroblastom olarak rapor edildi. Hastamız postoperatif 7. günde taburcu edildi, 2. ay kontrolünde aktif şikayeti yok, Çocuk Hastalıkları Onkoloji Kliniğinde takibe alındı.

SONUÇ: Ganglionöroblastoma, sempatik sinir sistemi boyunca gelişen, nadir görülen periferik nöroblastik tümördür. Çocukluk çağında posterior mediasten yerleşimli kitle saptandığında ön tanıda ganglionöroblastoma da akla gelmelidir.

EP-172

AKUT CİDDİ ÖKSÜRÜĞE BAĞLI GELİŞEN KOSTAL KARTILAJ FRAKTÜRÜ

Hüseyin Lakadamyalı¹, Hatice Lakadamyalı², Tarkan Ergün²

¹Başkent Üniversitesi Alanya Uygulama ve Araştırma Merkezi, Göğüs Hastalıkları Bölümü

²Başkent Üniversitesi Alanya Uygulama ve Araştırma Merkezi, Radyoloji Bölümü

AMAÇ: Kostal kartilaj fraktürü oldukça nadir bir durum olup genellikle direkt travma sonucu oluşur. Ancak nadiren göğüs kafesindeki ani basınç artışına bağlı indirekt olarak da fraktür gelişebilir. Biz burada yüksek rezolüsyonlu bilgisayarlı tomografi ile saptanan akut ciddi öksürüğü takiben gelişen kostal kartilaj fraktürü olgusunu sunduk.

OLGU: 65 yaşında erkek hasta soğuk algınlığına bağlı ciddi öksürüğü takiben 2 aydır varolan sol göğüs duvarındaki ani keskin ağrı şikayeti ile acil servise başvurdu. Medikal geçmişine hipertansiyon ve diabet öyküsü mevcuttu. Fizik muayenede sol ön 7. kosta düzeyinde fokal şişlik, ağrı ve krepitasyon saptandı. Posteroanterior akciğer grafisi normaldi. Bu düzeyden elde olunan yüksek rezolüsyonlu bilgisayarlı tomografi görüntülerde 7. kotal kartilajda fraktür, komşu yumuşak dokularda hemoraji ve çevresel kalsifikasyon izlendi. Semptomatik tedaviyi takiben hastanın şikayetleri 6. ayda tamamen düzeldi. Semptomatik tedaviyi takiben hastanın şikayetleri 6. ayda tamamen düzeldi.

TARTIŞMA: Ciddi öksürüğü takiben gelişen ani somatik ağrı varlığında, ayırıcı tanıda kas zedelenmesi, kosta kontüzyonu, kosta kırığı, akciğer herniasyonu, kostokondral dislokasyon ve kostal kartilaj fraktürü düşünülmalıdır. Kostal kartilaj kırığı genellikle bizim olgumuzun aksine direkt travmayı takiben gelişir. Radyografik olarak yoğun kalsifiye kartilajın eşlik ettiği eklem etkilenmedikçe tespit edilemez. Tanıda ultrasonografiden yararlanılmakla birlikte BT inceleme dislokasyonu net olarak ortaya koyar. Kostal kartilaj fraktürünün yüksek rezolüsyonlu bilgisayarlı tomografi ile tespiti gereksiz klinik araştırma ve ek incelemelerin önlenmesi açısından son derece önemlidir.

Kostal kartilaj fraktürü

EP-173

MEDIASİTİNAL YERLEŞİMLİ PARATİROİD ADENOMU: OLGU SUNUMU

Orkide Kutlu¹, Mustafa Çalık², Cevdet Duran¹, Hıdır Esmen², Ömer Karahan³, Taha Tahir Bekçi⁴

¹Konya Eğitim ve Araştırma Hastanesi Dahiliye Kliniği Endokrinoloji ve Metabolizma Hastalıkları Servisi

²Konya Eğitim ve Araştırma Hastanesi Göğüs Cerrahisi Kliniği

³Konya Eğitim ve Araştırma Hastanesi Genel Cerrahi Kliniği

⁴Konya Eğitim ve Araştırma Hastanesi Göğüs Hastalıkları Kliniği

GİRİŞ: Primer hiperparatiroidi (PHPT), %80-85 oranında sebebi soliter paratiroid adenomudur. PHPT olgularında %5-10 oranında ektopik yerleşimlidir. Ektopik doku herhangi bir yerde lokalize olabilmekle birlikte; en sık timusta görülür. Mediastinal yerleşim ektopik paratiroid yerleşimlerinin %5 kadardır. Burada mediastinal paratiroid adenomunun çok nadir lokalizasyonda olması sebebi ile bildirdik.

OLGU: Özgeçmişinde subtotal tiroidektomi olan 64 Yaşında, bayan, halsizlik, yorgunluk, çok su içme, çok idrara gitme, bulantı, karın ağrısı şikayetleri ile polikliniğimize başvurdu. Fizik muayenede patolojik bulgu saptanmadı. Biyokimyasal analizlerde; serum Ca 12 mg/dl, fosfor (P) 2.1 mg/dl, 24 saatlik idrarda Ca atılımı 668mg/gün ve PTH 133 pg/ml saptanan olguya PHPT tanısı konuldu. Tiroid USG de multiple nodüller ve DEXA da osteoporoz tespit edildi. Hastanın paratiroid sintigrafisinde tiroid sağ lob inferiorunda adenomla uyumlu düzensiz aktivite tutulumu saptandı. Toraks BT de sağ üst paratrakeal alanda özefagus komşuluğunda 40x15 mm boyutlarda yumuşak doku izlendi. Hastaya total tiroidektomi yapıldı. Ancak postoperatif klinik ve laboratuvar düzelme gözlenmeyen hastaya paratiroid sintigrafisi ve SPECT incelemesi yapıldı. SPECT de mediastende erken ve geç dönemde yoğun Tc-99m MIBI tutan kitle izlendi ve ektopik paratiroid adenomu olduğuna karar verildi. Hastaya sağ posterolateral torakotomi ve mediastinal eksplorasyon yapıldı. İntraoperatif gama probe ile doğrulanan adenom iki cm'lik cerrahi sınır ile eksize edildi. Cerrahi sonrası hipotiroidi ve hipoparatiroidi gelişen hastaya replasman tedavisi başlandı.

SONUÇ: Paratiroid adenomlarının tanısında; en etkili görüntüleme yöntemi Tc-99m sintigrafisidir. Olgumuzda ilk sintigrafisinde ektopik paratiroid adenomu kesin olarak lokalize edilemedi. SPECT incelemesinde üst mediastende kitle yerleşimi gösterildi. Üst mediastinal lezyonlar özellikle anterior mediastendeki lezyonları total veya parsiyel sternotomi ile veya servikal kesiyemanubrotomi ile çıkarılabilir. Sintigrafide iki cm'den küçük nodüller görüntülenemese de SPECT ile lokalizasyonu tespit edilemeyen tüm adenomalara uygulanabilir. İntraoperatif gama probe cerrahi sırasında lezyonları bulmamıza kolaylık sağlayabilir. Mediastinal lezyonları belirlemede diğer alternatif yöntemse video yardımlı torakoskopik (VATS) cerrahidir. VATS ile postoperatif daha az ağrı, artmış konfor sağlar. Son yıllarda paratiroid adenomalar için cerrahi dışı tedavi olarak alkol ablasyon tedavisi, anjiyografik yöntemle kullanılan sklerozan ajanlar ile adenom ablasyonları yapılabilmekte ve etkili sonuçlardan bahsedilmektedir.

EP-174

YETİŞKİNDE KONJENİTAL BRONKO-ÖZOFAJİYAL FİSTÜL OLGUSU

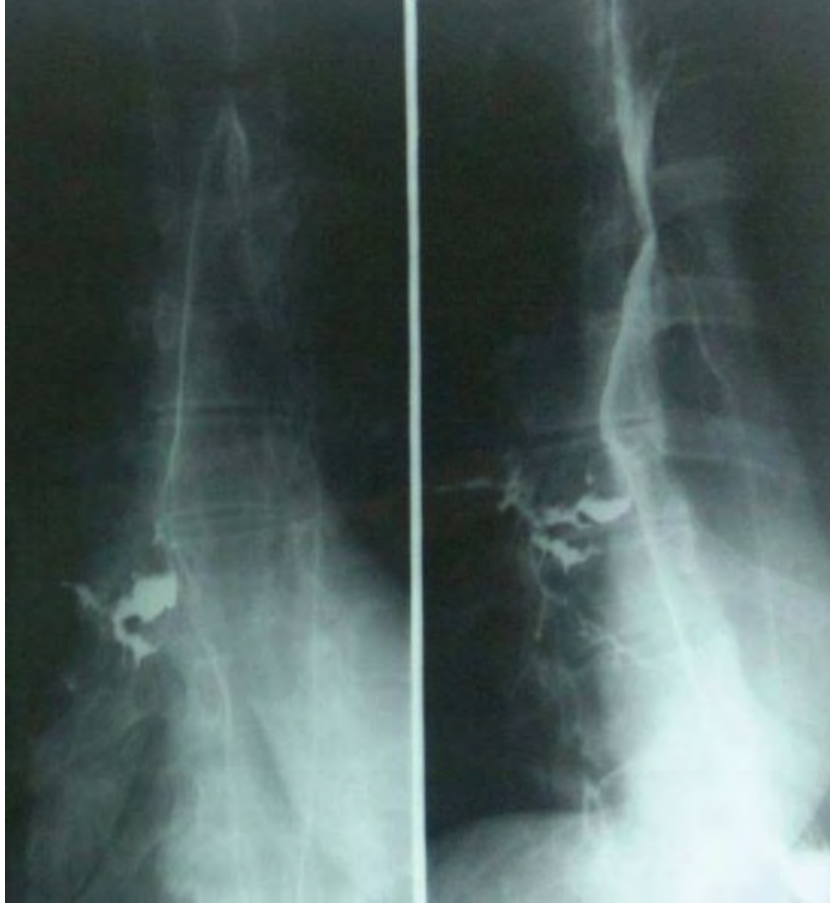Nurettin Yiyit¹, Rauf Görür¹, Turgut Işıtmangil¹, Akın Yıldızhan¹, Fatih Hikmet Candaş¹, Haluk Şaşmaz¹, Ersin Demirer²

¹Gata Haydarpaşa Eğitim Hastanesi, Göğüs Cerrahisi Servisi, İstanbul

²Gata Haydarpaşa Eğitim Hastanesi, Göğüs Hastalıkları Servisi, İstanbul

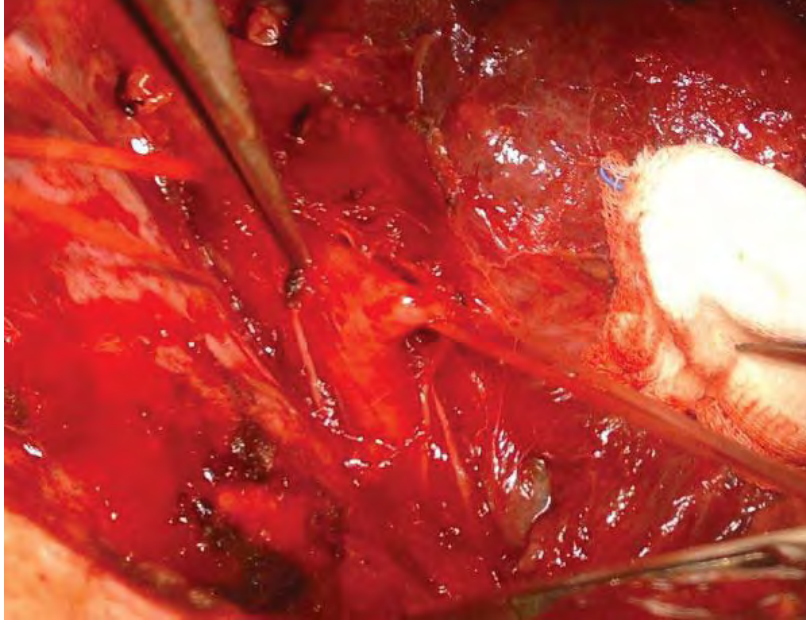
Bronko-özefajial fistül(BÖF) yetişkinlerde oldukça nadirdir. BÖF tanısı genellikle yeni doğan döneminde konulmaktadır. Konjenital BÖF nedeniyle ameliyat ettiğimiz 57 yaşında bayan bir hastayı sunmaktayız. Hasta yemek yeme ve sıvı içme ile gelen öksürük nöbetleri ile başvurdu. Yapılmış ösefagoskopi ve bronkoskopilerle tanı konulamamış. Baryumlu özefagografide ösefagus ve sağ intermediate bronş arasında fistül tespit edilen hastaya, hayatının her döneminde şikayetlerinin olması ve fistül nedeni olacak başka bir hastalığı olmadığından konjenital BÖF tanısı konuldu. Sağ torakotomi ile fistül divizyonu yapıldı. Hastanın ameliyat sonrası bir sorunu olmadı. BÖF için gıda alımı sonrası öksürük nöbetleri patognomaniktir. Tanıda en etkin yöntem baryumlu özefagografidir. Mutlak tedavisi cerrahidir.

Resim 1

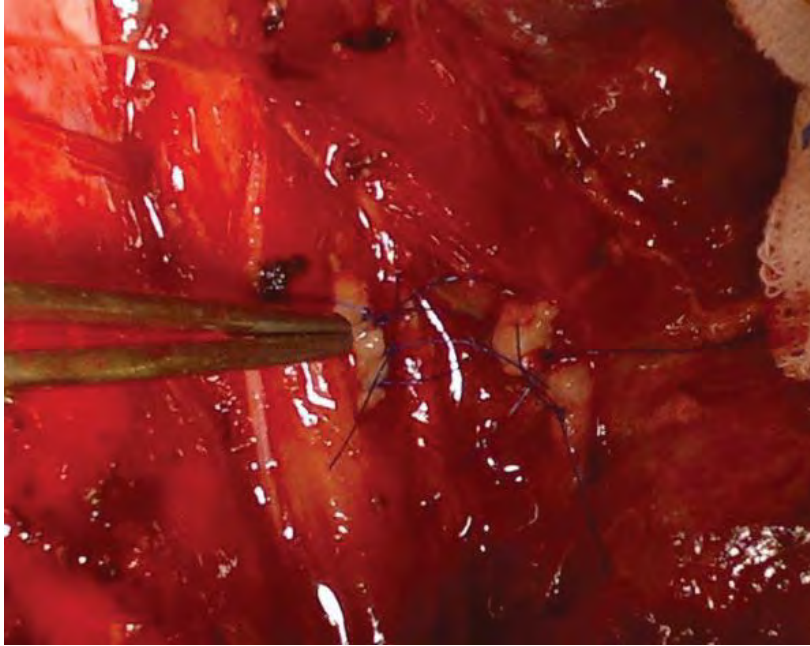


Baryumlu Özefagografi.

Resim 2

*İntraoperatif fistülün görüntüsü.*

Resim 3

*Divizyonu yapılmış ve suture edilmiş fistül traktı.*

EP-175

TORAKOTOMİ YAPILAN KRONİK RENAL YETMEZLİKLİ BİR HASTADA GENEL ANESTEZİ İLE KOMBİNE PARAVERTEBRAL KATETER UYGULAMASI

Esra Titiz, Ali Alagöz, Mehtap Tunç, Hilal Sazak, Polat Pehlivanoğlu, Fatma Ulus

ATATÜRK GÖĞÜS HAŞTALIKLARI VE GÖĞÜS CERRAHİSİ EĞİTİM VE ARAŞTIRMA HASTANESİ ANESTEZİYOLOJİ VE REAMINASYON KLİNİĞİ

Toraks paravertebral blok, toraks cerrahi planlanan hastalarda, tek doz enjeksiyon veya paravertebral kateter aracılığıyla devamlı infüzyon ile intraoperatif ve postoperatif etkin analjezi sağlar. Hemodinamiyi daha az etkilemesi, epidural hematoma riski gibi komplikasyonların olmaması nedeniyle epidural bloktan daha güvenli bir analjezi yöntemidir. Bu durum doz ayarlaması gereken kronik renal yetmezlik gibi durumlarda daha da önem arz etmektedir.

Olgu 47 yaşında erkek hastaya sağ akciğer üst lobda kitle nedeniyle sağ torakotomi ve explorasyon planlandı. Hastanın yandaş olarak kronik hepatit C, 20 yıldır kronik böbrek yetmezliği ve bu nedenle hemodiyaliz uygulaması, lomber ve servikal disk hernisi ve aritmisi mevcuttu. Preoperatif değerlendirilmede ASA 3 yüksek riskli olarak kabul edilen hasta premedike edildikten sonra operasyon odasına alındı ve standart olarak monitorize edildi. Torakal 4. vertebra seviyesinin 2,5-3 cm lateralinden ve spinöz çıkıntının hemen yanından paravertebral bölgeye girilerek kateter yerleştirildi. % 0.25 konsantrasyonda levobupivakain 5 ml/saat infüzyon hızıyla paravertebral kataterden infüzyona başlandı. Sonrasında genel anestezi altında cerrahi işlem başladı ve operasyon sırasında hastanın hemodinamik bulguları stabil seyretti. Hasta ekstübe edildikten sonra sorunsuz bir şekilde postoperatif cerrahi yoğun bakıma nakledildi. Hastaya postoperatif iki gün boyunca % 0.25 konsantrasyonda levobupivakain 5 ml/saat infüzyon hızıyla paravertebral kataterden infüzyona devam edildi.

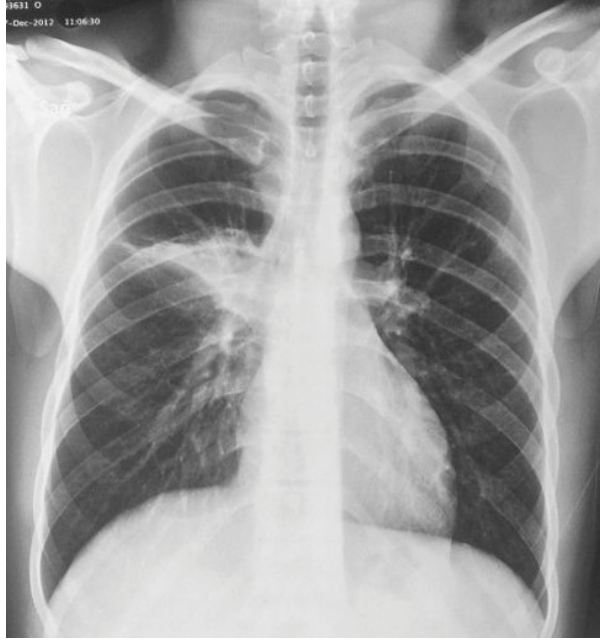TARTIŞMA: Kronik hastalıklarda özellikle renal yetmezlik gibi durumlarda anestezi ve analjezik ilaçların doz ayarlaması oldukça önemlidir. Rejyonel teknikler sistemik ilaç kullanımını hem intraoperatif hem de postoperatif dönemde önemli düzeyde azaltmaktadır. Son yıllarda toraks cerrahisinde kabul görmeye başlayan paravertebral blok uygulaması tek taraflı blok oluşturduğu için epidural bloğa göre daha güvenli kabul edilmektedir (1). Bizim olgumuzda da paravertebral blok hem intraoperatif hem de postoperatif dönemde etkin bir analjezi ve anestezi sağlarken herhangi bir komplikasyon ile de karşılaşılma. Sonuç olarak paravertebral bloğun epidural blok uygulamasına göre özellikle kronik renal yetmezliği ve buna bağlı komorbiditesi olan hastalarda iyi bir alternatif olabileceğini düşünmekteyiz.

EP-176

KÜNT TORAKS TRAVMASINA BAĞLI SAĞ ÜST LOB BRONŞUNUN TAM RÜPTÜRÜ: OLGU SUNUMUNurettin Yiyit¹, Rauf Görür¹, Muzaffer Sağlam², Fatih Hikmet Candaş¹, Akın Yıldızhan¹, Turgut Işıtmangil¹¹Gata Haydarpaşa Eğitim Hastanesi, Göğüs Cerrahisi Servisi, İstanbul²Gata Haydarpaşa Eğitim Hastanesi, Radyoloji Servisi, İstanbul

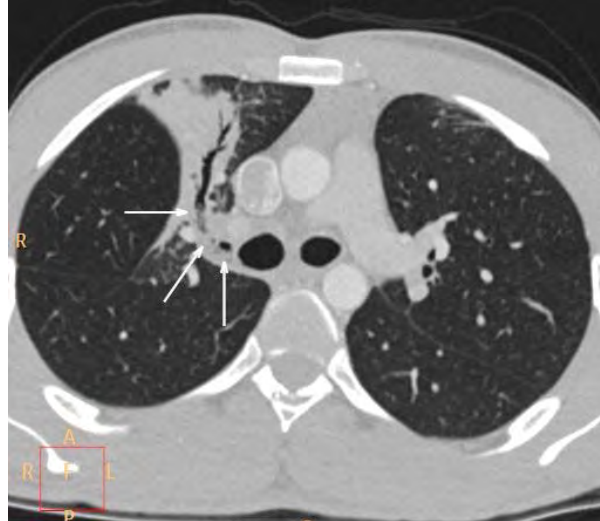Künt toraks travmasına bağlı bronş rüptürü oldukça nadirdir. Daha önce çok az sayıda lob bronşunda kısmi rüptür olgusu bildirilmesine karşın izole sağ üst lob bronşunun tam rüptürü bildirilmemiştir. Bronş rüptürünün tanısındaki zorluklar nedeniyle tanıda gecikmeler yaşanabilmektedir. 21 yaşında erkek hasta iki araç arasında sıkışma nedeniyle başvurduğu hastanede uzun süre bilateral pnömotoraks tanısı ile tedavi edilmiştir. Yaklaşık 4 ay sonra enfeksiyon bulguları ile başvurduğu hastanemizde radyolojik yöntemler ve bronkoskopi ile sağ üst lob bronşunda tam ayrılma olduğu tespit edildi. Bronş anastomozu yapılmak üzere sağ torakotomi yapıldı. Tanıda geç kalınmış olan olguda anastomoz yapılamadığından sağ üst lobektomi yapıldı. Olgumuzu bronş rüptürü için nadir bir yerleşime sahip olması ve erken tanının önemini göstermesi açısından sunmaktayız.

Resim 1

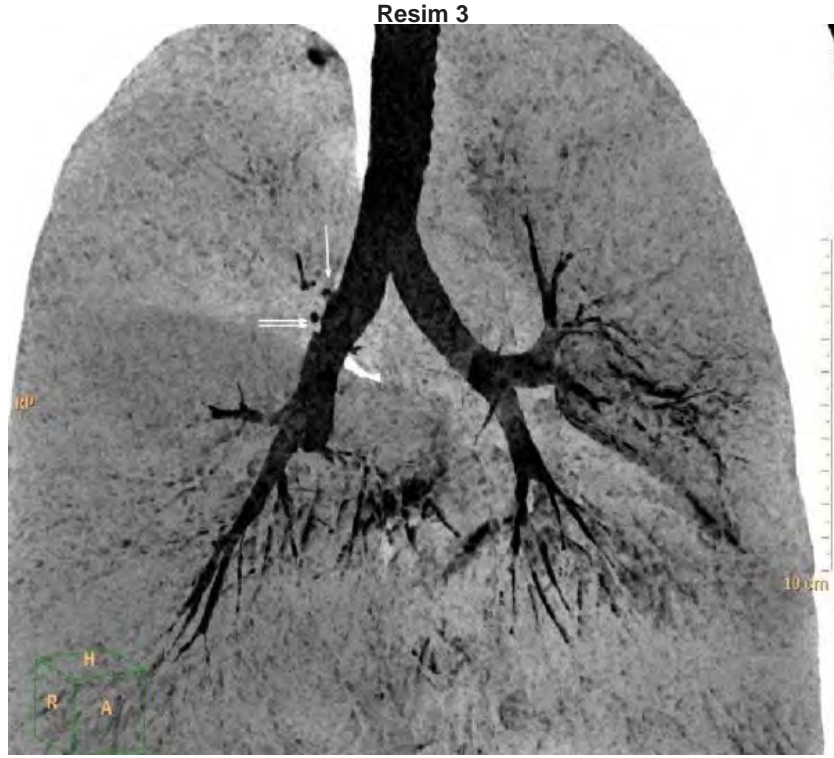


Hastanın pnömoni düşünülen rie grafisi

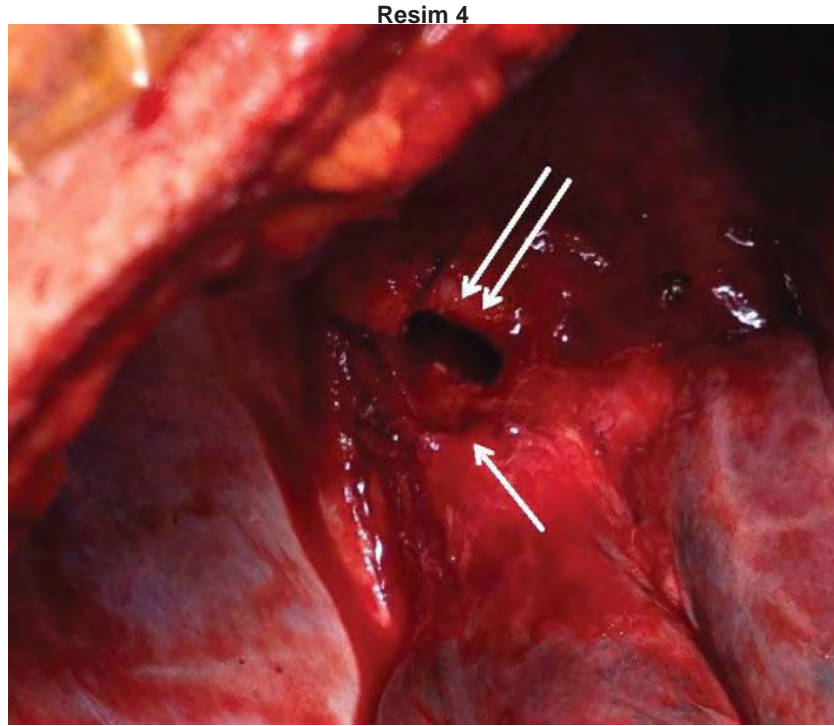
Resim 2



Bilgisayarlı tomografide sağ üst lob bronşunun kesintiye uğradığı görülüyor



Minimum intensity projection görüntüsünde rüptüre sağ üst lob bronşunun proksimal ucu(tek ok), distal ucu(çift ok) görülüyor



İntraoperatif rüptüre lob bronşunun proksimal ucu(çift beyaz ok), distal ucu(tek beyaz ok) görülmektedir

EP-177

NADİR SAPTANAN “BERRAK HÜCRELİ AKCİĞER TÜMÖRÜ” OLGUSU

Sezai Çubuk, Alper Gözübüyük, Elmir Memmedov, Hakan Işık, Okan Karataş, Ersin Sapmaz, Orhan Yücel, Sedat Gürkök
Gülhane Askeri Tıp Akademisi, Göğüs Cerrahisi Ana Bilim Dalı, Ankara

Akciğerin berrak hücreli tümörü nadir saptanan benign bir akciğer tümörüdür. Tümör hücrelerinde glikojen içermesi nedeniyle “sugar cell tumor” olarak da isimlendirilmektedir. Genel olarak asemptomatiktirler. Biz sağ üst lobda saptanan nodül nedeniyle opere edilen ve patolojisi berrak hücreli tümör olarak raporlanan hastamızı sunmayı amaçladık. 53 yaşında bayan hasta sağ hemitoraks yerleşimli nodül ile kliniğimize başvurdu (Figür 1). Dispne ve nefes darlığı şikayeti olan hastaya dış merkezde çekirilen toraks tomografisinde düzgün kenarlı, duvarında nodüler kalınlaşmalar olan kaviter lezyon tespit edilmiş ve cerrahi girişim önerilmiş. Yaklaşık 6 ay sonra kliniğimize başvuran hastaya çekilen toraks tomografisinde lezyonda değişiklik saptanmadı. Tanı ve tedavi amacıyla hastaya sağ toraktomi uygulandı. Palpasyonla akciğer parankiminden ayrımı zor olan kitle lumpektomi tarzında eksize edildi. Histopatolojik incelemeye gönderilen lezyon berrak hücreli tümör olarak raporlandı. Hastaya yaptırılan PET tetkikinde ek patoloji saptanmayan hasta kontrol muayenesine gelmek üzere taburcu edildi. Akciğer berrak hücreli karsinomu cerrahi olarak tedavi edilir. Bu tümörler böbrek berrak hücreli karsinomun veya malign melanomun akciğere metastazı ile karışabilmektedir. Ayrıca bu tümörlerin böbrek berrak hücreli karsinomu ile de ayırıcı tanısı yapılmalıdır. Doğru tedavi yapabilmek için ayırıcı tanının net olarak yapılması gerekmektedir. Cerrahi olarak rezeke edilmiş tümörler ek tedavi gerektirmemektedir.

EP-178

NADİR BİR AKCİĞER TÜMÖRÜ OLGUSU: AKCİĞER MALİGN MELANOMU

Sezai Çubuk, Okan Karataş, Ersin Sapmaz, Hakan Işık, Elmir Memmedov, Orhan Yücel, Alper Gözübüyük, Sedat Gürkök
Gülhane Askeri Tıp Akademisi, Göğüs Cerrahisi Ana Bilim Dalı, Ankara

Malign melanoma melanositlerin oluşturduğu bir tümördür. Melanositler sıklıkla derinin katmanları arasında bulunurlar. Ayrıca; göz, oral mukoza, özofagus, larinks ve anogenital mukozada da bulunabilirler. Akciğerlere ait malign melanoma oldukça nadir gözlenir. Biz patolojik tanısı akciğer malign melanoması olan bir hastamızı sunmayı amaçladık. Herhangi bir şikayeti olmayan otuz dokuz yaşında erkek hasta sağlık kontrolü esnasında çekilen akciğer grafisinde sağ hemitoraksda saptanan bir adet kitle ile kliniğimize başvurdu. Hikayesinde ailede malignite veya sigara içme öyküsü yoktu. Toraks tomografisinde sağ üst lobda kitle lezyonu saptandı (Resim 1). Hastaya yaptırılan ince iğne aspirasyon biyopsisi küçük hücreli dışı akciğer kanseri olarak raporlandı. Hastaya yaptırılan PET tetkikinde kitlede 21,8 lik bir tutulum saptandı. Cerrahi girişime hazırlanan hastaya sağ üst lobektomi ameliyatı uygulandı. Patoloji sonucu malign melanoma olarak raporlandı. Mikroskopik olarak atipik belirgin kahverengi pigment içeren, geniş veziküler nukleoluslu atipik melanositler saptanan tümör hücrelerinde immünohistokimyasal olarak malign melanoma için spesifik olan S-100 ve HMB pozitif saptandı. Metastatik olabileceği değerlendirilen tümör için hastanın vücudundaki nevüsler eksize edildi. Patoloji sonuçlarında malignite raporlanmadı. Hastaya endoskopi, kolonoskopi ve göz muayeneleri yaptırıldı. Primer odak olabilecek yerlerde şüpheli lezyon saptanmaması üzerine hastaya primer akciğer malign melanoma tanısı konuldu. Hastaya visseral plevra invazyonu nedeniyle postoperative dönemde kemoterapi planlandı. Primer akciğer malign melanoma son derece nadir olarak saptanır. Ayrıca tanıda metastazlar, melanositik karsinoidler, paragangliomalar ve schwannomalardan bulunmaktadır. İmmünohistokimyasal çalışmalar ayrıca tanıda kullanılabilir. Primer akciğer malign melanoma tanısı konulmadan önce odak olabilecek vücut bölgelerinin kontrolünün yapılması ve bu bölgelerde akciğere metastaz yapabilecek malign melanoma odağı saptanmaması gerekmektedir. Literatürde az sayıda bulunmaları ve nadir olarak saptandıkları için kesin bir tedavi protokolü saptanmamıştır. Cerrahi tedavi ana tedavi seçeneği olarak kabul edilmektedir.

EP-179

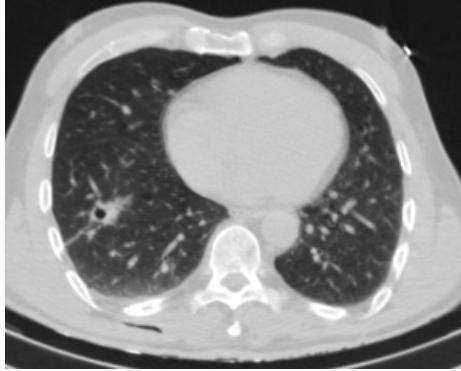
DELİCİ ALET YARALANMASINA SEKONDER GELİŞEN KAVİTER LEZYON

Kubilay İnan, Göktürk Fındık, Koray Aydoğdu, Funda İncekara, Sadi Kaya

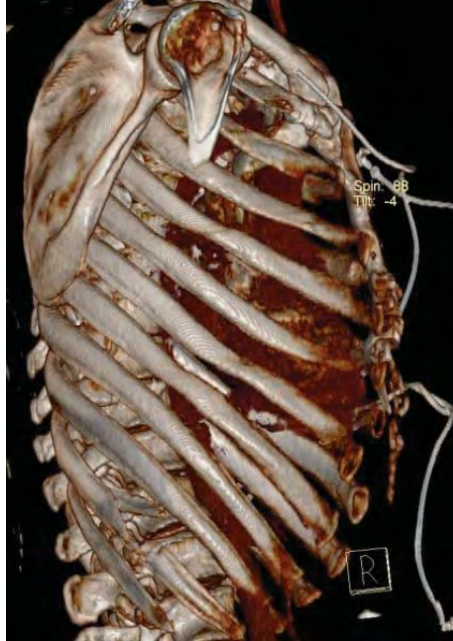Ankara Atatürk Göğüs Hastalıkları ve Göğüs Cerrahisi Eğitim ve Araştırma Hastanesi Göğüs Cerrahisi Ana Bilim Dalı

50 yaşında erkek hasta. İnşaat işçisi. İnşaatta yaklaşık iki metre yüksekten demir çubuk üzerine düşmüş. Demir çubuk sağ posteriolateral lomber bölgeden cit-ciltaltı dokuları geçerek sağ 10. kotta deplase kırık oluşturarak akciğer parankimine hasar vermiştir. Hastanın dış merkezde çekilen toraks tomografisinde sağ 10. kotta deplase kırık ve akciğer alt lobta parankimde kavitasyon ve lokalize hemorajik alana saptanmış. Hemotoraks gelişmeyen hastada minimal pnömotoraks tespit edilmiş. Kliniğimize takip altına alınan hastanın kontrol akciğer grafilerinde ve laboratuvar tetkiklerinde düzelme gözlemlendi. Hemotoraks ve pnömotoraks gelişmedi. Hastanın tek kot fraktürü olması üzerine analjezik tedavisine NSAİ ilaçlarla başlandı ve oral narkotikler eklendi. Analjezik tedaviye cevap veren hastaya ek tedavi verilmedi. Kot fraktürlerine tüm toraks travmalarının yaklaşık % 35'inde rastlanılır. Tanı klinik muayene ile; plevral ağrının toraks duvarını dıştan palpasyonu ile tespit edilmesiyle konulabilir. Bu ağrıya ek olarak cilt-ciltaltında krepitasyon hissedilmesi, hava kaçağına neden olmuş kırıklarda ciltaltında amfizem, hemoraji varlığında ciltaltında hematoma saptanması gibi muayene bulguları tespit edilebilir. Üst kotlar ve skapula kırığı travmanın şiddetini göstermektedir. Künt toraks travmalarına % 54 ekstremiteler, %44 kranial, %21 abdominal, %12 pelvik, %6 spinal yaralanmalar eşlik ettiği saptanmıştır. Kot fraktürlerinde hipoventilasyon ve göğüs ağrısı kliniği mevcuttur. Aynı hemitoraksta çoklu kot fraktüründe yelken göğüs kliniği olarak bilinen instabil göğüs duvarı oluşur ve paradoksal solunuma neden olur. Kırılan kotun lokalizasyonuna göre ise ekstra torasik organ yaralanmaları görülebilir.

Resim 1



Resim 2



EP-180

PANKREAS DOKUSU İÇEREN MİDİASTİNAL MATÜR KİSTİK TERATOM

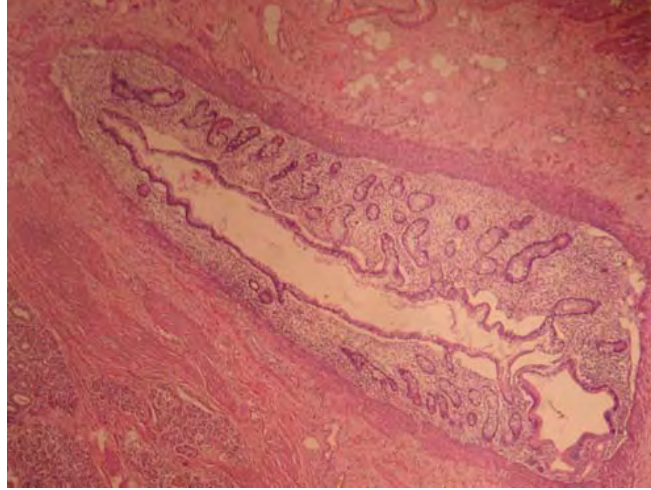
Alkın Yazıcıoğlu¹, Erdal Yekeler¹, İbrahim Onur Alıcı¹, Seda Yamak², Nurettin Karaoğlanoğlu¹¹Türkiye Yüksek İhtisas Eğitim ve Araştırma Hastanesi, Göğüs Cerrahisi ve Akciğer Nakli Merkezi, Ankara²Türkiye Yüksek İhtisas Eğitim ve Araştırma Hastanesi, Patoloji Bölümü, Ankara

GİRİŞ: Matür teratomlar pediatrik yaş grubunda en sık görülen germ hücreli tümörler olup endoderm, ektoderm ve mezoderm köken alan matür dokuların varlığı ile karakterizedir. Mediastinal teratomlarda pankreas dokusu bulunması nadir olup otopsi serilerinde bu oran %2 olarak bildirilmektedir.

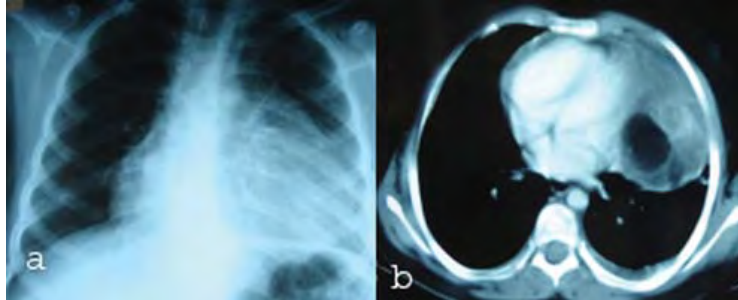
OLGU: Sol omuz ağrısı şikayeti olan 11 yaşında kız çocuk ön-arka akciğer grafisinde mediastinal genişleme, bilgisayarlı toraks tomografisinde ön mediastende kitle lezyonu saptanması üzerine kliniğimize yönlendirildi (Resim 1). Kan parametrelerinden CA 125 yüksekliği dışında anormallik saptanmayan olguya cerrahi eksizyon planlandı. Cerrahi eksizyon sonrası yapılan incelemede ön mediastendeki kitlenin matür teratomla uyumlu olduğu; cilt, yağ, pankreas, kıkırdak, timus ve solunum yolu mukozalarını içerdiği raporlandı (Resim 2). Cerrahi eksizyon sonrası sorun yaşanmayan hasta bir hafta sonra taburcu edildi.

TARTIŞMA: Anterior mediasten, germ hücreli tümörler için ekstragonadal tutulumun en sık görüldüğü bölge olup matür teratomlar iyi differansiye, enkapsüle, kistik ve solid alanlar içerebilen benign tümörler olarak bilinmektedir. Genellikle pediatrik yaş grubunda görülen bu tümörler her üç germinatif membrandan da doku içerebilmektedir. Bu tümörlerde pankreas dokusunun görülebilmesi ise oldukça nadir olup 469 teratom olgusu içeren bir çalışmada sadece 11 olguda (%2,34) anterior mediastende pankreas dokusuna rastlandığı bildirilmiştir. Anterior mediastende saptanan kitlelerin cerrahi tedavisinde özellikle pediatrik yaş grubunda teratom olasılığı yüksek olup histolojik olarak pankreas dokusu da içerebilmektedir.

Kitlenin histopatolojik görüntüsü.



Mediastinal kitlenin ön-arka akciğer grafisi ve bilgisayarlı tomografi görüntüsü.



EP-181**SERVİKAL KOTUN NEDEN OLDUĞU HORNER VE TORASİK OUTLET SENDROMU BİRLİKTELİĞİ**

Bayram Altuntaş, Yener Aydın, Coşkun Daharlı, Ali Bilal Ulaş, Atilla Eroğlu
Atatürk Üniversitesi, Tıp Fakültesi, Göğüs Cerrahisi Anabilim Dalı, Erzurum

Torasik Outlet Sendromu genellikle konjenital kemik anomalileri ve fibröz bantlar nedeniyle ortaya çıkar ve bu olguların %95'i nörojenik formdadır. Nörojenik Torasik Outlet sendromunun klasik semptomları arasında üst ekstremiteler ve omuzda ağrı, parestezi ve güçsüzlüğün yanı sıra boyun ağrısı ve occipital baş ağrısı da bulunmaktadır. Ellerde soğukluk ve renk değişikliği olan hastalarda bu durum C8,T1 ve brachial plexus'un daha alt dallarının irritasyonuna bağlı sempatik liflerin akitasyonu sonucunda gelişir. Kırküç yaşında erkek hastanın sol tarafında myozis ve ptozis mevcuttu ve bu nedenle nöroloji polikliniğine başvurmuştu. Çekilen EMG'sinde solda C8-T1 dallarında etkilenme vardı. Servikal vertebra grafisinde ve üç boyutlu tomografisinde iki taraflı servikal kotu mevcut olan hasta operasyon amacıyla kliniğimize yatırıldı. Sol transaksiller yolla birinci kot ve servikal kot rezeksiyonu yapıldı. Ameliyat sonrası dönemde myozis ve ptoziste azalma gözlenen hasta komplikasyonsuz bir şekilde taburcu edildi. Servikal kotun neden olduğu horner sendromu ve torasik outlet sendromu birlikteliğinin literatürde son derece nadir görülmesi nedeniyle bu olguyu sunmayı amaçladık.

EP-182

GÖĞÜS DUVARININ MALİGN SOLİTER FİBRÖZ TÜMÖRÜ: OLGU SUNUMU

Bayram Altuntaş, Yener Aydın, Ali Bilal Ulaş, Coşkun Daharlı, Atilla Eroğlu
Atatürk Üniversitesi, Tıp Fakültesi, Göğüs Cerrahisi Anabilim Dalı, Erzurum

Soliter fibröz tümör nadir olup tüm plevral tümörlerin yaklaşık %5'ini oluşturur. Literatürde 2002 yılına kadar yaklaşık 800 olgu bildirilmiştir. Tümör genellikle 50 yaşından sonra ve her iki cinstе eşit olarak görülür. Soliter fibröz tümörler mezenkimal bağ dokusundan gelişir ve genellikle benign karakterdedirler. Malign karakter taşıyan lezyonlarda nüks ihtimali yüksektir. Soliter fibröz tümör çoğunlukla plevrada görülmesine rağmen olguların yaklaşık 1/3'ünde mediastinum, akciğer, meninks, prostat, böbrek, karaciğer, tiroid ve özofagus gibi ekstraplevral lokalizasyonlarda da bildirilmiştir. Özellikle göğüs duvarından kaynaklanan malign soliter fibröz tümör çok nadir olup literatürde günümüze kadar yalnızca üç olgu bildirilmiştir. Bu çalışmada sağ infra klavikular bölgede malign soliter fibröz tümör nedeniyle cerrahi tedavi uygulanan 30 yaşında bir erkek olgu sunuldu.

EP-183

PLEVRAL METASTAZI TAKLİT EDEN TORASİK SPLENOZİS: OLGU SUNUMU

Levent Cansever¹, Süleyman Ceyhan¹, Ali Cevat Kutluk¹, Firdevs Atabey², Neslihan Akanıl Fener³, Celalettin İbrahim Kocatürk¹, Mehmet Ali Bedirhan¹

¹Yedikule Göğüs Hastalıkları Ve Göğüs Cerrahisi Eğitim Ve Araştırma Hastanesi, Göğüs Cerrahisi

²Yedikule Göğüs Hastalıkları Ve Göğüs Cerrahisi Eğitim Ve Araştırma Hastanesi, Göğüs Hastalıkları

³Yedikule Göğüs Hastalıkları Ve Göğüs Cerrahisi Eğitim Ve Araştırma Hastanesi, Patoloji

Plevral metastaz düşündüğümüz ancak tanıda sürpriz bir sonuç ile karşılaştığımız olgumuzu sunmayı amaçladık. Ellisekiz yaşında erkek hasta göğüs ağrısı şikayeti ile hastanemize başvurdu. Yapılan tetkiklerde sol hemitoraksta çok sayıda lezyon saptandı. Hastanın özgeçmişinde 32 yıl önce ateşli silah yaralanması mevcut olup torakofrenolaparotomi ile splenektomi yapılmış. Çekilen toraks BT "sol ventrikül komşuluğundan başlayarak superiora doğru pulmoner trunkus alanına kadar uzanan en geniş yerinde 24x44 mm boyutlu yumuşak doku yoğunluğunda lezyon alanı izlenmiştir. Sol akciğer alt lob posterior ve lateral segment düzeyinde plevraya geniş tabanlı oturmuş 15x30 mm, diafragmatik yüz komşuluğunda büyüğü 21x37 mm boyutlu 5-6 adet nodüler tarzda yumuşak doku yoğunluğu ve bu alanlar komşuluğunda sekel fibrotik değişiklikler izlenmiştir (plevra kökenli TM?). Bu alan komşuluğunda inferior kesimde parakardiyak yağlı alanda 13mm ve 17 mm çaplı 2 adet lenf nodu ile uyumlu görünüm izlenmiştir. Benzer şekilde mide büyük kurvatur komşuluğunda mezenterik yağlı planlarda büyüğü 13 mm çaplı çok sayıda lenf nodu gözlenmiştir" şeklinde raporlandı. Diğer sistem muayeneleri doğal olan hastada yaygın plevral metastaz düşünülerek tanısal amaçlı VATS planlandı. VATS sırasında parakardiyak bölgede 5x4 cm'lik koyu kırmızı renkte kanamaya meyilli kitleden biyopsi alınarak frozen section (F/S) gönderildi. F/S sonucu lenfoid yapılar olarak raporlandı. Biyopsi alınan kitleden hemorajinin devam etmesi üzerine künt ve keskin diseksiyonlar ile kitle komplet olarak çıkarıldı. Diyafragma üzerinde, anterior ve posterior toraks duvarında 0.5-2 cm boyutlarında 10 kadar lezyon mevcuttu. Diyafragma ve toraks duvarındaki lezyonlardan biyopsiler alındı. Postoperatif patoloji sonucu dalak dokusu olarak raporlandı.

Torasik splenosis olarak tanımlanan olgu literatürde de oldukça nadir olarak bildirilmektedir. Künt ve keskin travmalardan yıllar sonra kitle ve/veya kitleler ile kendini gösterebilmektedir. Özellikle sol torakoabdominal yaralanmalardan sonra, hastada malignite bulgusu yoksa tanısı torasik splenosis ayırıcı tanıda düşünülmelidir.

EP-184

HAMARTOMUN NADİR BİR LOKALİZASYONU: GÖĞÜS DUVARI HAMARTOMU

Süleyman Ceyhan, Levent Cansever, Ali Cevat Kutluk, Celalettin İbrahim Kocatürk, Mehmet Ali bedirhan
Yedikule Göğüs Hastalıkları Ve Göğüs Cerrahisi EAH, Göğüs Cerrahi Kliniği

Ellidört yaşında erkek hasta sol yan ağrısı şikayetiyle hastanemize başvurdu. Çekilen kontrastlı toraksın bilgisayarlı tomografisinde(BT) sol hemitoraks lateral duvarda içinde kalsifik odaklar bulunan yaklaşık 2.5 cm çaplı kitlesel lezyon saptandı. Yapılan tetkiklerde tanı konulamayan hastaya tanı ve tedavi amaçlı video yardımcı torasik cerrahi (VATS) operasyonu planlandı. VATS'da 4. İnterkostal mesafede vertebral hattın 6-7 cm lateralinde toraks duvarından kaynaklandığı izlenen kitle lezyonu saptandı. Çevre dokulardan künt ve keskin diseksiyonlar ile komplet olarak eksize edildi. Postoperatif histopatolojik tanı hamartom olarak raporlandı. Hasta postoperatif 1. gününde komplikasyonsuz bir şekilde taburcu edildi. Hamartom akciğerin en sık görülen benign tümördür. Sıklıkla hemitoraksın alt bölgelerinde düz, lobule, iyi sınırlı, içerisinde patlamış mısır görünümlü kalsifikasyon içeren düzgün sınırlı periferik kitleler olarak görünürler. Göğüs duvarında görülen hamartomlar oldukça nadir olup literatürdeki vakaların çoğu infantlardır.

EP-185

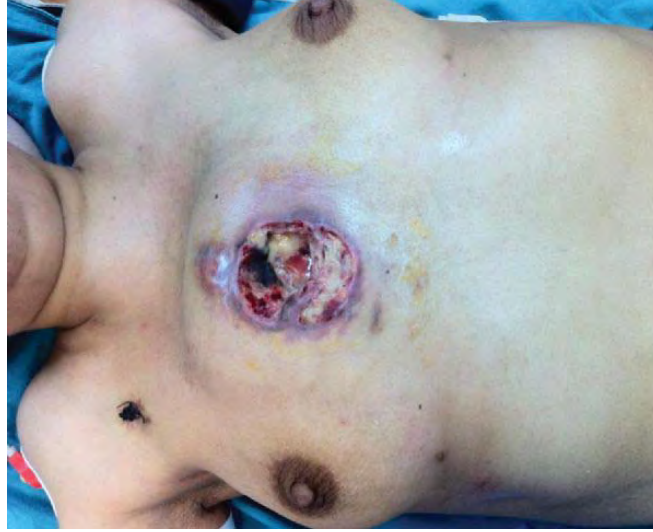STERNUMUN PRİMER MALİGN EPİTELYAL TÜMÖRÜ; OLGU SUNUMU

Özgür Karakurt, Mehmet Ali Eryazgan, Bülent Koçer, Ünal Sakıncı
Ankara Numune EAH, Göğüs Cerrahi Kliniği, Ankara

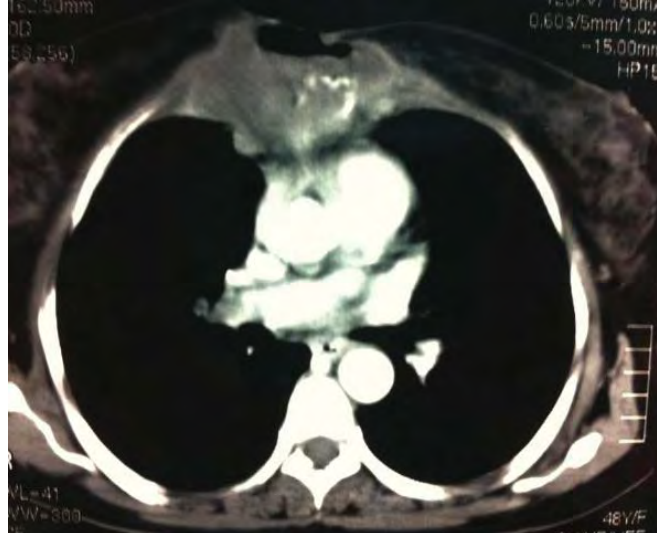GİRİŞ: Sternum tümörlerinin %95'i maligndir. Bu tümörlerin büyük çoğunluğu sarkomlar oluşturmaktadır. Yaptığımız literatür taramasında sternumun primer malign epitelyal tümörüne rastlamadık.

OLGU: Kırksekiz yaşında kadın hasta 1 ay önce fark ettiği ve hızla büyüyen sternum üzerinde kitle şikayetiyle dış merkeze başvuruyor. Burada yapılan insizyonel biyopsi sonucu skuamoz cell Ca olarak rapor edilmiş. Biyopsi sonrası yara yeri enfeksiyonu nedeniyle kliniğimizce takibe alınan hastada tümörün metastatik olduğu düşünülerek primeri araştırmaya yönelik tetkikler yapıldı. PET-BT'de sadece sternumdaki kitle ve bilateral aksiller lenf nodlarında patolojik tutulum izlendi. Sonrasında hastaya küratif rezeksiyon yapılması mümkün görülmediğinden KT-RT başlandı. Takipleri esnasında göğüs ön duvarında gelişen mükerrer enfeksiyonlar nedeni ile oluşan defekte palyatif rezeksiyon ve göğüs duvarı rekonstrüksiyonu ile müdahale edildi. İlk tanı anından bu yana 1 sene geçmiş olan hasta halen Onkoloji takibinde izleniyor.

Göğüs ön duvarında sternum malign lezyonuna sekonder gelişen defekt



Sternum malign tümörü ve göğüs ön duvarında defekt, BT kesiti



EP-186

HIV POZİTİF OLGUDA MEDIASTEN TÜMÖRÜNÜ TAKLİT EDEN BİR MEDIASTİNAL HİDATİK KİST OLGUSU

Ali Cevat Kutluk, Süleyman Ceyhan, Celalettin İbrahim Kocatürk, Levent Cansever, Mehmet Ali Bedirhan
Yedikule göğüs hastalıkları ve göğüs cerrahisi EAH; Göğüs cerrahi kliniği

Kisthidatiğin ensık yerleşimikaraciğerve akciğer olmasınınakarşınatipik lokalizasyonlardada görülebilir. Mediasten yerleşimi ise oldukça nadirdir. Yirmi-dokuz yaşında erkek hasta öksürük ve göğüs ağrısı şikayetleri ile başvurdu. Özgeçmiş ve soygeçmişinde özellik olmayan hasta, 10 paket/yıl sigara kullanmaktaydı. Fizik muayenesinde özellik görülmedi. Çekilen PA akciğer grafisinde (Resim 1) üst mediastende düzgün sınırlı dansite artışı mevcuttu. Toraks tomografisinde posterior mediastende 72x58 mm boyutlarında içerisinde ince septasyonlar izlenen kalın cidarlı kistik lezyon görüldü (Resim 2). Serolojik değerlendirmede ELİSA yöntemi ile Anti-HIV pozitif olarak raporlandı. Pozitiflik Western-Blot ile doğrulandı. Hastada edinsel immün yetmezlik sendromuna ait ilave bir semptom veya fizik muayene bulgusu yoktu ve operasyon için engel bir durum saptanmadı. Hastaya torakotomi uygulandı. Ekplorasyonda posterior mediastende yerleşmiş, üzeri mediastinal plevra ile örtülmüş olan lezyon görüldü. Mediastinal plevra diseke edildikten sonra kistotomi uygulandı, kist içinde değişik boylarda, germinatif membranları intakt çok sayıda vezikül mevcuttu.. Postoperatif patolojik inceleme sonucu "kist hidatik (echinococcus granulosus)" olarak rapor edildi. Hasta postoperatif 7. gün komplikasyon olmadan taburcu edildi. Kist hidatiğin mediastene yerleşmesi oldukça nadirdir. HIV pozitif bir olguda böyle bir bildiri günümüze kadar bildirilmemiştir. Bu birlikteliğin bir tesadüf mü yoksa ayrı bir antite mi olduğunu anlamak için ilave yayınlara gereksinim vardır.

EP-187

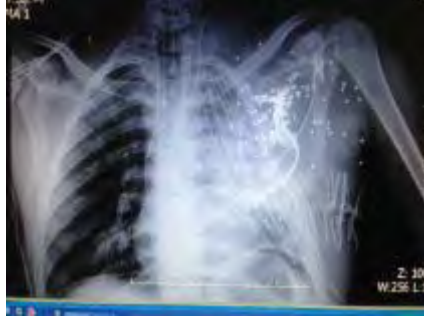STRATOS YÖNTEMİ VE AKCİĞER TAMİRİ UYGULANAN SURIYE'Lİ ŞARAPNEL YARALANMALI İKİ OLGUGökay Reyhan¹, Hakan Yılmaz², Salih Çokpınar¹¹Kilis Devlet Hastanesi, Kilis²Süreyyapaşa Göğüs Hastalıkları ve Göğüs Cerrahisi Eğitim ve Araştırma Hastanesi, İstanbul

AMAÇ: Suriye savaşında şarapnel yaralanması sonucu akciğer laserasyonu, multiple kot destruksiyonu ve yelken göğüs oluşan ve Stratos yöntemi ve akciğer tamiri ile cerrahi olarak tedavi edilen iki olguyu sunmayı amaçladık. Yüksek enerjili penetran toraks travmalarında giriş ve çıkış deliklerinin boyutları ne kadar olursa olsun geniş göğüs duvarı destruksiyonu ve yaygın akciğer laserasyonu saptanabileceği irdelendi.

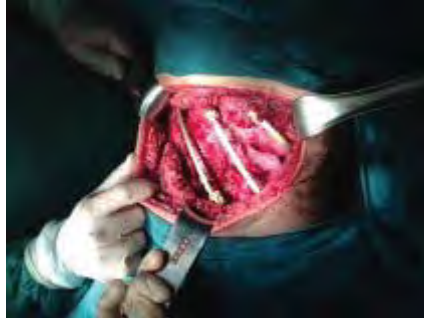OLGU: Suriye savaşında hastanemize başvuran olguların çoğunluğunu penetran yaralanmalar oluşturmaktaydı. Penetran yaralanmalarda kot destruksiyonları eşlik etmekle birlikte bazende yelken göğüs eşlik etmekteydi. İlk olgu 24 yaşında erkek. şarapnel yaralanması sonucu açık toraks, hemotoraks, dört kotta destruksiyon, yelken göğüs ve sağ orta lobda fazla olmak üzere yaygın laserasyonlar mevcuttu. Olguya acil torakotomi ile akciğer tamiri, kanama kontrolü ve kot uçlarına rezeksiyon uygulandı. Olguda yaygın yelken göğüs olması ve saturasyonlarının düşmesi üzerine iki gün sonra retorakotomi uygulandı. Retorakotomi ile üç kota Stratos Bar yerleştirildi. Erken dönem komplikasyon izlenmedi. Daha sonra üçüncü ayda yara yerinde enfeksiyon ve açılma gelişen olguya antibiyoterapi ve yara yeri revizyonu uygulandı. Olgulardan ikincisi 19 yaşında erkek, hemotoraks, dört kotta destruksiyon, yelken göğüs ve sol alt lobda fazla olmak üzere yaygın laserasyonlar mevcuttu. Olguya acil torakotomi ile akciğer tamiri, kanama kontrolü, kot uçlarına rezeksiyon ve stoklarda tek kalması nedeniyle bir kota Stratos Bar uygulandı. Postoperatif yelken göğüs izlenmedi. Olgu dokuzuncu günde komplikasyonsuz taburcu edildi.

SONUÇLAR: Penetran toraks travmalarında yaygın göğüs duvar destruksiyonu gelişebileceği unutulmamalıdır. Stratos bar uygulanan ve yaygın akciğer laserasyonu sonrası akciğer tamiri uygulanan olgularda yelken göğüs önlenmiş postoperatif morbiditenin azaltılabileceği dikkate alınmalıdır.

İkinci olgu postoperatif grafi



İlk olgu peroperatif görüntü



EP-188

ŞİLOTORAKSLI BİR OLGU: NEDEN TÜBERKÜLOZ MU? LENFOMA MI?

Cansel Atinkaya¹, Talha Doğruyol¹, Volkan Baysungur¹, Ezgi Cesur¹, Dilek Ernam², Gamze Ayar², Serda Metin¹, İrfan Yalçınkaya¹
¹Süreyyapaşa Göğüs Hastalıkları ve Göğüs Cerrahisi Eğitim ve Araştırma Hastanesi, Göğüs Cerrahisi, İstanbul
²Süreyyapaşa Göğüs Hastalıkları ve Göğüs Cerrahisi Eğitim ve Araştırma Hastanesi, Göğüs Hastalıkları, İstanbul

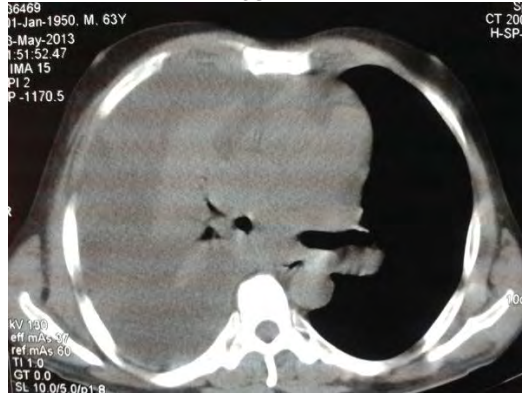
GİRİŞ: Plevral boşlukta lenfatik mayi toplanması şilotoraks olarak adlandırılır. Erişkinlerde travmatik olmayan nedenler %50-70 arasındadır. Bu nedenler içinde lenfoma en sık saptanan hastalıktır. Nontravmatik şilotoraks etkenleri arasında bulunan tüberküloz ise, daha çok psödoşilotoraksa neden olmakla birlikte, nadiren de şilotoraksa neden olmaktadır. Burada şilotoraks nedeniyle başlayan ve tanıda güçlük oluşturan hem tüberküloz hem de lenfomalı bir olgu sunuyoruz.

YÖNTEM: Altmış üç yaşında erkek hasta plevral efüzyon etyolojisi nedeniyle göğüs hastalıklarında tetkik edilirken şilotoraks saptanması üzerine tarafımıza refere edildi. Hastanın hikayesinde uzun zaman önce geçirdiği travma öyküsü mevcuttu. Akciğer grafisinde ve toraks bilgisayarlı tomografide sağda yaygın serbest sıvı görüldü (Resim 1).

BULGULAR: Sağdan tüp torakostomi ve kapalı sualtı drenajı uygulandı. Plevral mayide trigliserid düzeyi 200mg/dl saptandı. Günlük drenajı 1000 ml'ye yakın olan hastanın oral alımı stoplandı, şilotoraks etyolojisini saptamak açısından yapılan sağ supraklavikuler lenf nodu biyopsisi sonucu reaktif olarak raporlandı. Hastada aynı zamanda üç kez alınan balgamda ARB pozitif olması üzerine dörtlü tüberküloz tedavisi başlandı. Onbeş gün medikal tedavi verildi. Bu süre içerisinde drenaj azaldı fakat genel durumunun düzelmemesi ve röntgenlerinde poş şüphesinden dolayı bilgisayarlı tomografi tekrarlandı. Toraks bilgisayarlı tomografide mediastinal lenfadenopatilerin sebat etmesi dolayısıyla altta yatan başka bir neden olmasından şüphelenilerek mediastinoskopi planlandı. Ancak mediastinoskopiden tanı gelmedi. Sağ akciğerde multipl poşlar gelişmesi ve tüpten drenaj sağlanamaması üzerine torakotomi yapıldı. Torakotomide subkarinal lenf nodunun kitle şeklinde yaklaşık 5x6 cm çapında büyümüş olduğu gözlemlendi (Resim 2). Total çıkarıldı. Nazogastrik sondadan hem zeytinyağı ve hem de kremalı sıvı verilmesine rağmen herhangi bir drenaj gözlenmedi. Dekortikasyon ve duktus torasikus kitle ligasyonu yapıldı. Operasyon sonrası drenaj gözlenmedi. Postoperatif yedinci gün oral alıma başlandı. Subkarinal lenf nodu patolojisi nodüler sklerozan tip lenfoma olarak bildirildi. Hasta hematoloji polikliniğine yönlendirilerek taburcu edildi.

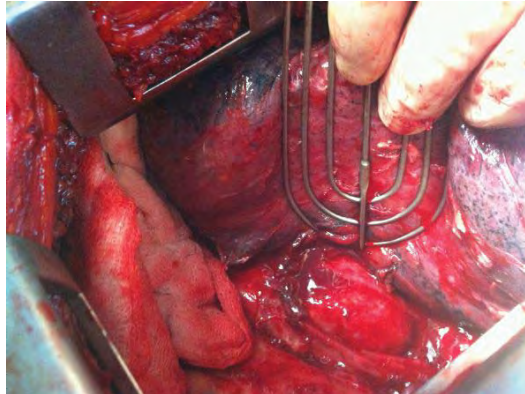
SONUÇ: Şilotoraks, teşhis ve tedavi açısından hekimlerin güçlük yaşadığı kompleks bir hastalıktır. Hastamızda tüberküloz mevcut olsa da şilotoraks nedeni olarak subkarinal lenf nodunun lenfomaya bağlı duktus torasikusa basısı düşünüldü. Genel durumunda, klinik ve radyolojik bulgularda belirgin düzelme olmayan hastalarda başka nedenler mutlaka araştırılmalıdır. Hastamızda hem tüberküloz hem de lenfoma mevcut olması literatürde seyrek gözlenen vakalardandır.

Resim 1



Toraks Bilgisayarlı Tomografide sağda yaygın plevral efüzyon

Resim 2



Torakotomide büyümüş subkarinal lenf nodu

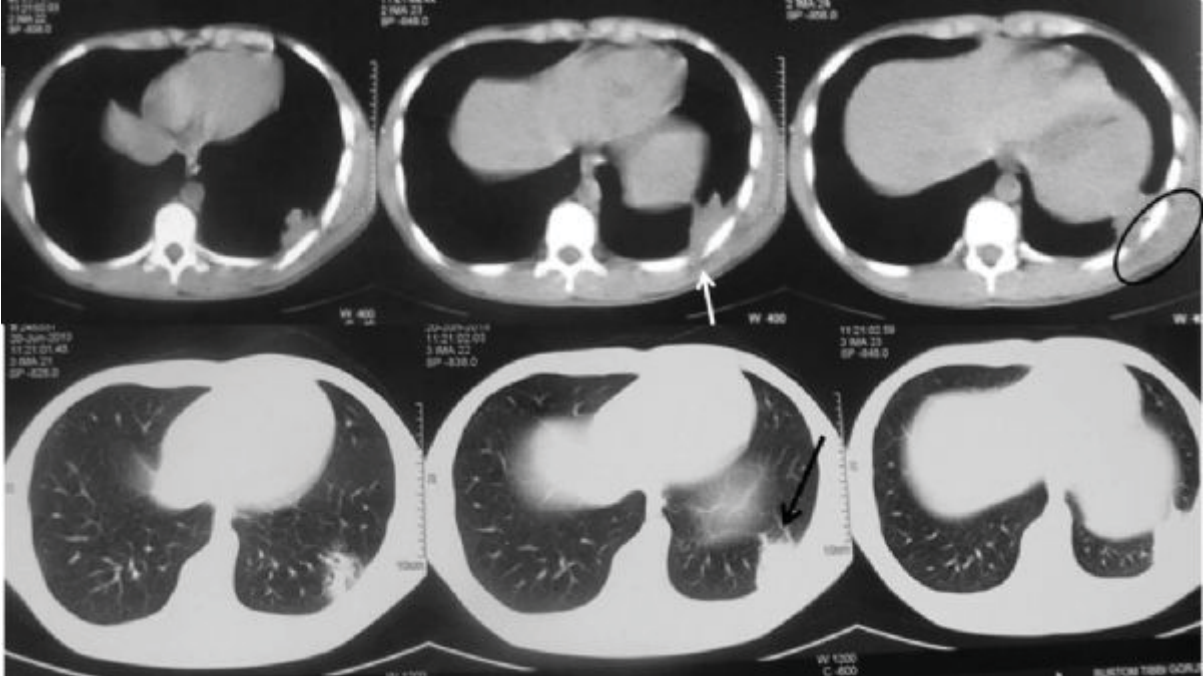
EP-189

AĞIZDAN GÖĞÜS DUVARINA PİSİ PİSİ OTUNUN YOLU – ALIŞILMAMIŞ BİR OLGU

Ahmet Sami Bayram, Hüseyin Melek, Mehmet Muharrem Erol, Gamze Çetinkaya, Mehmet Ali Çolak, Tayfun Keremli
Uludağ Üniversitesi Tıp fakültesi Göğüs Cerrahisi AD-Bursa

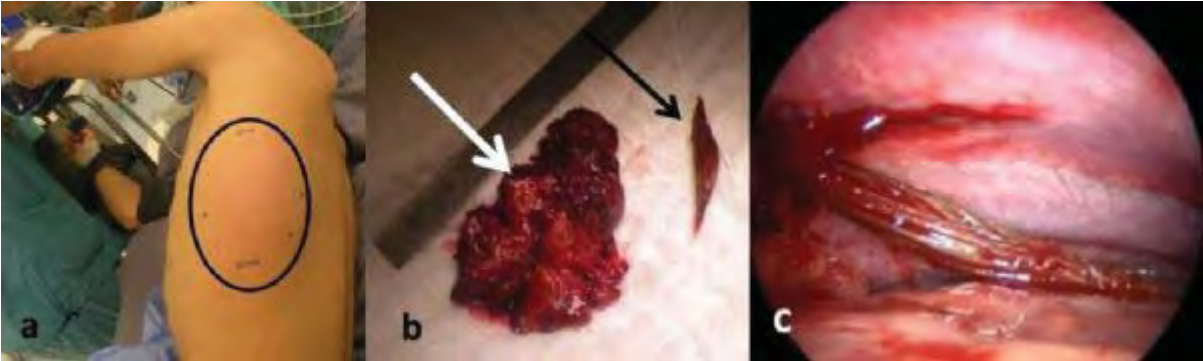
On dört yaşında erkek çocuk kliniğimize sol göğüs yan duvarında apse ve ateş yüksekliği ile başvurdu. Hastamızın başvurudan 15 gün önce pisi pisi otu aspirasyonu hikayesi mevcuttu. Bundan sonraki periyotta ateş yüksekliği ile kliniğimize başvuran hastamızın sol göğüs yan duvarında kızarıklık, ısı artışı ve fluktuasyon mevcuttu. Çekilen toraks bilgisayarlı tomografisinde sol alt lob bazal segmentte göğüs duvarı ile ilişkili konsolidasyon artışı, plevrada kalınlaşma ve göğüs duvarında apse formasyonu mevcuttu (Resim 1). Hastaya videotorakoskopik olarak hepatize alanın kama rezeksiyon ile çıkarılması, göğüs duvarındaki apsenin drenajı ve pisi pisi otunun göğüs duvarından çıkarılması işlemi uygulandı (Resim 2). Peroperatif ve postoperatif komplikasyon gelişmeyen hastamız postoperatif 10. Gün taburcu edildi. Sonuç olarak; pisi pisi otu aspirasyonu nadir görülen ve ilginç seyir gösteren yabancı cisim aspirasyonudur.

Resim 1



BT de sol alt lob bazal segmentte göğüs duvarı ile ilişkili konsolidasyon artışı (siyah ok), plevrada kalınlaşma, göğüs duvarında apse formasyonu (siyah daire) ve pisi pisi otunun BT de görünümü (beyaz ok)

Resim 2



a- göğüs yan duvarında apse formasyonu (daire) b- çıkarılan akciğer dokusu (beyaz ok) ve pisi pisi otu (siyah ok) c- pisi pisi otunun videotorakoskopik görünümü

EP-190

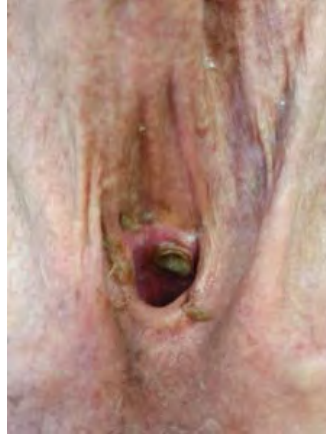YABANCI CİSİM ASPİRASYONU: GERÇEKTEN FARKEDİLMEDİ Mİ?

Pınar Bıçakçıoğlu, Erkmen Gülhan, Leyla Acar

Atatürk Göğüs Hastalıkları ve Göğüs Cerrahisi Eğitim ve Araştırma Hastanesi, Göğüs Cerrahisi Kliniği, Ankara

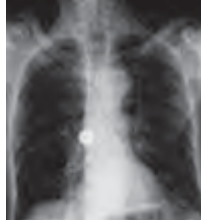Yetmişbeş yaşında erkek hasta nefes darlığı nedeniyle başvurduğu dış merkezde çekilen akciğer grafisinde yabancı cisim tespit edilmesi üzerine kliniğimize sevk edildi. Olguya 2001 yılında larenks karsinomu nedeniyle total larenjektomi yapılmış olup, postoperatif radyoterapi verilmiş. Sürekli balgam şikayeti olduğunu ifade eden hasta, altı ay önce nefes darlığı gelişmesi üzerine takipteki kliniğine başvurmuş. Çekilen akciğer grafisinde opasite gösteren lezyon izlenmiş ancak toraks dışı olduğu düşüncesiyle müdahale edilmemiş. Hastanın nefes darlığında artış olması üzerine başvurduğu göğüs hastalıkları kliniğince kliniğimize yönlendirilmiş. Hastanın sorgusunda yabancı cisim aspirasyonunu hatırlamadığını ve uzun yıllardır olabileceğini ifade etmektedir. Olgunun fizik muayenesinde kalıcı trakeostomisi mevcut olup (Resim 1), akciğer grafisinde sağ ana bronş lokalizasyonu ile uyumlu düzgün kenarlı yuvarlak opak cisim görünümü mevcuttu (Resim 2). Olgunun trakeostomi açıklığından rijid bronkoskopi ile girildi, sağ ana bronşta izlenen yabancı cisim (madeni para) forseps yardımı ile çıkarıldı. Kontrol akciğer grafisinde herhangi bir patoloji izlenmeyen olgu aynı gün içinde sorunsuz taburcu edildi.

Resim 1



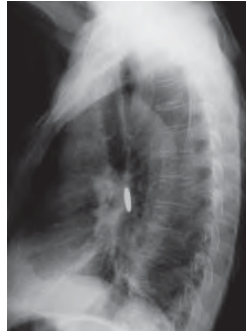Olgunun trakeostomisine ait görünüm

Resim 2

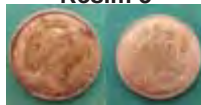

Akciğer grafisinde sağ ana bronş lokalizasyonunda yabancı cisimle uyumlu görünüm

Resim 2B



Resim 3



Çıkarılan yabancı cisime ait görünüm

EP-191

MEDİASTENİN HİSTOPATOLOJİK OLARAK TİPLENDİRİLEMEYEN BASİT KİSTLERİPınar Bıçakçioğlu¹, Erkmen Gülhan¹, Leyla Acar¹, Funda Demirağ², Sadi Kaya¹, Nurettin Karaoğlanoğlu¹¹Atatürk Göğüs Hastalıkları ve Göğüs Cerrahisi Eğitim ve Araştırma Hastanesi, Göğüs Cerrahisi Kliniği, Ankara²Atatürk Göğüs Hastalıkları ve Göğüs Cerrahisi Eğitim ve Araştırma Hastanesi, Patoloji Kliniği, Ankara

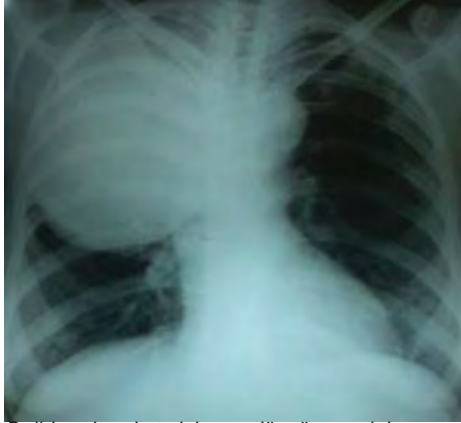GİRİŞ: Mediastinal benign kistik lezyonlar heterojen bir grubu oluştururlar ve nadir görülürler. Çoğu konjenital olup, tüm mediastinal lezyonların %12-18'ini oluşturur. Bu kistik lezyonlar içinde histopatolojik olarak kist epitelinin izlenemediği kistler nadir de olsa tespit edilmekte olup, basit kist olarak adlandırılmaktadır. Bu çalışmanın amacı opere edilen mediastinal basit kistli olguların analizini yapmaktır.

GEREÇ - YÖNTEM: Ocak 1999-Aralık 2012 tarihleri arasında kliniğimizde opere edilen olguların patoloji kayıtları geriye dönük olarak incelendi ve tanısı basit kist olan 7 olgu çalışmaya dahil edildi.

BULGULAR: Olguların yedisinde kadın olup ortalama yaşı 51,7 (yaş aralığı, 36-72) idi. Olguların tümü semptomatik olup, lezyonlar çekilen akciğer grafisinde saptandı. Semptomlar dört olguda nefes darlığı, iki olguda göğüs ağrısı, bir olguda öksürük ve bir olguda çarpıntı idi. Bir olguda birden fazla semptom bulunmaktaydı. Lezyonlar tüm olgularda mediastinal yerleşimliydi. Altı olguya sağ, bir olguya sol taraftan olmak üzere, altı olguya posterolateral torakotomi, bir olguya video yardımcı torakoskopik cerrahi ile kist eksizyonu yapıldı. Altı olguda total eksizyon yapılırken, bir olguda parsiyel eksizyon ile deepitelizasyon yapıldı. Postoperatif takip süresi 9 ay ile 13,5 yıl arasında değişmekte olup ortalama 7,2 yıldır. Tüm olgularda takip süresince nüks ya da mortalite gözlenmedi.

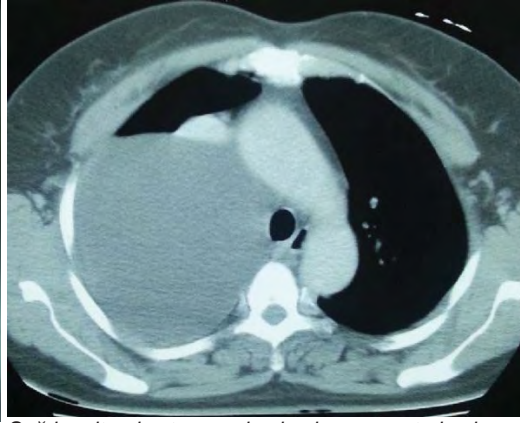
SONUÇ: Mediasteninin basit kistleri epiteli olmadığı için tam olarak tiplendirilemese de tedavisi cerrahidir.

Resim 1A



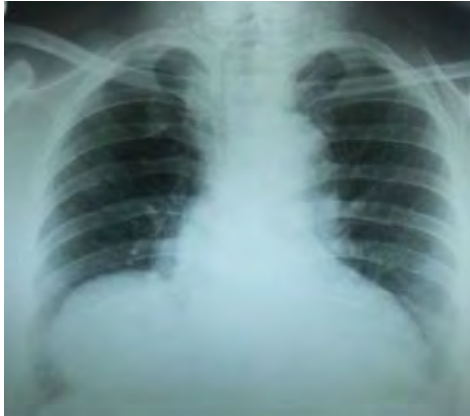Sağ hemitoraksta izlenen düzgün sınırlı lezyona ait akciğer grafisi görünümü

Resim 1B



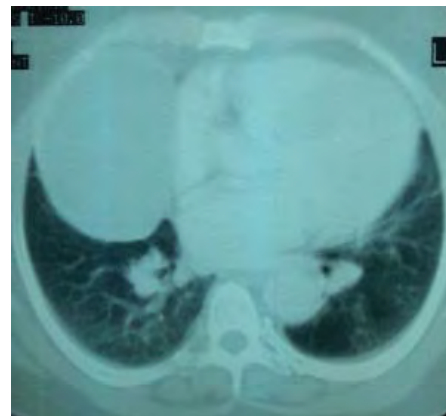Sağ hemitoraksı tama yakın kaplayan paratrakeal prevasküler mediastinal lezyonun toraks BT görünümü

Resim 2A



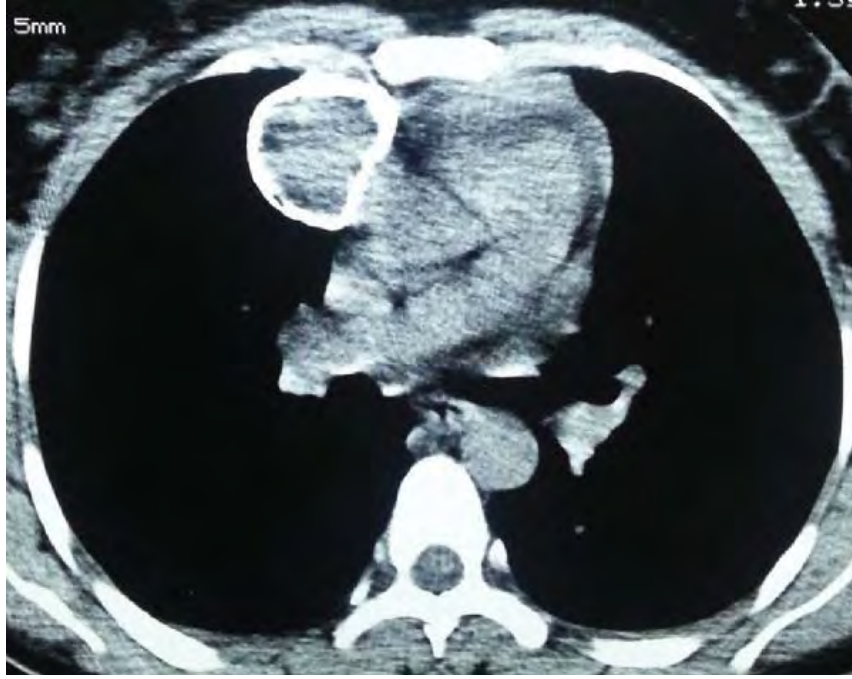
Sağ hemitoraksta kistik lezyon görünümüne ait akciğer grafisi

Resim 2B



Toraks BT de sağda düzgün sınırlı homojen hipodens kistik lezyona ait görünüm

Resim 3



Sağ hemitoraksta perikardiyal yerleşimli kalın kalsifiye duvarla çevrili semisolid lezyona ait toraks BT görünümü

Tablo

Tablo 1. Olguların klinik özellikleri

No	Yaş Cins	Semptom	Lezyon lokalizasyonu	Lezyon boyutu	Cerrahi yaklaşım	Takip suresi
1	38/K	Nefes darlığı	Paratrakeal	7cm	Torakotomi	13,5 yıl
2	41/K	Göğüs ağrısı	Paratrakeal, prevasküler	14cm	Torakotomi	12 yıl
3	36/K	Göğüs ağrısı	Perikardiyal	5cm	Torakotomi	9 yıl
4	53/K	Nefes darlığı, öksürük	Paratrakeal, prevasküler	10cm	Torakotomi	8,8 yıl
5	72/K	Nefes darlığı	Paratrakeal	5,5cm	Torakotomi	4,2 yıl
6	59/K	Nefes darlığı	Subkarnal	4cm	Torakotomi	2,2 yıl
7	63/K	Çarpıntı	Paratrakeal	5,6cm	VATS	8 ay

K: kadın, VATS: video yardımlı torakoskopik cerrahi

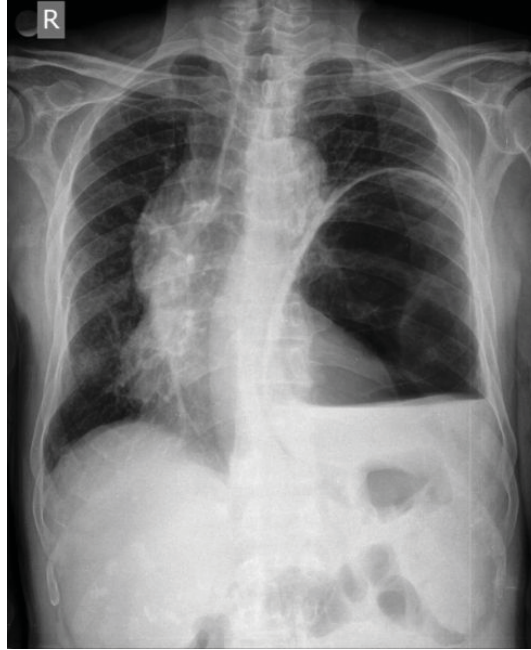
EP-192

MEDIASTİNAL ŞİFTE SEBEP OLAN DEV AKCİĞER BÜLÜ

Halil Tözüm¹, Mustafa Akyıl², Tahir Şevval Eren¹¹Medeniyet Üniversitesi Göztepe Eğitim Araştırma Hastanesi Göğüs Cerrahi A.D İSTANBUL²Süreyyapaşa Göğüs Hastalıkları ve Göğüs Cerrahisi Eğitim Araştırma Hastanesi Göğüs Cerrahisi Kliniği İSTANBUL

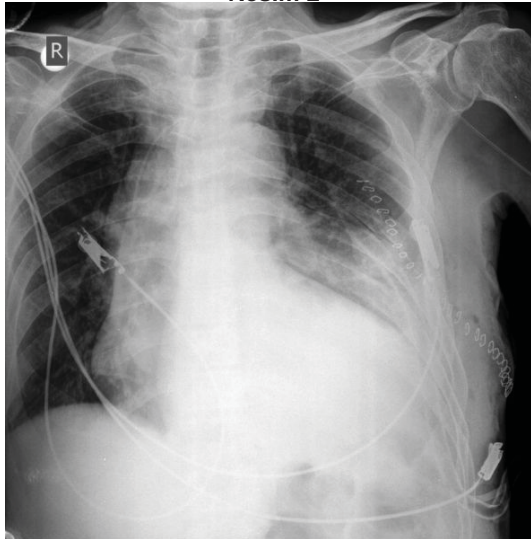
Dev büller genellikle distal ve paraseptal amfizemlerde görülürler. Sağlıklı akciğer dokusu ve mediastinal dokular gibi çevre dokularda basıya sebep olarak ya da enfeksiyon sonucu apseleşerek semptom verebilirler. Zaman zaman tanı karışıklıklarına da yol açabilen bu lezyonların, cerrahi olarak tedavi edilmeleri gerekir. Yüksek ateş, kanlı balgam ve düşük tansiyon şikayetleri ile acil serviste görülen 59 yaşındaki erkek hastanın çekilen akciğer grafisinde solda dev akciğer apsesi tespit edildi. Sol hemitoraksın 2/3'ünü dolduran dev büllöz lezyon, mediasteni karşı tarafa itmiş, sağlıklı akciğer dokularını ve kalbi komprese etmişti. Anamnezinde, hastanın sol akciğerde dev bül sebebi ile yaklaşık 8 yıldır bir başka merkezde takipte olduğu ancak kardiyak sebeplerle yüksek riskli kabul edildiği için ameliyat edilemediği öğrenildi. Yatışının 5. gününde antibiyotik tedavisine rağmen hala klinik yanıt alınamamış olan hastaya tüp torakostomi uygulandı. Apseleşmiş bülün drene edilmesinden sonra ateşleri kontrol altına alınabilen olguya, "torakotomi ile bül rezeksiyonu ve kapitonaj" ameliyatı yapıldı. Postoperatif dönemde tansiyon düşüklüğü ve kardiyak ritm bozukluğu bulguları tamamen gerileyen olgumuzu, nadir rastlanan bir olgu olması sebebi ile sunulmaya değer bulduk.

Resim 1



Olgunun preoperatif akciğer grafisi

Resim 2



Olgunun postoperatif erken dönem akciğer grafisi

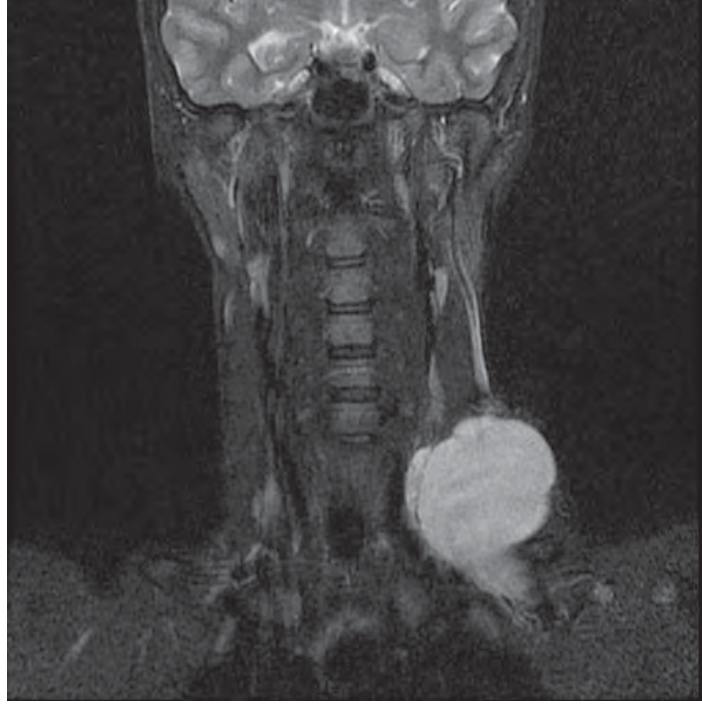
EP-193

NADİR BİR ANTİTE: ERİŞKİN YAŞTA GÖRÜLEN KİSTİK HİGROMA

Halil Tözüm¹, Mustafa Akyıl², Tahir Şevval Eren¹¹Medeniyet Üniversitesi Göztepe Eğitim Araştırma Hastanesi Göğüs Cerrahi A.D İSTANBUL²Süreyyapaşa Göğüs Hastalıkları ve Göğüs Cerrahisi Eğitim Araştırma Hastanesi Göğüs Cerrahisi Kliniği İSTANBUL

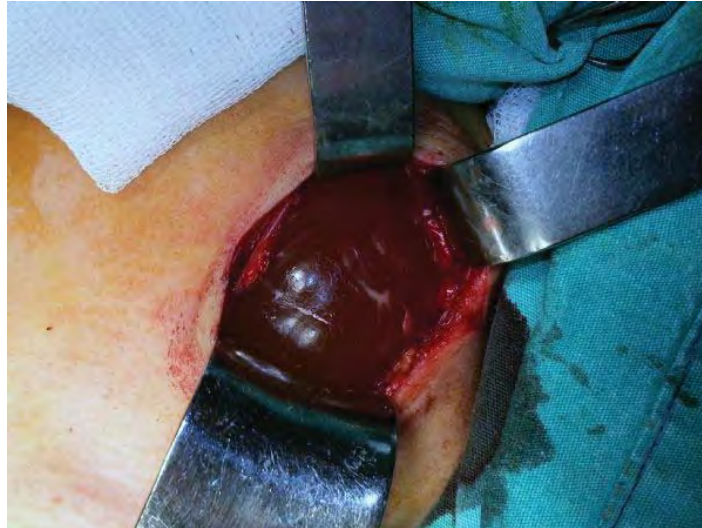“Sol supraklavikuler bölgede son 5 ay içinde ortaya çıkarak hızla büyüyen şişlik” şikayeti ile tetkik edilen 26 yaşında kadın hastaya, radyolojik olarak “kistik higroma” tanısı konuldu. Lezyon cerrahi olarak komplet çıkarıldı ve tanı patolojik olarak da doğrulandı. Kistik higroma, lenfatik sisteme ait konjenital bir malformasyondur. En sık boyunda ve aksiler bölgede görülür. Ortaya çıkışı genellikle 2 yaş altındadır ve erişkin yaş gruplarında pek nadir görülür. Olgumuzu bu nadir rastlanan yönüyle sunulmaya değer bulduk.

Resim 1



Magnetik rezonans (MRG) görüntülemesinden bir kesit.

Resim 2



Olgunun operasyon sırasındaki görünümü

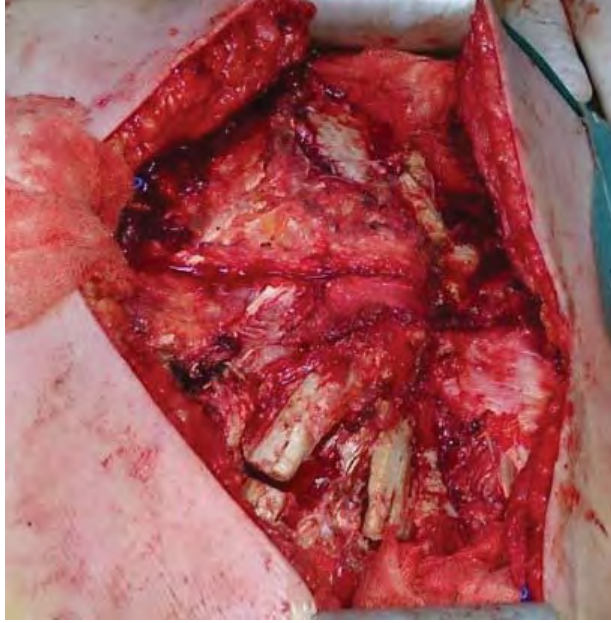
EP-194

BİR OLGU SEBEBİ İLE STERNUM REKONSTRÜKSİYONU

Halil Tözüm¹, Mustafa Akyıl², Tahir Şevval Eren¹¹Medeniyet Üniversitesi Göztepe Eğitim Araştırma Hastanesi Göğüs Cerrahi A.D İSTANBUL²Süreyyapaşa Göğüs Hastalıkları ve Göğüs Cerrahisi Eğitim Araştırma Hastanesi Göğüs Cerrahisi Kliniği İSTANBUL

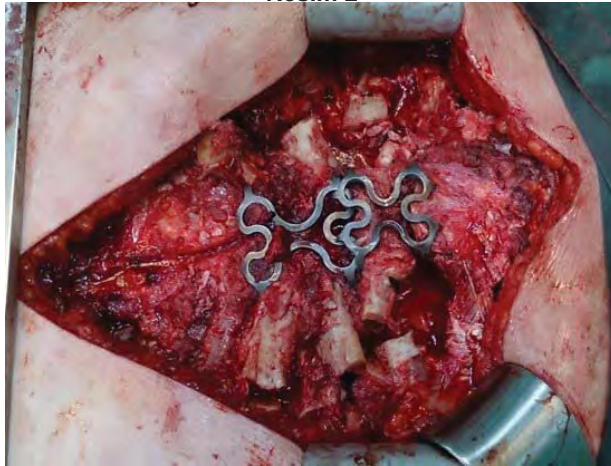
İki yıl önce multiple myelom tanısı alan ve tedavi sürecinde iken patolojik sternum fraktürü gelişen 58 yaşındaki erkek hasta, "merdiven" şeklinde bir deformite ile iyileşmiş. Myelom tedavisi ile remisyonda olan olgu, defektin tamiri için polikliniğimize başvurdu. Sternum rekonstrüksiyonunda eğer doku kaybı varsa, mersilen meş – metil metakrilat ile hazırlanan sandviç greft ya da titanyum plaklar güncel rekonstrüksiyon materyalleridirler. Ancak olgumuzda ki gibi doku kaybı olmayan defektlerde, rekonstrükte edilen sternumun sabitlemesi için birçok farklı yöntem kullanılmaktadır. Biz multiple myelom tanısı olan hastamızda, kemik dokunun zayıflığı sebebi ile vida ya da çelik sütür materyalleri koyarak sabitlemenin mümkün olmayacağını düşünerek, nitinol plak ile rekonstrüksiyon uyguladık. Sonucun başarılı olması ve benzer bir sternum rekonstrüksiyonunun literatürde nadir olması sebebi ile, olgumuzu sunulmaya değer bulduk

Resim 1



Olgunun rekonstrüksiyon öncesi ameliyat görüntüsü

Resim 2



Olgunun rekonstrüksiyon sonrası ameliyat görünümü

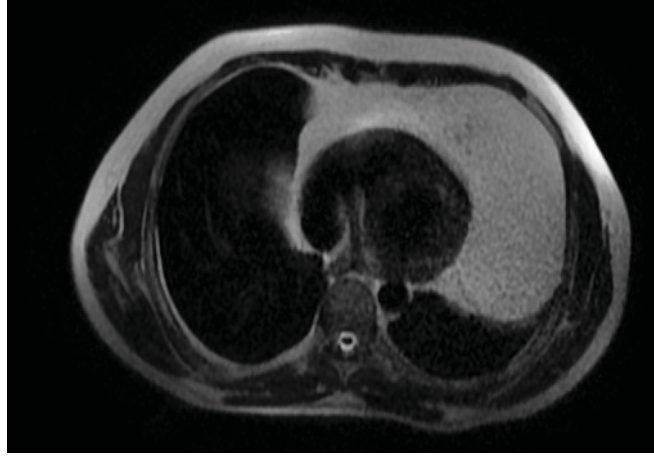
EP-195

TÜMÖR TAKLİDİ YAPAN BİR MORGAGNİ HERNİSİ OLGUSU

Halil Tözüm¹, Mustafa Akyıl², Tahir Şevval Eren¹¹Medeniyet Üniversitesi Göztepe Eğitim Araştırma Hastanesi Göğüs Cerrahi A.D İSTANBUL²Süreyyapaşa Göğüs Hastalıkları ve Cerrahisi Eğitim Araştırma Hastanesi Göğüs Cerrahi Kliniği İSTANBUL

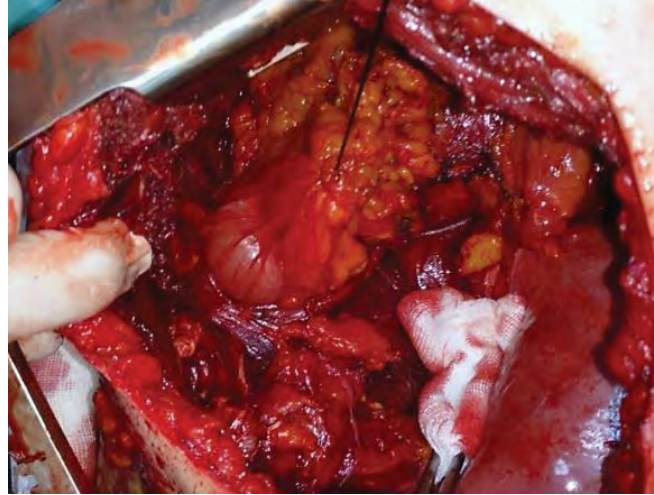Diafragma hernileri sıklıkla, gebeliğin 3-12 haftaları arasında, diafragma oluşumu sırasında ortaya çıkan patolojilerden kaynaklanan konjenital malformasyonlardır. Erken yaşlarda bulgu verirler. İleri yaşlarda görülen edinsel diafragma hernileri ise genellikle travma ile ilişkilidir. Morgagni hernisi konjenital bir diafragma defekti olup; antero medial bölgede izlenir. İleri yaşlarda pek nadir görülür. Uzun zamandır devam eden "öksürük" şikayeti ile tetkik edilmekte olan 32 yaşındaki erkek hasta, sol hemitoraksta kitle saptanması üzerine polikliniğimize yönlendirilmişti. Radyolojik tetkileri sonucunda, "düşük grade liposarkom, lipomatozis" gibi ön tanılarının değerlendirilmesi önerildi. Travma öyküsü olmayan hastaya yapılan videotorakoskopide morgagni hernisi tanısı konuldu ve torakotomi ile defekt kapatıldı. Olgumuzu bu yaşta pek nadir görülmesi ve ayırıcı tanısının zorluğu sebebi ile sunulmaya uygun gördük.

Resim 1



Olgunun preoperatif magnetik rezonans görüntülemesinden bir kesit.

Resim 2



Olgunun operasyon sırasında herni kesesi açıldıktan sonraki görünümü.

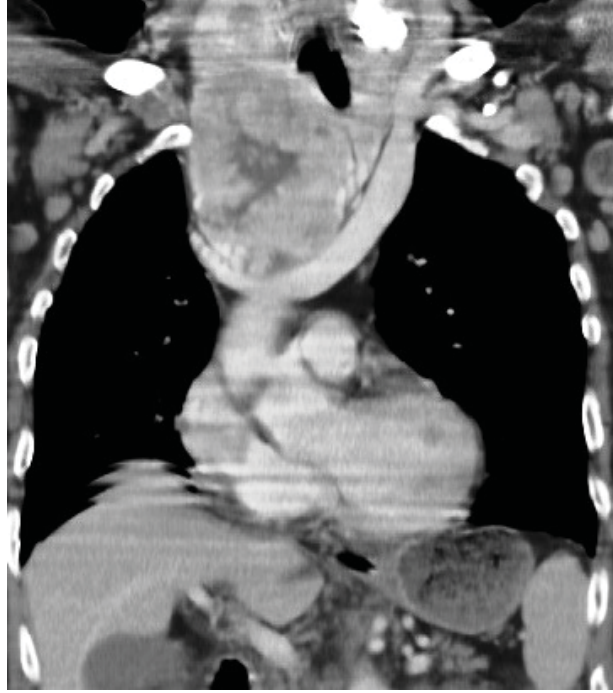
EP-196

SUBSTERNAL GUATRLI OLGUDA ŞAŞIRTICI PATOLOJİ

Halil Tözüm¹, Talha Doğruyoğlu², Mustafa Akyıl², Tahir Şevval Eren¹¹Medeniyet Üniversitesi Göztepe Eğitim Araştırma Hastanesi Göğüs Cerrahi A.D İSTANBUL²Süreyyapaşa Göğüs Hastalıkları ve Cerrahisi Eğitim Araştırma Hastanesi Göğüs Cerrahi Kliniği İSTANBUL

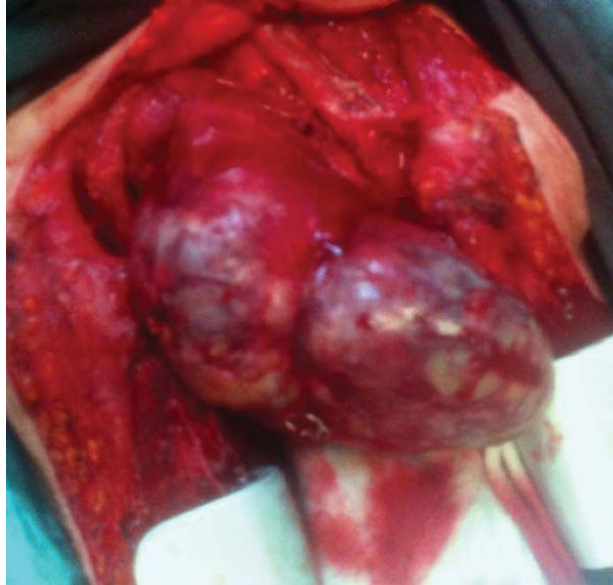“Nefes darlığı” ve “halsizlik” şikayetleri ile yapılan tetkikleri sonrası “anterior mediastende kitle” saptanan hastaya “anterior mediastinostomi” yapılmış ancak tanı konulamaması üzere hastaya açık cerrahi önerilmiştir. Kliniğimizde değerlendirilen hastanın muayenesinde tiroid dokusu bilateral hipertrofik saptandı. PET-BT’ de kemiklerde ve mediastende yaygın hipermetabolik odaklar saptandı. Açık cerrahiyi kabul eden hastaya Koher insizyonu ve median sternotomi ile “total tiroidektomi” yapıldı. Postoperatif histopatoloji raporu, boyundan eksize edilen kısımdan adenomatöz hiperplazi ve distrofik kalsifikasyon olarak bildirilirken, mediastinal kısım az diferansiye tiroid karsinomu + papiller tiroid karsinomu şeklinde rapor edildi. Nadir görülebilecek bu olguyu genel literatür deneyimine katabilmek için sunulmaya değer bulduk.

Resim 1



Olgunun bilgisayarlı tomografi kesitlerinden bir görünüm

Resim 2



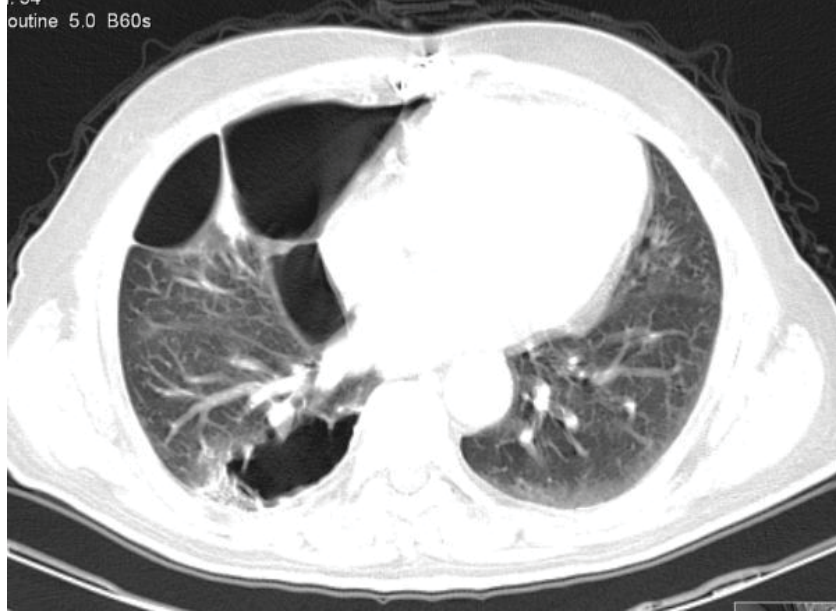
Olgunun ameliyat sırasındaki görünümü

EP-197

HAVA KİSTİ ZEMİNİNDE GELİŞEN İN SITU SKUAMÖZ HÜCRELİ KARSİNOM VE VATS LOBEKTOMİ İLE TEDAVİSİHakkı Ulutaş¹, Muhammet Reha Çelik¹, Nurhan Şahin², Ayşe Nur Akad², Akın Kuzucu¹¹İnönü Üniversitesi Tıp Fakültesi Göğüs Cerrahisi AD. Malatya²İnönü Üniversitesi Tıp Fakültesi Patoloji AD. Malatya

Son yıllarda literatürde büllöz yapılar içinde gelişen akciğer kanseri ile ilgili bir çok olgu bildirildi. Bizde bu çalışmada sağ alt lobda hava kisti nedeniyle takip edilen bir olguda postoperatif saptanan akciğer kanseri olgusu sunduk. Yetmişüç yaşında erkek hasta. Nefes darlığı yakınması ile 2 yıl önce yapılan tetkiklerinde sağ alt lobda 6.5x7 cm lik hava kisti saptanmış. Pulmoner aspergilloma düşünülerek antifungal tedavi verildi. Kontrol toraks tomografisinde hava kistinin 3x3 cm'e gerilediği gözlemlendi. Hasta 1 yıl sonra hemoptizi yakınması ile kliniğimize başvurdu. Çekilen toraks tomografisinde, kistik lezyonun 5x5 cm boyutuna büyüdüğü saptandı. Cerrahi tedaviyi kabul etmeyen hasta medikal tedavi ile takibe alındı. Yakınmaları bir süre düzelen hasta 1 yıl önce hemoptizi ve nefes darlığı şikayeti ile tekrar kliniğimize başvurdu. Çekilen toraks tomografisinde sağ alt lobda 7x5 cm boyutunda kistik lezyon ve pnömotoraks saptandı (Resim 1). Hastaya VATS ile sağ alt lobektomi yapıldı. Postoperatif patolojik değerlendirmede; yaygın amfizematöz değişiklikler ve kavite duvarında İn situ Skuamöz hücreli ca saptandı. Büllöz akciğer hastalıklarının akciğer kanseri gelişimi için bir risk faktörü olduğu unutulmamalıdır. Sigara öyküsü olan orta-ileri yaş hastalarda yakın takibi, radyolojik ve klinik değişikliklerde malignite gelişimi olasılığını göz önünde tutulması, erken tanı ve tedavi açısından önem taşır.

Resim 1



Operasyon öncesi bilgisayarlı toraks tomografisi

EP-198

NADİR BİR GÖĞÜS AĞRISI NEDENİ ELASTOFİBROMA DORSİ: OLGU SUNUMU

Mustafa Çalık¹, Nuri Düzgün¹, Saniye Göknil Çalık², Taha Tahir Bekçi³, Yaşar Ünlü⁴, Hıdır Esme¹

¹Konya Eğitim ve Araştırma Hastanesi Göğüs Cerrahisi Kliniği

²Kütahya Dumlupınar Üniversitesi Evliya Çelebi Eğitim ve Araştırma Hastanesi Acil Kliniği

³Konya Eğitim ve Araştırma Hastanesi Göğüs Hastalıkları Kliniği

⁴Konya Eğitim ve Araştırma Hastanesi Patoloji Kliniği

Elastofibroma dorsi; karakteristik olarak subskapular-infraskapular yerleşen, latissimus dorsi ve serratus anterior kasları arasında, sıklıkla toraks duvarına yapışan, idiopatik, nadir, kapsülsüz ve yavaş büyüyen bir yumuşak doku tümörüdür. Nadiren karakteristik lokalizasyonu dışında da bildirilmiştir. Sıklıkla 50 yaş üzerinde kadınlarda ve unilateral olarak tespit edilse de %10 vakada bilateral olarak bulunur. Patolojik olarak psödötümör veya tümör benzeri lezyon olarak sınıflandırılır. Yağlı zengin kollajen matriks içerisinde fibroz dokunun elastin komponentinin proliferasyonu ile oluşan kalın elastik fiberlerden oluşur. İdiopatik nedenli olsa da skapulanın toraks duvarına yaptığı travma, genetik dispozisyon ve enzim defektleri suçlanmaktadır. Fakat yoğun efor kullanan hastalarda tekrarlaması nedeniyle travma hipotezini desteklese de selenter hayat süren hastalarda da görünmesi multifaktöriyel etiyojolojiye sahip olduğu düşünülmektedir. 59 yaşında özgeçmişinde hipotroidi, diabetes mellitus, safra kesesi malign tümörü ve akciğer sekonder malign neoplazmı olan ev hanımı kadın hasta, sağ hemitoraks metastatik akciğer hastalığı nedeniyle başvurdu. Kliniğinizde yapılan anamnez, fizik muayene ve radyolojik incelenmesinde: Solunum hareketiyle artan göğüs veya kronik sırt ağrısı, bilateral subskapular bölgede sağda 10 x 10 cm ve solda 6 x 5 cm çevre dokulara yapışık, karakteristik "klik" sesini alındığı ağırlı kitleler tespit edildi. Metastatik hastalığı nedeniyle yapılan cerrahi sırasında önce sağ ardından sol hemitorakstaki kitlelerden frozen gönderildi. Sonucun benign gelmesi üzerine iki cm cerrahi sınırla total rezeksiyon yapıldı. Postoperatif ondördüncü günde taburcu edildi. Uni veya bilateral toraks duvarında kitle, göğüs ve sırt ağrısı olan hastalarda ayırıcı tanıda elastofibroma dorsi akılda tutulmalıdır. Cerrahi kabul etmeyen 5 cm altında kitlesi olanlarda medikal tedavi, geriye kalan hastalarda cerrahi tedavi olarak total eksizyon yapılmalıdır.

EP-199

PRİMER PULMONER LENFOMA: OLGU SUNUMU

S.ş Erkmen Gülhan¹, Leyla Nesrin Acar¹, Pınar Bıçakçuoğlu¹, Kubilay İnan¹, İhsan Atilla Keyf², Funda Demirağ³
¹Atatürk Göğüs Hastalıkları ve Göğüs Cerrahisi Eğitim ve Araştırma Hastanesi, 3.Göğüs Cerrahisi Kliniği, Ankara
²Atatürk Göğüs Hastalıkları ve Göğüs Cerrahisi Eğitim ve Araştırma Hastanesi, Göğüs Hastalıkları Kliniği, Ankara
³Atatürk Göğüs Hastalıkları ve Göğüs Cerrahisi Eğitim ve Araştırma Hastanesi, Patoloji Kliniği, Ankara

GİRİŞ: Lenfomalar, lenf nodlarından kaynaklanan malign neoplazmlardır. Akciğerler, dissemine lenfomanın bir komponenti olarak etkilenebilir. Bu olgularda genellikle daha önceki hastalık öyküsü, yaygın lenf nodu tutulumu mevcuttur. Primer pulmoner lenfoma (PPL), tanı sırasında ya da izleyen üç ayda ekstrapulmoner tutulum olmadan bir ya da her iki akciğer ve/veya bronşların lenfoproliferatif hastalığıdır. Bunlar bronş mukozasıyla ilişkili lenfoid dokudan kaynaklanan MALT (mucosa-associated lymphoid tissue) lenfomalardır. PPL, ektranodal başlayan lenfomaların %3-4'ünü, Hodgkin dışı lenfomaların %1'inden azını, primer akciğer malignitelerinin %0.5-1'den azını oluştururlar. Gastrik olmayan MALT lenfomalarda tutulum tükürük ve göz yaşı bezleri, akciğerler, deridir. Difüz akciğer tutulumunda öksürük, dispne, göğüs ağrısı olabilir. Akciğer grafisi tanısal değildir. Toraks bilgisayarlı tomografide(BT)'de histolojik olarak selüler lenfositik infiltratın interstisyuma yayılması, komşu alveollere basısı ile ilişkili hava bronkogramı içeren konsolidasyonlardır. Radyolojik ayırıcı tanısında bronkoalveoler hücreli karsinoma, kriptojenik organize pnömoni, malign metastazlar, lenfositik interstisyel pnömonitis, lenfomatoid granülomatozis, primer pulmoner Hodgkin hastalığı gözönünde bulundurulmalıdır. Tedavisinde lokalize tümöre sahip hastalarda cerrahi rezeksiyon; yaygın olanlarda, relaps, progresyon gösterenlerde kombine kemoterapi rejimleri uygulanır. Burada PPL saptanan olgu sunuldu.

OLGU: Kırkyedi yaşında erkek hasta, kronik öksürük şikayeti ile çekilen akciğer grafisinde sol hemitoraks alt zonda infiltrasyon saptanmış. Toraks BT'de sol akciğerde plevraya geniş tabanlı oturan 7x6.5cm kitle lezyonu izlenmiş, hastanemize refere edilmiş. Hastanın Pozitron Emisyon Tomografisinde(PET-BT), sol akciğerde hilustan alt lob superior segmente uzanım gösteren, komşuluğundaki parankimde infiltratif dansiteler, kollaps/konsolidasyon alanları izlenen 6x5.5 cm boyutlu kitle lezyonunda düşük yoğunlukta (SUVmax:4.86) artmış metabolik aktivite tutulumu, sağ akciğer alt lob superior segmentte peribronkovasküler yerleşimli 3.5x2x2.5cm yumuşak doku lezyonunda ılımlı artmış metabolik aktivite (SUVmax:3.99) tutulumu saptanmış. Transbronşial bronkoskopik biyopsi ve sol akciğerdeki kitleden yapılan transtorasik iğne aspirasyon biyopsi sonuçları lenfoproliferatif hastalık ön planda düşünüldü. Hastaya kesin tanı amaçlı sol torakotomi uygulandığında eksplorasyonda alt lobu konsolide eden hiler yerleşimli lingulaya invaze kitle saptandı. Kitleden biyopsi alınarak frozen section çalışıldı, pulmoner MALT (mucosa-associated lymphoid tissue) lenfoma olarak rapor edildi. Hastamız postoperatif 7.günde taburcu edildi, kemoterapi tedavisi başlandı. Üçüncü ay kontrolünde aktif şikayeti yoktu, Medikal Onkoloji Kliniğinde takibe alındı.

SONUÇ: PPL, nadir görülen, spesifik bir radyolojik görünümü olmaması nedeni ile tanısı zor konulan bir hastalıktır. Toraks BT'de saptanan kitlelerde akılda bulundurulmalı ve bu tanıyı alan hastalarda diğer organlar bu hastalık yönünden incelenmelidir.

EP-200**EKSTRAPLEVRAL PULMONER HAMARTOM, NADİR GÖRÜLEN OLGU SUNUMU**

Ebru Sayılır, Koray Aydođdu, Funda İncekara, Gökürk Fındık, Sadi Kaya

Ankara Atatürk Göğüs Hastalıkları ve Göğüs Cerrahisi Eğitim Araştırma Hastanesi, Göğüs Cerrahisi Kliniđi, Ankara

GİRİŞ-AMAÇ: Hamartomlar akciğerin en sık görülen benign tümörleridir. Pulmoner hamartomlar periferel intraparakimal veya endobronşiyal yerleşim gösterirler. İntraparakimal hamartomlar daha çok asemptomatik seyrederken endobronşiyal yerleşimli olanlarda nefes darlığı, öksürük, hemoptizi gibi şikayetler bulunabilir. Biz de nadir görülmesi nedeniyle ekstraplevral paravertebral yerleşimli pulmoner hamartom olgusunu sunmayı amaçladık

OLGU: 55 yaşında, Kronik Obstrüktif Akciğer Hastalığı tanısıyla takip edilen kadın hasta ateş, nefes darlığı şikayetleriyle hastanemize başvurdu. Çekilen toraks bilgisayarlı tomografisinde sağ akciğer apikal bölgede yaklaşık 2,5cm çaplı plevraya yaslanan nodül saptandı. Takibe alınan hastanın sağ yan ağrısı şikayeti olması ve nodül boyutlarında büyüme saptanması üzerine çekilen PET bilgisayarlı tomografi tetkikinde sağ akciğer apikal bölgede 3,5x4x3 cm boyutlu paravertebral yerleşimli dorsal pleural tabanlı kitlede metabolik aktivite tutulumu (SUV max:3,20) mevcuttu. Hastaya sağ videotorakoskopik cerrahi ile eksplorasyon ve paravertebral ekstraplevral kitle rezeksiyonu yapıldı. Kitlenin patolojisi pulmoner hamartom olarak raporlandı.

SONUÇ: Hamartomlar epitelyal ve mezenkimal elementlerin anormal karışımı ve gelişmesiyle ortaya çıkan organize olmamış malformasyonlardır. Genellikle periferel intraparakimal soliter pulmoner nodül olarak izlenirler. Olgumuzda pulmoner hamartomun nadir de olsa ekstraplevral yerleşim gösterdiğini gözlemledik. Lezyona cerrahi dışı yöntemlerle hamartom tanısı konulabilmesi zordur ve kesin tanı ve tedavi için cerrahi yöntemler tercih edilmelidir.

EP-201

SAFRA KESESİ KANSERİNİN KAVİTER AKCİĞER METASTAZI: NADİR BİR OLGU SUNUMU

Mustafa Çalık¹, Nuri Düzgün¹, Saniye Göknil Çalık², Taha Tahir Bekci³, Yaşar Ünlü⁴, Hıdır Esme¹

¹Konya Eğitim ve Araştırma Hastanesi Göğüs Cerrahisi Kliniği

²Kütahya Dumlupınar Üniversitesi Evliya Çelebi Eğitim ve Araştırma Hastanesi Acil Kliniği

³Konya Eğitim ve Araştırma Hastanesi Göğüs Hastalıkları Kliniği

⁴Konya Eğitim Ve Araştırma Hastanesi Patoloji Kliniği

Küratif tedavisi cerrahi rezeksiyon olan safra kesesi (SK) karsinomları dünya çapında coğrafi ve etnik çeşitliliğe göre değişmekle birlikte; gastrointestinal sistem tümörleri arasında kötü prognozlu ve en sık görülen altıncı kanserdir. Kadınlarda ve 65 yaş üzerinde üç kez daha siktir. Vakaların dörtte üçünde kolelitiyazis eşlik eder. SK karsinomlarının bir yıllık sağkalım % 10 civarındadır. Kötü prognozu; sadece safra kesesinin anatomisine bağlı olmayıp nonspesifik semptom ve bulgulara da bağlıdır. Bu yüzden; hastaların çoğunluğunda semptomatik olduğu zaman tümörlerin büyük bir kısmı ileri aşamdadır. SK karsinomlarının yayılma şekilleri direkt, lenfatik, vasküler, nöral, intraperitoneal ve intraduktaldır. Metastaz en sık karaciğer (%86 -76) ve bölgesel lenf nodlarıdır (% 60). Ekstraabdominal metastazları nadir ve yarısından fazlası akciğerleredir. Bütünkanser metastazlarının%30-50'siakciğerleredir. Pulmoner metastaz alışılmadık radyolojik görünümleri ile ortaya çıkabilir, bu nedenle bu lezyonların ayırt edilmesi zor olabilir. % 80'ninden skuamöz hücreli karsinom sorumlu olduğu primer akciğer tümörlerin de kaviteasyon sıklığı% 2-5'dur. Malign metastazların sadece % 4'de kaviteasyona rastlanır. Kaviteasyonlara; akciğer kanseri, kist hidatik, enfeksiyon (özellikle tüberküloz ve mantar enfeksiyonları), septik emboli, Wegenergranülomatosisi, ve malign lenfoma gibi çeşitli hastalıklar neden olabilir. 59 yaşında kadın hasta Aralık 2010 tarihinde safra kesesi adenokarsinomu nedeniyle opere olmuş. Postoperatif kemoterapi ve radyoterapi almış. Hastanın yapılan takiplerinde sağ akciğerde multiple metastatik lezyonlar tespit edilmesi üzerine hastaya Temmuz 2013 tarihinde akciğer rezeksiyonu ve mediastinal lenf diseksiyonu yapıldı. Postoperatif onördüncü günde önerilerle taburcu edildi. Literatürde, metastatik akciğer tümörlerinin kaviteasyonu ile ilgili nispeten az sayıda vakada bildirilmiştir. Metastatikpulmoner nodüller nadir olmakla birlikte neoplastik hastalık öyküsü olan hastalarda dikkatle ayırıcı tanısı yapılmalıdır. Erken biyopsi ve / veya rezeksiyonlarla doğrulanmış metastatik lezyonların tedavisiyle sağ kalımın artacağını düşünmekteyiz.

EP-202

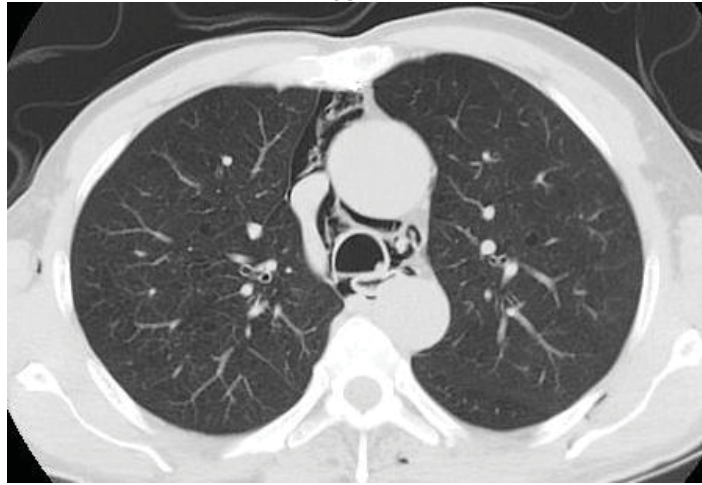
İYATROJENİK PNÖMOMEDİASTİNUM VE PNÖMOPERİKARDİUM

Tuncer Özkısa, Deniz Doğan, Alper Gündoğan, Cantürk Taşçı, Hayati Bilgiç
Gata Askeri Tıp Fakültesi, Göğüs Hastalıkları Ana Bilim Dalı, Ankara

OLGU: 64 yaşında erkek hasta, özgeçmişinde aort kapak replasman öyküsü ve 30 paket/yıl sigara kullanımı mevcuttu. Olgunun, paravalvüler kaçak operasyonu amacı ile ilgili klinik tarafından interne edildiği öğrenildi. Hasta, transözefageal ekokardiyografi (TEE) sonrasında ani gelişen göğüs ve boyun bölgelerinde şişlik ve nefes darlığı nedenleri ile yatağında konsülte edildi. Vital bulguları stabil olan olgunun fizik muayenesinde baş-boyun bölgesinde pelerin tarzında cilt-ciltaltı amfizem görünümü mevcuttu. Palpasyonla baş-boyun bölgesi ve toraksda cilt-ciltaltı krepitasyon dışında anormal solunum sistemi muayene bulgusu yoktu. PA akciğer grafisinde boyun bölgesinde ciltaltı ve perikardial amfizemle uyumlu görünümü mevcuttu. Çekilen Toraks ve boyun BT'de (Resim 1) kalp düzeyinden itibaren tüm mediastinal kompartmanlarda hava dansiteleri izlendi. Olguya oral opak madde verilerek Toraks BT (Resim 2) tekrarlandı. T5 vertebra düzeyinde özefagusun sol lateralinden opak maddenin mediastene doğru uzanım gösterdiği görüldü. Olgu, iyatrojenik yaygın cilt-ciltaltı amfizem, pnömomediastinum ve pnömoperikardium olarak takibe alındı. Hastanın 2 hafta sonraki PA akciğer grafisi normal olarak değerlendirildi.

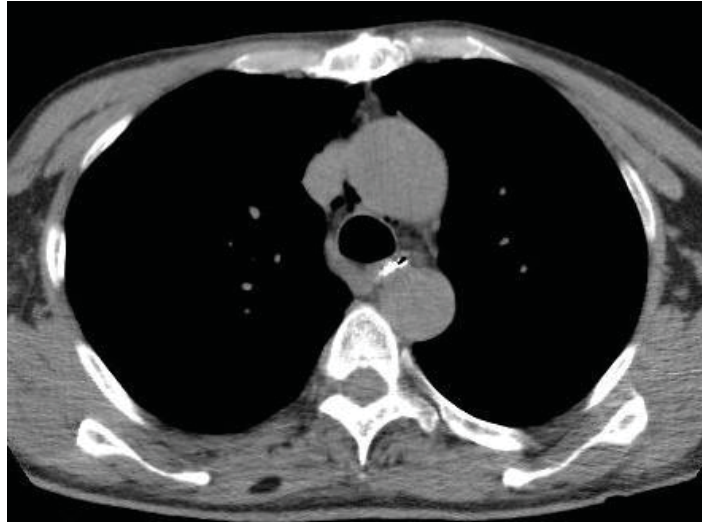TARTIŞMA: TEE işlemi sonrasında oldukça nadir gözlenen bir komplikasyon olan iyatrojenik pnömomediastinum ve pnömoperikardium aklımızda bulundurulması gereken bir durumdur. Olgunun ilginç olması nedeni ile sunulmasını uygun gördük.

Resim 1



Mediastinal kompartmanlarda hava dansiteleri.

Resim 2



Radyopak madde özefagusun sol lateralinden mediastene doğru uzanım gösteriyor.

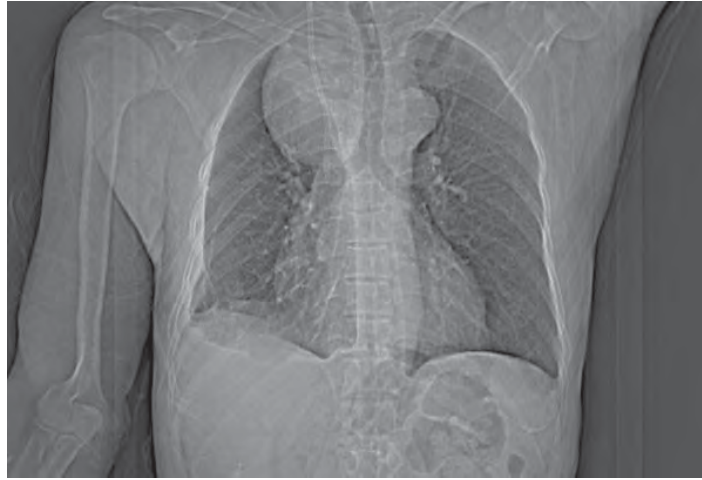EP-203

KATETERİZASYON SONRASI GELİŞEN VE KİTLE İMAJI VEREN MEDIASTİNAL HEMATOM OLGUSU

Ercan Kurtipek¹, Nuri Düzgün², Burhan Apilioğulları³, Süleyman Bakdık⁴¹Meram Eğitim ve Araştırma Hastanesi Göğüs Hastalıkları Ana Bilim Dalı, Konya²Meram Eğitim ve Araştırma Hastanesi Göğüs Cerrahisi Ana Bilim Dalı, Konya³Necmettin Erbakan Üniversitesi Göğüs Cerrahisi Anabilim Dalı, Konya⁴Meram Eğitim ve Araştırma Hastanesi Radyoloji Ana Bilim Dalı, Konya

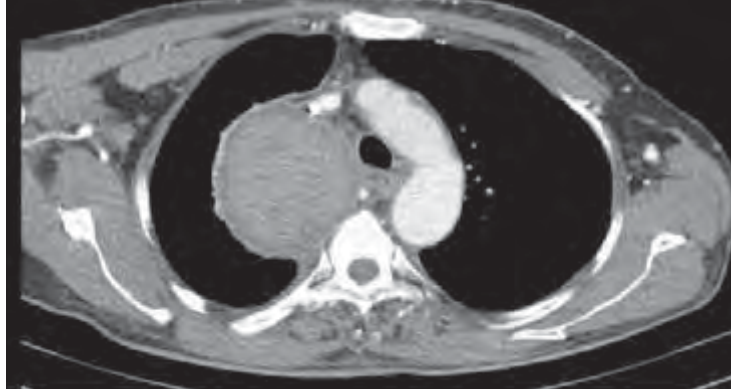Santral venöz kateterizasyon (SVK), intravenöz tedavide ve hemodinamik monitorizasyonda sıkça kullanılan bir yöntemdir. SVK uzun süre takibi gereken, özellikle de açık kalp cerrahisi ameliyatlarında ve kronik hastalığı olup, geniş bir damar yolu gereksinimi olan vakalarda yapılan önemli bir girişimdir. Ancak SVK uygulamaları sonrası basit bir lokal hematoma oluşabileceği gibi; şilotoraks, hemotoraks, mediastinit gibi ölümcül komplikasyonlar da görülebilir. SVK takılan bir dializ hastasında çekilen akciğer grafisinde, üst mediastende trakeayı sola iten, düzgün sınırlı bir lezyon saptandı. Çekilen Toraks BT ve MR sonrası lezyonun SVK takılması sonrası gelişen mediastinal bir hematoma olabileceği düşünüldü. Hastaya yapılan diağnostik mini torakotomi ile lezyon total olarak eksize edildi. SVK ne kadar tecrübeli kişilerce ve dikkatli bir şekilde yapılsa da bazen istenmeyen komplikasyonlar görülebilmektedir. Bu yüzden girişim sonrası gerekli olan tetkik ve muayeneler yapılmalı ve gerektiğinde tekrarlanmalıdır. Ayrıca olgumuzda olduğu gibi, işlem sonrası çekilen radyolojik grafilere mediastende saptanan patolojilerin, santral venöz kateter takılması ile oluşan bir komplikasyon olabileceği akılda tutulmalıdır.

Resim 1



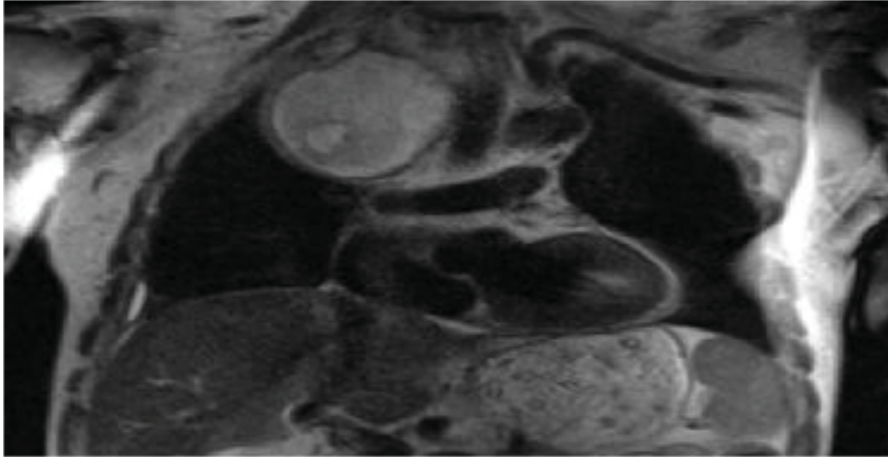
Akciğer grafisinde üst mediastende düzgün sınırlı, trakeayı sola iten lezyon görülmekte.

Resim 2



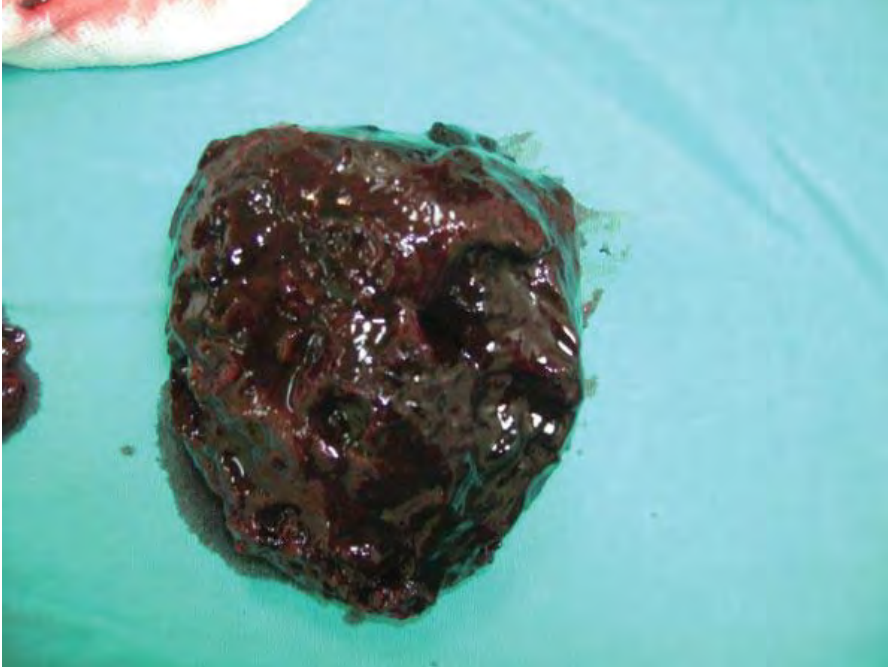Sağda üst mediastende trakeayı hafif sola yaylandıran yaklaşık 9x7 cm boyutlarında nisbeten düzgün sınırlı kitle lezyonu izlenmektedir

Resim 3



Sağ hilus superior komşuluğundan başlayarak üst mediastene uzanan trakeayı hafif sola deplase eden 89x87x78 mm (KKxTRxAP) T1A görüntülerde içerisinde hemorajik komponenti ile uyumlu hiperintens alanlar bulunan kas ile izointens, T2A görüntülerde heterojen hiperintens düzgün sınırlı, lobüle konturlu kitle lezyonu mevcuttur

Resim 4



Lezyonun total olarak çıkarıldıktan sonraki görüntüsü

EP-204

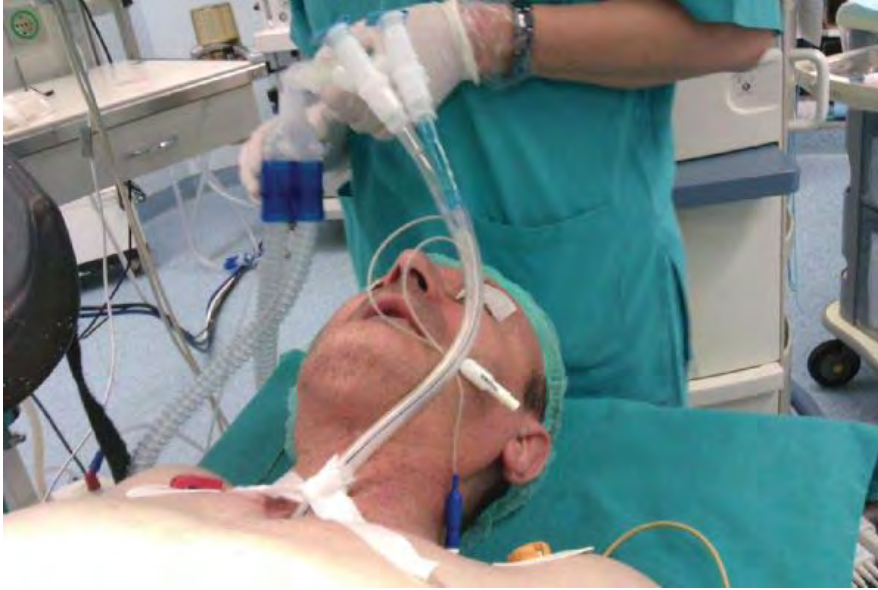TRAKEOSTOMİSİ OLAN BİR HASTADA VİDEO ASİSTE TORAKOSKOPİK CERRAHİ İÇİN TRAKEOSTOMİ AÇIKLIĞINDAN ÇİFT LÜMENLİ TÜP ENTÜBASYONU VE TEK AKCİĞER VENTİLASYONU

Esra Titiz, Ali Alagöz, Mehtap Tunç, Hilal Sazak, Fatma Ulus

Ankara Atatürk Göğüs Hastalıkları ve Göğüs Cerrahisi Eğitim ve Araştırma Hastanesi Anesteziyoloji ve Reaminasyon Ana Bilim Dalı

Video Asiste Torakoskopik Cerrahi (VATS) için anestezi, tek akciğer ventilasyonuna dayanmaktadır. VATS minimal invaziv bir girişim olduğu için, gününbirlik ve kritik hastalarda tanı ve tedavi işlemleri için idealdir. VATS'da cerrahın konforlu çalışması için çift lümenli tüp (ÇLT) entübasyonu vazgeçilmez bir uygulamadır. Bu uygulama anatomik farklılıklar nedeniyle özellik arzedebilir. Bu olgu sunumunda plevral effüzyon nedeniyle VATS planlanan trakeostomisi olan bir hastada trakeostomi açıklığından ÇLT uygulaması tekniğini vurgulamak istedik. 56 yaşında, 70 kg ağırlığında, Larinks karsinom nedeniyle total larenjektomi sonrasında kalıcı trakeostomisi olan erkek hastaya plevral effüzyon nedeniyle VATS planlandı. Hasta preoperatif değerlendirmede ASA IV olarak kabul edildi. Premedikasyon edildikten sonra operasyon odasına alınan hasta standart olarak monitorize edildi. Trakeostomi açıklığından preoksijenize edilerek genel anestezi induksiyonu yapıldı ve bu esnada hastanın ventilasyonu trakeostomi açıklığından sağlandı. Sonrasında 39 French sol ÇLT ile trakeostomi açıklığından sol endobronşiyal entübasyon sorunsuz bir şekilde yapıldı. Sonrasında oskültasyon ve fiberoptik bronkoskop aracılığıyla ÇLT' ün yeri doğrulandı. Cerrahi sırasında havayolu yönetimi sorunsuz bir şekilde sağlandı. Cerrahin rahat çalışabilmesi için hasta ideal şartlarda tek akciğer ile ventile edildi. Cerrahi bitiminde hasta postoperatif yoğun bakıma sorunsuz bir şekilde nakledildi. Postoperatif analjezi amacıyla hastaya intravenöz PCA uygulandı. Toraks cerrahisinin en önemli aşamalarından biri olan ÇLT entübasyonu uygulaması sıklıkla olmasa da trakeostomisi olan hastalarda da gerekebilir. Bunun için özel tasarlanmış endobronşiyal tüpler mevcuttur (1). Brodsky ve arkadaşları çalışmalarında trakeostomisi olan hastalar için özel tasarlanmış endobronşiyal tüp kulanmışlardır. Biz bu olguda konvansiyonel endobronşiyal tüp kullandık ve herhangi bir komplikasyonla karşılaşmadık. Sonuç olarak iyi bir entübasyon öncesi hazırlıkla bu uygulamanın konvansiyonel endobronşiyal tüplerle sorunsuz olarak yapılabileceği kanısındayız. Trakeostomisi olan hastalarda, TAV entilasyonu gerektiğinde cerrahi girişimin tipi, hastanın klinik durumu, anesteziğin tecrübesi ve teknik imkanlar göz önünde bulundurularak konvansiyonel çift lümenli tüp tercih edilebilir.

Resim 1



EP-205

REFORMAT GÖRÜNTÜLERİN AKCİĞER TÜMÖRÜ EVRELEMESİNDE ROLÜ: AKSİYEL GÖRÜNTÜLER PREOPERATİF EVRELEMEDE YETERLİ Mİ?

Mustafa Çalık¹, Murat Serhat Aygün², Nuri Düzgün¹, Saniye Göknil Çalık³, Melike Duran¹, Hıdır Esme¹

¹Konya Eğitim ve Araştırma Hastanesi Göğüs Cerrahisi Kliniği

²Konya Eğitim ve Araştırma Hastanesi Radyoloji Kliniği

³Kütahya Dumlupınar Üniversitesi Evliya Çelebi Eğitim ve Araştırma Hastanesi Acil Kliniği

GİRİŞ: Akciğer tümörleri evrelemesinde sadece aksiyel kesitlerin değerlendirilmesi nedeni ile cerrahi esnasında beklenmedik durumlar ile karşılaşılabilir. Cerrahi öncesinde aksiyel değerlendirilmeyle lezyonun en büyük boyutu, brakial pleksusu gibi invazyonların varlığı ve hatta lezyonun lokalizasyonu hakkında dahi yanlış bilgi sağlanabilir.

MATERYAL - METOD: Toplam 98 adet hasta çalışmaya dahil edildi. Bu hastalardan 3 tanesinde adjuvan terapi ile kitle tamamen gerilemiştir. 39 hasta inoperable olması nedeni ile çalışmadan dışlanmıştır. Kliniğimizde cerrahi uygulanan kalan 56 hastanın görüntüleri patoloji sonucunu bilmeyen radyoloji uzmanı tarafından PACS sistemi üzerinden sagittal ve koronal reformat görüntüleri oluşturularak değerlendirildi. Diğer radyoloji uzmanları ise sadece aksiyel planda görüntüleri değerlendirdi. Bulgular cerrahi ve patoloji sonuçları karşılaştırıldı.

BULGULAR: 4 hastada kitle aksiyel görüntülerde belirtilen lob dışında bir lobda yerleşmekteydi. 2 hastada sağ akciğerde üst lob anteriordaki lezyon orta lob olarak tanımlanmış iken 2 hastada sol akciğer alt lob superior lezyonu üst lob apikoposterior segment olarak belirtilmişti. Tüm hastaların özellikle sagittal reformat imajları lezyon segmentini doğru olarak belirtmişti. Fissür invazyonu sagittal imajlarda en doğru olarak tesbit edildi. 4 hastada plevral invazyon aksiyel imajlarda tesbit edilemedi. Plevral invazyon üst lob lezyonlarında koronal reformat imajlarda daha doğru olarak tesbit edildi (2 hastada apikal plevral invazyon koronal imajda saptanırken aksiyel planda değerlendirilme yapılamadı). Lezyon en uzun boyutu aksiyel plana göre reformat imajlarda ortalama %8 artış göstermekteydi. Ancak sadece 2 hastada bu boyut artışı evreyi arttırmaktaydı.

TARTIŞMA ve SONUÇ: Sadece aksiyel imajların değerlendirilmesi kitlenin evresinin yanlış değerlendirilmesine neden olabilir. Ancak bu farklılık evreyi nadiren değiştirecek boyuttadır. Ayrıca oblik fisürlere yakın lezyonlarda fissür invazyonu ve hatta lezyon lokalizasyonunda hatalara neden olabilir. En çok yapılan hata üst lob anterior ile orta lob ayrımı yanı sıra üst lob apikoposterior ile alt lob superior segmentleri arasında olmaktadır. Pancoast tümörü değerlendirme ve brakial pleksus invazyonu MR görüntülerde daha net yapılabilmektedir. Ancak ince kesitler temin edildiğinde koronal reformat imajlar da yakın sonuçlar elde etmektedir.

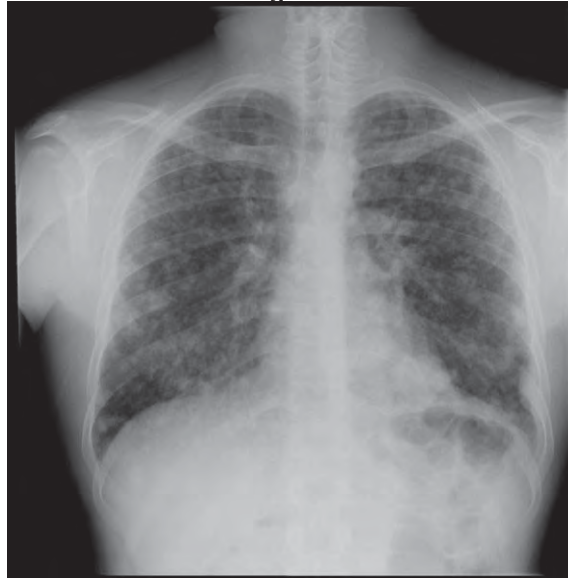EP-206

SİNOVYAL SARKOMLU BİR OLGUDA MULTİPL AKCİĞER METASTAZI İLE TANI

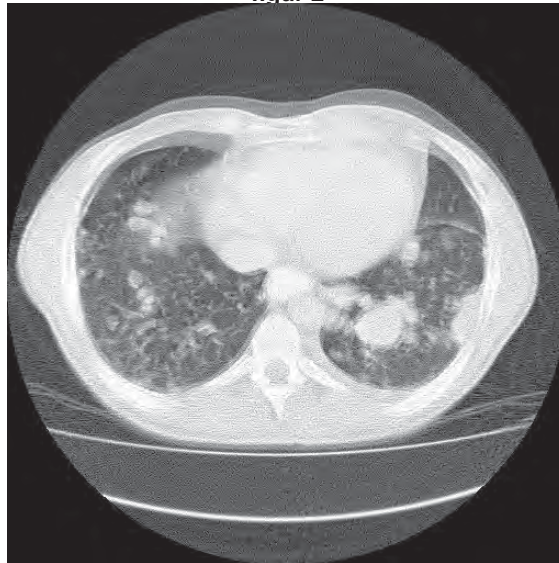
Deniz Doğan, Nesrin Baygın, Ergun Tozkoparan, Hayati Bilgiç
Gülhane Askeri Tıp Akademisi, Göğüs Hastalıkları AD

Sinovyal sarkom tüm yumuşak doku sarkomlarının %5-10'unu oluşturmaktadır. Sıklıkla 3-5. dekadlarda ortaya çıkmaktadır. Olguların %65'i alt ekstremitte yerleşimli olup en sık lokalizasyon diz çevresidir. Bifazik tip, monofazik fibröz tip ve kötü diferansiye tip olmak üzere 3 histopatolojik tipi mevcuttur. Prognozu kötü olup 5 yıllık ve 10 yıllık sağkalım oranları sırasıyla %38-76 ve %20-63'tür. Osteojenik sarkom ve yumuşak doku sarkomları sıklıkla izole akciğer metastazı yapma eğilimindedirler. Özellikle kemik ve yumuşak doku sarkomlarında akciğerler en önemli metastaz yeri olduğundan tedavinin her aşamasında radyolojik olarak takip edilmelidir. bu konu ile ilgili olarak tipik radyolojik görünümüne sahip bir olguyu paylaşmak istedik. 21 yaşında erkek hasta boyunda şişlik şikayeti ile KBB kliniğine başvurmuş. İlgili klinikte tetkikleri devam ederken çekilmiş olan PA akciğer grafisinde izlenen multipl noduler infiltrasyonlar nedeniyle tarafımıza konsulte edildi. Hastaya çekilen toraks BT tetkikinde her iki akciğer parankiminde silme metastatik nodül izlenmekte olup noduler çoğunlukla düzgün sınırlı, sferik şekilli ve heterojen yerleşimliydi. Hastaya KBB kliniğinde eş zamanlı olarak yapılan infratemporal bölge fossa içi eksizyonel biyopsi sonucu "Monofazik fibröz tip sinoviyal sarkom" olarak raporlandı. Hasta sinovyal sarkom ve akciğer metastazı tanısı ile takip ve tedavi altına alındı. Bu olguyu sinovyal sarkomda akciğer metastazının tipik radyolojik görünümünü hatırlatması açısından sunduk.

fiğür 1



fiğür 2



EP-207

MEDIASTEN YERLEŞİMLİ DOKUZ SCHWANNOM OLGUSUNUN DEĞERLENDİRİLMESİ

İlim İrmak¹, Sibel Arıncı³, Umut Sabri Kasapoğlu³, Pınar Atagün Güney³, Sibel Boğa³, Feyyaz Kabadayı³, Mine Demir², Hakan Yılmaz², İrfan Yalçınkaya²

¹Dr.Süreyya Adanalı Göksun Devlet Hastanesi, Göğüs Hastalıkları, Kahramanmaraş

²Süreyyapaşa Göğüs Hastalıkları ve Göğüs Cerrahisi Eğitim Ve Araştırma Hastanesi, Göğüs Cerrahisi Kliniği, İstanbul

³Süreyyapaşa Göğüs Hastalıkları ve Göğüs Cerrahisi Eğitim Ve Araştırma Hastanesi, Göğüs Hastalıkları Kliniği, İstanbul

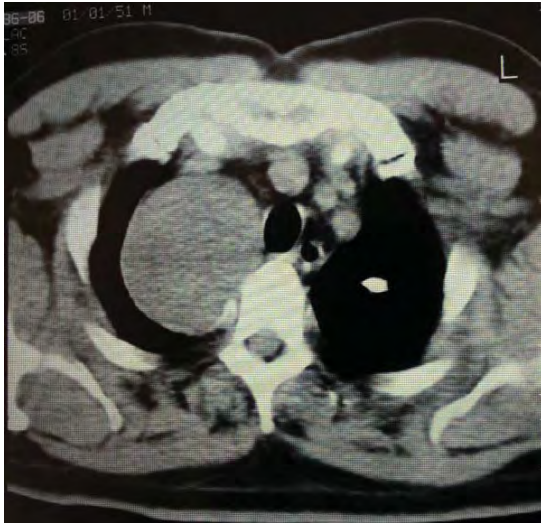GİRİŞ: Benign sinir kılıfı tümörleri, erişkin hastalarda mediasteninin en sık rastlanan nörojenik tümörleridir. Vücudun hemen her yerinde rastlanabilen schwannomlar, periferik motor, duyu, kranial sinir veya sempatik sinirlerin kılıflarından kaynaklanabilir. İntratorasik yerleşimli schwannomlar ise genellikle posterior mediastene yerleşirler ve bu bölgedeki bütün tümörlerin yaklaşık %75'ini oluşturmaktadır. Genellikle asemptomatik olması ve çekilen toraks görüntülemelerinde düzgün sınırlı soliter kitle şeklinde saptanması nedeniyle farklı öntanılarla değerlendirilebilmektedir.

MATERYAL - METOD: 2006-2012 yıllarında Süreyyapaşa Göğüs Hastalıkları ve Göğüs Cerrahisi Eğitim ve Araştırma Hastanesi'nde schwannom tanısı alan toplam dokuz hasta retrospektif olarak incelendi.

BULGULAR: Dokuz schwannom olgusunun beşi(%55) kadın, dördü(%45) erkekti. Yaş ortalaması 48,5 yıl olarak bulundu. En sık rastlanan semptom öksürük olduğu bunu göğüs ağrısının takip ettiği görüldü. Toraks CT bulguları incelendiğinde lezyonların altı olguda(%66) üst lobda lokalize olduğu ve sekiz(%88) olguda lezyonun paravertebral yerleşimli görüldü. Tüm hastaların yapılan fiberoptik bronkoskopik incelemesinde endobronşial lezyon görülmedi. Tüm olguların tanısı cerrahi olarak konuldu. Olgulara uygulanan cerrahi işlemler incelendiğinde beş olguya(%55) torakotomi, dört olguya (%45) VATS ile tanı konduğu görüldü.

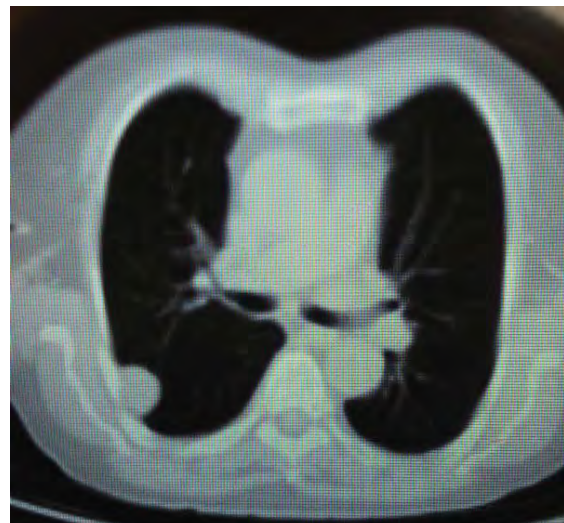SONUÇ: En sık üst lob tutulumu ile karşımıza çıkan sıklıkla benign karakterli olan schwannom olgularının tanısında fiberoptik bronkoskopinin yeri sınırlıdır ve tanıda invaziv cerrahi işlem gerekir.

Resim1



Sağ akciğer üst lobda paravertebral yerleşimli, mediastinum komşuluğunda düzgün sınırlı solid lezyon.

Resim2



Sağ akciğer alt lobda göğüs duvarı komşuluğunda düzgün sınırlı lezyon

olguların semptomları

	Hasta sayısı	%
Öksürük	5	55
Göğüs ağrısı	3	33
Nefes darlığı	1	11
Hemoptizi	1	11
Kilo kaybı	1	11
İştahsızlık	1	11
Semptomsuz	1	11

EP-208

MEDIASTİNAL KİTLENİN HATIRLATTIĞI TANI:CASTLEMAN HASTALIĞI

Zeynep Yegin, Züleyha Bingöl

İstanbul Üniversitesi, İstanbul Tıp Fakültesi Göğüs Hastalıkları Anabilim Dalı, İstanbul

GİRİŞ: Castleman hastalığı nadir görülen, atipik lenfoproliferatif bir hastalıktır. İki klinik grupta sınıflandırılmaktadır: lokalize ve dissemine hastalık. Aynı zamanda iki histolojik varyantı da bulunmaktadır. Daha yaygın olan hyalen vasküler tip(%90) ve daha nadir olan plazma hücreli tip(%10). Biz de mediastinal kitlelerin ayırıcı tanısında lenfoma vb hematolojik maligniteler, tiroid glanddan kaynaklanan kitleler, teratom, timoma, akciğer maligniteleri haricinde nadir görülen bu hastalığı da vurgulamak için mediastinal kitle ile prezente olan Castleman hastalığı olgusunu sunmak istedik.

OLGU: Daha önceden bilinen Tip 1 DM ve İskemik Kalp Hastalığı olan 26 yaşında kadın hasta kliniğimize göğüs ağrısı, sol kol ve parmak uçlarında uyuşma ve son bir ayda 50kg kaybı nedeniyle başvurdu.Fizik muayenesinde belirgin özellik saptanmadı Laboratuarda sedimentasyon 23 mm/sa, hemogram, periferik yayma incelmesi,protein elektroforezi normal görüldü Çekilen akciğer grafisinde üst mediasteni genişti. Toraks BT de trakea sağ komşuluğundan başlayıp subkarinal alana uzanan düzgün sınırlı kontrast tutan 6*3*7mm lezyonu mevcuttu. Batın BT incelemesinde patolojik lenf nodu, organomegali saptanmadı. Tiroid fonksiyon testleri ve USG normal. Teratom açısından tümör markerları normal. Endobronşial açıdan değerlendirmek üzere yapılan bronkoskopide endobronşial lezyon saptanmadı; ancak trakea ana karina seviyesinde önden basıya uğramıştı. Karina düzeyinde paratrakeal alandan alınan ince iğne aspirasyon biyopsisinde malignite kuşkulu alt tiplene yapılamayan hücreler görülünce tanısız mediastinoskopi yapıldı. Mediastinoskopi ile histolojik tanı Hyalen Vasküler tip Castleman Hastalığı olarak geldi. Lokalize form Castleman Hastalığı olarak kabul edilen hastaya terapötik amaçlı eksizyon planlandı.

SONUÇ: Mediastinal kitlenin ayırıcı tanısında Castelman Sendromu gibi nadir görülen hastalıkları da akılda bulundurmak gerekir.

EP-209

KÜÇÜK HÜCRE DIŐI AKCİĐER KANSERİNDE NADİR GÖRÜLEN KAS METASTAZI: BİR OLGU NEDENİYLE

İpek Candemir, Pınar Ergün, Dicle Kaymaz, Ezgi Utku, Nilgün Mendil

Atatürk Göğüs Hastalıkları ve Cerrahisi E.A.H. Kronik solunum yetmezliđi, evde bakım ve pulmoner rehabilitasyon merkezi

GİRİŐ: Küçük hücre dışı akciđer kanserleri (KHDAK)'nde ekstra torasik metastazlar tanı anında %50 olguda saptanır. Karaciđer, böbrek üstü bezleri, kemik ve beyin sıklıkla tutulan organlar olmakla iskelet kaslarının tutulumu nadirdir. PET-BT'de yaygın kas metastazı saptanan olgunun literatür bilgileri ışığında sunulması amaçlanmıştır

OLGU: 70 yaşında erkek, 8 yıldır KOAH tanısı ile takip edilen ve PA AG'sinde yeni gelişimli kitle lezyon şüphesi ile çekilen bilgisayarlı tomografisinde (BT) 35 mm kitle lezyon görülen olgu; fiberoptik bronkoskopi ile yapılan biyopsinin incelenmesi ile KHDAK tanısı aldı. PET-BT'de sol alt juguler mesafede izlenen ve komşuluğundaki kas dokusundan ayırt edilmeyen 19x20mm yumuşak doku lezyonunda (LAP?) (SUVmax: 10.54), sağ akciđer üst zonda 4x3x3,5cm kitle lezyonunda (SUVmax:15.33), sağ alt paratrakeal (SUVmax: 14.33), ön mediastinal (SUVmax:4.77), sağ hiler (SUVmax:11.36) ile sol pulmoner arter komşuluğunda yerleşim gösteren (SUVmax: 9.62) lenf nodlarında, her iki hemidiaframda/komşuluğunda izlenen yumuşak dokulezyonlarında (SUVmax:7.96), torakal paravertebral mesafelerde, her iki hemitoraksta interkostal alanlarda, batın sol yan duvarında, her iki gluteal alanda ve bilateral uyluk bölgesinde kas dokusunda (SUVmax:13.5) artmış metabolik aktivite tutulumları ile T4N3M1 olarak evrelendirildi. ECOG 1 olan olguda KT ve ađrı kontrolü amacı ile kas metastazı olan bölgelere RT planlandı. 1 kür KT ve palyatif RT alan olguda nefrotoksiste ve solunum yetmezliđi ile tedavi sonlandırıldı.

SONUÇ: İskelet kaslarına hematojen metastazın nadir ve kaynağın sıklıkla KHDAK olduđu bilinmektedir. Evrelemede kas metastazlarının tanınmasında PET- BT önemli bir tanı aracı olup hastalık yönetiminde yol göstericidir.

EP-210

AKCİĞERDE İZOLE KİTLE ŞEKLİNDE BULGU VEREN PROSTAT KANSERİ METASTAZI

Ömer Araz¹, Elif Yılmazel Uçar¹, Muhammet İlkur Çalık², Betül Gündoğdu², Adem Karaman³, Buğra Kerget¹, Leyla Sağlam¹

¹Atatürk Üniversitesi, Göğüs Hastalıkları Ana Bilim Dalı, Erzurum

²Atatürk Üniversitesi, Patoloji Ana Bilim Dalı, Erzurum

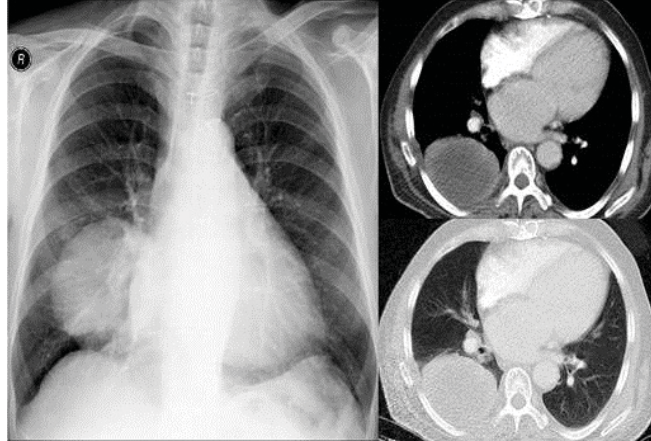
³Atatürk Üniversitesi, Radyoloji Ana Bilim Dalı, Erzurum

AMAÇ: Akciğer, metastazların ikinci en sık yerleştiği organdır. Otopsi yapılan hastaların %20'sinde izole akciğer metastazı saptanmıştır. Akciğere metastaz yapan başlıca tümörler sıklık sırasına göre, meme kanseri, gastrointestinal tümörler, böbrek tümörleri, malign melanom, sarkomlar, lenfoma, lösemi, germ hücreli tümörler ve nadiren de over tümörleridir. Prostat kanserinin akciğere metastazı genelde plevral efüzyon ve lenfanjitik yayılımı yansıtan retiküler opasiteler şeklindedir. İzole kitle şeklinde metastaz nadirdir. Biz de bu nedenle vakamızı sunmayı uygun gördük.

OLGU: 72 yaşında erkek hasta kliniğimize öksürük, balgam ve göğüs ağrısı şikâyeti ile başvurdu. Hastanın 6 yıl önce koroner by-pass operasyonu geçirme hikâyesi ve 60 paket/yıl sigara anamnezi vardı. Bir yıl önce prostat kanserinden opere olmuştu ve uzak metastaz taramasında patoloji tespit edilmemişti. Akciğer grafisinde sağ alt zonda sınırları düzenli kitle lezyon vardı. Toraks tomografisinde sağ akciğer alt lob süperior segmentte plevral tabanlı yaklaşık 84x75 mm ebadında nekrotik kitlesel lezyon ve prevasküler, aortopulmoner pencerede, paratrakeal ve hiler bölgede en büyüğü 16 mm çapında lenf nodları mevcuttu (Resim 1). PET-CT'de lezyonun SUVmax=23.6, lenf bezlerinin SUVmax=13.1 idi. Ayrıca beyinde sol parietal bölgede öncelikle metastazı düşündüren hipermetabolik lezyon vardı (Resim 2). Başka bir organa ait metastaz tespit edilmedi. Beyin MRI da başka odak bulunmadı. Bronkoskopisinde belirgin patoloji yoktu. Hastaya transtorasik tru-cut biyopsi yapıldı. Patoloji sonucunda prostat kanseri akciğer metastazı tanısı kondu.

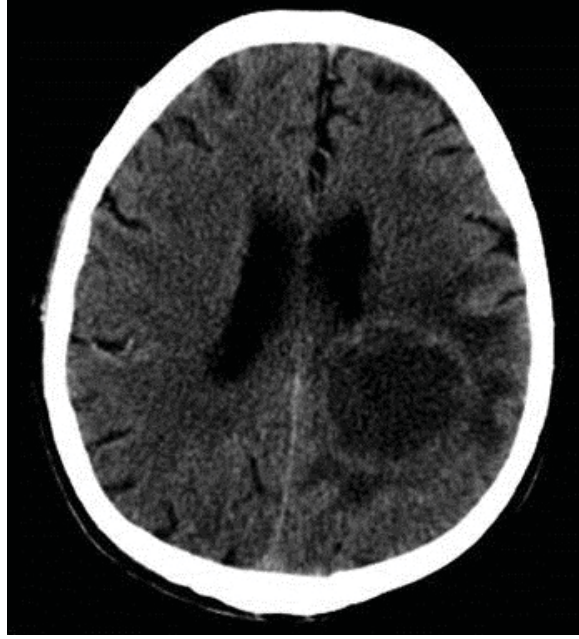
TARTIŞMA: Prostat kanseri kitle şeklinde izole akciğer metastazı ve beyin metastazı ile bulgu verebilir. Akciğerde kitleleri tetkik edilirken kitle şeklinde metastaz olabileceği göz önünde bulundurulmalıdır.

Resim 1

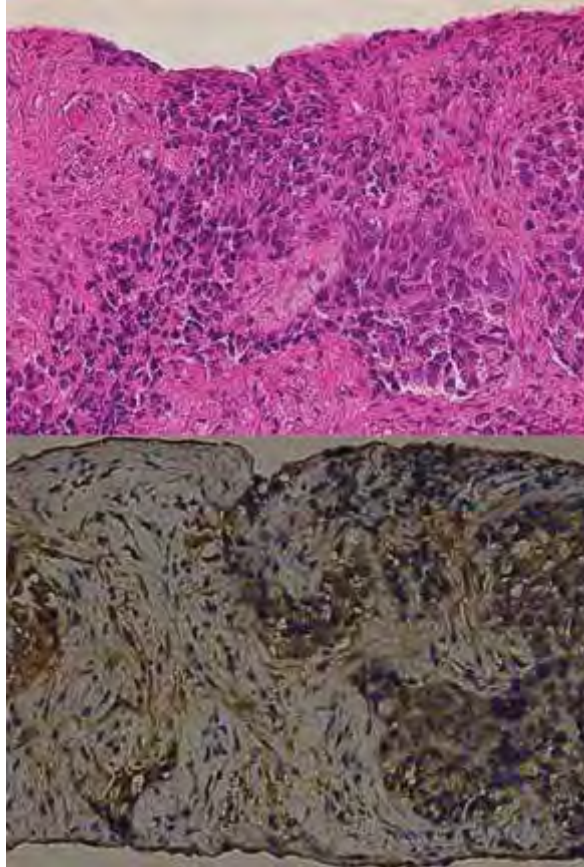


Hastanın PA akciğer grafisi ve toraks tomografisi

Resim 2

*Beyin CT'de sol parietal bölgede öncelikle metastazı düşündüren lezyon*

Resim 3

*Hastanın patoloji sonucu*

EP-211

ASTIMI TAKLİT EDEN MUKOEPİDERMOİD KARSİNOMA OLGUSU

Ayperi Öztürk, Seher Satar, Zafer Aktaş, Fatma Canbay, Selim Şakir Erkmen Gülhan, Sema Canbakan
Atatürk Göğüs Hastalıkları ve Göğüs Cerrahisi Eğitim Araştırma Hastanesi

Akciğerin Mukoepidermoid Karsinomu (MEC), tükrük bezi sekretuar kanalları döşeyen rezerv hücrelerden köken aldığı düşünülen, nadiren bronşial bezlerden de köken alan, düşük malignite potansiyelli bir tümördür. Tüm yaşlarda görülebilmekle birlikte %50'si 30 yaş altında görülür. MEC, genelde santral bronşlarda lokalize olup, sıklıkla öksürük, balgam, kanlı balgam, göğüs ağrısı, wheezing, göğüste baskı ve obstrüktif pnömoniye bağlı ateş gibi semptomlarla ortaya çıkar.

23 yaşında erkek hasta, yaklaşık 1 yıldır nefes darlığı şikayeti nedeniyle astım tanısı alarak bronkodilatör tedavi kullanmakta iken son 1 aydır öksürük, yeşil-koyu balgam, iki kez balgamla karışık kan gelmesi ve nefes darlığında artış olması nedeniyle başvurduğu merkezde çekilen postero-anterior akciğer grafisinde, sağ akciğer alt zonda infiltratif görünüm ve yapılan rutin laboratuvar tetkiklerinde lökositoz, sedimentasyon ve C-reaktif protein değerlerinde yükseklik saptanması üzerine antibiyotik tedavisi almış. Şikayetlerinde gerileme olmaması nedeniyle çekilen toraks bilgisayarlı tomografisinde, sağ akciğer orta ve alt zonda bronkovasküler yapılar da belirginleşme, sağ hemitoraksta havalanma azlığı ve buzlu cam görünümü nedeniyle ileri tetkik ve tedavi için kliniğimize yönlendirildiğinde yapılan fizik muayenesinde genel durumu iyi, vital bulguları stabil, sağ akciğerde solunum sesleri azalmış bulundu. Hastaya tanısız amaçlı bronkoskopi yapıldı; sağ ana bronş lümenini tamamen oblitere eden kanamaya eğilimli kitle izlendi. Evreleme amaçlı çekilen PET-BT' de, sağ ana bronşu oblitere eden, endobronşial yerleşimli 22x13 mm boyutunda yumuşak doku lezyonu (SUVmax:4.90) dışında tutulumu yoktu. Hastaya tanı ve tedavi amacıyla rijid bronkoskopi ile kriyoterapi uygulandı; sağ ana bronş girişini tama yakın tıkayan lezyon tamamen çıkarıldı. Histopatolojik tanı mukoepidermoid karsinom ile uyumlu geldi. Hastaya göğüs cerrahisi tarafından sağ torakotomi, sleeve üst lobektomi ve lenf nodu diseksiyonu uygulandı. Postoperatif patolojisi de mukoepidermoid karsinoma ile uyumlu olup lenf nodu örnekleri antrakoz ile uyumlu idi. Genel durumu iyi olan olgu klinik takibe alındı.

Astım tanısıyla takip edilen genç erişkin hastalarda, tedaviye yanıt alınmadığı takdirde postero-anterior akciğer grafisi normal olsa dahi öncelikle bilgisayarlı akciğer tomografisi çekilmesi ardından FOB ile değerlendirilmesi gerektiğinin önemini vurgulamak amacıyla olgu sunuldu.

EP-212

SANTRAL SINIR SİSTEMİ KÖKENLİ ANAPLASTİK (MALİGN) MENİNGİOMANIN AKCİĞER METASTAZI: OLGU SUNUMU

Funda Karaduman Yalçın¹, Ayşegül Karalezli¹, Elif Babaoğlu¹, Habibe Hezer¹, Aydan Kılıçarslan², Hatice Canan Hasanoğlu³

¹Ankara Atatürk Eğitim ve Araştırma Hastanesi, Göğüs Hastalıkları, Ankara

²Ankara Atatürk Eğitim ve Araştırma Hastanesi, Patoloji, Ankara

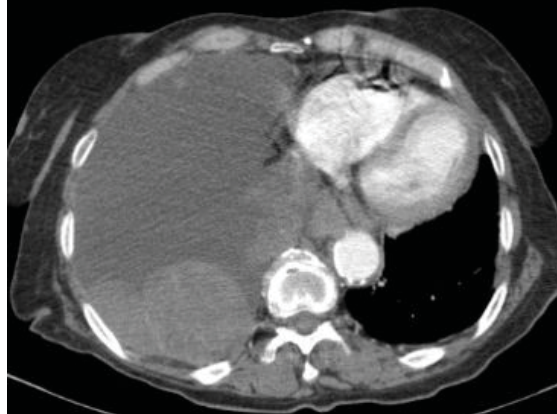
³Yıldırım Beyazıt Üniversitesi Tıp Fakültesi, Göğüs Hastalıkları Anabilim Dalı, Ankara

GİRİŞ: Meningioma, çoğunlukla benign seyirli intrakranial tümördür. Histolojik alt tiplerinden olan atipik ve anaplastik meningiomalarda lokal rekürrens ve uzak metastaz görülebilir. Ekstrakranial metastaz oldukça nadir görülmektedir. Bu olgu sunumu, lokal rekürrens gösteren bir malign meningiom olgusunda akciğer metastazı tespit edilmesi üzerine sunulmuştur.

OLGU: 77 yaşında bayan hasta, yeni gelişen nefes darlığı şikayeti ile başvurdu. Özgeçmişinde 3 yıl önce beyinde kitle nedeniyle operasyon öyküsü olan hastanın patolojisinde malign meningiom saptanmış. Yaklaşık 2 yıl sonra beyinde aynı yerde tekrar kitle olması nedeniyle yeniden opere edilmiş, malign meningiom nüksü olduğu görülmüş. Akciğer grafisinde sağ hemitoraksta masif effüzyon saptanan hastaya yapılan torasentez sonucu eksuda ile uyumlu geldi, sitolojisinde malign bulgular izlenmedi. Toraks bilgisayarlı tomografisinde sağ parakardiyak ve retrokardiyak lokalizasyonlarda plevral sıvı içinde en geniş yerinde 7 cm çapa ulaşan, lobüle konturlu, heterojen kontrastlanan kitle izlendi (Resim 1). Lezyondan yapılan transtorasik tru-cut biyopside tümör hücreleri izlenmiş olup, yapılan immunohistokimyasal çalışma sonucunda Vimentin, EMA ve D240 ile yaygın, pan- sitokeratin ile zayıf pozitif boyanma izlendi. Daha önceye ait anaplastik meningioma tanısı olan hastanın beyin biyopsi örnekleri, akciğer biyopsisi ile karşılaştırmalı olarak değerlendirildiğinde, akciğerdeki lezyon, santral sinir sistemi kökenli anaplastik meningiomanın metastazı olarak değerlendirildi (Resim 2). Takibinde genel durumu kötüleşen hastada, tüm destek tedavilere rağmen kardiyopulmoner arrest gelişti ve hasta kaybedildi.

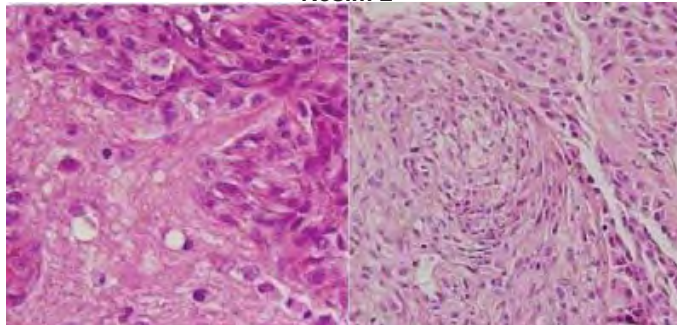
TARTIŞMA: Meningioma, primer intrakranial neoplazilerin %14-19' unu oluşturan, %94,3 oranında benign seyirli olan neoplazilerdir. Dünya Sağlık Örgütü (DSÖ) sınıflamasına göre histolojik olarak 3 alt tipi bulunmaktadır; DSÖ Grade I (Meningioma), DSÖ Grade II (Atipik meningioma), DSÖ Grade III (Malign meningioma). Atipik ve anaplastik meningiomaların, lokal rekürrens riskleri yüksek ve prognozları kötüdür. Tüm meningiomalarda uzak metastaz görülme oranı %0,1 iken, atipik meningiomalarda bu oran %5, malign meningiomalarda ise %30' lara kadar çıkmaktadır. En sık ekstrakranial metastaz, %60 oranında akciğerde görülmektedir. Bu olguyla, lokal rekürrens gösteren meningiomaların takibinde uzak metastaz açısından dikkatli olunmasını vurgulamak amaçlanmıştır

Resim 1



Toraks BT'de sağ hemitoraksta plevral sıvı içerisinde kitle görünümü

Resim 2

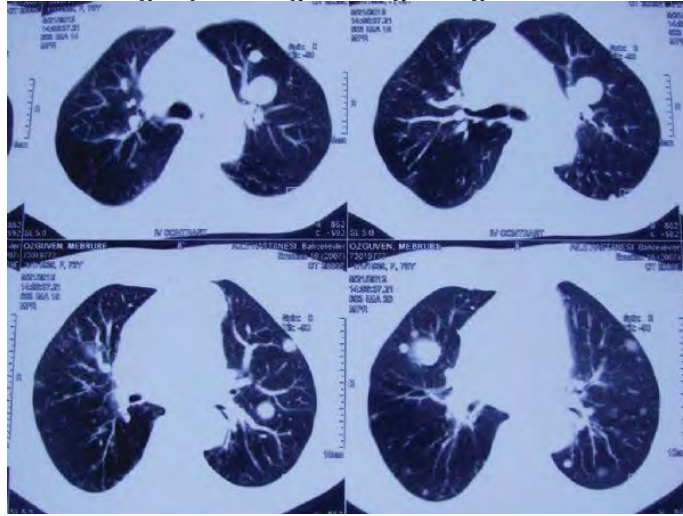
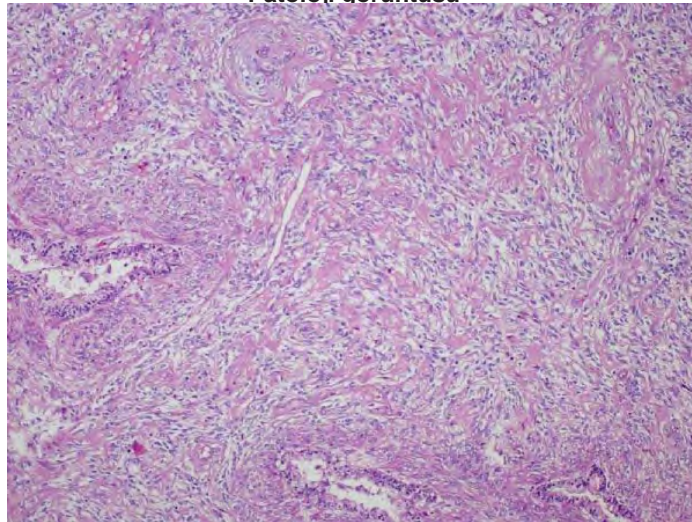


İlk kesit: Beyin parankimini infiltre eden atipik menenjiyal hücreler (H/E x20) 2. kesit: Çizgili kas komşuluğunda anaplastik (malign) meningioma metastaz alanı (H/E x20)

EP-213

MÜLTİPLE PULMONER FİBROLEİOMYOMATÖZ HAMARTOM - OLGU SUNUMUDerya Yenibertiz¹, Melike Demir², Egemen Duygu¹, Dilek Zehra Kanmaz³¹Bahçelievler Aile Hastanesi, İstanbul²Diyarbakır Eğitim ve Araştırma Hastanesi, Diyarbakır³Yedikule Göğüs Hastalıkları ve Göğüs Cerrahisi Eğitim ve Araştırma Hastanesi, İstanbul

Multiple pulmoner fibroleiomyomatöz hamartomlar düz kas, kollajen fibröz doku ve glandüler yapıları içeren pulmoner sistemin nadir tümörlerdir. Sıklıkla, herhangi bir semptom olmadan, tesadüfen çekilmiş akciğer grafisinde "coin lezyon" şeklinde tespit edilerek tanı konur. Burada daha önce uterus leiomyomu nedeni ile opere olmuş ve bypass operasyonu öncesi preoperatif değerlendirme için göğüs hastalıklarına başvuran 74 yaşındaki bayan hasta sunuldu. Herhangi bir yakınması olmayan hastanın posteroanterior akciğer grafisinde ve bilgisayarlı akciğer tomografisinde, her iki tarafta, çok sayıda, düzgün sınırlı ve değişik boyutlarda nodüller saptandı. Bunun üzerine en büyük olan nodüle tomografi eşliğinde iğne biyopsisi uygulandı. Patoloji sonucu benign metastaz yapan leiomyoma şeklinde rapor edilmesi üzerine opere edilebilir olarak değerlendirildi. Bypass operasyonu sırasında en büyük nodüle eksizyonel biyopsi uygulandı ve final patoloji sonucu multiple fibroleiomyomatöz hamartom şeklinde değiştirildi. İmmünohistokimyasal çalışmalar sonucunda primer fibroleiomyomatöz hamartom olarak değerlendirildi. Literatürde primer multiple pulmoner fibroleiomyomatöz hamartomlu olgu sayıları az sayıda olduğundan bu olgu sunulmak istendi.

Bilgisayarlı akciğer tomografisi görüntüsü**Patoloji görüntüsü**

EP-214

NADİR GÖRÜLEN GÖĞÜS DUVARI TÜMÖRÜ VE CERRAHİ TEDAVİSİ: SPİNDLE HÜCRELİ MEZENKİMAL TÜMÖR

Özgür Karakurt¹, Mehmet Ali Eryazga¹, Bülent Koçer¹, Murat İğde², Ünal Sakıncı¹

¹Ankara Numune EAH, Göğüs Cerrahi Kliniği, Ankara

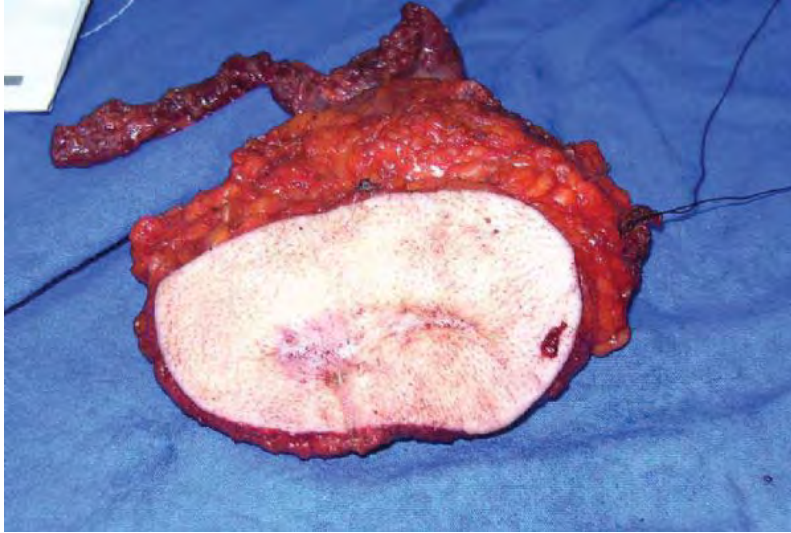
²Ankara Numune EAH, Plastik ve Rekonstrüktif Cerrahi Kliniği, Ankara

GİRİŞ: Spindle hücreli tümörler çoğunlukla memede görülen nadir tümörlerdir. Makroskopik olarak iyi sınırlı olma eğiliminde olmakla birlikte mikroskopik olarak sarkoma benzerler. Göğüs duvarı invazyonu çok nadirdir.

OLGU: Yirmi sekiz yaşında kadın hasta 1 ay önce göğüs duvarında ağrısız sert kıvamlı kitle izlenmesi üzerine kliniğimize başvuruyor. Hastaya yapılan toraks BT'de 2. kot anterior kısmından sınırları net olarak ayrılmayan pektoral kasları eleve eden yaklaşık 4 cm çaplı kitle lezyonu izlendi. USG eşliğinde yapılan tru-cut biyopsinin tanısal olmaması üzerine hastaya insizyonel biyopsi yapıldı. Biyopsi sonucu spindle hücreli mezenkimal tümör gelmesi üzerine hastaya sol 2- 3. kotların eksizyonu ile göğüs duvarı rezeksiyonu ve protektik materyal ve ipsilateral meme dokusu kullanılarak rekonstrüksiyon yapıldı. Rezeksiyon materyalinin patolojik incelemesinde cerrahi sınırlarda tümör izlenmedi. Klinik takibimizde 1 yılı dolduran hastanın sorunu yoktur.

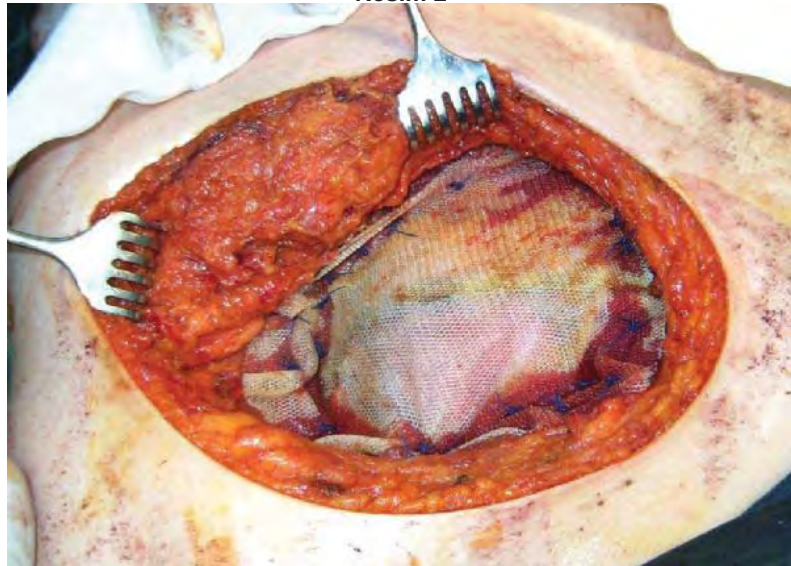
SONUÇ: Göğüs duvarının nadir tümörlerinden spindle hücreli mezenkimal tümör tanılı olgumuz ve başarılı cerrahi sonucunu sizlerle paylaşıyoruz.

Resim 1



En-blok rezeksiyon materyali

Resim 2



Göğüs duvarı rekonstrüksiyonu sonrası ameliyat görüntüsü

EP-215

CERRAHİ UYGULANAN KÜÇÜK HÜCRELİ VE BÜYÜK HÜCRELİ AKCİĞER KANSERLERİNDE SAĞKALIM SONUÇLARI

Miray Ersöz¹, Maruf Şanlı¹, Onur Bayrakçı¹, Ahmet Ferudun Işık¹, Bülent Tunçözgür¹, Kemal Bakır², Alper Sevinç³, Seval Kul⁴, Levent Elbeyli¹

¹Gaziantep Üniversitesi, Göğüs Cerrahisi Ana Bilim Dalı

²Gaziantep Üniversitesi, Tıbbi Patoloji Ana Bilim Dalı

³Gaziantep Üniversitesi, Tıbbi Onkoloji Ana Bilim Dalı

⁴Gaziantep Üniversitesi, Biyoistatistik Ana Bilim Dalı

GİRİŞ: Küçük hücreli akciğer kanserlerinin (KHAK) tedavisinde kemoterapinin yüksek tedavi oranları olmasına rağmen, lokal rekürrenslerin sıklığı, sınırlı hastalıkta bile 5 yıllık sağkalım oranlarını çok düşürmektedir. Son yıllardaki çalışmalar cerrahinin önemini tekrar gündeme getirmektedir. Büyük hücreli akciğer karsinomu (BHAK) grubunda da prognoz, diğer histolojik tiplere göre kötüdür.

GEREÇLER ve YÖNTEM: Bu retrospektif çalışmada Temmuz 2008– Şubat 2013 tarihleri arasında kliniğimizde cerrahi uygulanan KHAK veya BHAK tanılı 16 hasta sağkalım oranları açısından değerlendirildi.

BULGULAR: Beş hasta KHAK, 11 hasta ise BHAK tanılı idi. Çalışma grubunun yaş ortalaması 58,43±6,86 (47-70) olup, tamamı erkek idi. Postoperatif patolojik evrelemede 1A, 1B, 2A, 2B, 3A ve 4. evrede sırasıyla 2, 2, 3, 3, 4 ve 2 olgu mevcuttu. Olguların 2'si sol, 1'i sağ pnömonektomili iken, 13 hastaya (%81.3) lobektomi yapılmıştı. Operasyon türlerine göre (lobektomiye karşı pnömonektomi) yaşam süreleri açısından anlamlı farklılık gözlenmedi (p=0.524). Tüm olgular değerlendirildiğinde 18-24 ay arasındaki genel sağkalım %39 idi. Ortanca yaşam olasılığı (median±standart sapma) BHAK grubunda 18,8±3,31 ay iken, KHAK grubunda 16,4±11,6 ay idi. BHAK ile KHAK grubu karşılaştırıldığında yaşam süreleri bakımından anlamlı farklılık gözlenmedi (p=0.667).

SONUÇ: BHAK ve KHAK uygun hastalar için, cerrahinin, diğer tedavi modaliteleri ile kombine edilmesinin sağkalım sonuçlarını arttırdığı görülmüştür.

EP-216 Yazar isteđi dođrultusunda geri çekilmiřtir.

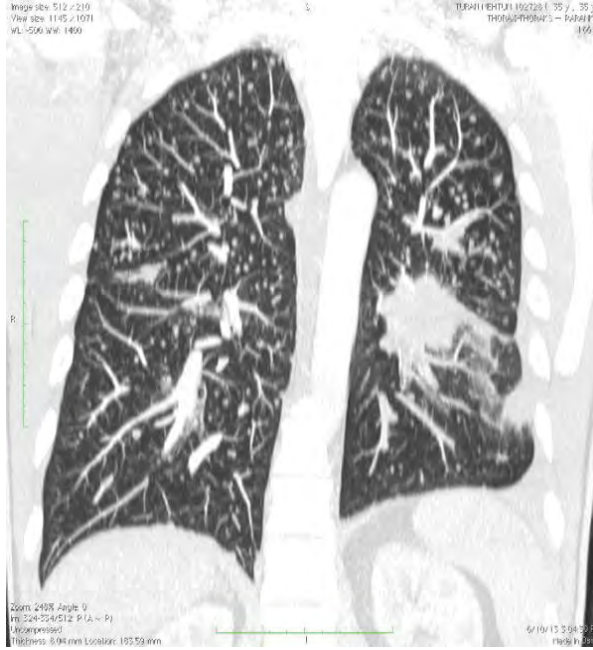EP-217

MİLİYER KARSİNOMATOZİS RADYOLOJİSİ OLAN METASTATİK AKCİĞER KANSERİ

Yavuz Selim İntepe¹, Bayram Metin², Eylem Yıldırım¹, Sevinç Şahin³¹Bozok Üniversitesi, Göğüs Hastalıkları Ana Bilim Dalı, Yozgat²Bozok Üniversitesi, Göğüs Cerrahisi Ana Bilim Dalı, Yozgat³Bozok Üniversitesi, Patoloji Ana Bilim Dalı, Yozgat

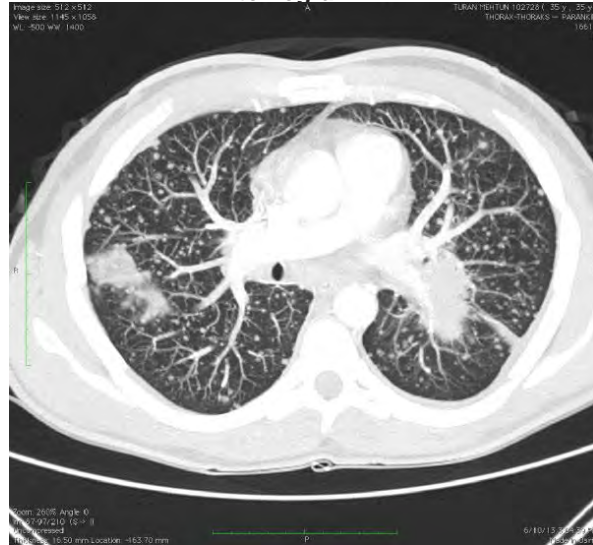Bisiklet kazası sonrası göğüs ağrısı ile göğüs cerrahisi kliniğine başvuran 35 yaşında hastanın çekilen PA akciğer grafisinde sol akciğerde kitle lezyon ile uyumlu görünüm mevcuttu. Çekilen toraks tomografisinde sol akciğer alt lob süperior segmentte, sol hiler bölgeye ve sol plevral alana uzanımları olan 60x38x35 mm boyutlarında spiküler konturlu kitlesel lezyon izlendi. Her iki akciğerde tüm segmentlerde diffüz dağılım gösteren kısa aksı 1 cm altında uniform orta dansitede multiple metastatik nodüller mevcuttu. Bronkoskopisinde sol akciğer üst-alt lob ayırım karinası genişlemişti, bu bölgeden alınan iğne aspirasyonunda adenokarsinomla uyumlu geldi. Boyun ultrasonografisinde sol servikal ve supraklavikuler alanda çok sayıda hiperekoik lenfadenopati izlendi. Alınan iğne aspirasyonunda akciğer kökenli adenokarsinom (papiller tip) olarak raporlandı. Metastatik akciğer tanısı ile hasta onkolojiye yönlendirildi. Miliyer patern her iki akciğerde görülen ve 1 cm'den küçük yaygın nodüllerin görülmesidir. En sık neden miliyer tüberkülozdur. Ayrıca metastazlarda, bronkoalveolar karsinomda, viral pnömoniler, silikozis ve sarkoidozda olabilir. Akciğer tomografisinde miliyer karsinomatozis görünümü olan metastatik akciğer kanseri olgumuzu radyolojik görüntüleriyle sunmak istedik.

tomografi-1



tomografi görüntüsü

tomografi-2



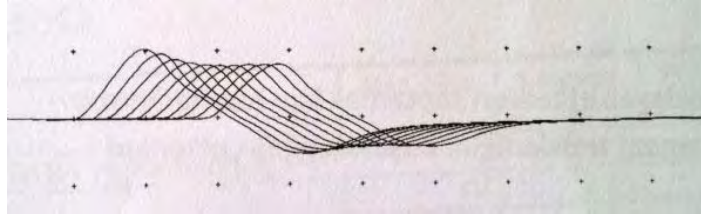
tomografi görünümü

EP-218

LAMBERT EATON MİYASTENİK SENDROM VE KÜÇÜK HÜCRELİ AKCİĞER KANSERİ BİRLİKTELİĞİTayfun Çalışkan¹, Ömer Ayten¹, Yasin Uyar¹, Tansel Kendirli², Gülhan Ayhan¹, Ali Kutlu³, Faruk Çiftçi¹¹GATA Haydarapaşa Eğitim Hastanesi, Göğüs Hastalıkları Servisi, İstanbul, Türkiye²GATA Haydarapaşa Eğitim Hastanesi, Nöroloji Servisi, İstanbul, Türkiye³GATA Haydarapaşa Eğitim Hastanesi, Allerji Servisi, İstanbul, Türkiye

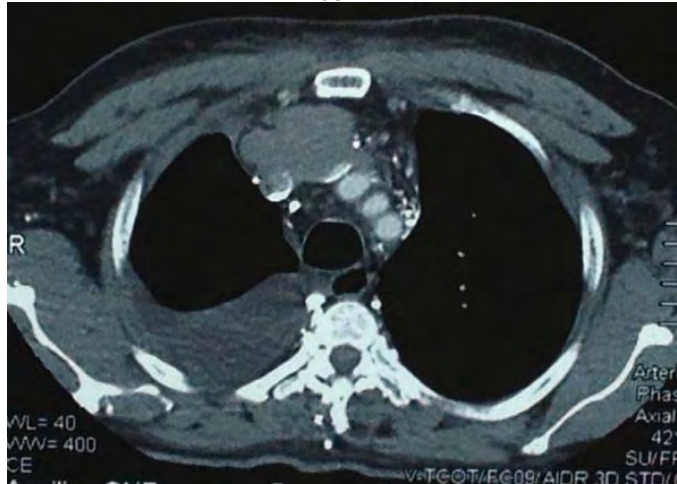Lambert Eaton Miyastenik Sendrom (LEMS), voltaj bağımlı kalsiyum kanallarına (VBKK) karşı oluşan antikorlar nedeniyle presinaptik sinir uçlarında asetil kolin salınım bozukluğu ile karakterize bir sendromdur. Yıllık insidansı ve prevalansı, sırasıyla 0.48/1000000 ve 2.32/1000000'dur. LEMS hastalarının yaklaşık yarısında, en sık olarak küçük hücreli akciğer kanseri (KHAK) olmak üzere malignite birlikteliği vardır ve bu nedenle erken tanısı çok önemlidir. KHAK hastaların ise yaklaşık % 3'ünde LEMS görülmektedir. Hastalar genellikle ekstremitelerde proksimal kas güçsüzlüğü ve kuru ağız, pitozis, diplopi, impotans gibi otonom disfonksiyon semptomları ile başvururlar. Fizik muayenede; önemli kas atrofisi olmaksızın proksimal kas güçsüzlüğü vardır ve derin tendon refleksleri azalmış veya kaybolmuştur. LEMS tanısı, klinik bulgular, elektrodiagnostik çalışmalar ve özellikle P/Q tipi VBKK'a karşı oluşan antikorların serumda ölçülmesi ile konmaktadır. Nörofizyoloji çalışmalarında, egzersiz öncesi bazal değere göre, egzersiz sonrası tekrarlanabilir bileşik kas aksiyon potansiyel amplitüdünde en az % 100 artış saptanır. LEMS tanısı konan ve özellikle KHAK için risk faktörlerine sahip hastalarda, alta yatan olası malignite varlığı araştırılmalıdır. 42 yaşında erkek hasta her iki kol ve bacakta halsizlik, merdiven çıkarken zorlanma, konuşmada bozulma, yüzünde şişlikler ve son birkaç gündür ara ara iki gözünde bulanık görme olması üzerine nöroloji servisine yatırılmış. Hastanın yatışında yapılan muayenesinde genel durumu iyi, şuuru açık, yer-zaman-kişi oryantasyonu korunmuş ve kooperasyonu tam. Kas kuvveti değerlendirmesinde ekstremiteler proksimal kaslarında 4+/5 seviyesinde kuvvet kaybı mevcut. Derin tendon refleksleri global hipoaktif/abolik, patolojik refleks yok. Konuşma hafif dizartrik ve yavaşlamış olarak değerlendirildi. Yapılan ardisıra sinir uyarımı (ASU) incelemesinde ulnar sinirin düşük frekanslarda uyarılması ile nöromüsküler kavşak bozukluğu lehine değerlendirilebilecek dekrement yanıt saptandı, ancak aynı sinirin yüksek frekanslı uyarımı ile %100'e yakın genlik artışı izlendi. (Resim 1). Hastaya bu bulgular eşliğinde, antikör incelemesine gerek kalmadan LEMS tanısı konuldu. Toraks bilgisayarlı tomografisinde (BT); kitle saptanması üzerine göğüs hastalıkları kliniğine nakil alındı. Toraks BT'de; en geniş yerinde 53x38 mm boyuta ulaşan kraniokaudal uzanımı yaklaşık 63 mm ölçülen lobüle konturlu kitle lezyon ve bu kitle lezyon ile devamlılığı bulunan sağ hiler ve subkarinal yerleşimli, koronal planda en geniş yerinde 100x79 mm boyutlu kitle lezyon, sağ hemitoraksta plevral effüzyon izlendi (Resim 2). Ultrasonografi eşliğinde transtorasik akciğer biyopsisi yapıldı. Patolojik sonucu; küçük hücreli karsinom olarak raporlandı. Hastaya kemoterapi başlandı.

Resim 1



Ardisıra sinir uyarımı (ASU) incelemesinde ulnar sinirin düşük frekanslarda uyarılması ile nöromüsküler kavşak bozukluğu lehine değerlendirilebilecek dekrement yanıt saptandı, ancak aynı sinirin yüksek frekanslı uyarımı ile %100'e yakın genlik artışı izlendi.

Resim 2



Toraks BT'de; anterior mediastende hafif sağda, sağ sternoklaviküler eklem seviyesinden başlayarak inferiora ana pulmoner arter seviyesine kadar devam eden aksiyel planda en geniş yerinde 53x38 mm boyuta ulaşan kraniokaudal uzanımı yaklaşık 63 mm ölçülen lobüle konturlu kitle lezyon ve bu kitle lezyon ile devamlılığı bulunan sağ hiler ve subkarinal yerleşimli, koronal planda en geniş yerinde 100x79 mm boyutlu ön -arka uzanımı 63 mm olarak ölçülen kitle lezyon, sağ hemitoraksta posteriora 4 cm kalınlığa ulaşan plevral effüzyon izlendi

EP-219

ÇOK NADİR GÖRÜLEN KEMORADYOTERAPİ ALAN BİR ANTERİOR MİDİASTİNAL LİPOSARKOM OLGUSU

Ercan Kurtipek¹, Hıdır Esmen², Taha Tahir Bekçi¹, Cengiz Burnik¹, Mihrican Yeşildağ¹, Melike Duran¹, Mecit Suerdem³

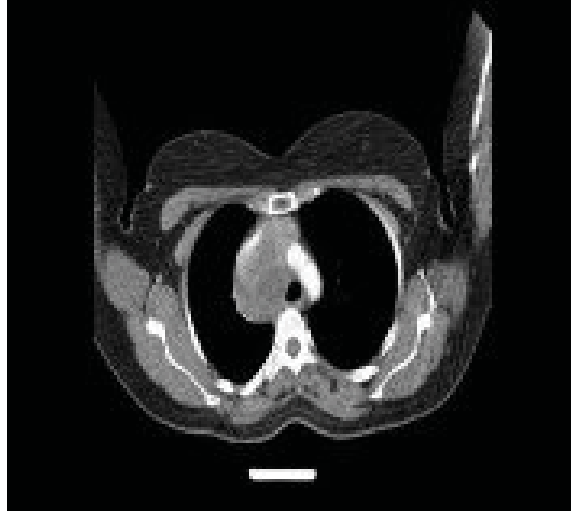¹Konya Eğitim ve Araştırma Hastanesi, Göğüs Hastalıkları Kliniği

²Konya Eğitim ve Araştırma Hastanesi, Göğüs Cerrahisi Kliniği

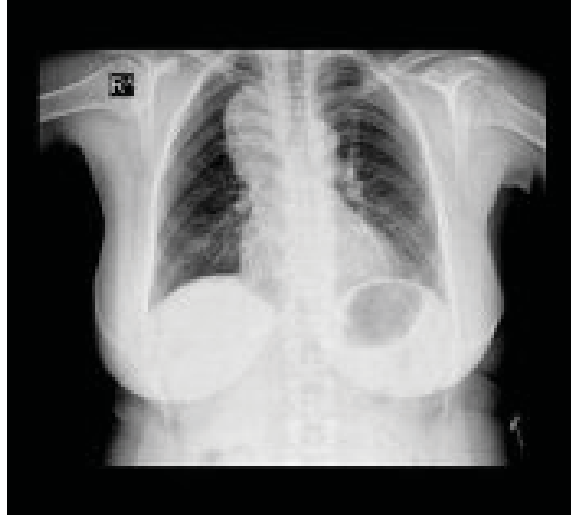
³Selçuk Üniversitesi Tıp Fakültesi Göğüs Hastalıkları Kliniği

Liposarkomlar yağ hücrelerinden köken alan ve nadir olarak görülen yumuşak doku tümörleridir. Bu tümörler genellikle alt ekstremitelerde ve retroperitonda, nadir olarak da abdomen, vulva ve gluteal bölgede gözlenirler. Anterior mediastende primer mediastinal liposarkom görülmesi oldukça seyrekdir. Olgumuz 46 yaşında bir bayan hastaydı. Hafif bir göğüs ağrısı şikayeti olan hastanın, çekilen akciğer filminde sağ üst mediastinal dolgunluk izlendi. Toraks BT'de 80x50mm ebadında anterior mediastende kitle saptandı. USG ile görüntüleme eşliğinde transtorasik biyopsi yapıldı. Patoloji sonucu miksoid liposarkoma ile uyumlu geldi. Biz bu olguyu nadir görülmesinden dolayı literatür ışığında sunduk.

BT-Thorax



P-A Akciğer filmi



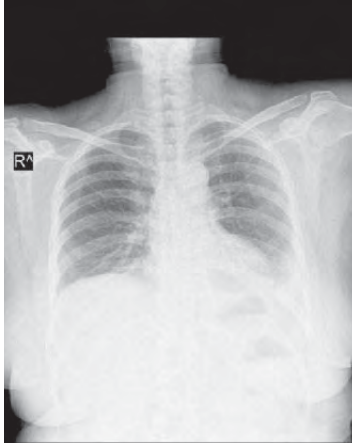
EP-220

NADİR GÖRÜLEN BİR OSSİFYİNG FİBROMİKSOİD TÜMÖR OLGUSU

Ercan Kurtipek¹, Hıdır Esmen², Nuri Düzgün², Tülay Kaçar Güveli³, Mustafa Çalık², Melike Duran², Taha Tahir Bekçi¹¹Konya Eğitim ve Araştırma Hastanesi, Göğüs Hastalıkları Kliniği²Konya Eğitim ve Araştırma Hastanesi, Göğüs Cerrahisi Kliniği³Konya Eğitim ve Araştırma Hastanesi, Nükleer Tıp

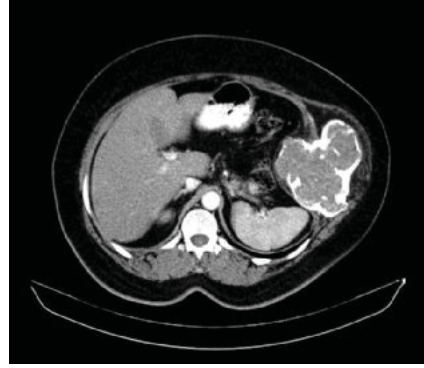Ossifying fibromiksoid tümör ilk kez 1989 yılında tanımlanmış olan bir fibroosseöz yumuşak doku tümörüdür. Klinik olarak genelde benign seyretmektedir. En sık ekstremitelerde ve deri altında yerleşim göstermektedir. Tümör genel olarak yetişkin yaş grubunda izlenmektedir. Olgumuz 47 yaşında bir bayan olup, yaklaşık olarak son 3-4 yıldır karnının sol üst kısmında şişlik olmaya başlamış ve bu şişlik gittikçe artmış, burada ağrısıda olmaya başlamış. Ağrısı son zamanlarda sürekli hale gelmiş. Bu şikayetlerle dahiliye servisine yatırılmış olan hastanın fizik muayenesinde karnının sol üst kısmında yaklaşık 20 cm çapında ele gelen bir kitle olması üzerine batin ultrasonu yapılan hastada sol üst kadranda kot düzeyinde kalsifikasyon nedeniyle gölge veren geniş boyutlu kitle saptandı. Bilgisayarlı toraks tomografisinde (BT), solda T9. kostada 95x101 mm boyutlarında makrolobüle konturlu T9. kostada destrüksiyona neden olan expansil nitelikli sağda plevrayı yaylandıran ve yumuşak dokuya uzanım gösteren periferinde kalsifikasyonların izlendiği kitle görüntüsü mevcuttu. Bunun üzerine bu dev boyutlu ve sol 9.kotta ekspansiyona neden olan kitleden lokal anestezi altında, ultrasonografi (USG) eşliğinde biyopsi yapıldı. Patoloji sonucu ossifying fibromiksoid tümör ile uyumlu gelen hastanın kitlesi cerrahi müdahale ile total olarak çıkartıldı. Bu tümörün çok seyrek olarak görülmesi ve boyutunun çok büyük olması sebebiyle literatür bilgileri eşliğinde sunulmuştur.

Şekil 1



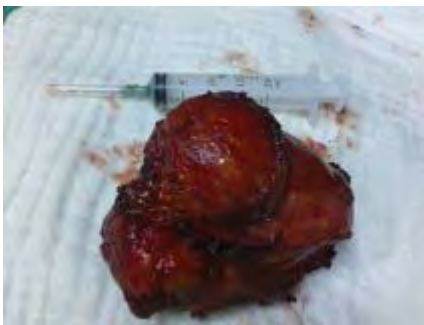
Akciğer filminde belirgin bir patoloji izlenmedi

Şekil 2



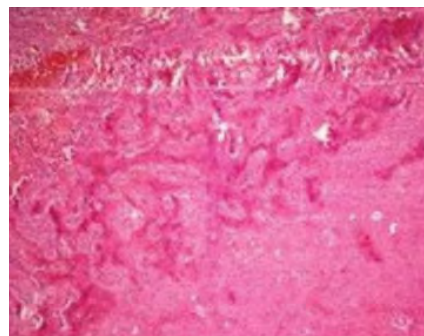
Solda T9. kostada 95x101 mm boyutlarında makrolobüle konturlu T9. kostada destrüksiyona neden olan expansil nitelikli sağda plevrayı yaylandıran ve yumuşak dokuya uzanım gösteren periferinde kalsifikasyonların izlendiği, kitle lezyonu mevcut

Şekil 3



Operasyonla çıkarılan kitlenin fotoğrafı

Şekil 4



Uniform oval yuvarlak nukleusları sınırları belirsiz stoplazmalı mezenkimal hücrelerden meydana gelmekteydi. Matrikste yer yer fokal mononükleer iltihabi hücre infiltrasyonu mevcut.

EP-221

ATİPİK (DALAK, KAS, CİLT, KOLON) METASTAZLI KÜÇÜK HÜCRELİ DIŞI AKCİĞER KANSERİ VAKALARI

Yusuf Başer, Atayla Gençoğlu, Murat Kıyık, Sedat Altın
Yedikule Göğüs Hastalıkları Hastanesi

GİRİŞ: Dünya Sağlık Örgütü'nün (WHO) raporuna göre akciğer kanseri tüm dünyada kanser türleri arasında, erkeklerde en sık ölüme neden olan birinci, kadınlarda ise ikinci kanser türüdür, ve tüm dünyada her yıl yaklaşık 1,3 milyon ölüme neden olmaktadır. Ülkemizde Sağlık Bakanlığı 2003 yılı istatistiklerine göre tüm kanserler arasında akciğer kanseri erkeklerde % 24,22 ile ilk sırada, kadınlarda % 4,37 ile 6. sırada yer almaktadır. Sinsi seyirli bir malignite olan akciğer kanserinde hastaların çoğu tanı anında ileri evrededir ve en sık metastaz bölgeleri kemik, karaciğer, adrenal bez, abdominal lenf bezleri ve böbrek ve beyindir. Diğer organ metastazları ise daha az sıklıklarda gözlenir.

KHDAK nun nadir metastaz yaptığı yerler; mide, pankreas, ince barsak, choroid pleksus, kas, dalak, penis, memedir.

Dalağın metastatik tümörleri oldukça nadirdir ve genellikle hastalığın ilerlemiş dönemlerinde görülür. Dalağın izole metastazları daha da nadirdir ve tıbbi literatürde az sayıda vaka sunumu olarak bulunmaktadır. Genellikle hastalar asemptomatiktir ya da karın ağrısı, yorgunluk gibi spesifik olmayan semptomlar mevcuttur.

Bronş kanserlerinin iskelet kası metastazı nadir görülür. Genel olarak malign neoplazmların, iskelet kaslarına kan yoluyla metastaz yapması çok az görülmesine rağmen lösemi, lenfoma, melanom, tiroid karsinomunda iskelet kasına metastaz gelişen olgular bildirilmiştir. Tümör ile organizma arasındaki etkileşim sonrası ortaya çıkar. Bazı tümörlerin lokal yayılımı daha hızlı olurken bazılarının ise uzak ve spesifik organ metastazları sık olur. Metastazın olabilmesi için tümörden ayrılan hücrenin lokal invazyonunu yapması ve çoğalarak yaşaması gerekir. Ekstravazasyondan önce tümör hücrelerinin damar duvarına tutunması gerekir.

EP-222

NÖROFİBROMATİS İLE AKCİĞER ADENOKARSİNOM BİRLİKTELİĞİ: OLGU SUNUMU

Nermin Çapan, Nevin Taci Hoca, Hacer Akşit Yaşar, Arzu Ertürk
Atatürk Göğüs Hastalıkları ve Göğüs Cerrahisi Eğitim ve Araştırma Hastanesi

53 yaşında erkek hasta, karın ağrısı nedeniyle genel cerrahi bölümüne başvurmuş, barsak obstrüksiyonu nedeniyle kolostomi açılmış. Batın sol duvarından alınan biyopsi sonucu nörofibrom olarak raporlanmış. Öksürük ve halsizlik nedeniyle bize başvurdu. Fizik muayene, tüm vücutta irili ufaklı cafe-au-lait lekeleri ve batında kolostomi dışında normal saptandı. 35 paket-yıl sigara öyküsü mevcuttu. 35 yıl kaynakçılık yapmıştı. Posteroanterior akciğer grafisinde ön mediasten genişliği saptandı. Toraks bilgisayarlı tomografide (BT) ön mediasten yerleşimli 44x53mm boyutlarında kitle saptandı. Fiberoptik bronkoskopide endobronşiyal lezyon saptanmadı. Ön mediastendeki lezyondan BT eşliğinde alınan transtorasik ince iğne aspirasyon biyopsi sonucu adenokarsinom tanısı kondu. PET-BT'de ön mediastende mediasten sol yarısını dolduran, sol akciğer üst lob anterior segmente uzanım gösteren. sınırları arkus aorta ve pulmoner trunkustan net olarak ayırt edilemeyen düzensiz sınırlı 57x55x64mm boyutlarındaki kitlede artmış metabolik aktivite tutulumu (SUV: 13.57), T9-T10 vertebralarında destrüktif görünüm ve bu alanda yer yer spinal kanala uzanan metabolik aktivite tutulumu (SUV: 12.88), sağ sürrenalde 2cm boyutunda yumuşak doku dansitesinde fokal metabolik aktivite tutulumu (SUV: 3.48) saptandı. Tarama amaçlı yapılan kranial BT'de beyinde multipl metastaz saptandı. Hasta akciğer adenokarsinom Evre 4 kemik, kranial ve sürrenal metastaz olarak değerlendirildi. Palyatif kranial radyoterapi, T9-T10 vertebra bölgesine palyatif radyoterapi ve 4 kür gemesitabin+cisplatin kemoterapisi aldı. Nörofibromatozis kansere yatkınlık yaratan sendromlardan biridir. Özellikle nöral krestten köken alan tümörler eşlik edebilir. Nörofibromatoziste primer akciğer kanseri nadirdir. Bu olguda akciğer adenokarsinom ve nörofibromatozis birlikteliği nedeniyle sunulmuştur.

EP-223

PNÖMONİYİ TAKLİT EDEN İLGİNÇ BİR ADENOKARSİNOM OLGUSU

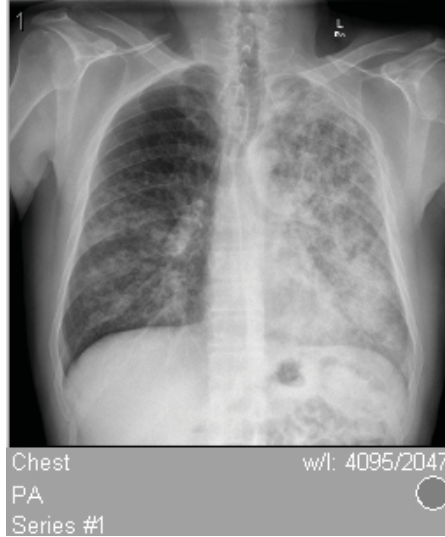
Begüm Görgülü¹, Aylin Özgen Alpaydın¹, Duygu Gürel², Berna Polack³, Atilla Akkoçlu¹¹Dokuz Eylül Üniversitesi, Göğüs Hastalıkları Ana Bilim Dalı, İzmir²Dokuz Eylül Üniversitesi, Patoloji Ana Bilim Dalı, İzmir³Dokuz Eylül Üniversitesi, Nükleer Tıp Ana Bilim Dalı, İzmir

Akciğer adenokarsinomları sıklıkla sigara içmeyen ve kadın olgularda görülürler, akciğerlerde daha çok periferik yerleşimlidirler. Klinik ve radyolojik olarak da bazen pnömoniye taklit ederler. Biz de kaynakçı ve sigara içen benzer bir erkek olgumuzu ilginç radyolojik ve klinik bulguları ile sunmak istedik.

OLGU: 52 yaşında erkek olgu, yaklaşık 1 aydır olan öksürük, ateş, nefes darlığı ve ağızdan bol miktarda beyaz köpüklü balgam yakınması ile başvurdu. Fizik bakıda sol hemitoraksta raller duyuluyordu. Laboratuvar tetkiklerinde lökositoz vardı. PA akciğer grafisi ve toraks BT' de solda daha belirgin olmak üzere her iki akciğer'de pnömonik infiltrasyon ve buzlu cam alanları, PET-BT de pnömonik infiltrasyon alanlarında (SUVmax:14,6), sol hiler ve mediastinal lenf bezlerinde yoğun artmış F-18 FDG (SUVmax:4,4) tutulumu saptandı, sağ adrenal bezdeki lezyonda patolojik F-18 FDG tutulumu izlenmedi (Resim 1,2). Hastaya uygun antibiyotikler verildi, ancak yanıt alınmadı. Yapılan bronkoskopik incelemede elde edilen bronkoalveolar lavaj ve akciğer parankim biyopsi örneğinin patolojik tetkiklerinde asiner ve papiller özellikler gösteren adenokarsinom saptandı.

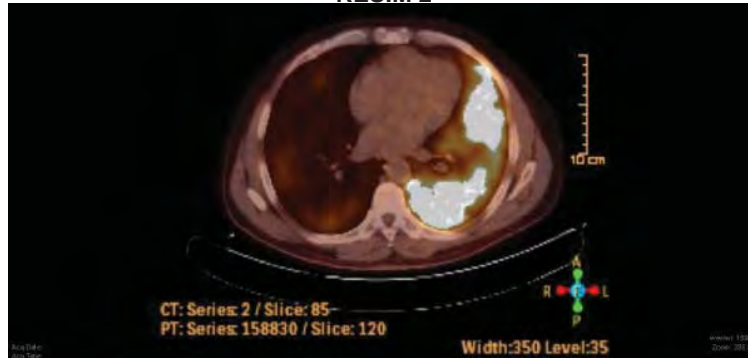
TARTIŞMA: Pnömoni'yi taklit eden akciğer adenokanserlerinde sigara ve bazı mesleki kimyasalların (bu olgumuzda kaynak işçiliği) etyolojik rolünü vurgulamak ve ayırıcı tanı açısından yeni sınıflaması ile akciğer adenokanserlerini PET-BT bulguları ile tartışmak istedik.

RESİM 1



PA AKCİĞER GRAFİSİ

RESİM 2



PET BT

EP-224

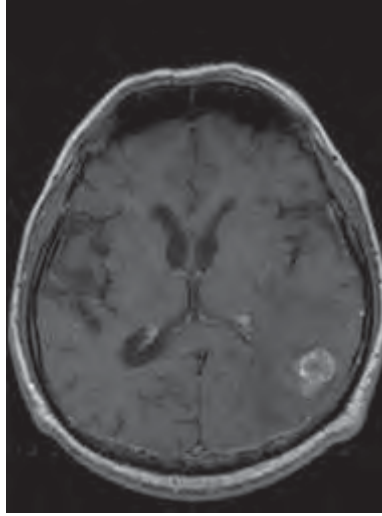
BEYİN METASTAZI İLE PREZENTE OLAN İKİNCİ PRİMER AKCİĞER KANSERİ

Deniz Doğan, Tuncer Özkısa, Ufuk Turhan, Cantürk Taşçı, Hayati Bilgiç
Gata Askeri Tıp Fakültesi, Göğüs Hastalıkları Ana Bilim Dalı, Ankara

OLGU: 65 yaşında erkek olgu, baş ağrısı, baş dönmesi, bulantı ve kusma şikayetleri ile Nöroloji bölümüne müracaat etmiş. Çekilen beyin MRI görüntülemesinde sol temporookspital alanda, yaklaşık 25 mm çapında kitle lezyonu (Resim 1) tespit edilmesi üzerine Beyin Cerrahisi bölümüne refere edilmiş. Olası post operatif pulmoner komplikasyonlar yönünden preoperatif olarak değerlendirilmek üzere Göğüs Hastalıklarına konsülte edilmiş. Olgunun gelişinde genel durumu iyi olup vital bulguları stabil idi. Solunum sistemi muayenesinde sağ hemitoraksta torakotomi skarı izlenen olgunun özgeçmişinden 6 (altı) yıl kadar önce akciğer adenokarınomu tanısı ile sağ üst lobektomi operasyonu geçirdiği öğrenildi. PA akciğer grafisinde sağ alt zonda kısmen düzgün sınırlı 3x4 cm boyutlu homojen solid nodüler görünüm izlendi (Resim 2). Olguya Toraks CT tetkiki planlandı, CT'nde sağ alt lobda 3x4 cm'lik kitle lezyonu izlendi. Bu arada olguya Beyin Cerrahisi tarafından operasyon yapıldı. Alınan serebral kitlenin histopatolojik sonucu akciğer adenokarsinomunun beyin metastazı ile uyumlu olarak raporlandı.

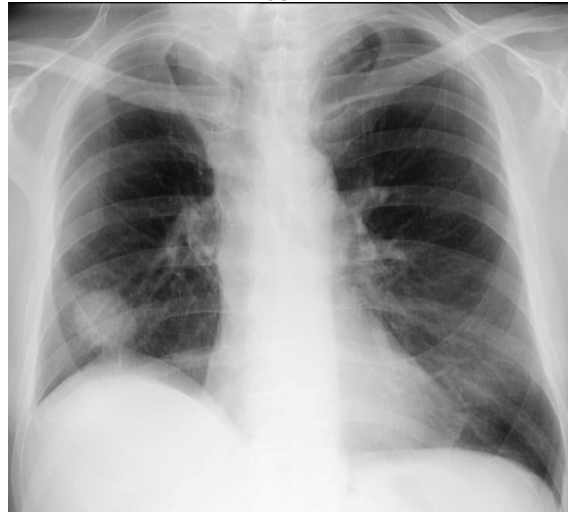
TARTIŞMA: Bilindiği üzere ikinci primer kanser gelişme olasılığı en yüksek olan kanserler meme, over ve kolonun kanserleridir. Erken evre rezektabl akciğer kanserlerinde ikinci primer görülme oranı 3'üncü yıldan sonra %20-25'lere kadar çıkmakta olup bu hastaların cerrahi sonrası yakın takiplerinin yapılması gerekliliğini bir kez daha vurgulamak istedik.

Resim 1



MRI'da sol temporookspital alanda, yaklaşık 25 mm çapında kitle lezyonu.

Resim 2



Sağ alt zonda kısmen düzgün sınırlı 3x4 cm boyutlu homojem solid nodüler lezyon.

EP-225

AKCİĞER KANSERİNİN NADİR BİR METASTAZI: İZOLE GLUTEAL KAS METASTAZI

Esra Yamansavcı Şirzai, Aydan Mertoğlu, Emel Tellioglu, Başak Filiz
İzmir Dr Suat Seren Göğüs Hastalıkları ve Cerrahisi Eğitim ve Araştırma Hastanesi

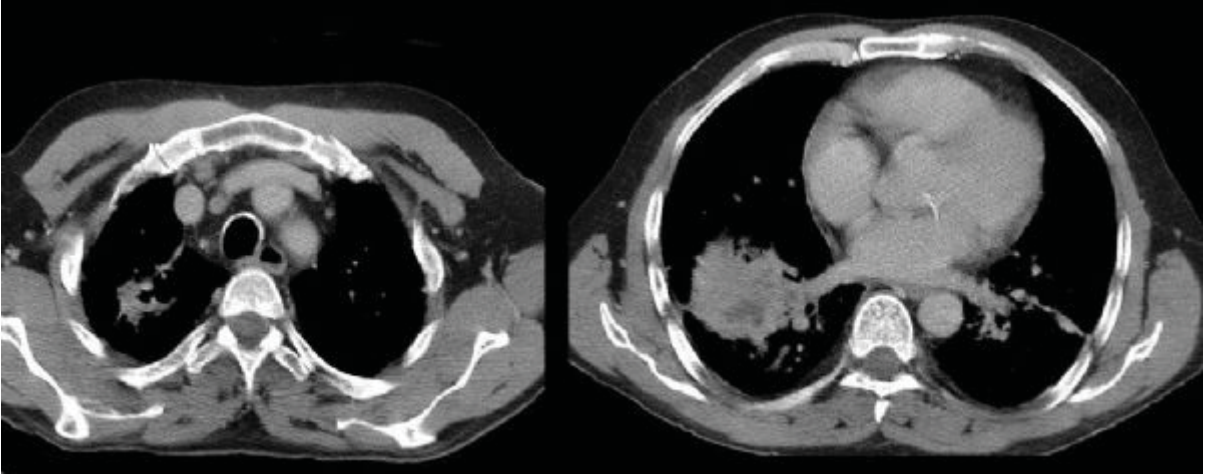
Küçük hücreli dışı akciğer kanserinde ekstratorasik metastazlar genellikle surrenal bez, iskelet sistemi, karaciğer ve santral sinir sistemine olmaktadır. 52 yaşında erkek hastada sol akciğer alt lobda orta derece differansiye adenokanser nedeniyle evreleme amaçlı çekilen pozitron emisyon tomografisinde sağ gluteal kas içinde patolojik düzeyde hipermetabolik odak saptandı. Ultrasonografi ile biyopsi alınan gluteal bölgeki kitle adenokarsinom metastazı ile uyumlu olarak bildirildi. Hastaya kemoterapi ve radyoterapi tedavisi planlandı. Akciğer kanserinin nadir görülen izole çizgili kas metastazı literatür eşliğinde tartışılarak sunuldu.

EP-226

AKCİĞERİN NADİR BİR TÜMÖRÜ: İNFLAMATUAR MİYOFİBROBLASTİK TÜMÖRAlper Gündoğan¹, Sezai Çubuk², Mehmet Aydoğan¹, Okan Karataş², Ersin Sapmaz², Ergün Uçar¹, Hayati Bilgiç¹¹Gülhane Askeri Tıp Akademisi, Göğüs Hastalıkları AD, Ankara²Gülhane Askeri Tıp Akademisi, Göğüs Cerrahisi AD, Ankara

Akciğerin nadir tümörleri arasında yer alan inflamatuvar miyofibroblastik tümör benign bir tümördür ve tüm akciğer tümörlerinin %0.7' sini oluşturur. Klinik ve radyolojik özellikleri çok değişkendir. Bu sebeple tanı koymak zordur ve sıklıkla cerrahi tanıya gereksinim duyulur. Biz, öksürük, balgam ve eforla nefes darlığı şikayetleri ile başvuran ve ileri tetkik ile inflamatuvar miyofibroblastik tümör tanısı konulan bir olgu sunmaktayız. 35 yıl taş ocağında ve kömür madeninde çalışma öyküsü mevcut olan 56 yaşında erkek hastanın öksürük, balgam ve eforla nefes darlığı şikayetleri vardı. KOAH tanısı ile bronkodilatör tedavi kullanılmaktaydı. 30 paket/yıl sigara öyküsü mevcuttu. 10 yıl önce akciğer tüberkülozu tanısı ile takip ve tedavi edildiğini ifade eden hastanın akciğer grafisinde sağ alt zonda ve sağ apikalde heterojen dansite artışları izlendi. Sağ üst lobda spiküler uzanımlar izlenen sağ alt lobda ise hava bronkogramları da içeren dansiteler izlendi. Antibiyoterapiye cevap vermeyen hastaya yapılan transtorasik iğne biyopsisi granülamatöz inflamasyon olarak değerlendirildi. Takiplerinde özellikle sağ alt lobda yer alan lezyonda progresyon izlenmesi üzerine bronkoskopi planlandı. Endobronşiyal lezyon izlenmedi. 2 kez bronkoskopi yapılan hastanın transbronşiyal biyopsi örnekleri silikozis ile uyumlu olarak değerlendirildi. Progresyon izlenen hastanın çekilen PET'inde sağ alt lob ve üst lobda yer alan konsolidasyonlar ile mediastinal lenf nodlarında artmış metabolik aktivite malignite ile uyumlu olarak değerlendirildi. VATS ile diagnostik örnekleme yapıldı ve alınan materyal histokimyasal olarak CD 68 pozitif, SMA pozitif, S100 negatif ve CD 34 negatif olarak izlendi. İnflamatuvar miyofibroblastik tümör tanısı konulan hasta cerrahi açıdan değerlendirilmek üzere göğüs cerrahisine referans edildi. Eskiden inflamatuvar pseudotumor adıyla anılan inflamatuvar miyofibroblastik tümör, ilk kez 1939 yılında akciğerde tanımlandı ancak daha sonra diğer organlarda da saptandı. Patogenezinde belirsizlikler bulunmakla birlikte enfeksiyonlar ve otoimmün mekanizmalar suçlanmaktadır. Ancak diğer yandan gerçek bir tümör olduğu ileri sürülmekte ve miyofibroblastik komponentten köken alan tümör hücrelerin overekspresyonunun hücre proliferasyonuna sebep olduğu düşünülmektedir. Hastalarda vakamızda olduğu gibi nonspesifik semptomlar izlenir ve radyolojisi de semptomatolojisi gibi nonspesifik kitle, soliter ya da multipl nodül şeklindedir. Tedavisini cerrahi rezeksiyon oluşturur. Nadir akciğer malignitelerinin tanısı klinik, radyolojik ve patolojik olarak güç olabilmekte ancak malignite düşünülen hastalarda tüm ileri tanı yöntemleri denenmelidir.

Toraks BT



Sağ üst lobda ve alt lobda düzensiz konturlu mass lezyon izlenmektedir.

EP-227

MEZOTELYOMAYI TAKLİT EDEN AKCİĞER SKUAMUZ HÜCRELİ KANSER OLGUSU

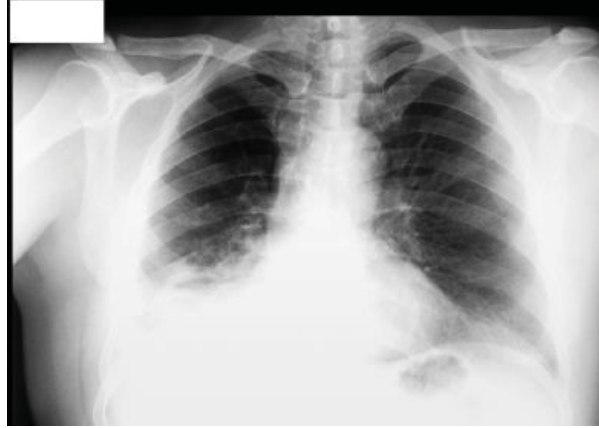
Özlem Sönmez¹, Fethiye Ökten¹, Atila İhsan Keyf¹, Osman Akcan¹, Yeliz Dadalı², Funda Demirağ³
¹Atatürk Göğüs hastalıkları ve Göğüs Cerrahisi Eğitim ve Araştırma Hastanesi, Göğüs Hastalıkları Bölümü
²Atatürk Göğüs hastalıkları ve Göğüs Cerrahisi Eğitim ve Araştırma Hastanesi, Radyoloji Bölümü
³Atatürk Göğüs hastalıkları ve Göğüs Cerrahisi Eğitim ve Araştırma Hastanesi, Patoloji Bölümü

GİRİŞ: Mezotelyomayı taklit eden akciğer kanseri olguları bildirilmiştir. Bu olguların içinde ağırlık adeno kanser tipinde olmakla birlikte daha nadir olarak skuamoz hücreli akciğer kanserine de literatürde rastlanmaktadır. Biz de takip ettiğimiz benzer bir pseudomezotelyomatöz akciğer kanseri olgusunu literatür eşliğinde sunmak istedik.

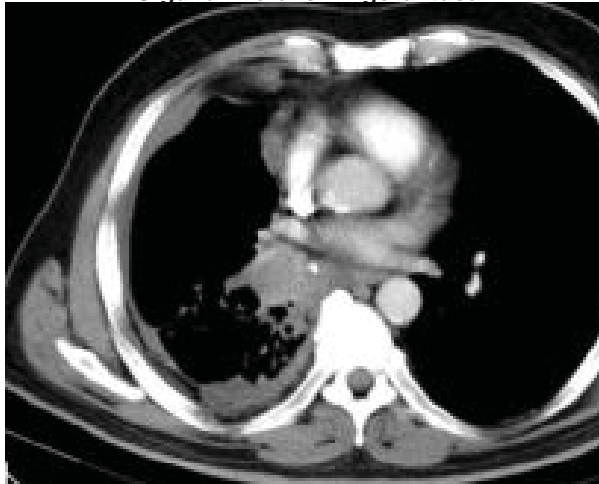OLGU: 58 yaşında erkek hasta 2 aydır devam eden öksürük balgam sağ yan ağrısı yakınması ile başvurdu. 40 pk/yıl sigara öyküsü veriyordu. Fizik muayenede sağ bazalde solunum sesleri azalmıştı. Akciğer grafisinde sağ alt zonda heterojen infiltrasyon izlendi. PET BT de orta ve alt lob bronşlarını çevreleyen kitle lezyonu (SUV: 16.9) ve sağ hemitoraksta tüm plevral yüzeylerde en kalın yeri 1.5 cm olan plevra kalınlaşma (SUV: 16.9) ve ayrıca paraozafagial LAP ve kemik metastazları tespit edildi. Fiberoptik bronkoskopide intermedier bronşta izlenen endobronşial lezyondan biyopsi alındı. Patolojik tanısı skuamoz hücreli karsinom olarak raporlandı. Onkoloji konseyinde tartışılan hastaya, plevral tutulumun yüksek olması nedeniyle ayırıcı tanı amaçlı, plevral tutulum alanından BT eşliğinde transtorasik ince iğne biyopsisi kararı verildi. Bu biyopsinin de patolojisi skuamoz hücreli karsinom ile uyumlu idi. Hasta Evre 4 akciğer skuamoz hücreli kanseri olarak kemoterapi programına alındı.

TARTIŞMA: Pseudomezotelyomatöz akciğer kanseri olgularının da ayırıcı tanıda akılda tutulması ve özellikle adenokanser dışında skuamoz hücreli kanserinde benzer karışıklığa yolaçabileceğine dikkat edilmesi için sunuldu.

Olgunun akciğer grafisi



Olgunun Toraks BT görüntüsü



EP-228

CİSPLATİNE BAĞLI GRANDMAL EPİLEPTİK NÖBET: OLGU SUNUMU

Makbule Özlem Akbay¹, Dilek Ernam¹, Nuray Erdal¹, Ayşegül Çubuk²

¹Süreyyapaşa Göğüs Hastalıkları ve Göğüs Cerrahisi Eğitim Araştırma Hastanesi, Göğüs Hastalıkları, İstanbul

²İstanbul Meslek Hastalıkları Hastanesi, Nöroloji Bölümü, İstanbul

Cisplatin; uzun senelerden beri solid tümörlerin tedavisinde tek başına veya diğer sitotoksiklerle beraber kullanılan bir ağır metal kompleksidir. Doza bağlı yan etkileri nedeniyle ilacın kullanımı sınırlı olup böbrek yetmezliği ve elektrolit bozuklukları dışında bulantı, kusma, nöropati, miyelosüpresyon, ototoksikite benzeri yan etkiler görülebilmektedir.

Yaygın evre küçük hücreli akciğer kanseri (karaciğer ve kemik metastaz) tanısı ile tarafımıza başvuran 55 yaşındaki erkek hastaya Etoposid 100mg/m², Cisplatin 75 mg/m² den hesaplanarak toplam 480 mg etoposid, 120 mg cisplatin 21 gün ara ile verilmesi planlandı. Hasta 3 kür tedavisini sorunsuz tamamladı.. 4.kürün 2.gününde hastada kemoterapi bitimi uzun süren hayatı tehdit edici grandmal epileptik nöbet gelişti. Hasta beyin metastazı şüphesiyle nörolojiye konsülte edildi. Beyin MR ve EEG istendi. Herhangi bir patolojik bulgu saptanmadı. Klinik tablo cisplatin toksitesine bağlandı.

Litaratürler incelendiğinde cisplatine bağlı epileptik nöbetlerin vaka bazında geliştiği görüldü. Epileptik nöbetler akciğer kanserinde sıklıkla beyin metastazına bağlı görülmektedir. Ancak nadirde olsa ilaç yan etkisine bağlı benzer tablonun gelişebileceği konusuna dikkat çekmek amaçlı olgu sunumu yapıldı.

EP-229

ENDOBRONŞİAL İNVAZYON GÖSTEREN MANTLE HÜCRELİ LENFOMA OLGUSU

Eda Kök¹, Çiğdem Biber¹, Behiye Akkalyoncu¹, Hatice Esra Özaydın²

¹Atatürk Göğüs Hastalıkları ve Göğüs Cerrahisi E.A.H., Göğüs Hastalıkları, Ankara

²Atatürk Göğüs Hastalıkları ve Göğüs Cerrahisi E.A.H., Patoloji Bölümü, Ankara

Mantle Hücreli Lenfoma (MCL) tüm lenfomalar içinde %6 oranında görülen, çoğunlukla agresif seyirli ve ortanca yaşam süresinin 3-7 yıl arasında değiştiği, nökslerle seyreden bir lenfoma alt tipidir. MCL tanısı, tipik morfoloji, immünofenotip, Siklin D1 veya t(11;14)'ün gösterilmesi ile konur. Tümör genellikle lenf nodunun mantle bölgesinden kaynaklanır. Mantle hücreli lenfomanın torasik tutulumu nadirdir. Bu olguyu sunmaktaki amacımız mantle hücreli lenfomanın akciğerde nadiren bulgu vermesi ve endobronşial invazyon göstermesidir.

OLGU: 43 yaşında erkek hasta sırt ağrısı ile başvurdu. FM'de sağ servikal lenf nodu palpe edildi. Çekilen PA akciğer grafisinde, sağ hiler yerleşimli kitle lezyonu şüphesi mevcuttu. Toraks BT de sağ hiler yerleşimli 10X6 cmlik mass lezyonu mevcuttu. PET/BT de mediastende sağ paratrakeal-pretrakeal alanı doldurarak sağ hiler subkarinal alanları dolduran, vasküler yapılarla yer yer sınırları net ayırt edilemeyen, sağ ana bronşu çevreleyen yumuşak doku yapılanması (SUVmax: 10.64, konglomere LAP?) saptandı. Bronkoskopide sağ intermedier bronş lateral duvarı tümör ile tamamen infiltrate idi. Buradan multiple mukoza biyopsileri alındı. Biyopsi sonucu B hücreli non-hodgkin lenfoma ile uyumlu olarak değerlendirildi. Sağ servikal bölgede ele gelen lenf nodu için skalen biyopsi yapıldı, incelenen doku örneklerinde normal lenf nodu yapısı izlenmemiş olup yerinde diffüz karakterde irregüler nükleer konturlu nükleolü genellikle seçilemeyen küçük ile orta boyutlu lenfositler mevcuttu, CD20, CD79a, CD5, cyclin D1 çalışmasında pozitif boyanma oldu ve biyopsi sonucu mantle hücreli lenfoma şeklinde sonuçlandı. Bu olguyu sunmaktaki amacımız mantle hücreli lenfomanın akciğerde nadiren bulgu vermesi ve endobronşial invazyon göstermesidir.

EP-230

RENAL HÜCRELİ KARSİNOMLU OLGUDA İZOLE MEDIASTİNAL LENF NODU METASTAZI

Burçin Çelik¹, Selçuk Gürz¹, Mehmet Gökhan Pirzirenli¹, Levent Yıldız²

¹Ondokuz Mayıs Üniversitesi Tıp Fakültesi Göğüs Cerrahisi Anabilim Dalı, Samsun, Türkiye

²Ondokuz Mayıs Üniversitesi Tıp Fakültesi, Patoloji Anabilim Dalı, Samsun, Türkiye

GİRİŞ: Renal hücreli karsinom (RHK), böbrek korteksinden kaynaklanır ve böbrek malignitelerinin %90-95'ini oluşturur. Tanı anında olguların yaklaşık %30'unda uzak metastaz bulunmaktadır. Akciğer, karaciğer, kemik, lenf nodları ve mediasten en sık metastaz görülen bölgelerdir. RHK'ün tedavisinde cerrahi, RT, KT, hormonal tedavi, immünoterapi ve bunların kombinasyonu kullanılır. Radikal nefrektomi lokalize RHK'un tedavisinde en etkili yöntemdir. İleri evre hastalığın tedavisinde interferon ve interlekin 2 immünoterapi tedavisi olarak uygulanmaktadır. Burada RHK nedeniyle sağ radikal nefrektomi uygulanmış olan ve ilk cerrahiden yaklaşık 27 ay sonra izole mediastinal lenf nodu metastazı saptanan olguyu sunduk.

OLGU SUNUMU: 57 yaşında erkek hasta Nisan 2010 tarihinde renal hücreli karsinom nedeniyle sağ radikal nefrektomi uygulanmış ve takiplerinde Temmuz 2012 çekilen toraks BT'de patolojik boyutta mediastinal LN'ları izlenmesi üzerine göğüs cerrahisi polikliniğine sevk edilmiş. Hastanın PET BT'sinde; sağ 2 no'lu LN SUV max: 3.4 (14x20 mm ebadında), sağ 4 no'lu LN SUV max: 2.4 (13x20 mm ebadında), sağ hilier LN SUV max:3.8 olarak rapor edilmiş ve akciğer parankiminde herhangi bir metastatik lezyon izlenmemiş. Genel anestezi altında yapılan videomediastinoskopide patolojik izlenen sağ 2 ve 4 no'lu toplam 4 adet lenf nodu eksize edilerek patolojiye gönderildi. Histopatolojik incelemede sağ 2 ve 4 no'lu 2 adet lenf nodunda RHK metastazı ile uyumlu malign tümöral oluşum izlendi. Postoperatif IFN α tedavisi başlanan hastanın Aralık 2012 tarihinde çekilen kraniyal MR'da 2 adet metastatik lezyon ve hidrosefali izlendi. Hastaya V/P shunt ve gama knife uygulandı. Mayıs 2013 tarihinde çekilen kontrol toraks BT'de sağ akciğer üst lobda 4 mm, sol akciğer alt lobda 6 mm ebadında metastazla uyumlu lezyonlar tespit edildi ve lezyonlar radyolojik takibe alındı. Hastaya IFN uygulanmaya devam edilmekte ve takibi sürmektedir.

TARTIŞMA: Renal hücreli karsinomun akciğer parankim metastazı oldukça sık görülmesine rağmen olgumuzda olduğu gibi parankim tutulumu olmaksızın mediastinal LN metastazı oldukça nadirdir. Bu durumda iki yol bulunmaktadır; birincisi duktus torasikus yoluyla lenfanjitik yayılım, diğeri tespit edilemeyen akciğer mikrometastazlarının mediastinal lenf nodlarına metastazıdır. En son çekilen toraks BT'ye göre olgumuzda bu ikinci yolun varlığı düşünülmektedir. Bu olgularda mediastinal LN'larının cerrahi olarak çıkarılması hem tanı hem de lokal kontrolü sağlamak için tercih edilmektedir.

EP-231

AKCİĞER KANSERİNE EŞLİK EDEN RADYOTERAPİ SONRASI GELİŞEN SEMİ-İNVAZİV ASPERGİLLOZİS OLGUSU

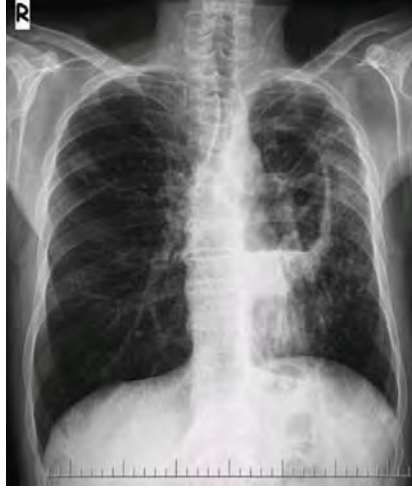Yağmur Bahar, Ege Güleç Balbay, Sinem Berik, Ali Nihat Annakkaya
Düzce Üniversitesi, Göğüs Hastalıkları Ana Bilim Dalı, Düzce

GİRİŞ: Semi-İnvaziv Aspergillozis, KOAH, düşük doz kortikosteroid kullanımı, alkolizm, tüberküloz, diabet, kollejen vasküler hastalıklar gibi düşük dereceli bağışıklık baskılanması durumlarında genellikle ortaya çıkmaktadır. Daha önce radyoterapi gibi akciğerdeki yapısal değişiklikler oluşturan durumlarda risk daha da artar.

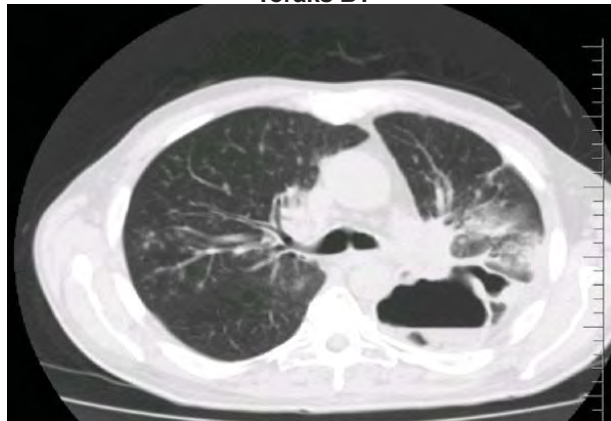OLGU: Küçük kücreli dışı akciğer kanseri tanısı olup kemoterapi (KT) ve radyoterapi (RT) tedavisi görmüş 57 yaşında erkek hasta nefes darlığı, ateş şikayeti ile polikliniğimize başvurmuştu. Hastanın çekilen akciğer grafisinde de abse görünümü olması nedeniyle servisimize yatırıldı. Hastanın KT ve RT sonrası primer kitle lezyonunda eski filmleriyle kıyaslandığında regresyon olduğu görüldü. Laboratuvar incelemelerinde CRP: 29.65 mg/dl, sedimentasyon: 60 mm/saat, lökosit: 18600 olarak saptandı. Hastanın akciğer absesi nedeniyle çeşitli antibiyotik kullanım öyküsünün olması ancak radyolojik ve klinik düzelme olmaması üzerine hastaya bronkoskopi yapıldı. Hastanın bronkoalveolar lavajında Aspergillus Fumigatus üredi, galaktomannan testi pozitif olarak geldi. Çekilen yüksek rezolüsyonlu toraks tomografisinde sol alt lob, lingula ve sağ akciğer üst lobda değişik büyüklüklerde düzensiz cidarlı kaviter lezyonlar görüldü. Bu kaviter lezyonlar hastanın kitle lezyonundan bağımsız ve kitleden farklı lokalizasyonlarda izlenmekteydi. Hastaya antibiyotik tedavisine ek olarak Varikanazol (4 mg/kg/gün 2x1 tablet) tedavisi başlandı ve hastaya poliklinik kontrolü önerildi.

SONUÇ: Semi-İnvaziv Aspergillozis, radyoterapi tedavisi görmüş kaviter lezyon saptanan akciğer kanserli hastalarda akla gelmelidir.

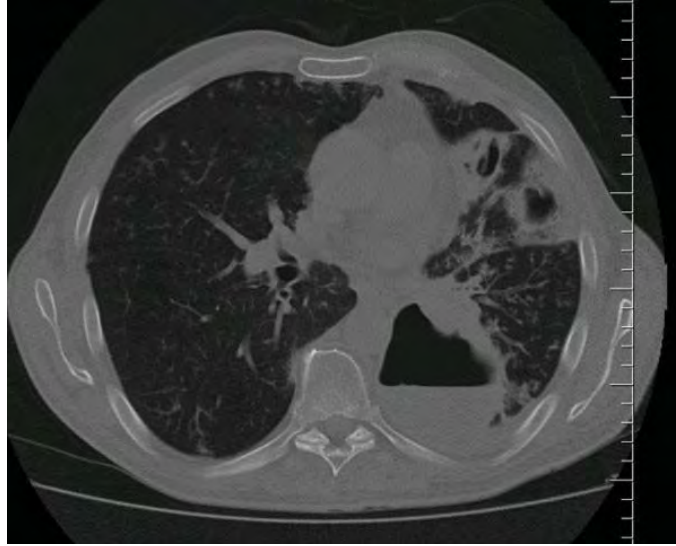PA akciğer grafisi



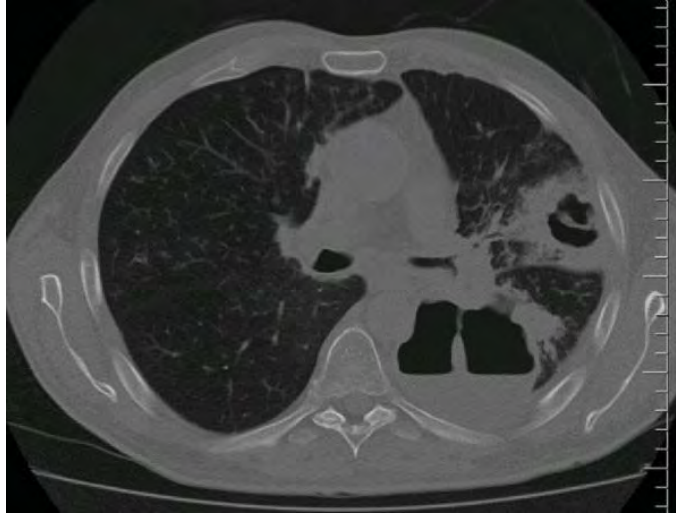
Toraks BT



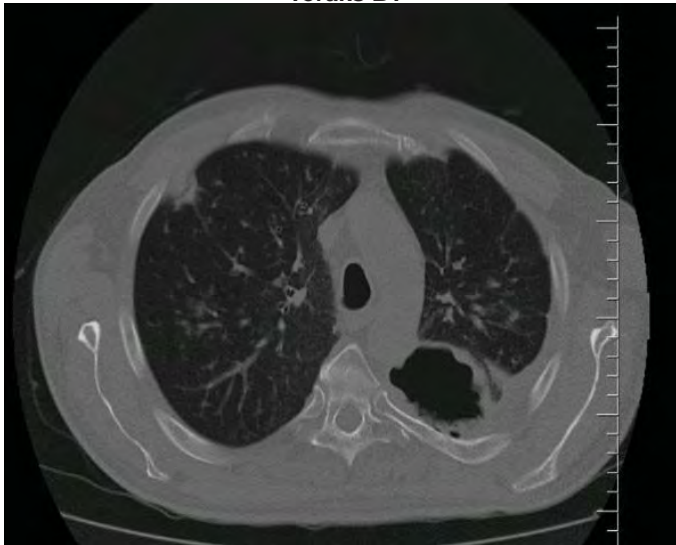
Toraks BT



Toraks BT



Toraks BT



EP-232

DERMATOMİYOZİT İLE BAŞVURAN AKCİĞER METASTAZI OLAN MALİGNİTE OLGUSU

Hatice Kılıç¹, Funda Karaduman Yalçın¹, Ayşegül Karalezli¹, Ayşegül Şentürk¹, Hatice Canan Hasanoğlu²

¹Ankara Atatürk Eğitim ve Araştırma Hastanesi, Göğüs Hastalıkları, Ankara

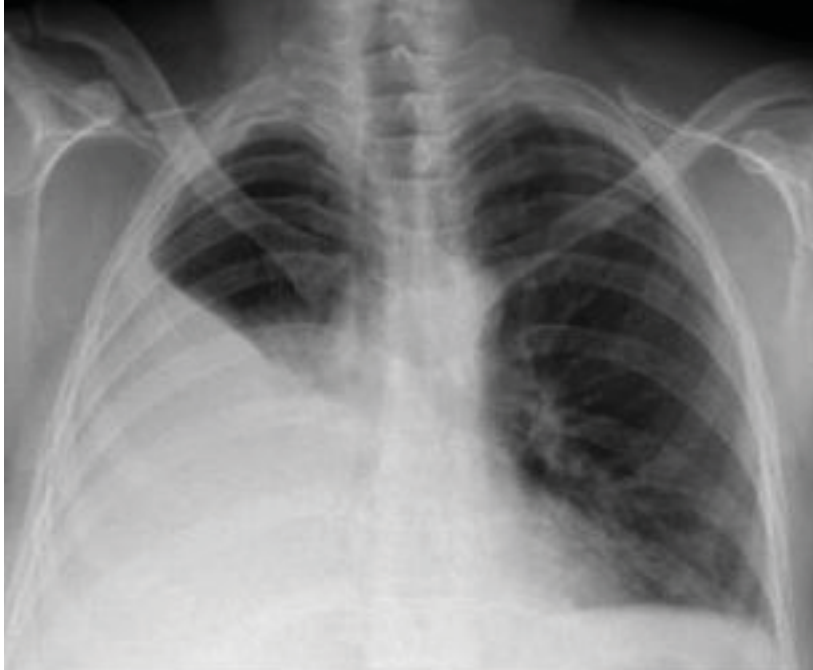²Yıldırım Beyazıt Üniversitesi Tıp fakültesi, Göğüs Hastalıkları Anabilim Dalı, Ankara

GİRİŞ: Dermatomiyozit (DM), kas güçsüzlüğü ve deri bulguları ile giden, sebebi bilinmeyen inflamatuvar bir hastalık olup, primer romatolojik bir rahatsızlık olabileceği gibi, %6-60 oranında paraneoplastik sendrom olarak karşımıza çıkmaktadır. Bu olgu sunumu, plevral effüzyon ile başvuranveberaberindeDMkliniğitespitedilenhastadaolası pankreas malignitesi ve akciğer metastazı tespit edilmesi üzerine sunulmuştur.

OLGU: 48 yaşında kadın hasta, 2 aydır olan, eforla artan nefes darlığı ve 1 aydır olan cilt döküntüsü şikayeti ile başvurdu. Yüzde göz çevresinde ve boyun etrafında kırmızı-mor renk değişikliği (heliotrop döküntü ve şal bulgusu), ciltte psöriiform lezyonlar, el sırtında papüler döküntüler (Gottron bulgusu) mevcuttu. Akciğer grafisinde sağ hemitoraksta plevral effüzyon mevcuttu (Resim 1). Sıvı eksuda niteliğinde olup, sitolojisinde malign bulgular tespit edildi. İmmunohistokimyasal çalışmalar sonucunda, Ber Ep 4 ile membranöz, keratin 7 ile membranöz, Androjen reseptörü ile nükleer, karsinoembriyonik antijen (CEA) ile zayıf sitoplazmik pozitif, GCFDP-15 fokal pozitif olup, Kalretinin, sitokeratin 5/6, TTF-1 negatif saptandı. Az differansiye karsinom olduğu ve metastatik karsinomlar açısından araştırılması önerildi. Laboratuvar sonuçlarından kreatin kinaz: 5539 U/L (30-211 U/L) saptanan hastanın, elektromiyografi (EMG) sonucunda miyozit saptandı. Hastanın tümör markerlarından CA 15-3 >300 U/mL, CA 19-9:123 U/mL, CA 125:1629 U/mL yüksek olarak saptandı. Primer malignite açısından meme, genitouriner ve gastrointestinal sistem araştırıldı. Pozitron Emisyon Tomografi (PET CT)'de pankreas başı lokalizasyonunda yaklaşık 15 mm çapındaki nodüler lezyon alanında ve komşuluğundaki lenf nodlarında artmış 18F FDG tutulumu izlendi (SUVmaks:4,9). Tüm bu tetkikler sırasında genel durumu gittikçe kötüleşen, hipoksemisi derinleşen hastaya non-invaziv mekanik ventilasyon desteği başlandı. Tüm destek tedavilere rağmen yatışının 18. gününde hasta kaybedildi.

TARTIŞMA: Dermatomiyozit 1/1.000.000 oranında görülen nadir inflamatuvar bir hastalıktır. DM' de görülen temel cilt bulguları Gottron papülleri (%66), heliotropik döküntü (%44), deri eritemi (%43) ve periungal eritem (%39)' dir. İlk olarak 1916' da mide kanseri ile ilişkisi gösterilen DM ile eşlik eden kanserlerin başında jinekolojik (%27,9), nazofaringeal (%17,5) ve sindirim sistemi (%15,4) kanserleri gelmektedir. Sonuç olarak dermatomiyozit bulguları olan hastalarda kanser yönünden dikkatli olunmalı ve DM- kanser ilişkisinin aydınlatılması açısından ileri araştırmalar yapılmalıdır.

Resim 1



sağ hemitoraksta plevral effüzyon görünümü

EP-233

KÜÇÜK HÜCRELİ AKCİĞER KANSERLİ BİR OLGUDA İNVAZİV MUKORMİKÖZ ENFEKSİYONU

Evrım Eylem Akpınar¹, Derya Hoşgün¹, Başar Kaya², Hande Ezerarslan³, Semra Tunçbilek⁴, Meral Gülhan¹

¹Ufuk Üniversitesi, Tıp Fakültesi, Göğüs Hastalıkları A.D., Ankara, Türkiye

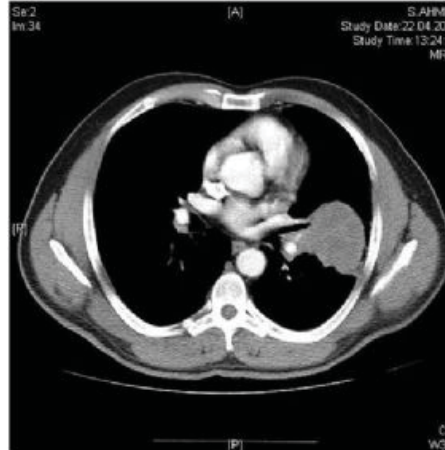²Ufuk Üniversitesi, Tıp Fakültesi, Plastik ve Rekonstrüktif Cerrahi A.D., Ankara, Türkiye

³Ufuk Üniversitesi, Tıp Fakültesi, Kulak-Burun-Boğaz Hastalıkları A.D., Ankara, Türkiye

⁴Ufuk Üniversitesi, Tıp Fakültesi, Klinik Mikrobiyoloji ve Enfeksiyon hastalıkları A.D., Ankara, Türkiye

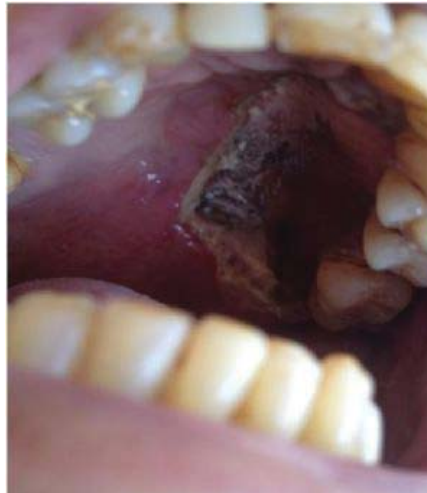55 yaşında erkek hasta acil servise hemoptizi, öksürük, balgam ve sol yan ağrısı şikayeti ile başvurdu. Özgeçmişinde diyetle regüle olan diabetes mellitus ve 50 pak-yıl sigara öyküsü mevcuttu. PA-Akciğer grafisinde sol alt zonda homojen dansite artışı saptanması üzerine toraks BT istendi. 22.04.2013 tarihli toraks BT'de sol akciğer alt lob laterobazal segmentte, sol hilus ile ilişkili 60x65 mm çapında kitle lezyonu izlendi (resim 1). Transtorasik iğne biyopsisi ile küçük hücreli karsinom (KHAK) olarak geldi. PET-BT ve kranial MR istendi. Kranial MR normal saptandı. PET- BT'de sol akciğer üst lob posterior segmenti kaplayan 6 cm olarak ölçülen kitle lezyonunda belirgin FDG tutulumu (SUV max:14.4) saptandı. Sınırlı evre KHAK olarak evrelenen hastaya 29.04.2013 tarihinde eş zamanlı kemoradyoterapi başlandı. Radyoterapinin 8. gününde gelişen radyasyon ösefajiti nedeniyle oral dexametazon başlandı. Hasta 3. kür etoposid-cisplatin kemoterapisinden bir hafta sonra ateşinin 38,5°C olması üzerine acil servise başvurdu. WBC:1100 10³/µL, nötrofil sayısı: 600 fL olarak saptandı. Çekilen akciğer grafisinde belirgin regresyon izlendi, infiltrasyon izlenmedi. Febril nötropeni tanısıyla yatış yapıldı. Sefepim ve Filgrastim (G-CSF) verildi. Hastanın ateşi düştü ancak sol göz çevresinde ağrısı başladı. Göz muayenesi normal olan hastanın ağrısı arttı ve damağa da yayıldı. Kulak burun boğaz (KBB) muayenesinde sert damakta nekroz izlendi (resim 2). Hastaya mantar enfeksiyonu ön tanısıyla liposomal amfotericin B başlandı. Dexametazon kesildi. KBB bölümünce sert damaktaki lezyondan biyopsi alındı. Biyopsi materyalinin incelemesinde hifalar görüldü. Kültürde Rhizomucor sp. üredi. Lipozomal amphotericin B dozu kademeli olarak 10 mg/kg/güne çıkıldı. Tedaviye posakonazol 2X 400 mg eklendi. Plastik cerrahi ve KBB bölümünce cerrahi debridman yapıldı. Hastanın halen kliniğimizde sistemik ve topikal amphotericin B, posakonazol tedavisi devam etmektedir. Oral alımının yetersiz oluşu nedeniyle hastaya perkütan gastrostomi açıldı. İnvaziv bir fungal enfeksiyon olan mukormikoz hematolojik maligniteler, diyabetik ketoasidoz, kemoterapi ilişkili uzun süreli nötropenide ve immünsupresif tedavi alan transplant olgularında görülür. Solid malignitelerle birlikteliği nadirdir. En sık klinik formu rinoserebral, maksillofasial ve pulmoner enfeksiyonlardır. Mortalitesi oldukça yüksektir (%85). Mortalite gelişiminde klinik form, alta yatan hastalık ve tedavi etkinliği önemli rol oynamaktadır. Literatürde akciğer kanseriyle birlikte rhizomucor enfeksiyonu nadiren bildirilmiştir. Bu nedenle invaziv mukormikoz enfeksiyonu gelişen küçük hücreli akciğer kanserli bu olguyu sunmak istedik.

resim 1



Toraks BT'de sol alt lobda kitle lezyonu

resim 2



Sert damakta invaziv mukormikoz enfeksiyonuna bağlı nekroz

EP-234

MONOSTATİK FİBRÖZ DİSPLAZİ: İKİ OLGU NEDENİYLE

Ümran Toru¹, Murat Acat², Şule Gül³, Hilal Onaran³, Muzaffer Metin⁴, Erdoğan Çetinkaya³

¹Dumlupınar Üniversitesi Tıp Fakültesi, Göğüs Hastalıkları Anabilim Dalı, Kütahya

²Karabük Üniversitesi Tıp Fakültesi, Göğüs Hastalıkları Anabilim Dalı, Karabük

³Yedikule Göğüs Hastalıkları ve Göğüs Cerrahisi Eğitim ve Araştırma Hastanesi, Göğüs Hastalıkları Kliniği, İstanbul

⁴Yedikule Göğüs Hastalıkları ve Göğüs Cerrahisi Eğitim ve Araştırma Hastanesi, Göğüs Cerrahisi Kliniği, İstanbul

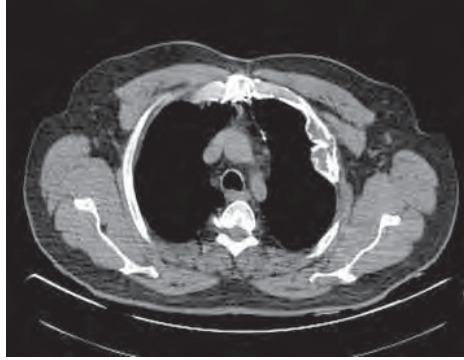
GİRİŞ: Fibröz displazi (FD) etyolojisi tam olarak bilinmeyen sıklıkla geç çocukluk ya da adolesan dönemde görülen, benign fibroosseöz kemik lezyonudur. FD herhangi bir kemiği etkileyebilmekle birlikte en sık rastlanan monostatik formunda (%70-80) özellikle kraniofasyal, uzun kemikler ve kosta tutulumu gösterir. Biz erişkin yaş gurubunda saptadığımız ve monostatik FD tanısı koyarak cerrahi yöntemle başarılı bir şekilde tedavi ettiğimiz iki olgumuzu sunduk.

OLGU: Aktif şikayeti olmayan 67 yaşında erkek hastanın by-pass operasyonu sonrası yapılan rutin kontrollerinde PA Grafi'de; sol akciğer üst zonda opasite tespit edildi. Toraks BT'de; sol 2. kotta medüller ekspansiyona ve deformasyona yol açan litik lezyon izlendi (Resim 1). PET -BT'de; sol 2. kosta anterolateralinde ekspansil karakterde artmış FDG tutulumu gösteren kemik lezyon izlendi ve diğer bölgeler normal saptandı. Hastaya sol aksiller torakotomi yapıldı ve sol 2. kot parsiyel rezekce edildi. Postoperatif yoğun bakım ünitesi (YBÜ) ve servis takibi sonrası genel durumu iyi olan hasta yatışının 6. gününde taburcu edildi. Patoloji sonucu FD gelen hasta halen aralıklı poliklinik kontrolleriyle hastanemizde takip edilmektedir.

OLGU 2: 42 yaşında erkek hasta sol göğüs ağrısı şikayetiyle başvurduğu dış merkezde yapılan tetkiklerinde sol 2. kostada kitle lezyon saptanması üzerine sol 2. kot tümörü ön tanısıyla hastanemize yönlendirildi. PA Grafi'de; sol akciğer üst zonda yaklaşık 4x5cm'lik opasite izlendi. Toraks BT'de; sol 2. kostada ileri derecede ekspansiyon ve destrüksiyona neden olan yumuşak doku dansitesi izlendi ve malignite açısından ileri tetkik önerildi (Resim 2). Kemik Sintigrafisi'nde; sol 2. kotta FD'yi destekler nitelikte diffüz yoğun artmış aktivite tutulumu saptandı ve diğer kemik yapılar normaldi. Yapılan kemik biyopsi patolojisi FD ile uyumlu gelen hasta FD tanısıyla opere edildi. Sol anterior torakotomide sol 2.,3. ve 4. kotlarda ekspansiyon saptanması üzerine bu kotlara da komplet rezeksiyon uygulandı. Hasta postoperatif YBÜ ve servis takiplerinin ardından genel durumunun iyi olması üzerine 5. günde taburcu edildi.

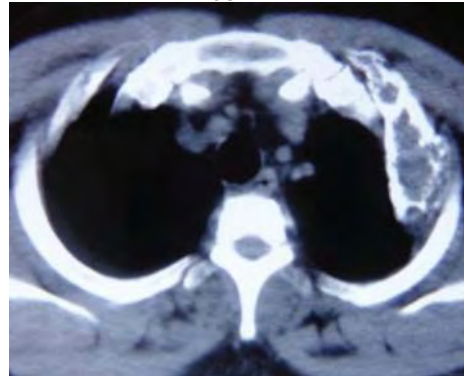
SONUÇ: Literatüre göre sıklıkla gelişim sürecindeki kemikleri tutan FD kemik gelişiminin hızlı olduğu çocukluk ve adolesan dönemde görülür, monostatik tipte ortalama görülme yaşı 14'tür. Bizim her iki olgumuz da kemik matürasyonunun tamamlanmasından sonra erişkin yaşta lezyonun saptanması nedeniyle sıra dışı kabul edilmiştir. Bu nedenle FD'nin ileri yaş grubunda ortaya çıkabileceği göz önünde bulundurulmalıdır.

Resim 1



Toraks BT'de; sol 2. kotta medüller ekspansiyon ve deformasyona yol açan litik lezyon.

Resim 2



Toraks BT'de; sol 2. kostada ileri derecede ekspansiyon ve destrüksiyona neden olan lezyon.

EP-235

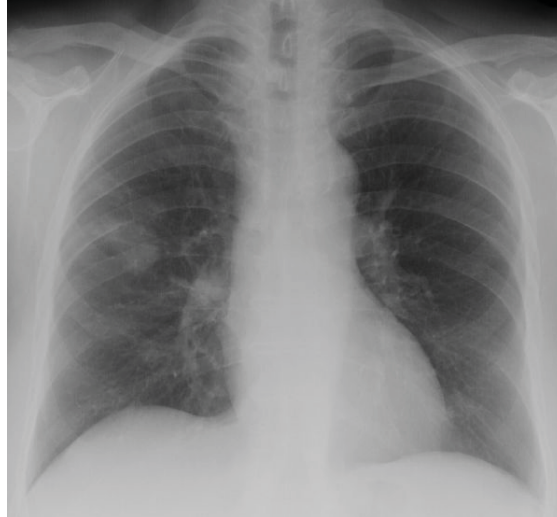ENDOMETRİUM CA VE AKCİĞER ADENOKARSİNOMU BİRLİKTELİĞİ (METASTAZ? SENKRON?)

Deniz Doğan, Tuncer Özkısa, Orhan Yücel, Ömer Deniz, Hayati Bilgiç
Gata Askeri Tıp Fakültesi, Göğüs Hastalıkları Ana Bilim Dalı, Ankara

OLGU: 64 yaşında bayan olgu öksürük şikayeti ile polikliniğimize başvurdu. Olgunun gelişinde öksürük dışında herhangi bir pulmoner ve/veya ekstrapulmoner semptomu yoktu. Özgeçmişinde yaklaşık altı ay kadar önce Endometrium Ca tanısı ile TAH + BSO operasyonu geçirdiği öğrenildi. Cerrahi sonrası dönemde takip ve tedavisine devam edilmiş ve herhangi bir komplikasyon gelişmemişti. Gelişinde solunum sistemi muayenesi normal olan olgunun çekilen akciğer grafisinde yaklaşık 28X24mm ebatlarında kitle lezyonu izlendi (Resim 1). Olguya Toraks CT planlandı. Toraks CT'nde Sağ akciğer üst lob posterior segmentte yaklaşık 26X28 mm boyutlu kitle lezyonu izlendi. FOB işlemi yapıldı ve her iki sistem tüm lob ve segment açık ve normal izlenen olgudan yapılan transbronşial parankim biyopsi ve BAL sonuçları tanısız olarak gelmedi. Bunun üzerine hastaya CT eşliğinde transtorakal iğne aspirasyon biyopsi işlemi yapıldı (Resim 2). Biyopsi sonucu histopatolojik olarak küçük hücreli olmayan karsinoma, öncelikle adenokarsinoma ile uyumlu olarak raporlandı.

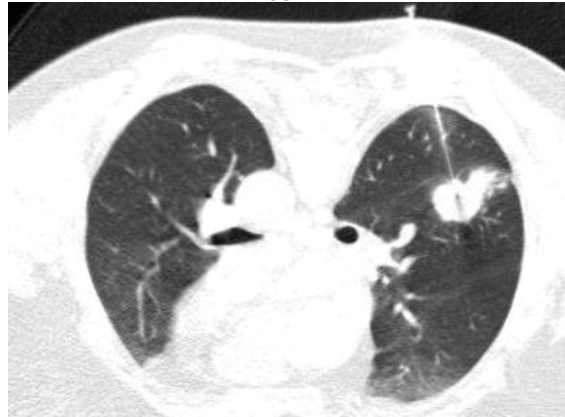TARTIŞMA: Malignite tanısı konulan bir olguda, başka bir organda tekrar malignite gelişme oranı oldukça nadir gözlenir. Primer malignite tanısı konulan bir olguda, akciğerde ikinci bir malignite tespit edilmesi durumunda akla ilk gelen soru, kuşkusuz akciğerdeki patolojinin ikinci bir primer mi yoksa bir metastaz mı olduğudur. Böyle bir durumda hem klinisyen, hem de patolog için primer, metastaz ayrımı zor olabilmektedir. Biz bu olgu ile başka bir organda malignite tanısı olan hastalarda, akciğerde tespit edilen bir lezyonun histopatolojik olarak adenokarsinom ile uyumlu olması durumunda, bu lezyonun metastaz mı? yoksa senkron tümör mü? olduğunun ayrımında karşılaşılan zorlukları tekrar vurgulamak istedik.

Resim1



Sağ orta zonda yaklaşık 38X24mm ebatlarında kitle lezyonu.

Resim2



BT eşliğinde transtorakal iğne aspirasyon biyopsi işlemi.

EP-236

AKCİĞER KANSERİNDE NADİR UZAK ORGAN TUTULUMU: KOLON METASTAZI

Mine Önal¹, Tuğba Çiçek¹, Sevtap Gülgösteren¹, Filiz Çimen¹, Sebahat Başyiğit², Şükran Atıkcı¹

¹Atatürk Göğüs Hastalıkları ve Göğüs Cerrahisi Eğitim ve Araştırma Hastanesi, Ankara

²Keçiören Eğitim ve Araştırma Hastanesi, Ankara

Kliniğimizde FOB biyopsi ile skuamöz hücreli akciğer kanseri tanısı koyulan 48 yaşında erkek hasta operabl olarak değerlendirilmiş ve Ekim 2012 de sol pnömonektomi ve lenf nodu diseksiyonu uygulanmıştır. Postop T2N1M0 olarak evrelenen hastaya adjuvan 4 kür vinorelbine-cisplatin kürü verilmiştir. İlaçsız takibin 6. ayında karın ağrısı yakınması ile başvuran hastanın çekilen batın ultrasonunda karaciğerde çok sayıda metastazla uyumlu hipodens lezyon saptanmış, bunun üzerine tekrarlanan PET BT de karaciğerin yanısıra kolon ve rektumda patolojik FDG tutulumları saptanmıştır. Kolonoskopi uygulandığında splenik fleksurada lümeni %50'den fazla daraltan, ülsere irregüler konturlu 4 cm boyutunda kitle saptanmıştır. Alınan biyopsi sonucu skuamöz hücreli karsinoma ile uyumlu bulunmuştur. Primer akciğer kanserlerinde intestinal sistem metastazları arasında en sık ince barsak metastazları görülmektedir. Primer skuamöz hücreli akciğer kanserinin semptomatik kolon metastazının son derece nadir olması nedeniyle olgu sunulmuştur.

EP-237

YASSI HÜCRELİ AKCİĞER KANSERLİ HASTADA İNTRAMEDÜLLER SPİNAL KORD METASTAZI

Taha Tahir Bekçi¹, Ramazan Köylü², Mustafa Çalık³, Ercan Kurtipek¹, Saniye Göknil Çalık⁴, Hıdır Esme³

¹Konya Eğitim ve Araştırma Hastanesi Göğüs Hastalıkları Kliniği

²Konya Eğitim ve Araştırma Hastanesi Acil Kliniği

³Konya Eğitim ve Araştırma Hastanesi Göğüs Cerrahisi Kliniği

⁴Kütahya Dumlupınar Üniversitesi Evliya Çelebi Eğitim ve Araştırma Hastanesi Acil Kliniği

Çeşitli nörolojik semptomlara neden olan intradural ve intramedüller spinal kord metastazı (ISKM) yapan yassı hücreli akciğer kanseri nadir bir durumdur. En sık nedeni akciğer ve meme kanserleridir. Diğer nedenleride Melanom, malign lenfoma, kolon kanseri, over kanseri ve renal hücreli karsinomdur. ISKM; merkezi sinir sistemi tümörlerinin % 4.2-8.5 sorumludur ve klinik olarak tüm kanser hastalarının sadece %0.1-0.4 etkiler. Biz ISKM gelişmiş yassı hücreli akciğer kanserli bir olguyu sunduk. Yaklaşık 5 ay önce yassı hücreli akciğer kanseri tanısı konulan 61 yaşındaki erkek hasta ani gelişen paraplejiyle acil servisimize başvurdu. Nörolojik şikayetleri nedeniyle serebral, torasik ve lomber manyetik rezonans görüntüleme (MRG) yapıldı. Intradural, intramedüller spinal metastaz T1A de gösterildi, göğüs bölgesinde T2A ağırlıklı sagittal görüntüler MR, leptomeningeal tutulum da gözlemlendi. Serebral MRG herhangi bir patolojik değişiklik tespit edilemedi. Acil radyoterapi tedavisi için planlandı. Akciğer kanserlerinin vertebral kolon metastazları; kemik, epidural, leptomeninkslerde ve spinal korda yapabilir. Metastatik hastalık için vertebra; akciğer ve karaciğerin ardından üçüncü ve en yaygın kemik metastaz sahasıdır. Intramedüller spinal kord metastazları tüm intramedüller spinal kord tümörleri sadece %1-3 sorumludur. Olgumuzda, leptomeningsleri de tutan intradural, intramedüller metastaz haricinde vücudun başka hiçbir kısmında metastaz yoktu. Metastatik intramedüller spinal kord tümörleri ağrı, ödem, duyu bozukluğu, halsizlik, spinal kord distorsiyonu ve parankim basısı nedeniyle sfinkter disfonksiyonuna neden olur. ISKM'in da nörolojik durumunun bozulması günlerden haftalara kadar değişen göreceli olarak hızlı olmasına rağmen, genellikle primer intramedüller tümörlerde semptomlar ve progresyonları yavaştır. Ani parapleji, sfinkter disfonksiyonu hastamızda günler içinde gelişti. Sonuç olarak, MRG intramedüller spinal metastatik tümörlerin tanısında önemli bir rol oynar. Nadir olduğu düşünülen akciğer kanserlerinin spinal kord metastazının MRG artan kullanımıyla düşünülenenden daha sık olduğunu ortaya koymuştur. Nörolojik şikayetleri olan veya yeni başlayan hastalarda intramedüller metastaz akılda tutulmalıdır.

EP-238

HASTANEMİZDE 2011 - 2013 YILLARI ARASI AKCİĞER KANSERİ TANISI ALAN HASTALARIN ÖZELLİKLERİ

Levent Cem Mutlu¹, Tarkan Yetişiğit², Erdoğan Selçuk Şeber³, Gizem Kaplan¹, Remzi Altın¹

¹Namık Kemal Üniversitesi Tıp Fakültesi, Göğüs Hastalıkları Ana Bilim Dalı, Tekirdağ

²Namık Kemal Üniversitesi Tıp Fakültesi, Tıbbi Onkoloji Bilim Dalı, Tekirdağ

³Tekirdağ Devlet Hastanesi, Tıbbi Onkoloji Kliniği, Tekirdağ

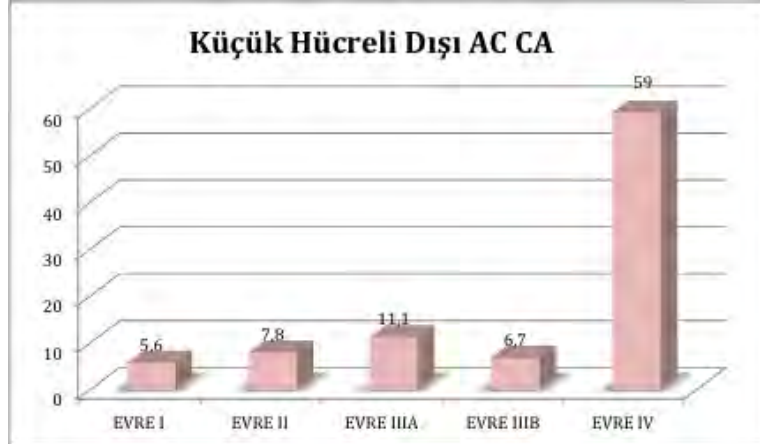
GİRİŞ: Hastanemiz göğüs hastalıkları kliniğine başvurarak tanı alan akciğer kanseri olgularının retrospektif olarak incelenmesi hedeflendi.

METOD: Namık Kemal Üniversitesi Tıp Fakültesi Göğüs Hastalıkları polikliniğine Ocak 2011- Temmuz 2013 tarihleri arasında başvurarak akciğer kanseri tanısı alan hastaların verileri geriye dönük olarak incelendi.

SONUÇLAR: Verilerine ulaşılan 104 hastanın 98'i (%94,2) erkek, 6'si (% 5,8) kadın, yaş ortalaması 62,73±8,99 olarak bulundu. Olgular hücre tiplerine göre incelendiğinde % 86'sının küçük hücreli dışı (n = 41 yassı epitel hücreli, n=37 adenokanser, n= 2 büyük hücreli ve n=10 küçük hücreli dışı), % 13,5 (n=14)'ünün ise küçük hücreli akciğer kanseri olduğu görüldü. Erkeklerde en sık histolojik tip yassı epitel hücreli, kadınlarda ise adenokarsinom olarak tespit edildi. Olguların sigara tüketimi 50,76±16,95 paket-yıl olarak bulundu. Tanı anında küçük hücreli dışı akciğer kanserleri evrelere göre incelendiğinde %,5,6 olgunun Evre I, % 7,8'sinin Evre II, % 11,1'nin Evre IIIA, % 6,7'nin Evre IIIB, % 59'nun ise Evre IV olduğu görüldü. Küçük hücreli kanserlerin ise sadece 3'nin sınırlı evre olduğu görüldü. Tanı anında en sık metastaz %25 ile kemik ve % 19,2 ile surrenal olarak tespit edildi.

TARTIŞMA: Çalışmanın sonucunda yassı epitel hücreli akciğer kanserinin hastaların çoğunluğunu oluşturduğu ve hastaların büyük çoğunluğunun tanı anında ileri evrede olduğu görülmektedir.

Şekil 2. Küçük hücreli dışı akciğer kanseri olgularının tanı anında evreleri (%)



Şekil 1. Akciğer kanseri olgularının histolojik tiplere göre dağılımı (%)



EP-239

AKCİĞERDE MULTİPL KAVİTER GÖRÜNÜM OLUŞTURAN PANKREAS KANSERİ METASTAZI

Özge Şafak, Dilek Saka, Neslihan Mutluay, Mehmet Bahadır Berktaş
Atatürk Göğüs Hastalıkları Ve Göğüs Cerrahisi Eğitim Ve Araştırma Hastanesi Ankara

Multipl pulmoner nodüllerin en sık sebebi metastatik karsinomlar olmakla birlikte, ayırıcı tanıda tüberküloz, akciğer abseleri, septik enfarktlar, Wegener granulomatozu, romatoid artrit, sarkoidoz, arteriovenöz malformasyon gibi birçok neden akla gelmelidir. Pankreas kanserlerinde en sık uzak organ metastazı karaciğer olmakla birlikte nadir de olsa akciğere de metastaz görülmektedir. 55 yaşında erkek hasta son 15 gündür giderek artan nefes darlığı, öksürük, bir kere kanla karışık gelen balgam şikayetleri ile hastanemize başvurdu. Yaklaşık iki ay önce sağ bacağına derin ven trombozu saptanan hastaya oral antikoagülan başlanmış olup, INR (international normalized ratio) değeri başvuru esnasında 2-3 aralığındaydı. Hastaya çekilen Bilgisayarlı Toraks Tomografisinde "her iki akciğerde infiltrasyon görünümünden ayrımı net yapılamayan büyüğü 17 mm boyutlu, bir kısmı kaviter özellik kazanmış çok sayıda nodüler lezyon" saptandı. Yapılan Fiberoptik Bronkoskopide her iki akciğer tüm lob ve segment ağızları açık olarak izlendi ve sağ alt lob posteior segmentten alınan transbronkoskopik biyopsi sonucu "adenokarsinoma" olarak raporlandı. Hastanın Pozitron Emisyon Tomografi ve Bilgisayarlı Tomografi raporunda batın içi lenf nodlarında ve pankreas gövde kesiminde yaklaşık 16 mm genişliğindeki nodüler görünümdeki SUV (Standardized Uptake Values) tutulumunun, akciğerlerdeki nodüllerde ölçülen SUV tutulumundan fazla olması üzerine hastadaki akciğer bulguları pankreas kanserinin akciğer metastazı olarak yorumlandı. Hasta medikal onkolojiye yönlendirildi.

EP-240

OKÜLER METASTAZLA BAŞVURAN BİR AKCİĞER KANSERİ OLGUSU

Emre Şenel, Dursun Tatar, Ceyda Anar, Ahmet Emin Erbaycu
İzmir Dr. Suat Seren Göğüs Hastalıkları ve Cerrahisi E.A.H.

Göz veya orbita metastazı, akciğer kanserli olguların %0.7-12'sinde görülür, koroidal tutulum ise sadece % 0.5 oranındadır. Elli iki yaşında erkek hasta olan olgumuz, sağ gözde kızarıklık, ağrı ve görme kaybı yakınmalarıyla başvurduğu dış merkezde saptanan oküler lezyonun metastatik olabileceği düşünülmüş ve çekilen akciğer radyografisinde akciğerde kitle lezyonu görülmesi üzerine hastanemize sevk edilmişti.Yapılan bronkoskopik biyopsinin histopatolojik incelemesiyle skuamöz hücreli akciğer kanseri tanısı kondu, oküler lezyona yönelik ileri radyolojik ve patolojik incelemeler ile oküler metastaz tanısı alan hasta için kemoterapi ve palyatif radyoterapi planlandı. Koroidal tutulum şeklinde intraoküler metastaz saptanan hastamız, intraoküler metastaza ait bulguların akciğer kanserinde nadir de olsa başlangıç bulgusu olabileceğini vurgulamak amacıyla sunuldu.

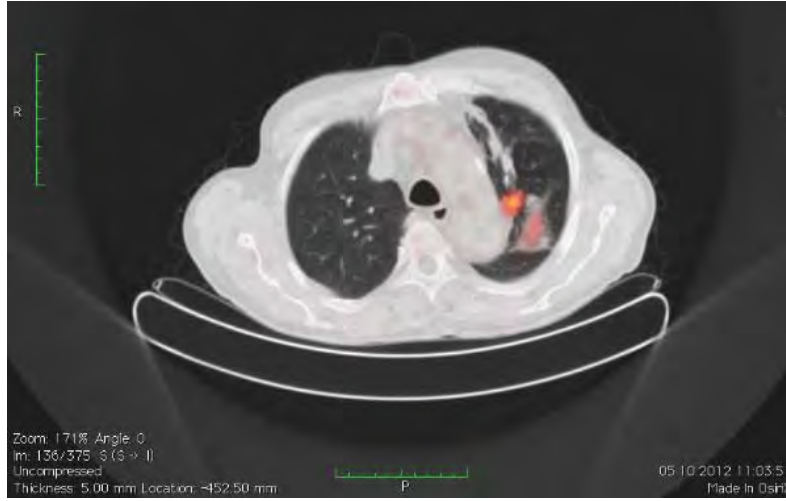
EP-241

PRİMER AKCİĞER KANSERİNİ TAKLİT EDEN PULMONER PLEOMORFİK SARKOM

Berna Eren Kömürcüoğlu¹, Ayşe Coşkun¹, Serpil Tekgül¹, Zekiye Aydoğdu², A.kadri Çırak¹¹İzmir Dr.Suat Seren Göğüs Hastalıkları Eğitim Ve Araştırma Hastanesi, Göğüs Hastalıkları Kliniği²İzmir Dr.Suat Seren Göğüs Hastalıkları Eğitim Ve Araştırma Hastanesi, Patoloji Laboratuvarı

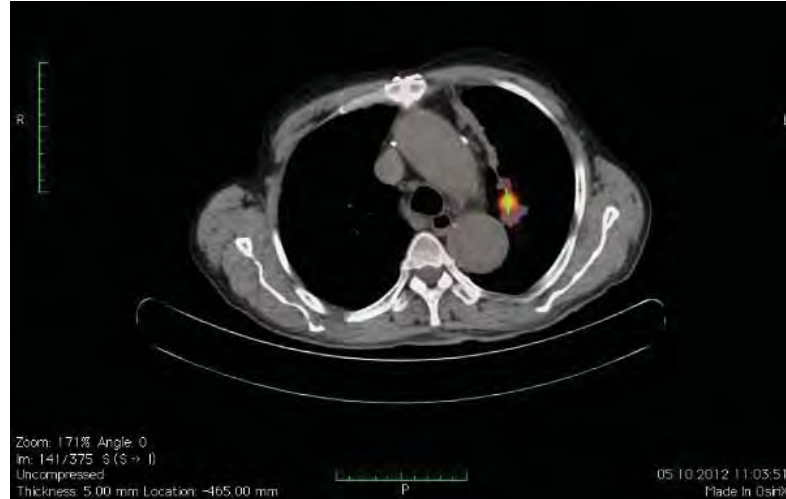Öksürük ve göğüs ağrısı yakınmasıyla gelen olguda PA akciğer grafisinde sol üst lobda paramediastinal homojen dansite artımı izlendi. 40 paket-yıl sigara öyküsü olan hasta, kardiyak MI geçirmiş ve kalp yetmezliği tedavisi almaktaydı. Akciğer kanseri ön tanısı ile çekilen toraks BT'de sol akciğer üst lobda hiler bölgeye uzanan distalinde postobstrüktif enfeksiyöz patolojilerin eşlik ettiği kitle lezyonu izlendi. Evreleme amaçlı PET-CT'de sol üst lob anteriorde 3,5 cm çaplı kitle lezyonunda (SUVmax:34.0) hipermetabolik FDG tutulumu izlendi, Beyin MRI normal sınırdı idi. FOB de sol üst lob anterior de endobronşial kitle lezyonundan yapılan biyopside yüzey epitelini infiltrate eden içsi nükleuslu pleomorfik hücrelerden oluşan tümör dokusu saptandı. İmmünohistokimyasal olarak vimentin pozitif, pansitokeratin, EMA, S-100 negatif, Ki-67 % 25 pozitif saptanarak "Pleomorfik Sarkom" tanısı kondu ve T2aN0M0 (Evre 1B) olarak evrelenen olgu cerrahiye nakil verildi.

Resim 1



Pet-Ct parankim penceresinde sol üst lobda tm

Resim 2



PET-CT'de mediasten kesitinde akciğer tm'de patolojik FDG tutulumu

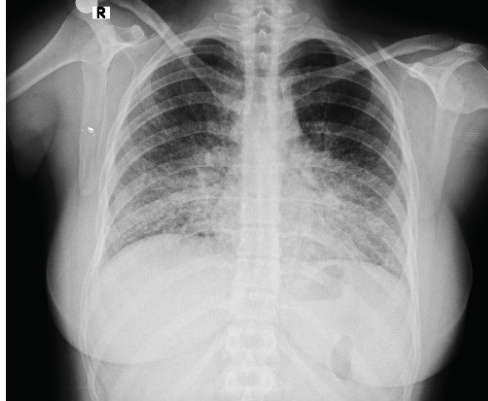
EP-242

NODÜLER AKCİĞER TUTULUMU OLAN ANAPLASTİK LENFOMA OLGUSU

Ayşe Nur Soytürk¹, Hatice Kılıç¹, Elif Babaoğlu¹, Hilal Akdemir¹, Ayşegül Karalezli¹, Hatice Canan Hasanoğlu²¹Ankara Atatürk Eğitim Araştırma Hastanesi Göğüs Hastalıkları Kliniği, Ankara²Yıldırım Beyazıt Üniversitesi Tıp Fakültesi Göğüs Hastalıkları Ana Bilim Dalı, Ankara

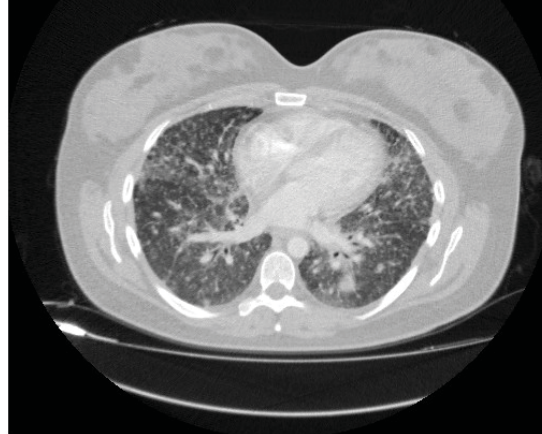
Lenfoma sıklıkla toraks tutulumunun kendisini mediastinal ve hiler lenfadenopati ile gösterdiği bir neoplazmdir. Parankim tutulumu nadirdir. Burada akciğer grafisinde yaygın nodüler infiltrasyon ile başvurup anaplastik lenfoma tanısı alan bir olgu nadir görülmesi sebebi ile sunulmaktadır. 25 yaşında bayan hasta 1 aydır olan öksürük ve nefes darlığı şikayetleri ile başvurdu. Sigara öyküsü, ek hastalığı yoktu. Fizik muayenesinde sağ akciğer bazalinde ince ral duyulmaktaydı. Diğer sistem muayenesi normaldi, ele gelen lenfadenopatisi ve hepatosplenomegalisi yoktu. Postero-anterior akciğer grafisinde her iki akciğerde yaygın mikronoduler infiltrasyon ve mediastende genişleme mevcuttu. Akciğer grafisi miliyer tüberkülozu akla getiren hastada 3 kez balgam ARB görüldü, negatifti. Lejionella idrar antijeni, influenza PCR ve brucella hemaglutinasyon testleri negatifti. Ailesinde tüberküloz öyküsü olması, kilo kaybının olması ve akciğer filminin miliyer tüberkülozu düşündürmesi ve tanının ekarte edilememesi nedeni ile hastaya antitüberküloz tedavi yanında metilprednizolon 40 mg başlandı. 48. saat postero-anterior akciğer grafisi kontrolünde kısmi regresyon ve oksijenizasyonda düzelme izlendi. Bu klinik yanıtın steroide bağlı olabileceği düşünüldü. Toraks bilgisayarlı tomografisi çekilen hastanın her iki akciğerde interstisyel tutulumu düşündürülen yaygın septal kalınlaşmalar, buzlu cam dansitesinde infiltrasyon, nodüller, mediastenal ve hiler en büyüğü 17 mm ölçülen lenfadenopatiler, sol aksillar alanda 24 mm'lik lenfadenopati ve en büyüğü sol akciğer alt lob posteriorunda 17 mm ölçülen solid nodül tespit edildi. Mevcut radyolojik ve klinik bulgularla hastada metastaz ön planda düşünüldü. Antitüberküloz tedavisi kesildi. Fiberoptik bronkoskopi planlandı, hasta tolere edemediğinden bronşial lavaj alınarak işleme son verildi. Bronşial lavaj ARB sonucu negatifti, kültüründe üreme olmadı. Kulak burun boğaz hastalıkları tarafından yapılan muayenesinde nazofarenkste mukozal kabarıklık saptandı. Boyun bilgisayarlı tomografisinde her iki lateral farengeal resesi daraltan lenfoid doku ile uyumlu duvar kalınlaşması tespit edildi. Toraks bilgisayarlı tomografisinde tespit edilen ancak fizik muayene ile ele gelmeyen aksiller lenf nodundan ultrason ile lokalize edilerek eksizyonel biyopsi yapıldı. Patoloji sonucu ALK pozitif T hücreli anaplastik lenfoma şeklinde raporlandı. Hasta onkolojiye devredildi. Akciğer parankiminde nodüler görünüm geniş bir hastalık grubunu düşündürür. Lenfoma nadir görülen nedenler arasındadır. Mediastinal lenfadenopati ile birlikte olduğunda öncelikle sarkoidozu düşündürmekle birlikte temas öyküsü, PPD pozitifliği tüberkülozu akla getirir. Literatürde anaplastik lenfomanın noduler akciğer tutulumu yapması oldukça nadirdir. Bu olgu akciğerde nodüler görünümde lenfomanın da akla getirilmesi gerektiğini vurgulamak amacıyla sunulmuştur.

postero-anterior akciğer grafisi



Her iki akciğerde yaygın nodüler görünüm

Toraks Bilgisayarlı Tomografi



Her iki akciğerde yaygın mikronoduler ve makronoduler görünüm ve sol hiler lenfadenopati (akciğer metastazi ile uyumlu)

EP-243

TİMİK KARSİNOM (OLGU SUNUMU)Sevgin Işık¹, Aydan Mertoğlu¹, Başak Filiz¹, Emel Telliöğlü¹, Ali Galip Yener²¹İzmir Dr.Suat Seren Göğüs hastalıkları Eğitim Ve Araştırma Hastanesi, Göğüs Hastalıkları Kliniği²İzmir Dr.Suat Seren Göğüs hastalıkları Eğitim Ve Araştırma Hastanesi, Patoloji Bölümü

Lenfoepitelyal bir organ olan timustan kaynaklanan tümörler; klinik bulguları, biyolojik davranışları ve histolojik görünümleri ile geniş bir spektruma dağılan mediasteninin nadir görülen tümörlerindedir. Etyolojisi tam olarak bilinmemekle beraber EBV ile ilişkisinden bahsedilmektedir.Klinik gidiş genellikle agresiftir. Tedavide cerrahi, radyoterapi ve kemoterapi gibi multimodal yaklaşımlar uygulanmaktadır. Total rezeksiyon en önemli prognoz belirleyicidir. Nefes darlığı nedeniyle kliniğimize başvuran 70 yaşındaki erkek hastanın posteroanterior akciğer grafisinde mediastende genişleme izlendi. Toraks bilgisayarlı tomografisinde, anterior mediastende vasküler ve bronşial yapılarla invaziv yakın ilişkide, 9X10 cm boyutlarında nekrotik alanlar içeren kitle lezyonu saptandı. Bilgisayarlı tomografi eşliğinde kitle lezyonundan yapılan tru-cut biyopsi materyalinin histolojik incelemesiyle timik karsinom tanısına ulaşıldı. Olgu çevre dokulara invaze olması ve klinik performansı nedeniyle inoperabl kabul edildi ve palyatif radyoterapi başlandı. Olgu, timik karsinomun nadir görülmesi nedeniyle literatür verileri eşliğinde tartışıldı.

Fig 1

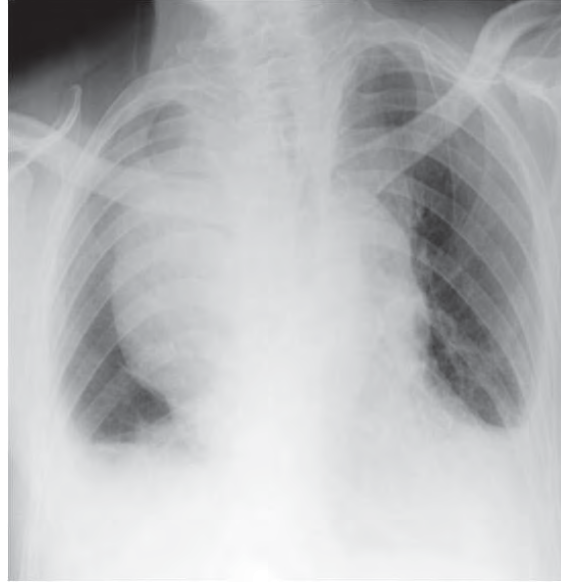
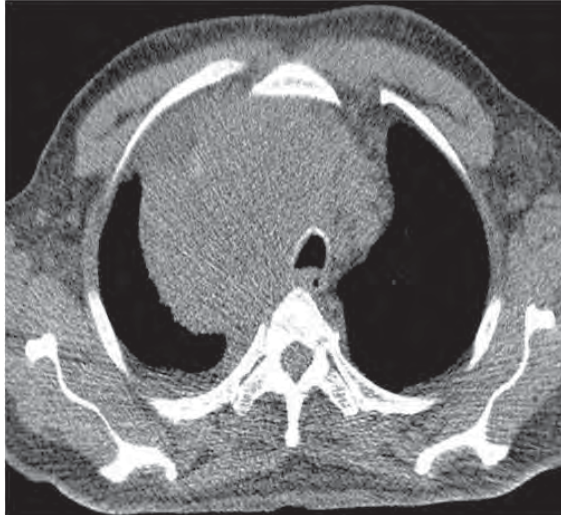
Fig 2



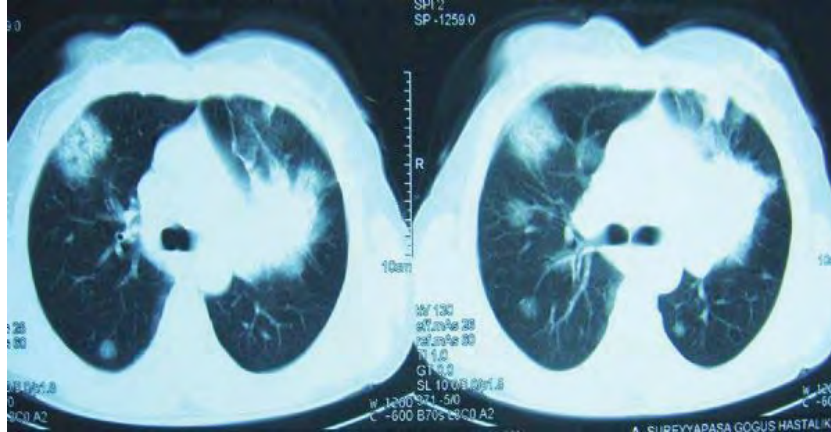
EP-244

ENDOBRONŞİAL TUTULUM GÖSTEREN LENFOMA OLGUSU

Emine Nilgün Ordu, Tülin Kuyucu, Evin Makas, Dildar Duman, Özge Ünal Bayraktar, Emine Nur Koç
Süreyyapaşa Göğüs Hastalıkları Ve Göğüs Cerrahisi Eğitim Ve Araştırma Hastanesi

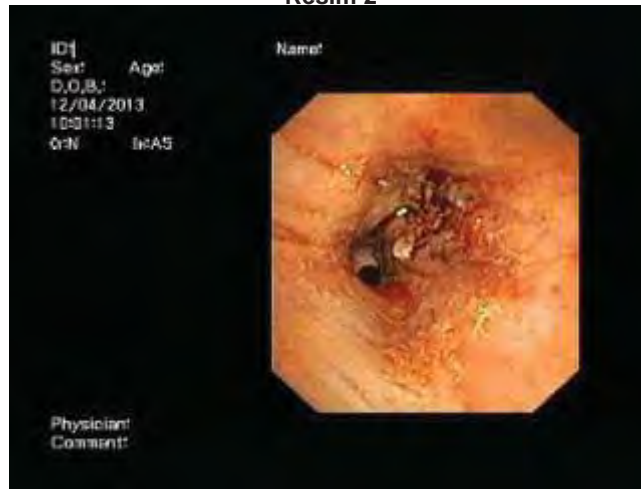Lenfomalarda intratorasik tutulum sık olarak görülebilmese karşın endobronşial tutulum oldukça nadirdir. 38 yaşında kadın hasta 10 gündür olan öksürük, nefes darlığı, ses kısıklığı şikayetleriyle başvurdu. Bilinen hastalık öyküsü yoktu. Hasta dispneik olup fizik muayenede sağ aksiller bölgede yaklaşık 6x4 cm derin ülsere cilt lezyonu saptandı, lezyonun 1 aydır varolduğu öğrenildi. Hemogramda lökositoz ve nötrofili yoktu, serum LDH:570 U/L, CRP:10.6 mg/dl, sedimentasyon 75 mm/h bulundu. PA AC grafisinde bilateral yama tarzında düzensiz sınırlı infiltrasyonlar mevcuttu. Cilt lezyonundan alınan sürüntü kültüründe P. aureginosa üremesi üzerine antibiyotik tedavisi değiştirildi. HIV ve hepatit serolojisi negatifti. Aksiller bölgeden yapılan insizyonel biyopsi patolojisi ' nekrotik selüler debris, fibrin, inflamatuvar hücreler' olarak rapor edildi. Tedaviye rağmen dispnesi artan ve ronküsleri gelişen hastada radyolojik olarak lezyonların progresyonu göstermesi üzerine toraks BT çekildi: Mediastende sağda subkarinal-paraösefageal alanda 6 cm çaplı, sol hilusta 6.5 cm çaplı kitle lezyon, mediastende birkaç adet milimetrik lenf nodu, sol akciğer lingulada atelektazi, her iki akciğerde yaygın, ortalama 4 cm çaplı, hava bronkogramları içeren nodüler konsolidasyonlar saptandı (Resim 1). Batın ve boyun USG'de lenfadenopati ya da kitle görülmedi. Fiberoptik bronkoskopi yapıldı. Sol üst lob girişi mukozal infiltrasyon gösteren kitle ile tıkalı (Resim 2), sağ alt lob girişi mukozal infiltrasyon ile daralmış izlendi. Hastanın balgam ve bronkoskopik lavaj materyalinde ARB negatifti. Lezyonlardan alınan biyopsi patolojisi tanısal olmayan hastaya rijid bronkoskopi yapıldı. Sol ana bronş tümör ile tıkalı izlendi, lezyondan biyopsi alındı. İşlem sonrası ekstübe edilemeyen ve ateşleri olan hastanın antibiyotik tedavisi enfeksiyon hastalıkları uzmanı önerisine göre değiştirildi, radyolojik progresyonu devam eden hasta işlemden 15 gün sonra şok tablosuna girerek exitus oldu. Kitle biyopsisinin patolojisi 'Lenfoid malignite (bronşial mukozayı difüz olarak infiltre etmiş atipik lenfoid hücreler immünohistokimyasal çalışmalarda LCA ve CD3 pozitif; Sinaptofizin,CD5, CD20, CD15 ve CD30 negatif immünreaktivite göstermiştir, detaylı immünohistokimyasal inceleme ve ayırıcı tanı için olgunun ileri tetkiki önerilir.' olarak raporlandı. Olgu, hastalık tipi belirlenememekle birlikte ön planda pulmoner parankim ve endobronşial tutulumla giden hızlı ve fatal seyirli bir lenfoma olması nedeniyle sunulmuştur.

Resim 1



Toraks BT'de sol hilusta kitle lezyon ve bilateral multiple parankimal konsolidasyonlar

Resim 2



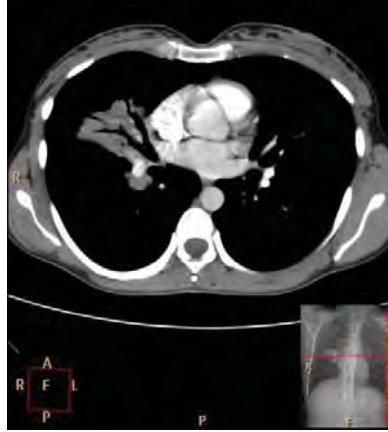Fiberoptik bronkoskopi ile sol üst lob girişindeki mukozal infiltrasyon ve tıkanıklığın görünümü

EP-245

NADİR GÖRÜLEN PRİMER PULMONER HODGKİN LENFOMA OLGUSUYavuz Selim İntepe¹, Bayram Metin², Eylem Yıldırım¹, Halil İbrahim Serin³, Sevinç Şahin⁴¹Bozok Üniversitesi, Göğüs Hastalıkları Ana Bilim Dalı, Yozgat²Bozok Üniversitesi, Göğüs Cerrahisi Ana Bilim Dalı, Yozgat³Bozok Üniversitesi, Radyoloji Ana Bilim Dalı, Yozgat⁴Bozok Üniversitesi, Patoloji Ana Bilim Dalı, Yozgat

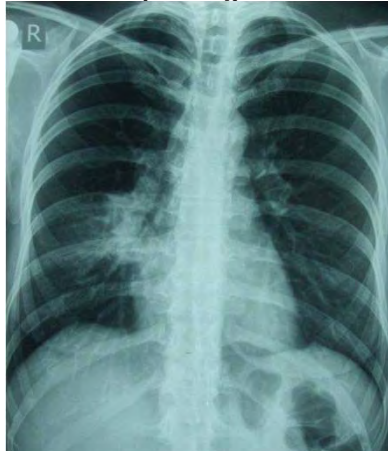Bozok Üniversitesi göğüs hastalıkları kliniğine 35 yaşında kadın hasta son 6 aydır olan öksürük, halsizlik, kilo kaybı şikayetleriyle başvurdu. Dispne, hemoptizi, ateş, göğüs ağrısı yoktu. Hastanın biyokimyası normal, nötrofil hakimiyetinde lökositozu (15,6) ve CRP (36), sedimentasyon (54) yüksekliği vardı. PA akciğer grafisinde sağ akciğerde konsolidasyon mevcuttu. Eşi 5 yıl önce tuberküloz lenfadenit nedeniyle tedavi alan hastanın soygeçmişinde bir özellik yoktu. Hastanın daha önceden devlet hastanesinden aldığı 2 kutu 2.kuşak sefalosporin tedavisi mevcuttu. Tedavi sonrası PA akciğer grafisi ve kan tahlillerinde gerileme olmadı. Hastaya makrolid grubu antibiyotik verildi. PPD si 11 mm idi. 3 tane ARB'si negatifti. Periferik yaymada normokrom normositer kırmızı kan hücreleri vardı, atipik hücre görülmedi. Hastanın takibinde lökositozunda, CRP, sedimentasyon yüksekliğinde ve PA akciğer filminde regresyon olmadı. Akciğer tomografisinde sağ akciğer orta lobda içerisinde hava bronkogramları izlenen konsolidasyon saptandı. Hastanın bronkoskopisi normaldi, alınan lavaj da arb negatifti. PPD tekrarlandı, 12 mm idi. Toplamda 6 ARB negatifti. Hastaya 2 kutu moksifloksasin verildi. Kontrol toraks BT' de konsolidasyonda artış, yeni ortaya çıkan mediastinal lenfadenopatiler mevcuttu. Bronkoskopisi tekrarlanan hastanın subkarinal ve sağ paratrakealden alınan iğne aspirasyonları negatifti. Hastaya transtorasik ince iğne aspirasyonu uygulandı, malignite, tuberküloz veya başka bir tanı elde edilmedi. Toraks BT' de orta lobda kaviteye gelişen ve yeni ortaya çıkan hemoptizi nedeniyle hastaya hem diagnostik amaçlı hem de terapötik amaçlı cerrahi uygulandı ve orta lobektomi ve mediastinal lenf nodu diseksiyonu yapıldı. Patoloji sonucu hodgkin lenfoma, nodüler sklerozan tipti. Hodgkin Lenfoma (HL)'nin pulmoner tutulumu intratorasik lenf nodlarının direkt yayılımı ile olur. Primer Pulmoner HL çok nadirdir. Tüm akciğer tümörlerinin 0.3-0.5% dir. Ortalama yaş 42, K:E 1,5/1. Daha agresif ve akciğer tutulumu daha fazla olan Non-Hodgkin Lenfomadır. Kliniği stabil olan, radyolojisinde antibiyotik tedavisine rağmen düzelmeyen konsolidasyonda lenfoma ayırıcı tanıda düşünülmüştür.

akciğer tomografisi



başlangıç tomografisi

pa akciğer



hastanın başvuru zamanında radyolojisi

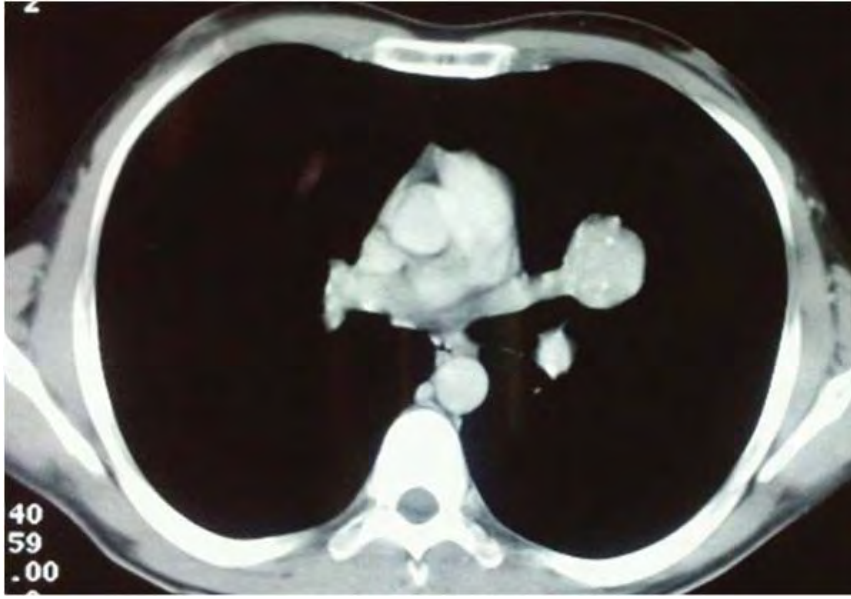EP-246

ASEMPTOMATİK BİR OLGU NEDENİYLE PULMONER KARSİNOİD TÜMÖR

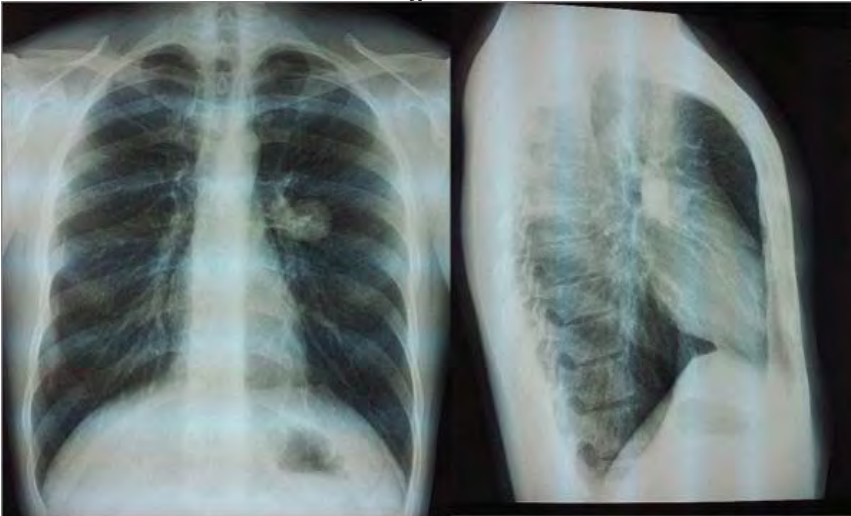Nesrin Baygın, Deniz Doğan, Alev Taşkın, Seyfettin Gümüş, Hayati Bilgiç
GÜLHANE ASKERİ TIP AKADEMİSİ, GÖĞÜS HASTALIKLARI AD

Karsinoid tümörler trakeobronşiyal sistemden kaynaklanan tümörler olup akciğerin nöroendokrin tümörleri içinde sayılmaktadır. Tüm bronşiyal kaynaklı tümörler içinde %0,5-%1 oranında görülürler. İlk kez 1882 yılında Müller tarafından tariflenmiştir. Karsinoid tümörler low-grade malign seyirlerinden dolayı silindroma, mukoepidermoid tümörler ve adenomlar içinde sınıflandırılmış olmakla beraber, 2004 yılından itibaren bronkopulmoner nöroendokrin tümör grubuna dahil edilmiştir. Karsinoid tümörler genellikle 45-55 yaş grubunda ortaya çıkmaktadır. Tipik karsinoidler, atipik olanlara göre daha erken yaş grubunda görülme eğilimindedirler. Semptom ve bulgular hem tümörün lokalizasyonuna ve boyutlarına göre hem de nöroendokrin özelliklerine göre değişmektedir. Biz genç yaşta asemptomatik olan ve verem savaş taramalarında insidental olarak saptanan bir karsinoid tümör olgusunu paylaşmak istedik. Olgumuz 23 yaşında erkek hasta. Herhangi bir şikayeti olmayan hasta ileri tetkik amacıyla kliniğimize sevk edilmişti. Çekilen toraks BT'sinde sağ orta zonda yaklaşık 2x3 cm boyutlarında kitle lezyon mevcuttu. Hastaya yapılan tanısal bronkoskopi işleminde alınan transbronşial biyopsi sonucu karsinoid tümör olarak raporlandı. Onkolojik PET tetkikinde aynı taraf mediastinal lenf nodu tutulum izlenen hastaya cerrahi tedavi planlandı. Bu olguyu asemptomatik olup insidental olarak saptanması ve genç yaşta ortaya çıkması bakımından hatırlatıcı olması amacıyla sunduk.

fiğür 1



fiğür 2



EP-247

KRONİK OBSTRÜKTİF AKCİĞER HASTALIĞI OLAN BİR OLGUDA MYCOBACTERİUM KANSASİİ'NİN NEDEN OLDUĞU AKCİĞER ENFEKSİYONU

Canan Doğan¹, Nimet Aksel¹, Ayşe Özsoz¹, Fatmanur Çelik¹, Işıl Karasu¹, Mine Gayaf¹, Can Biçmen²

¹İzmir Dr. Suat Seren Göğüs Hastalıkları ve Cerrahisi Eğitim ve Araştırma Hastanesi, Göğüs Hastalıkları

²İzmir Dr. Suat Seren Göğüs Hastalıkları ve Cerrahisi Eğitim ve Araştırma Hastanesi, Mikrobiyoloji

Mycobacterium kansasii, tüberküloz dışı mikobakteriler içinde bronkopulmoner hastalığa yol açan en sık etkenlerden biridir. Beş yıldır KOAH tanısı ile takipte olan 65 yaşında erkek hasta 2-3 haftadır olan nefes darlığı, ateş, öksürük, beyaz renkli balgam çıkarma şikayetleri ile başvurdu. Özgeçmişinde 30 paket-yıl sigara öyküsü mevcut olup fizik muayenesinde solunum sesleri azalmıştı. Posteroanterior göğüs radyogramında bilateral akciğer parankiminde havalanma artışı ile üst ve orta zonlarda yer yer retikülodüler dansite artışı mevcuttu. Balgam ARB teksif bakıları menfi idi. Hastaya pnömoni ön tanısıyla nonspesifik antibiyotik başlandı. Takibinde hastanın kliniğinde ve göğüs radyogramında progresyon izlendi. Yapılan bronkoskopide, sağ ana bronş ve lingula içinden bol pürülan sekresyon aspire edildi, hiperemik olan lingula girişinden biyopsi yapıldı. Bronş aspirasyon ve biyopsi patoloji sonuçları benign idi. Balgam kültüründe Pseudomonas aureginosa üredi, hastaya etkenin duyarlı olduğu antibiyogramdan nonspesifik antibiyotik tedavisi başlandı ve kliniğinde düzelme izlendi. Hasta iki ay sonra başvurduğunda Mycobacterium tuberculosis kültür sonuçları menfi idi, ancak bronş aspirasyonunda atipik mikobakteri üredi, kontaminasyon olduğu belirtildi. Hastanın bu dönemde çekilen göğüs radyogramında sağ akciğer apeksde homojene yakın dansite görünümü izlendi. Ardışık alınan balgam örneklerinin ikisinde daha atipik mikobakteri üremesi oldu ve tiplendirme yapıldığında Mycobacterium kansasii izole edildi. Spesifik tedavi olarak isoniyazid, rifampisin, etambutol ve klaritromisin başlandı. Bir ay sonraki kontrol grafisinde regresyon izlendi. Bu olgu, tüberküloz dışı mikobakterilerin tanısının güç olması, tüberküloz enfeksiyonuna benzerliği ve kontaminasyon ile kolonizasyonun ayırılması gerekliliği nedeniyle sunulmuştur.

EP-248

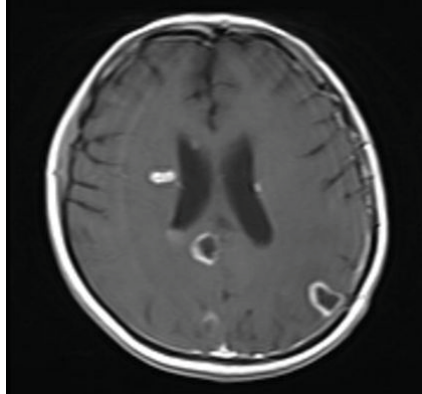
KARACİĞER, AKCİĞER VE BEYİN TUTULUMU OLAN EKİNOKOKUS ALVEOLARİS İLE AKSELERE SİLİKOZİS BİRLİKTELİĞİÖmer Araz¹, Adem Karaman², Yusuf Gedikli², Fatih Alper², Metin Akgün¹¹Atatürk Üniversitesi, Göğüs Hastalıkları Ana Bilim Dalı, Erzurum²Atatürk Üniversitesi, Radyoloji Ana Bilim Dalı, Erzurum

AMAÇ: Silikozis silika tozuna kronik maruziyet sonucunda oluşur. Silikozisin kendisi oldukça ölümcül problemlere neden olmakla birlikte, başka hastalıklara da zemin hazırlamaktadır. Enfeksiyonlar, hava yolu hastalıkları, malign hastalıklar, otoimmün hastalık ve renal hastalıklara zemin hazırlar. Ekinokokus alveolaris metastaz yapma potansiyeline sahip hastalıktır. Alveoler hidatik hastalık genelde karaciğeri tutar ve nadir olarak da akciğer ve beyin tutulumu vardır. Literatürde silikozis ile birlikte genelde tüberküloz birlikteliği bildirilmiştir, ancak alveoler ekinokok ile vaka bulunmamaktadır.

VAKA: Hastaya 2007 yılında karaciğer ekinokokus alveolaris ve 2008 yılında silikozis tanısı konulmuştu. İntrakranial patoloji değerlendirmek amacıyla beyin tomografisi (BT) ve manyetik rezonans görüntüleme (MRG) yapıldı (Resim1). Yine akciğer ve karaciğeri değerlendirmek amacıyla batın BT ve MRG istendi (Resim2). Karaciğerde biyopsi sonucu alveoler ekinokok tanısı konulmuştu. Akciğerde ise klinik öykü ve radyoloji ile tanı konuldu. Beyinden ise alınan biyopsi ile malignite ve apse ekartasyonu yapıldı, ancak patolojik bulgular nonspesifik özellikteydi. Radyolojik görüntüleme özellikleri ile birlikte beyindeki lezyonlar alveoler ekinokok metastazı olarak kabul edildi.

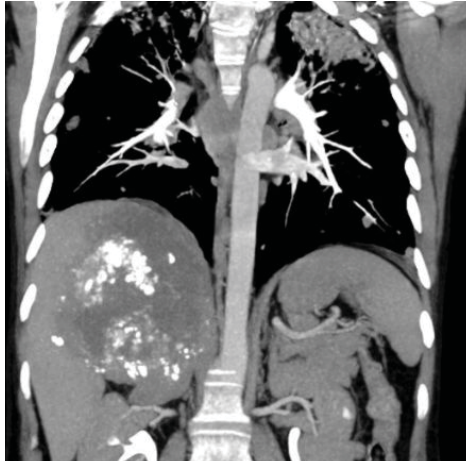
TARTIŞMA: Silikozisin akut, akselere ve kronik formları vardır. Kot taşlamaya bağlı gelişen silikozis genelde akut ve akselere formları ile görülmektedir. Alveoler ekinokok neoplastik bir hastalık olmamasına rağmen malign davranış gösteren nadir bir enfestasyondur. İki bir arada vakamızda daha agresif özellik kazanmıştır. Hastanın batın BT'de karaciğer normalden büyük olup, ekzofitik uzanım gösteren, nispeten düzensiz kenarlı, içerisinde kaba kalsifiye alanlar bulunan, alveoler kist hidatik ile uyumlu kistik kitlesel görünüm mevcuttu. Beyin MR'da büyüğü sol parietooksipitalde halkasal kontrast tutan multipl sayıda lezyonlar alveolar ekinokoka ait multipl sayıda beyin metastazları lehine değerlendirildi. Toraks BT'de bilateral akciğerlerde tüm segmentlerde multipl çap ve sayıda yer yer içerisinde kistik açıklıklar bulunan, bazılarında, hiperdens kalsifiye alanların eşlik ettiği alveoler metastatik nodüller görünümler izlenmekteydi. Dinamik akciğer MR'da bilateral akciğer parankiminde en büyüğü 13 mm ebatlı nodüller mevcut olup çoğunluğunun kontrast tutmaması nedeniyle öncelikle alveolar ekinokoka ait multipl sayıda akciğer metastazı lehine değerlendirilmiştir. Bazılarında kontrast artımları bunların silikozise sekonder makronodüller lehine düşünülmektedir. Bilateral akciğer apekslerde progresif masif fibrozise ait görünümler izlendi. Yedi yıldan beri karaciğer alveolar ekinokokus ve buna eşlik eden altı yıllık silikozis birlikteliği olan hastamızda, bu birliktelik; immun sistemin direncinde azalma ve buna bağlı beyin ile akciğer de metastatik alveolar ekinokokus gelişimine sebep olabileceğini düşünmekteyiz.

Resim 1



Hastanın beyin tomografisinde alveoler ekinokok metastazına ait görünüm

Resim 2



Hastanın koronal kesitte batın ve toraksa ait tomografi görüntüsü

EP-249

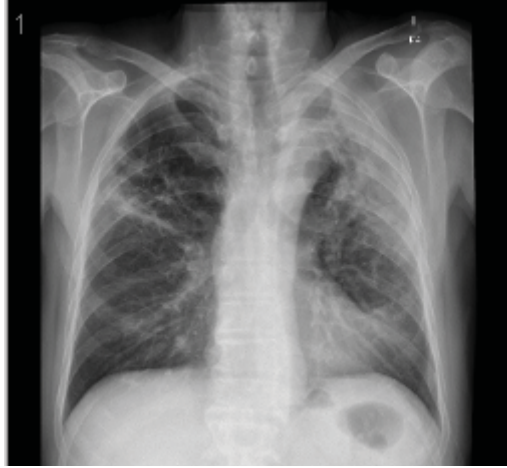MİYELODİSPLASTİK SENDROMLU HASTADA KLEBSIELLA PNEUMONİAE PNÖMONİSİBegüm Görgülü¹, M. Ali Özcan², Aylın Özgen Alpaydın¹, Atila Akkoçlu¹¹Dokuz Eylül Üniversitesi, Göğüs Hastalıkları Ana Bilim Dalı, İzmir²Dokuz Eylül Üniversitesi, İç Hastalıkları Ana Bilim Dalı, Hematoloji Bilim Dalı, İzmir

Klebsiella pneumoniae, sıklıkla immüno-komprese hastalarda olmak üzere, nozokomiyal nedenli infeksiyonlara neden olan, hızlı ilerleyici klinik gidişle karakterize fırsatçı bir patojendir. Biz de tedaviye geç yanıt veren bilateral klebsiella pnömonili bir olgumuzda miyelodisplastik sendrom saptadık ve bu nedenle olgumuzu sunmak istedik.

OLGU: 68 yaşında erkek, kilo kaybı ve nefes darlığı yakınması ile kliniğimize başvurdu. Özgeçmişinde özellik yoktu. Fizik bakışında solunum sisteminde bilateral raller saptandı, diğer fizik muayene bulguları normaldi. PA akciğer grafisinde bilateral üst zonlarda heterojen dansite artışları mevcuttu. Laboratuvar tetkiklerinde lökosit, trombosit ve hemoglobin değerleri düşüktü. Balgam da ARB negatif, kültüründe de üreme olmadı. Balgam kültüründe Klebsiella pneumoniae üredi ve antibiyogramında ampisilin sulbaktam ve klaritromisin'e duyarlı idi ve bu ilaçlar ile tedavi başlandı. Tedavi ile CRP de %50 regresyon görülmesine ve klinik yakınmaları azalmasına rağmen radyolojik belirgin değişiklik saptanmadı (Resim 1-2). Bunun üzerine istenen hematoloji konsültasyonunda önerilen kemik iliği biyopsisinde miyelodisplastik sendrom tanısı konuldu ve tedavisi için de hematolojiye yönlendirildi.

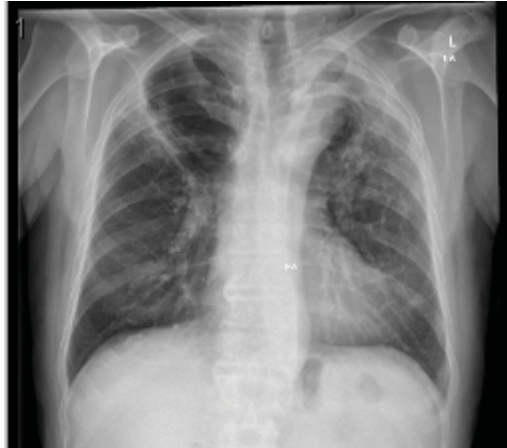
TARTIŞMA: Bu olguyu immüno-suprese olgularda sık rastlanan pnömoni etkenlerinden Klebsiella pneumoniae'lı bir olgu olması ve bu etken saptandığında altta yatan veya eşlik eden bir patolojinin araştırılması gerektiğini vurgulamak amacıyla sunmak istedik.

RESİM 1



PA AKCİĞER GRAFİSİ

RESİM 2



TEDAVİ SONRASI PA AKCİĞER GRAFİSİ

EP-250

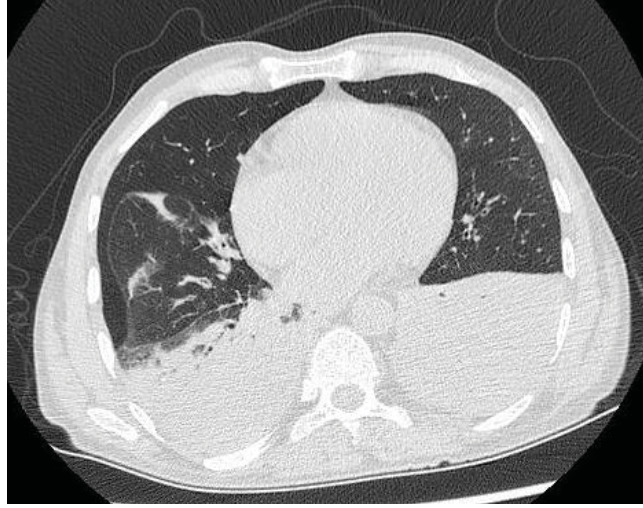İMMÜNSÜPRESE OLGUDA BİLATERAL MULTİLOBER TOPLUMDA GELİŞEN PNÖMONİ

Deniz Doğan, Tuncer Özkısa, Mehmet Aydoğan, Ömer Deniz, Hayati Bilgiç
Gata Askeri Tıp Fakültesi, Göğüs Hastalıkları Ana Bilim Dalı, Ankara

OLGU: 50 yaşında erkek olgu, ateş yüksekliği, öksürük, balgam çıkarma ve halsizlik şikâyetleri ile acil servise başvurdu. Özgeçmişinde 15 yıl önce renal transplant alıcısı olduğu ve immünsüpresif tedavi ile ayaktan takip edildiği öğrenildi. Olgunun başvurusunda ateş yüksekliği (39,1 °C) ve oksijen satürasyon düşüklüğü (SpO2: %88) mevcuttu. Toraks muayenesinde her iki hemitoraks kaidelerde solunum sesleri azalmış olarak oskulte ediliyordu. PA akciğer grafisinde her iki kostofrenik sinus kapalı, diyafragma konturları tamamen silinmiş, her iki alt zonda gölge koyuluğu artışı izlendi. Kan biyokimyasında HS-CRP: 182,80 mg/L, Üre: 156 mg/dL, Kreatinin: 2,91 mg/dL, Sedimentasyon: 110 mm/h, LDH: 493 U/L ve hemogramında WBC: 18500 (%89 nötrofil) olarak saptandı. Arteriyel kan gazında orta derecede hipoksemi mevcuttu. Hastaya çekilen Toraks YRBT (yüksek çözünürlüklü bilgisayarlı tomografi)'de (Resim 1) her iki akciğer alt lobların tamamına yakını dolduran yaygın konsolidasyon alanları izlendi. Olgu, toplumda gelişen multilobar pnömoni tanısı ile interne edildi. Kan ve balgam kültürleri alınarak Piperasilin+Tazobaktam tedavisi başlandı. Olguda CMV-PCR negatif saptandı. Kan, idrar ve balgam kültürlerinde üreme olmadı. Tedavi ile klinik, radyolojik ve laboratuvar regresyon izlenen hastanın tedavisi 14 güne tamamlandı. Olgunun tedavi sonrası grafisinde (Resim 2) tama yakın regresyon izlendi.

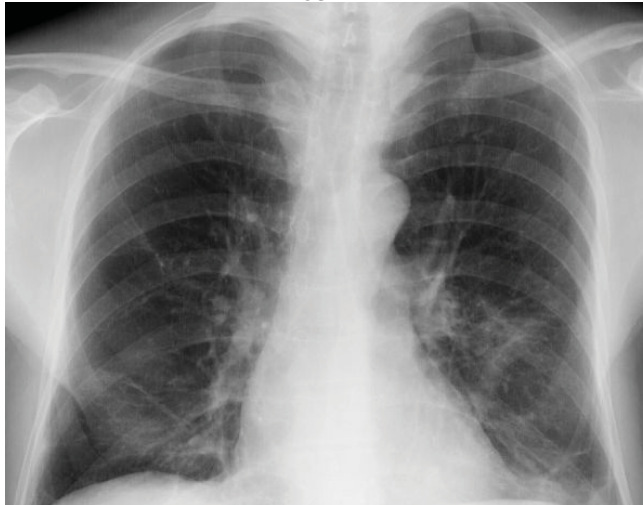TARTIŞMA: İmmünsüprese hastalarda gelişen pnömoni oldukça mortal seyrebilmektedir. Bu tip hastalarda hastalığın erken tanısı ve uygun antibiyoterapi ile tedaviye erken başlanması hayat kurtarıcı olabilmektedir.

Resim 1



Her iki alt lobum tamamını tutmuş yaygın konsolidasyon.

Resim 2



Dört hafta sonra çekilen PA akciğer grafisi

EP-251**BİLATERAL AKCİĞER VE KARACİĞER KİST HİDATİK OLGUSUNUN MEDİKAL TEDAVİ İLE ON YILLIK TAKİBİ**

Özlem Saniye İçmeli, Baran Gündoğuş, Hatice Türker, Pakize Sucu, Merve Çiftci
SB İstanbul Süreyyapaşa Göğüs Hastalıkları ve Göğüs Cerrahisi EA Hastanesi

GİRİŞ: Hidatik kist Türkiye’de hala önemli bir sağlık problemidir. Hastalık sıklıkla asemptomatik seyreder ve olgular rutin radyolojik incelemeler sırasında tesadüfen saptanabilir. En yaygın görüleni E. granulosus olup uniloküler kist hidatik hastalığına neden olabilir.E. granulosus en sık (%50-70) karaciğerde, ikinci sırada akciğerde yerleşir (%10-30). Akciğer yerleşimli kistler %15-30 oranında multiple olabilir.E. Granulosus tarafından oluşturulan kist hidatiklerde temel tedavi seçeneği cerrahi tedavi iken E. Multilokülaris tarafından oluşturulan kistlerde temel tedavi kistin küçük, multiple ve bilateral yerleşimli olması nedeniyle medikaldir. Medikal tedavide amaç kistin büyümesini önleyerek, kalsifiye olmasını sağlamaktır. Tedavi süresi klinik yanıtı göre değişir. Bu çalışmada opere karaciğer kist hidatik, bilateral akciğer kist hidatik nedeniyle medikal tedavi ile on yıldır takip edilen olgu sunulmuştur.

OLGU: Herhangi bir yakınması olmayan, 63 yaşında erkek hastanın rutin tetkikler sırasında karaciğer sağ lobunda kist hidatik saptanmış ve 1991 yılında opere edilmiş.2003 yılında nefes darlığı yakınmasıyla başvuran hastanın bilgisayarlı akciğer tomografisinde her iki akciğerde büyüklükleri 2.5 -3.0 cm olan çok sayıda düzgün sınırlı opasiteler izlendi. Hemaglutinasyon titresi 1/1024 bulundu. İlk yıllarda mebendezol 35-50 mg/kg başlandı, daha sonra albendazol 2x400 mg ile tedaviye devam edildi.Hemogram ve karaciğer fonksiyon testleri takibi yapıldı.Bilgisayarlı tomografi ile aralıklı kontroller yapıldı.Son kontrolünde kistlerin sayıca azaldığı,bazılarının kalsifiye olduğu görüldü. Hemaglutinasyon titresi 1/320 bulundu.Halen hastanın tedavisi devam etmektedir.

SONUÇ: Cerrahi uygulanamayan, tekrarlayan, multipl kist hidatiklerde medikal tedavinin yararlı olduğu kanısına vardık.

EP-252

AKUT MYELOİD LÖSEMİ TANILI HASTADA İNVAZİV ASPERGİLLOZ DCE-MRI BULGULARI

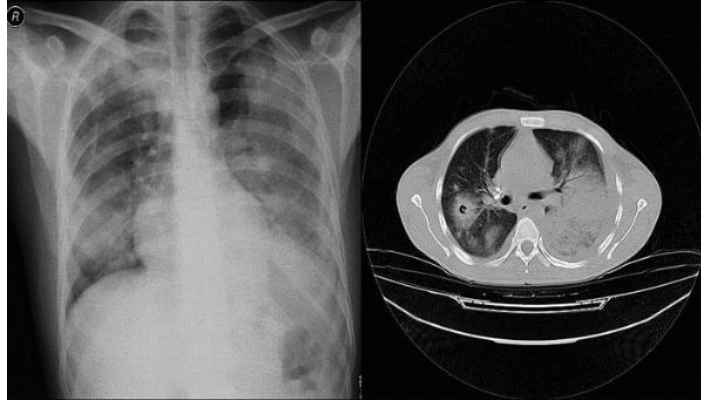
Ömer Araz¹, Adem Karaman², Elif Yılmazel Ucar¹, Yusuf Bilen³, İrmak Durur Subaşı²¹Atatürk Üniversitesi, Göğüs Hastalıkları Ana Bilim Dalı, Erzurum²Atatürk Üniversitesi, Radyoloji Ana Bilim Dalı, Erzurum³Atatürk Üniversitesi, Hematoloji Bilim Dalı, Erzurum

GİRİŞ: İmmün sistem bozukluğu olan hastalarda akciğer enfeksiyonunu tanımlamada radyolojik olarak kullanılan yöntemler arasında akciğer grafisi ve yüksek çözünürlüklü bilgisayarlı tomografi (YÇBT) önemli yer tutmaktadır. İmmünsüpresif hastalarda bu yöntemler dışında DCE (dinamik kontrastlı)-MRI' nda önemli katkıları olduğunu belirtmek için bu vakayı sunmayı uygun gördük.

OLGU: Yirmi dört yaşında erkek hasta hastanemize baş ağrısı ve yüzde şişkinlik şikâyeti ile başvurdu. Hemogramında pansitopenisi olan hastaya kemik iliği aspirasyon biyopsisi yapılarak akut myeloid lösemi tanısı kondu. Çekilen akciğer grafisindeki patolojiyi değerlendirmek için YÇBT çekildi (Resim 1). YÇBT'de her iki akciğerde yaygın multipl çap ve sayıda çevresinde buzlu cam dansitesinde halosu bulunan yüksek dansiteli nodüler görünümle her iki akciğer üst lob posterior segmentlerde, sol akciğer alt lob süperior ve bazal segmentlerde, sol akciğer lingula inferior segmentte, sağ akciğer orta lob lateral segmentte plevral iştirakli içerisinde hava bronkogramları bulunan konsolide görünümle izlendi. Hastaya galaktomannan istendi ve bronkoskopi yapıldı, transbronşiyal biyopsi yapıldı ve lavaj alındı. Geniş spektrumlu antibiyotik alan hastaya invaziv aspergilloz için tedavi başlandı. Hastaya DCE-MRI çekildi. DCE-MRI'da büyüğü sol akciğer üst lob posterior segmentte yaklaşık 34x31 mm ebadında olan her iki akciğerde multipl çap ve sayıda T1 AG'lerde kasa göre izo-hipointens, T2 AG'lerde ortası hiperintens kalın duvarlı duvarı hipointens diffüzyon ağırlıklı görüntülerde duvarda belirgin diffüzyon kısıtlılığına neden olan dinamik alınan postkontrast kesitlerde duvarda tedricen artış gösteren kontrast tutulumu özelliği olan multipl çap ve sayıda lezyon alanı izlendi. Lezyonlar komşuluğunda akciğer parankiminde T2 ve STIR sekansta hiperintens ödematöz intensite artışları tespit edildi (Resim 2). Galaktomannan ve bronkoskopi sonuçları ile invaziv aspergilloz tanısı konuldu.

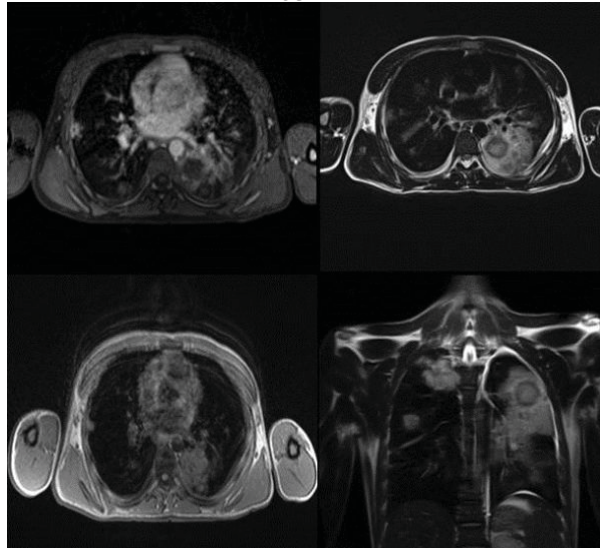
SONUÇ: İmmünsüpresif hastalarda akciğerleri değerlendirmek için bilgisayarlı tomografiye alternatif olarak, hastanın radyasyona maruziyetini engellemek, lezyon karakteri ve kontrast tutulum özelliklerini değerlendirmek amacıyla DCE-MRI çekilebilir.

Resim 1



Akciğer grafisi ve YÇBT bulguları

Resim 2



DCE-MRI bulguları

EP-253

AKUT BAŞLANGIÇLI VE BOCA VİRÜSLE İLİŞKİLİ ERİŞKİNDE ORGANİZE PNÖMONİ

Yasemin Karabacakoğlu, Zeynep Pınar Önen, Öznur Yıldız

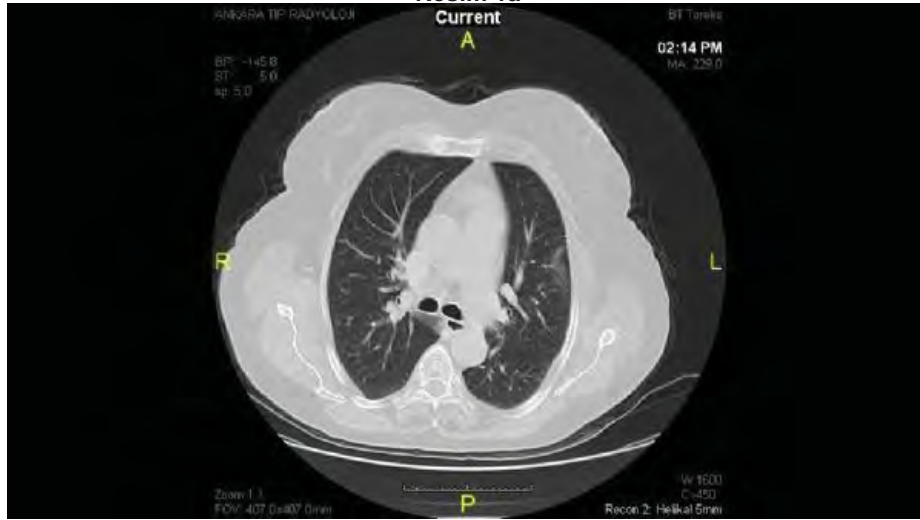
Ankara Üniversitesi Tıp Fakültesi, Göğüs Hastalıkları Ana Bilim Dalı, Ankara

Parvovirüs ailesinin üyesi olan boca virüs (hBoV) alt ve üst solunum yolu enfeksiyonlarıyla ilişkilidir. Sıklıkla çocuklarda enfeksiyon ajanı olmakla birlikte ağır atipik pnömoni olan erişkinlerin bronkoalveolar lavaj ve nazofarengeal sürüntü örneklerinde hBoV-DNA'sı tanımlanmıştır.

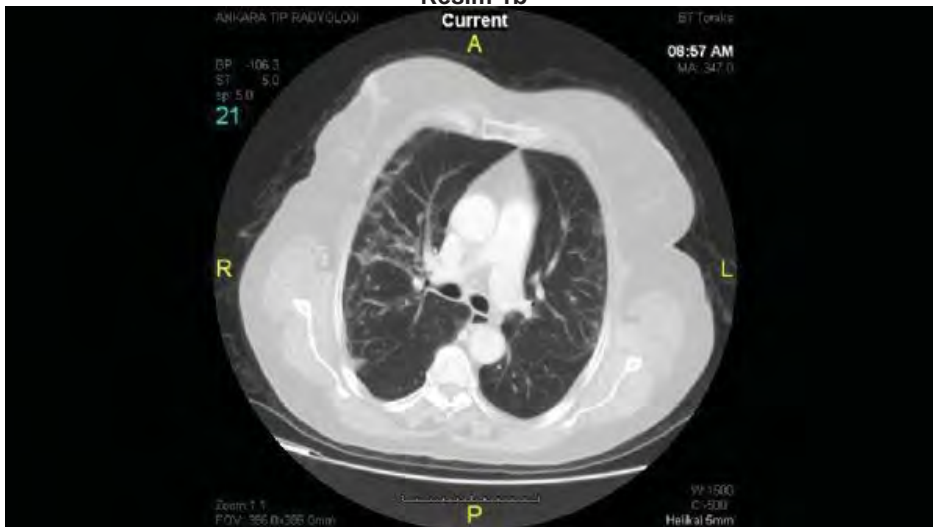
Kliniğimizde viral pnömonilerin görülme sıklığı artmaktadır. Bunlardan bir tanesi nefes darlığı ve öksürük şikayetleri ile başvuran 64 yaşındaki kadın hastadır. İlk çekilen toraks bilgisayarlı tomografisinde (BT) sadece milimetrik nodüller görülürken, 1 ay sonra şikayetlerine ek olarak başlayan hemoptizi ve seröz burun akıntısı nedeniyle çekilen toraks BT'de mediastinal lenfadenopatiler, her iki akciğerde periferik yerleşimli fibrotik dansiteler mevcuttu ve organize pnömoni ile uyumluydu (Resim 1a-1b). Nazofarenks sürüntüsünde solunum yolu viral paneli çalışılan hastada boca virüs ve rhinovirüs eş zamanlı pozitifliği.

Yapılan çalışmalar hBoV'nin erişkinlerde nadir görüldüğünü, başka bir hastalığı olan ya da immunsuprese vakalarda daha sık olduğunu göstermiştir. hBoV'nin belirli bir tedavi protokolu olmamasına karşın bizim hastamız steroid tedavisiyle kontrol altında olup radyolojik takip ile izlenmektedir. İmmunkompresize erişkinde hBoV'ye bağlı solunum yolu enfeksiyonu varlığı, hBoV'nin dikkatli olmamız gereken yeni bir patojen olduğunu kuvvetle desteklemektedir.

Resim 1a



Resim 1b



EP-254

PNÖMONİNİN EŞLİK ETTİĞİ ERİŞKİN STİLL HASTALIĞI

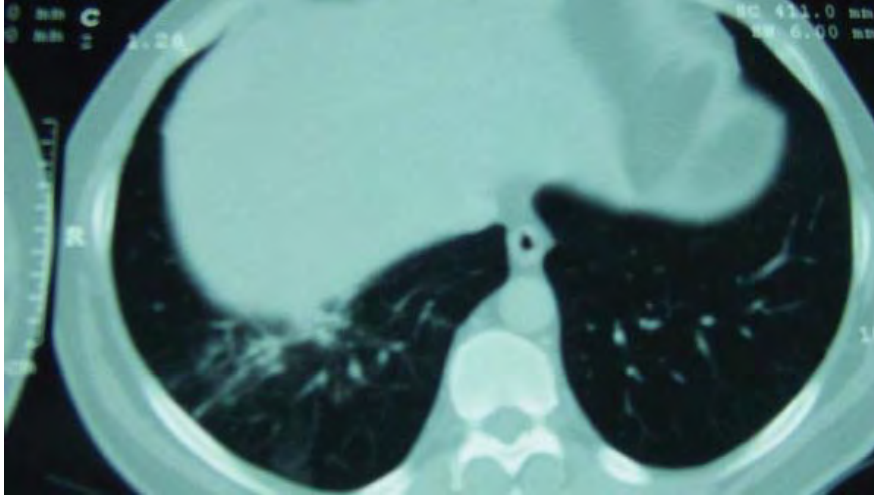
Ömer Ayten, Ersin Demirer, Faruk Çiftçi, Yasin Uyar

GATA Haydarpaşa Eğitim Hastanesi Göğüs Hastalıkları Servisi

Pnömonide tedaviye yanıtının değerlendirilmesinde klinik gözlem özellikle de ateş takibi çok önemlidir. Uygun bir tedavi ile 72 saat içinde ateşte düşme beklenir. Ateşin düşmediği durumlarda ilk olarak tedavi değişikliği düşünülmelidir. Etkin tedavi aldığı düşünülen komplikasyonsuz pnömoni olgularında ateş yanıtı alınmadığında diğer ateş etyolojileri de dikkate alınmalıdır. Erişkin Still hastalığı yüksek ateş, kaybolan deri döküntüleri ve artrit ile seyreden nedeni bilinmeyen inflamatuvar bir hastalıktır. Kadınlarda ve 15 -45 yaş grubunda daha sıklıkla görülür. Etiyolojisi bilinmemekle beraber bazı viral ve bakteriyel ajanlar suçlanmaktadır. Hastalığa özgü klinik ve laboratuvar bulgusu olmadığından tanı diğer hastalıkların dışlanmasıyla konur. Hastalığın tedavisinde hastalığın ciddiyetine göre aspirin, nonsteroid anti-inflamatuvar, anti-romatizmal ilaçlar ve steroid kullanılmaktadır.

50 yaşında erkek hasta öksürük ateş halsizlik yakınmalarıyla başvurdu. Üç hafta önce ateş yüksekliği nedeniyle tetkik edilen hastanın çekilen toraks BT sinde sağ alt lobda infiltrasyon saptanması üzerine oral gemifloksasin tedavisi başlanmış. Bir haftalık tedavi sonrası ateş yakınması devam eden hastaya sonrasında seftriakason 2 gr/gün iv + klaritromisin 1 gr/gün oral tedavisine geçilmiş. Beş gün sonra ateş yakınması devam eden hasta çekilen kontrol toraks tomografisinde sağ akciğer alt lob posterobazal segmentte infiltrasyon izlenmesi üzerine servisimize sevk edilmiş. Hastanın özgeçmişi özellik arz etmiyor idi. Fizik muayenesinde; solunum sistemi ve diğer tüm sistem muayeneleri tabii idi. Hastanın KB;110/60 mmHg, Ateş;38 C, Nabız;103/dakika ve SpO₂;%96 (oksijensiz) ölçüldü. Hastanın tam kan sayımında; WBC;15.1 Hb;14.1, Htc;43.7, Plt;323.000, idi. ESR 110 mm/h ve rutin biyokimyası ALT 106 U/l, LDH 490 U/l dışında normal idi. Tam idrar bulguları normal idi. Kan, idrar ve balgam kültürlerinde üreme olmadı. PA akciğer grafisi normal olarak değerlendirildi. Toraks BT de sağ akciğer alt lob posterobazal segmentte traksiyon bronşektazilerin eşlik ettiği kalın bant şeklinde yoğunluk artımı çevresinde buzlu cam dansiteleri izlendi (Resim1). Batın USG ve batın BT'de batın içi enfeksiyon odağı saptanmadı. Salmonella ve Brucella aglutinasyonu testleri negatif idi. EKO da vejasyon saptanmadı. AntidsDNA, anti GBM ve antikardiyolipin İgG ve İgM şüpheli pozitif c ANCA, ANA, RF diğer immunolojik belirteçler normal idi. Hastada takibi esnasında yüz boyun ve sağ kolda makulopapüler lezyonlar izlendi. Yapılan romatoloji konsültasyonu sonucunda erişkin Still hastalığı tanısıyla naproksen sodyum 2x1 tedavisi başlandı. Ateşi kontrol altına alınan hasta taburcu edildi.

Resim 1 Olgunun Toraks BT görünümü



Sağ akciğer alt lob posterobazal segmentte traksiyone bronşektazilerin eşlik ettiği kalın bant şeklinde yoğunluk artımı ve çevresinde buzlu cam dansiteleri

EP-255

HIV'Lİ HASTADA EŞZAMANLI CMV PNÖMONİSİ VE PULMONER ASPERGİLLOZ

Esra İnan¹, Baykal Tülek¹, Fikret Kanat¹, Mecit Süerdem¹, Şua Sümer²¹Selçuk Üniversitesi Tıp Fakültesi Göğüs Hastalıkları A.D. Konya²Selçuk Üniversitesi Tıp Fakültesi İnfeksiyon Hastalıkları A.D. Konya

İnsan immün yetmezlik virüsü (Human Immunodeficiency Virus, HIV) enfeksiyonu etken virüsün etkisiyle bağışıklık sisteminin giderek baskılandığı kronik bir enfeksiyon hastalığıdır. HIV enfeksiyonunun seyri boyunca CD4 +T hücre sayısı giderek azalabilir ve buna bağlı olarak da karakteristik fırsatçı enfeksiyonlar ve kanserler ortaya çıkabilir.

OLGU: İnfeksiyon hastalıkları polikliniğince HIV tanısı ile takip edilmekte olan 41 yaşında erkek hasta 2 gün önce başlayan nefes darlığı, öksürük, koyu renkli balgam çıkarma ve yüksek ateş şikayetleri ile kliniğimize başvurdu. Fizik muayenede ateş:38.7 C, nabız:110/dk, tansiyon:110/70 mmHg ve pulse oksimetre ile oda havasında SO₂: %94 bulundu. Solunum sistemi muayenesinde dinlemekle bilateral yaygın raller mevcuttu. Özgeçmişinde HIV dışında bilinen hastalık yoktu. Soygeçmişinde özellik yoktu. Laboratuvar tetkiklerinde; Beyaz küre: 4.86 K/uL, Hemogloblin:10.3 g/dl, Sedimantasyon:69 m/h, CRP:62.5 mg/Lt, Prokalsitonin:6.07 ng/mlt, LDH:402 u/L idi. CD4+T lenfosit sayısı 45/mm³ tü. Diğer biyokimya parametreleri normal sınırlarda idi. PA akciğer grafisinde parankimde bilateral, alt zonlarda daha belirgin olmak üzere heterojen infiltrasyon alanları görüldü. Akciğer tomografisinde sol üst lob, sağ ve sol alt loblarda buzlu cam dansitesinde lezyonlar izlendi. Hastaya yapılan bronkoskopide normal bulgular izlendi. Alınan bronkoalveoler lavajda galaktomannan antijeni pozitif bulundu, ARB görülmedi, nonspesifik kültürde üreme olmadı, sitoloji benign nitelikteydi. Hastanın aynı gün bakılan kanında da galaktomannan antijeni pozitif bulundu. Ayrıca Sitomegalovirüs (Cytomegalovirus, CMV) DNA düzeyi 3460 copy/ml gelen hastaya eş zamanlı CMV pnömonisi ve pulmoner aspergilloz tanıları konuldu. Hastanın almakta olduğu HIV tedavisine vorikonazol ve gansiklovir tedavileri de eklendi. Yakın klinik takibe alınan hastada düzenli enfeksiyon belirteçleri ve PA akciğer grafisi kontrolleri yapıldı. Tedaviye klinik, laboratuvar ve radyolojik yanıt alınan hastanın gansiklovir tedavisi 21 güne vorikonazol tedavisi 1 aya tamamlandı. 1 ay sonunda yapılan tomografi kontrolünde lezyonların büyük oranda düzeldiği görüldü. Hasta poliklinik kontrolü önerilerek trimetoprim/sülfametoksazol profilaksisi ile taburcu edildi. HIV enfeksiyonunun oluşturduğu ağır immun yanıt yetersizliği hastalarda fırsatçı enfeksiyonlar, neoplazm ve diğer hayatı tehdit eden belirtilere yol açarak hastaları ölümcül sonuçlarla karşı karşıya getirebilmektedir. Hastaların yeterli klinik donanıma sahip merkezlerde takip ve tedavi altına alınarak oluşan fırsatçı enfeksiyonların en kısa sürede tespit edilerek tedavi başlanması hayati öneme sahiptir.

EP-256

DÖRT YIL TAKİPTE TAMAMEN DÜZELEN PULMONER KİTLE

Ümit Tutar

Balıkesir Göğüs Hastalıkları Hastanesi

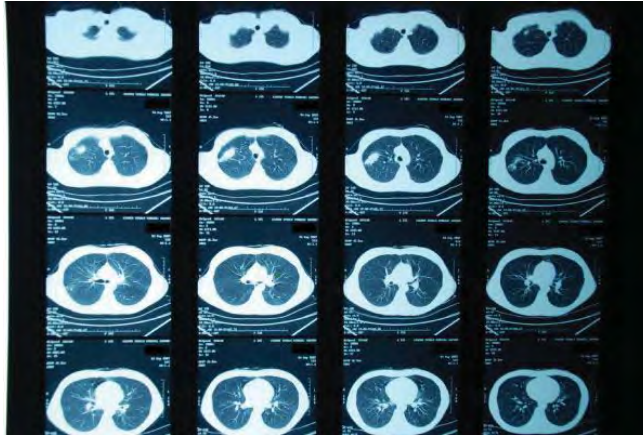
AMAÇ: Samsun Göğüs Hastalıkları ve Cerrahisi Hastanesinde yaklaşık 4 yıl takip sonucunu alıp düzelen pulmoner kitleyi aktarmak istedik.

MATERYAL - METOD: Hastane kayıtlarından ve hastanın kendinde oluşturduğu tetkik sonuçlarından retrospektif olarak faydalandı.

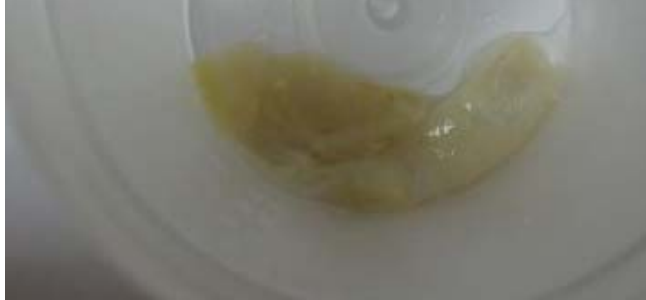BULGULAR: Yirmibeş yaşında bayan olan hasta, 2007 yılı mayıs ayında iştahsızlık ve kan tahlilinde beyaz küre yüksekliği sebebiyle hastanemize sevk edildi. Toraks tomografisinde sağ akciğer üst lobda 1,5 cm x 3,5 cm boyutlarında kitle ve etrafında infiltrasyon tespit edildi (Resim 1). Bronkoskopi ve transtorasik iğne biyopsisi dahil tüm tetkik ve girişimsel işlemlerden sonuç alınmayınca hastaya açık akciğer biyopsisi önerildi. Ancak hasta kabul etmedi. İki yıl süresince pulmoner kitle olarak takip edilen ve bir şikayeti olmayan hasta Ekim 2009'da yüksek ateş, öksürük ve balgam şikayetleri ile hastanemize pnömoni ön tanısı ile yatırıldı. Toraks BT' de sağ üst lobdaki lezyonun boyutları artmıştı. Bronkoskopide ulaşılan endobronşial lezyonun biyopsi sonucu Bronşiolitis obliterans organize pnömoni (BOOP) olarak raporlandı. Diğer tetkikleri ve işlemleri hasta kabul etmeyince BOOP için 1mg/kg/gün prednizolon tedavisi başlandı. Tedavinin ikinci haftasından sonra tedavi 45 mg/gün deflazakort ile devam ettirildi. Takipte lezyon küçüldü. Ancak tedavinin ikinci ayından sonra ciltte döküntüler olması ve hastanın isteği ile tedavi kesilmek zorunda kalındı. Takip edilen lezyonu giderek küçülen hasta Aralık 2011'de öksürükten sonra ağzından gelen beyaz renkte zarımsı şeyi bir kaba koyarak getirdiğini ifade etti (Resim 2).

SONUÇ: Makroskobik olarak krem renkte zarımsı olan parçanın patolojik inceleme sonucu hidatik kist olarak raporlandı. Hidatik kist hastalığı (HKH), baskın kesin konağı köpek olmakla birlikte diğer karnivorların (köpek, kurt, tilki, çakal) ince bağırsağında yerleşen bir helmintik zoonozdur. Parazit yumurtaları dışkı ile atılıp ara konakçılar tarafından alındığında portal sirkülasyon yoluyla başta karaciğer (% 60-70) olmak üzere akciğer (% 20-25) ve diğer organlara yerleşebilmektedir. Türkiyede koyun tipi Echinococcus Granulosus en sık görülmekte ve prevalansının yüzbinde 50, insidansının yüzbinde 2-6 olduğu kabul edilmektedir. Hastalık çoğunlukla sağ alt lobda ve asemptomatik seyreder. Kist perforasyonu sonrası hastanın genel durumu bozulabilir. Nefes darlığı ve göğüs ağrısı olabilir. Bazen anafilaksiye bağlı ölüm gelişebilir. Hidatik kistler perfore olmadıkları müddetçe ateş, halsizlik, kilo kaybı gibi sistemik belirti vermezler. Rüptüre hidatik kistler ise enfekte olup apseleşerek piyojenik abseden ayrılamayabilirler. 2012 yılı başlangıcındaki üç aylık 400mg/gün Albendazol tedavisinden sonra takip edilen hastanın Temmuz 2013 tarihine kadar ki kontrol akciğer grafilerinin normal olduğu kitlenin kaybolduğu gözlemlendi.

2007 Yılı Toraks BT Parankim Penceresi



Ekspektore Edilen Lezyonun Makroskopik Görünümü



EP-257

KARACİĞER KİST HİDATİĞİNİN NADİR KOMPLİKASYONU:BİLİYOPTİZİ

Seher Satar¹, Sema Canbakan¹, Ayperi Öztürk¹, Fatma Canbay¹, Pınar Koşar², Nurgül Şaşmaz³

¹Atatürk Göğüs Hastalıkları Ve Göğüs Cerrahisi Eğitim Araştırma Hastanesi

²Ankara Eğitim Ve Araştırma Hastanesi, Radyoloji

³Türkiye Yüksek İhtisas Eğitim Araştırma Hastanesi, Gastroenteroloji

Bronkobilyer fistül seyrek görülen bir durumdur ve genellikle karaciğerin hidatik veya amibik hastalığı, kolelitiazis, koledokolitiazis, malignite, doğuştan kusurluluk veya geçirilmiş cerrahiye sekonder bir komplikasyondur. Karaciğer kubbesindeki kist hidatiğin toraks içine rüptürü ise olguların ancak %0.6-16'sında görülmektedir. Seksen sekiz yaşında bayan hasta hastanemize bulantı, kusma, öksürük ve sarı renkli balgam şikayetleri ile başvurdu. Çekilen posteroanterior akciğer grafisinde bilateral kostofrenik sinüsler künt, sağ diafram konturlarında düzensizlik ve elevasyon yanında sağda alt zonda heterojen dansite artımı alanları izlendi. Toraks BT'de sağda belirgin olmak üzere bilateral plevral efüzyon ile plevra komşuluğunda konsolidasyonlar ve batın USG'de karaciğer kubbesinde 7 cm boyutlu kalsifikasyonlar içeren semisolid kistik lezyon (dejenere kist hidatik) saptandı. Balgamı civciv sarısı şeklinde gözlenen hastanın balgam ve plevral sıvı incelemesinde bilirubin saptanması üzerine karaciğer kist hidatiğinin spontan bronkobilyer fistülü olabileceği düşünüldü. Yapılan fiberoptik bronkoskopisinde sağ alt lob bazal segmentlerden daha yoğun olmak üzere safra içeren bol sekresyon aspire edildi. Alt lob mukozasında safra irritasyonuna bağlanan yapısal değişiklikler izlendi. Biyopsi sonucu inflamasyon bulguları gösteren bronş duvarı olarak geldi. Bronkobilyer fistülü net gösterebilmek için hastaya üst abdomen dinamik Manyetik Rezonans (MR) ve Manyetik Rezonans Kolanjiyo-Pankreatografi (MRCP) planlandı. Yapılan MRCP'de karaciğerde segment 7'de subdiyafragmatik alanda 45x35 mm boyutlarında düzensiz konturlu kistik lezyon saptandı. Safra kaçağına yönelik spesifik kontrast ajan ile yapılan geç faz (2 saat sonra) incelemede kistik lezyonun safra ile uyumlu olarak opak madde ile dolduğu, sağ ana safra kanalı ile ilişkili olduğu ve sağ akciğer bazaline safra kaçağı olduğu gözlemlendi. Hasta tedavi amacıyla gastroenteroloji kliniğine nakil edildi. Spontan biliyoptizinin nadir olması sebebiyle sunulmuştur.

EP-258

İKİ AYRI KOMPLİKASYON İLE SEYREDEN KİST HİDATİK OLGUSU

Hicran Orucova, Zeynep Yegin, Züleyha Bingöl, Zeki Kılıçarslan
İstanbul Üniversitesi Tıp Fakültesi

GİRİŞ: Kist hidatik hastalığı, Echinococcus granulosusun larva formlarının neden olduğu paraziter bir hastalıktır. Hastalık hayvancılığın yaygın olduğu ülkemiz gibi toplumlarda önemli sağlık sorunudur. Kist hidatiğin sıklıkla hastalık oluşturduğu organlardan biri de akciğerdir. Akciğerde yapmış olduğu tutulum çok farklı komplikasyonlarla seyredebilir.

OLGU: Kırk sekiz yaşında erkek olgu, yüksek ateş, kaya suyu şeklinde balgam, boğulurcasına nefes darlığı şikayetiyle başvurdu. Çiftçi olarak çalışmaktaydı. Yapılan değerlendirmesinde lökositoz, eozinofili(%25), western blot yöntemi ile echinococcus IgG pozitifliği, akciğer tomografisinde rüptüre kist hidatik görünümü ve karaciğerde evre 2 kist hidatik izlendi. Kist hidatiğin bronşa rüptürü olarak kabul edilen hasta albendazol tedavisi ile takibe alındı. Tedavi altında sağ yan ağrısı, ateş şikayeti ile yeniden görüldü. Akciğer grafisinde sağ hemitoraksı dolduran opasite izlendi. Kistin plevral aralığa rüptürü olarak kabul edildi. Göğüs tüpü takıldı, sonrasında sağ dekortikasyon uygulandı. Kist hidatik ile uyumlu lezyonun plevral aralıkla ağzlaştığı saptandı. Kistotomi ve kapitonaj uygulanan hastada albendazol tedavisine devam edildi.

SONUÇ: Kist hidatik çeşitli organları tutabilir ve farklı komplikasyonlarla seyredebilir. Komplikasyonlar arasında bronşa rüptür ve plevral aralığa rüptür de akılda tutulmalıdır.

EP-259

AZ GÖRÜLEN BİR AMPİYEM NEDENİ: PLEVRAL ASPERGİLLOZ, BİR OLGU NEDENİYLE

Aslı Görek Dilektaşlı¹, Özge Aslantekin¹, Ezgi Demirdöğen Çetinoğlu¹, Hüseyin Melek², Ahmet Ursavaş¹, Ercüment Ege¹

¹Uludağ Üniversitesi, Göğüs Hastalıkları AD, Bursa

²Uludağ Üniversitesi, Göğüs Cerrahi AD, Bursa

GİRİŞ: Plevral ampiyem, pulmoner infeksiyona ikincil olarak gelişebileceği gibi, cerrahi girişim ve penetran travmalar sonrası da meydana gelebilir. Genellikle bakteriyel etkenlerle oluşsa da, nadiren fungal etkenler de plevral boşlukta enfeksiyona neden olabilmektedir. Nadir görülen bir plevral ampiyem etkeni olan plevral aspergilloz olgusunun literatür bilgileri eşliğinde tartışılması amaçlandı.

OLGU: 80 yaşında erkek hasta altı aydır devam eden öksürük, balgam, kilo kaybı ve ateş yüksekliği yakınmaları ile başvurdu. Postero-anterior akciğer grafide sol orta ve alt zonda içerisinde hava seviyesi izlenen fibrokalsifiye plevral poş varlığı izlendi. Tüp torakostomi uygulanmasını takiben piperasilin-tazobaktam (iv) başlandı. Alınan plevral sıvı örneği ampiyem özelliğinde idi. Plevral sıvı direk bakısında bol lökosit ve mantar hifleri izlendi. Plevral sıvı kültüründe metisilin dirençli staphylococcus aureus ve aspergillus fumigatus izole edildi. Tedaviye vankomisin ve klasik amfoterisin-B eklendi. Sıvı drenajı sağlandı ve tüp torakostomi ile takip uygulandı. İzlemede hipopotasemi gelişmesi nedeniyle amfoterisin-B kesilerek vorikonazol tedavisine geçildi.

SONUÇ: Fungal infeksiyonlar plevral efüzyonların %1'inden sorumludur. Aspergillus fumigatus en sık fungal ampiyem nedenidir. Daha önce hasarlanmış akciğer dokusunda aspergillus infeksiyonu gelişmesi pek de seyrek görülen bir durum değildir. Aspergillus ampiyemi sıklıkla mevcut aspergillus kavitesinin plevraya rüptürü, bronkoplevral fistül varlığı ile veya postoperatif cerrahi komplikasyon olarak gelişmektedir. İnvaziv aspergillus infeksiyonları genellikle bağışıklığı baskılanmış hastalarda görülmekle birlikte, bu fungus plevranın fibrotik özellikte olduğu durumlarda bağışıklığı baskılanmamış bireylerde invaziv infeksiyona yol açabilir. Plevral aspergilloz nadir görülen fakat hayatı tehdit edici bir enfeksiyondur. Olgumuzda da olduğu gibi kronik öksürük, ateş, kilo kaybı, halsizlik ile prezente olmaktadır. Radyolojik olarak plevral kalınlaşma, üst lob infiltrasyonu ile birlikte plevral sıvı, hava sıvı seviyesi, kavite görülebilmektedir. Hastamızda geçirilmiş tüberküloz öyküsü mevcuttur. Akciğer grafisinde hava sıvı seviyesinin izlenmesi bronkoplevral fistül varlığını desteklemektedir. Tedavide temel antifungal ajan klasik amfoterisin B olarak önerilmektedir. Ancak, yan etki profili ve hastane dışında kullanımının mümkün olmaması nedeni ile vorikonazol da tedavide tercih edilebilmektedir. Antifungal tedaviye ek olarak sıvının drenajı, plevra ve ilgili lobun rezeksiyonu uygulanabilir. Fungal ampiyem etkenlerinin de kronik ampiyem vakalarında akılda bulundurulması bu olgularda erken teşhis ve tedaviyi mümkün kılacaktır.

EP-260

C-ANCA POZİTİF YAYGIN KİST HİDATİK OLGUSUNDA DALAK KİSTİNİN PERKÜTAN ASPİRASYONU

Hilal Akdemir¹, Hatice Kılıç¹, Ayşegül Şentürk¹, Filiz Çulfacı Karasu¹, Ayşegül Karalezli¹, Hatice Canan Hasanoğlu², Oktay Algin³
¹Ankara Atatürk Eğitim ve Araştırma Hastanesi Göğüs Hastalıkları Kliniği

²Yıldırım Beyazıt Üniversitesi Göğüs Hastalıkları Anabilim Dalı
³Ankara Atatürk Eğitim ve Araştırma Hastanesi Radyoloji Kliniği

GİRİŞ: Echinococcus granulosus'un sebep olduğu hidatik kist hastalığı endemik bölgelerde halen önemli bir sorun teşkil etmektedir. Hidatik hastalığı en sık karaciğer ve akciğerde görülmekle birlikte, nadiren diğer dokular da tutulabilir. Dalak primer olarak üçüncü sıklıkta tutulur. Dalaktaki kist hidatik genelde splenektomi ile tedavi edilir. Yaygın organ tutulumu olan kist hidatikli olgumuz dalaktaki kiste yönelik nadiren uygulanan bir yöntem olan perkütan aspirasyon yapılması nedeniyle sunuldu.

OLGU: Yetmiş iki yaşında Kırıkkale' de yaşayan erkek hasta, 2 haftadır levofloksasin tedavisine rağmen geçmeyen öksürük balgam şikayeti ile kliniğe başvurdu. Yapılan fizik muayenesinde özellik saptanmadı. Laboratuvar tetkiklerinde; kanda eozinofili saptandı. Balgam kültüründe üreme olmadı, balgam ARB ve TBC-PCR negatif olarak geldi. Ayırıcı tanıda Wegener de düşünüldüğü için hastadan ANCA değerleri istendi. C-ANCA pozitif saptandı. Çekilen Toraks BT' de her iki akciğerde kavitasyon içeren çok sayıda hipodens kistik yoğunlukta kitlesel lezyon izlendi. Karaciğerde kaudat lobda lobüle düzensiz konturlu, dalakta orta kesim alt polde 75 x 55 mm boyutunda septalı hipodens kistik lezyon mevcuttu. Hastanın öyküsünde köpek teması olduğu öğrenildi. Hastanın oğlunun da benzer klinik ve radyoloji ile kist hidatik tanısı aldığı ve opere olduğu öğrenildi. Bunun üzerine hastadan kist hidatik hemaglutinasyon testi gönderildi. Sonucu: 1/320 titrede pozitif geldi. Hastanın dalaktaki kisti girişimsel radyoloji tarafından perkütan aspirasyonla boşaltıldı, dren konuldu. Hastaya albendazol 2 x 400 mg tb başlandı. Takibinde dren den geleni olmayan hasta akciğerdeki hidatik kistleri için cerrahi amacıyla başka merkeze yönlendirildi.

TARTIŞMA: Dalak kist hidatiği yıllarca cerrahlar tarafından minimal rekürrens riski nedeniyle splenektomi ile tedavi edilmiştir. Yapılan çalışmalarda total splenektomi ile dalak koruyucu tedaviler arasında rekürrens açısından fark bulunmamıştır. Bizim olgumuzda da dalaktaki kist hidatiğe yönelik nadir uygulanan bir yöntem olan perkütan aspirasyon yapılmış ve başarılı olunmuştur. Splenektomi yerine perkütan aspirasyonun iyi bir alternatif tedavi seçeneği olduğunu vurgulamak amacı ile olgumuz sunulmuştur. Böylece olası splenektomi komplikasyonlarından sakınılmış olur. Ayrıca olgumuzda C-ANCA' nın müspet oluşu kist hidatik olgularında vaskülitik bir reaksiyonun bu müspetliğe yol açabileceğini akla getirmiştir. Kist hidatik olgularında ANCA bakılarak yapılan bir çalışma bu konuyu aydınlatılabilir.

EP-261

RENAL HÜCRELİ KARSİNOM METASTAZINA EŞLİK EDEN SEMİ-İNVAZİV ASPERGİLLOZİS OLGUSU

Hilal Akdemir¹, Ayşegül Şentürk¹, Hatice Kılıç¹, Ayşe Nur Soytürk¹, Ayşegül Karalezli¹, Hatice Canan Hasanoğlu², Hayriye Tatlı Doğan³

¹Ankara Atatürk Eğitim ve Araştırma Hastanesi Göğüs Hastalıkları Kliniği

²Yıldırım Beyazıt Üniversitesi Göğüs Hastalıkları Anabilim Dalı

³Ankara Atatürk Eğitim ve Araştırma Hastanesi Patoloji Anabilim Dalı

GİRİŞ: Semi-invaziv Aspergillozis sıklıkla yaşlı hastalarda ve KOAH, diabetes mellitus, malnutrisyon ve düşük doz steroid kullanımı gibi komorbid durumlarda ortaya çıkan klinik tablodur. Yavaş seyirli olup radyografik olarak üst lobları ve alt lobların üst bölümlerini tutar. Olguların yarısında fungus topu görünmekle birlikte konsolidasyon, kavitasyon ve nodüler tutulum izlenebilir. Tanı; transtorasik veya bronkoskopik olarak invazyonun gösterilmesi, BAL veya dokuda mantarın gösterilmesiyle konulur. Olgumuz metastatik renal hücreli karsinomaya eşlik eden semi-invaziv aspergillozisin dokuda gösterilmesi nedeniyle sunulmuştur.

OLGU: 60 yaşında erkek hasta berrak hücreli Renal Cell Ca (RCC) nedeniyle onkoloji bölümünce takipliyken çekilen kontrol Toraks BT' de metastatik nodüllerde artış nedeniyle göğüs polikliniğe yönlendirilmiş. Hastanın öyküsünde eroin kullanımı mevcuttu. Özgeçmişinde 2009 yılında RCC tanısı almış, sağ nefrektomi yapılmış. RT ya da KT tedavisi verilmemiş. 2011 yılında çekilen Toraks BT' de her iki akciğerde en büyüğü sol akciğer alt lob posterior segmentte 45x37 mm boyutlarında ölçülen çok sayıda önceki tetkik ile karşılaştırıldığında sayı ve boyut olarak anlamlı artış gösteren solid kitlesel lezyonlar izlendi. 2011 yılında hastaya bronkoskopi tekrarı yapıldı ve sol alt lob posterior segmentte üzeri sekresyonla kaplı sarı renkli endobronşial lezyon izlendi ve buradan biyopsi alındı. Biyopsi patoloji sonucu: aspergillozis için tanısal olan dar açılı dallanan mantar hifaları ile uyumlu idi. Hastaya PET-CT çekildi. PET-CT sonucu: her iki akciğerdeki nodüllerde patolojik artmış 18 F-FDG tutulumu saptandı. Akciğerdeki solid nodüllere yönelik transtorasik biyopsi yapıldı. Biyopsi patolojisinde infiltrate tümör izlendi. Patolojik olarak renal kitleye ait preparatlarla karşılaştırıldığında akciğerdeki tümör ile renal tümörün morfolojik olarak benzerlik gösterdiği alanlar mevcuttu. Öncelikle metastatik karsinom olarak değerlendirildi. Hastaya akciğerdeki aspergillozise yönelik itrakonazol tedavisi başlandı. Hasta metastatik RCC nedeniyle takibi açısından onkoloji bölümüne yönlendirildi.

TARTIŞMA: Semi-invaziv aspergillozis, literatürde eroin kullanımı ile birlikte ve malignitelere eşlik eden klinik olgu sunumu şeklinde bildirilmektedir. Eşlik eden KOAH, diabetes mellitus gibi hastalıkları olmayan hastanın eroin kullanımı ve altta malignitesi dışında ek hastalığı yoktu. Hastanın bronkoskopisindeki endobronşiyal lezyondan alınan biyopside aspergillus için spesifik olan dar açılı mantar hifaları görünümü saptandı. Sonuç olarak, renal hücreli karsinom akciğer metastazı şeklinde presente olan subakut seyirli olguda nadir görülen semi-invaziv aspergillozis gibi mantar enfeksiyonunun akla gelmesi açısından olgumuz sunulmuştur.

EP-262

ATİPİK PREZENTASYON GÖSTEREN VE FİBEROPTİK BRONKOSKOPİ İLE TANI ALAN AKCİĞER HİDATİK KİSTİ

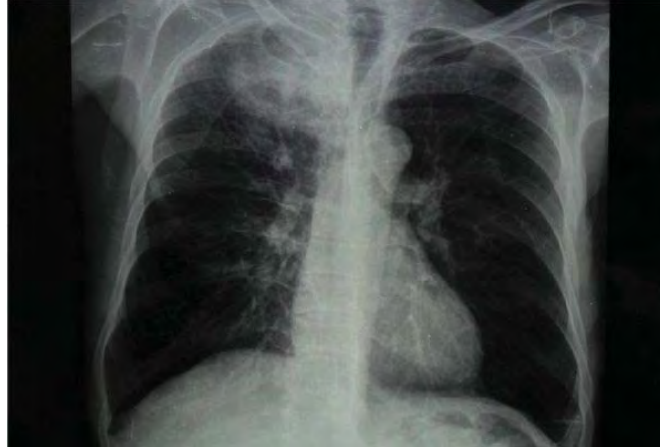Emine Nilgün Ordu, Emine Nur Koç, Özge Ünal Bayraktar, Dildar Duman, Tülin Kuyucu
Süreyyapaşa Göğüs Hastalıkları Ve Göğüs Cerrahisi Eğitim Ve Araştırma Hastanesi

GİRİŞ: Hidatik kist, tarım ve hayvancılığın yaygın olduğu ülkelerde sık görülen bir paraziter hastalık olup ülkemizde prevalansı 50/100.000'dir. Echinococcus granulosus'un neden olduğu hastalık en sık karaciğeri tutmakla birlikte %15-30 oranında akciğerlerde görülebilmektedir. Radyolojik olarak, soliter veya multiple, yuvarlak veya oval düzgün sınırlı kitle lezyonu şeklinde görülür. Tanıya klinik bulgular, radyoloji ve serolojik testlerle ulaşılır. Tedavide ilk seçenek cerrahi eksizyondur.

OLGU: 59 yaşında erkek hasta son birkaç aydır olan kilo kaybı ve aralıklı hemoptizi nedeniyle hastanemize başvurdu. Çiftçilik yapan ve 120 paket/yıl sigara öyküsü olan hastanın PA akciğer grafisinde sağ apekte mediasten komşuluğunda düzensiz sınırlı nonhomojen dansite artışı mevcuttu (Resim 1). Toraks BT'de en büyüğü 2 cm çaplı multiple mediastinal LAP, sağ üst lob apikal ve anterior segmentlerde mediastinal yapılardan net ayırt edilemeyen, en geniş yerinde 75x70 mm boyutlarında, parankime spiküler uzanım gösteren ve posteriorda düzensiz konturlu kavitasyonlar içeren yer kaplayıcı lezyon saptandı (Resim 2). Lökositoz ve CRP yüksekliği nedeniyle nonspesifik antibiyotik tedavisi başlandı. 3 ARB (-) bulundu. FOB yapıldı: Sağ üst lob girişi üzeri beyaz renkli lezyon ile 3/4 oranında tıkalı izlendi. Lezyondan biyopsi yapıldı. Lavaj ARB (-) bulundu. Klinik bulguların gerilemesi üzerine ayaktan takip edilen hasta bir hafta içinde hemoptizi ile yeniden başvurdu, bu arada beyaz renkli katı bir madde ekspektore ettiği öğrenildi. Biyopsi patolojisi 'Eozinofillerin eşlik ettiği mikst tipte yaygın inflamasyon, aselüler laminer membran fragmanları (hidatik kist açısından değerlendirilmesi önerilir)' olarak rapor edildi. Devam eden hemoptizi nedeniyle 2. kez FOB yapılan hastada endobronşial lezyon izlenmedi. Serum İHA (+) bulundu. Batın USG'de kistik lezyon saptanmadı. Göğüs Cerrahisi tarafından opere edilen hastaya sağ üst lobda yaygın yapışıklıklar olması nedeniyle sağ üst lobektomi uygulandı. 3 ay sonra kontrolünde şikayetlerinin tekrarlamadığı öğrenilen hasta klinik ve radyolojik olarak stabildi.

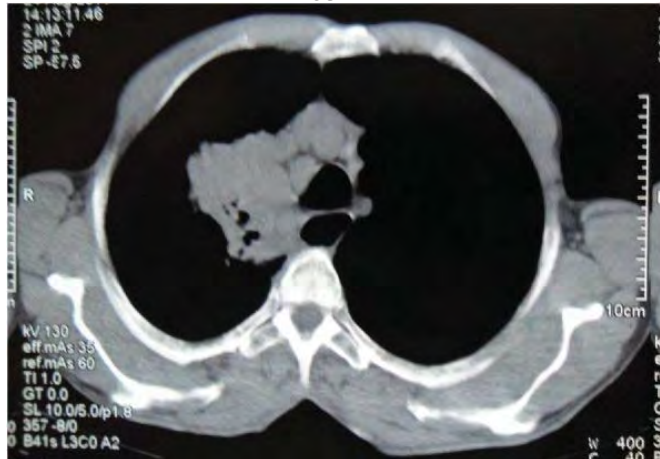SONUÇ: Ön planda malignite ve tüberküloz düşünülen olguda enfekte hidatik kist saptanmıştır. Olgu, atipik prezente olabilen hidatik kistin ayırıcı tanıda düşünülmesi gerektiğini vurgulamak amacıyla sunulmuştur.

Resim 1



PA AC Grafisi

Resim 2



Toraks BT'de sağ üst lobda mediasten komşuluğunda düzensiz sınırlı, posteriorda kavitasyonlar içeren lezyon.

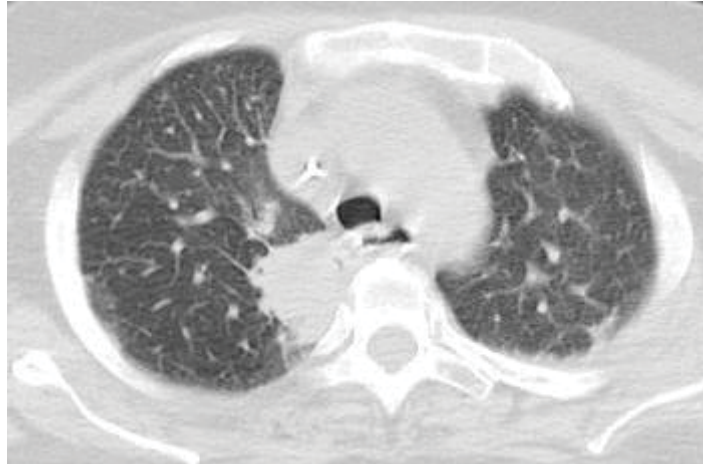
EP-263

ATİPİK RADYOLOJİ İLE PREZENTE OLAN PULMONER ASPERGİLLOZ OLGUSU

Nesrin Baygın, Deniz Doğan, Cantürk Taşçı, Ergun Tozkoparan, Hayati Bilgiç
GATA Göğüs Hastalıkları AD. Etlik, Ankara

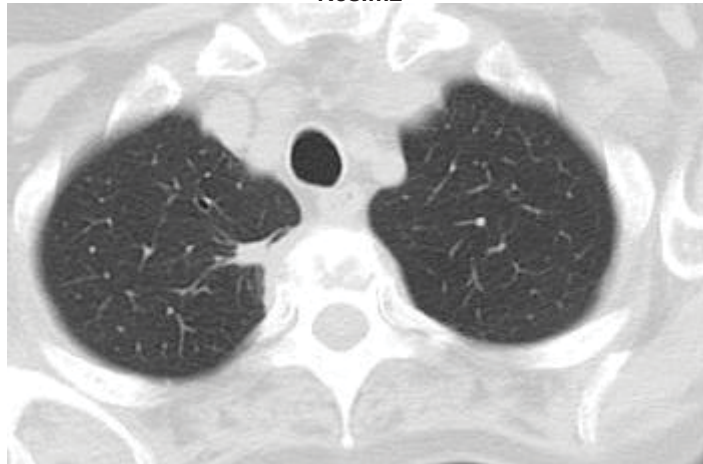
Fırsatçı enfeksiyonlar, nötropenik kanser hastalarında önemli bir morbidite ve mortalite nedenidir. Hastalarda etkeni izole etmek çoğu kez güç olup klinik ve mikrobiyolojik olarak kanıtlanmış enfeksiyonlar olguların ancak bir kısmını oluşturmaktadır. Aspergillus'a bağlı akciğer enfeksiyonları farklı formlarda karşımıza çıkabilmektedir. İnvazif Pulmoner Aspergilloz (İPA), genellikle immünsüpresif kişilerde Aspergillus'un sıklıkla inhalasyon yoluyla alınması sonucu gelişmekle beraber gastrointestinal kanal veya ciltten hematogen yayılım da izlenebilmektedir. İPA özellikle akut lenfoid ve myeloid lösemilerde tedavi sonrası uzamış nötropenik dönemde ortaya çıkmaktadır. Bu yönden nötropenik malignitei bir olguyu hatırlatıcı olması bakımından paylaşmak istedik. 65 yaşında AML tanısı ile ilgili klinikçe takip edilmekte olan bayan olguya relaps sonrası yüksek doz kemoterapi (KT) verilmiş. KT sonrası ateş yüksekliği ve genel durum bozukluğu olması üzerine tarafımıza konsülte edildi. Çekilen Toraks HRCT tetkikinde sağ akciğer üst lob posteriyorda paravertebral alanda 35x40mm boyutlarında düzensiz sınırlı yumuşak doku kitlesi izlenmekteydi (Resim1). Radyolojik görünüm spesifik bir patoloji düşündürmemekle birlikte olgunun yakın zamanda primer hastalığının nüksetmesi ve yüksek doz KT almış olması nedeni ile immünsüresif zeminde olası pulmoner patolojiler yönünden FOB ve transbronşiyal biyopci işlemi yapıldı. FOB işleminde alınan biyopsilerin sonucu invaziv aspergilloz ile uyumlu olarak raporlandı. Olguya antifungal tedavi (Vorikonazol 200mg/gün) başlandı. Tedavisinin 3. ayında çekilen kontrol Toraks HRCT tetkikinde sağ üst lobda izlenen lezyonda anlamlı regresyon (Resim2) izlendi. bu olgumuz ile immünsüpresif olgularda FOB işleminin tanıdaki önemini bir kez daha vurgulamak istedik.

Resim1



Sağ akciğer üst lob'da düzensiz sınırlı yumuşak doku kitlesi.

Resim2



Tedavi sonrası radyolojik görünüm.

EP-264

KOAH VE ALT SOLUNUM YOLU ENFEKSİYONU TANILI BİR HASTADA MOKSİFLOKSASİN KULLANIMINA BAĞLI HEPATOTOKSİSİTE: OLGU SUNUMUGülbanu Horzum Ekinci¹, Osman Hacıömeroğlu¹, Dilem Anıl Mavigök¹, Arzu Cennet Işık², Semra Batı Kutlu³, Adnan Yılmaz¹¹Süreyyapaşa Göğüs Hastalıkları ve Göğüs Cerrahisi Eğitim ve Araştırma Hastanesi, Göğüs Hastalıkları, İstanbul.²Süreyyapaşa Göğüs Hastalıkları ve Göğüs Cerrahisi Eğitim ve Araştırma Hastanesi, Dahiliye, İstanbul.³Süreyyapaşa Göğüs Hastalıkları ve Göğüs Cerrahisi Eğitim ve Araştırma Hastanesi, Enfeksiyon Hastalıkları, İstanbul.

Florokinolonların, zaman zaman karaciğer enzimlerinde hafif ve geçici yükselmelere yol açtığı bilinmekle birlikte ciddi akut karaciğer hasarı nadir görülür. Moksifloksasine bağlı ciddi akut karaciğer hasarı sıklığı milyonda 10 dan daha az olarak bildirilmiştir. Bu yazıda moksifloksasin kullanımına bağlı ciddi akut karaciğer hasarı gelişen bir olgu sunulmuştur. Yetmiş yaşında erkek hasta iki aydır devam eden nefes darlığı, öksürük ve balgam çıkarma yakınmaları ile merkezimize başvurdu. Özgeçmişinde yaklaşık 2 yıldır KOAH ve atriyal fibrilasyon nedeniyle ilaç kullanım öyküsü vardı. Akciğer fizik bakışında oskültasyonda ekspiryumun uzun olduğu saptandı. Diğer organ ve sistem muayenelerinde bir özellik yoktu. Arka-ön akciğer grafisinde kalp gölgesinde genişleme vardı. Toraks bilgisayarlı tomografisinde(BT) kardiyotorasik oran kalp lehine artmış olup pulmoner arter ve dallarında çap artışı, sağ hilusta 16x11 mm boyutlarında birkaç adet lenf nodu ve her iki akciğerde amfizematöz havalanma artış alanlarıyla parankimal fibrotik sekel değişiklikler saptandı. Rutin kan tetkiklerinde lökositoz (WBC:19.630) mevcut olup Eritrosit Sedimentasyon Hızı 75 mm/saat ve CRP 30.2 mg/dl olarak ölçüldü. Biyokimya değerleri normal sınırlarda idi. Hastaya moksifloksasin flk 400 mg 1x1 IV başlandı. Hasta, antibiyotik tedavisinin 6. gününde bulantı, kusma, kabızlık ve karın ağrısı yakınmaları tanımladı. Laboratuvar tetkiklerinde karaciğer enzimleri, bilirubin değerleri, INR düzeyi ve lökosit sayısında artış saptandı. Dahiliye konsültasyonunda tablonun hepatotoksiste ile uyumlu olduğu ve moksifloksasinin kesilmesi gerektiği belirtildi. İzotonik 1000 cc 2x1 IV, asetilsistein ampul 300 mg 2x5 infüzyonu başlandı. Enfeksiyon hastalıkları konsültasyonunda lökositozu için piperasilin sodyum/tazobaktam sodyum flk 4x2.25 mg IV başlandı. Batın ultrasonografisi ve batın BT' sinde batında serbest sıvı ve bilateral plevral efüzyon saptandı. Hastanın konjestif kalp yetersizliği (KKY) olması ve 2000 cc/gün izotonik sıvı verilmesi öncesi kardiyoloji konsültasyonu istendi. EKO'sunda EF:%35-40, 3.dereceden mitral yetmezlik, PABS:35 mmHg ölçüldü. Medikal tedavisinin devamı önerildi. Moksifloksasin flk kesilmesinden 1 gün sonra yapılan kontrollerinde karaciğer enzimlerinde belirgin düşme izlendi. Günlük takiplerinde hastanın laboratuvar değerlerinde hızlı bir düzelme görüldü. Kliniği düzelen hastanın yatışının 17. gününde taburculuğu yapıldı. 10 gün sonra kontrole çağrılan hastanın genel durumu ve karaciğer fonksiyon testleri düzeldi.

Hastaya ait laboratuvar özellikler

	Yatış	6. gün	7.gün	Taburcu	Kontrol
WBC	19.630	39.900	40.130	15.930	9530
CRP	30.2	55.1	-	21	6.07
AST	47	3378	1473	57	83
ALT	53	3099	2271	235	72
Total bilirubin	0.85	2.48	2.04	2.22	1
INR	1.23	2.23	2.51	1.43	1.29

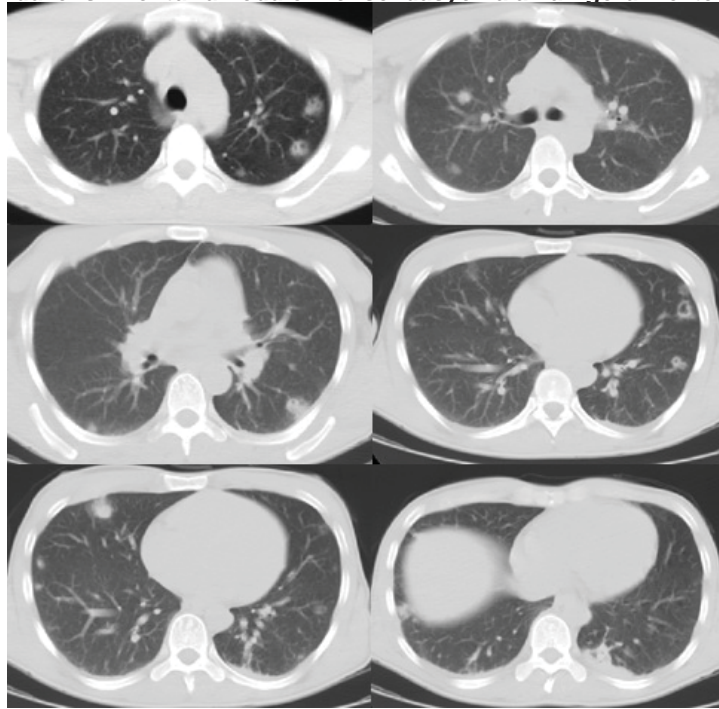
EP-265

İNTRAVENÖZ MADDE KULLANIMI İLE İLİŞKİLİ TRİKÜSPİT KAPAK ENDOKARDİTİ VE SEPTİK PULMONER EMBOLİErsin Şükrü Erden¹, Mesut Demirköse¹, Ertan Tuncel¹, Nesrin Atçı², Eyüp Büyükkaya³¹Mustafa Kemal Üniversitesi, Tıp Fakültesi, Göğüs Hastalıkları Ana Bilim Dalı, Hatay²Mustafa Kemal Üniversitesi, Tıp Fakültesi, Radyoloji Ana Bilim Dalı, Hatay³Mustafa Kemal Üniversitesi, Tıp Fakültesi, Kardiyoloji Ana Bilim Dalı, Hatay

Septik pulmoner emboli (SPE), primer enfeksiyon odağından kopan enfekte materyalin akciğerlere yerleşmesiyle oluşan bir nontrombotik akciğer embolisidir ve nadir görülmektedir. SPE; enfektif endokardit, enfekte venöz kateter, odontojenik enfeksiyon, pelvik tromboflebit, peritonsiller abse, sellülit, idrar yolu enfeksiyonu, osteomyelit ve intravenöz (İV) madde kullanımına bağlı oluşabilmektedir. Biz burada İV madde bağımlılığında gelişen bir septik pulmoner emboli olgusu sunuyoruz. Otuz dört yaşında erkek hasta dış merkezde akciğer enfeksiyonu nedeniyle verilen tedaviye yanıt alınamaması ve yüksek ateşinin devam etmesi üzerine göğüs hastalıkları polikliniğine sevk edildi. Hastanın 10 gündür olan ateş, öksürük, balgam şikayetleri mevcuttu. Özgeçmiş öyküsünde HCV pozitifliği ve İV madde kullanımı vardı. Fizik muayene de; TA: 120/70 mmHg, Nb: 86/dk, A:38,5°C ve oksijen saturasyonu %94 olarak bulundu, solunum sistemi muayenesinde bilateral bazallerde inspiratuar raller duyuldu. Laboratuvar incelemesinde; Hb:11,2 g/dL, Htc:34,6, Beyaz Küre:16740/ L, Trombosit:244000/ L, Sedimentasyon hızı:25 mm/saat ve CRP:14,3 mg/dL olarak bulundu. Akciğer grafisinde; sağ akciğer bazalde pnömonik infiltrasyon, sol akciğer orta ve üst zonda kaviter lezyonlar görüldü. Toraks BT de her iki akciğer parankiminde dağınık yerleşimli en büyüğü sağ akciğer orta lobda yaklaşık 23 mm boyutunda, santralde bazılarında kavitasyonlar izlenen multiple sayıda düzensiz kontürlü nodüler konsolidasyon artışları izlendi. Hastaya meropenem ve teikoplanin tedavisi başlandı. Ekokardiyografide, triküspit kapak üzerinde 2.0x1,5 cm boyutunda sağ atrium içerisine prolabe olan vejetasyon izlenen hasta kardiyoloji kliniğine devir edildi.

Sonuç olarak; burada SPE tanılı bir olgu sunulmaktadır. Biz bu olguda olduğu gibi öksürük, balgam, ateş gibi semptomları olan hastalardan dikkatli ve detaylı anamnez alınmasını, özellikle İV madde bağımlılığının sorgulanmasını ve bu hastalarda detaylı kardiyolojik değerlendirmenin yapılması gerektiğini vurgulamak istiyoruz.

Resim 1: Bilateral akciğer parankiminde dağınık yerleşimli bazılarında santralde kavitasyon izlenen multiple sayıda düzensiz kontürlü nodüler konsolidasyon alanları görülmekte.



EP-266

PULMONER SEPTİK EMBOLİ: İKİ OLGU NEDENİYLE

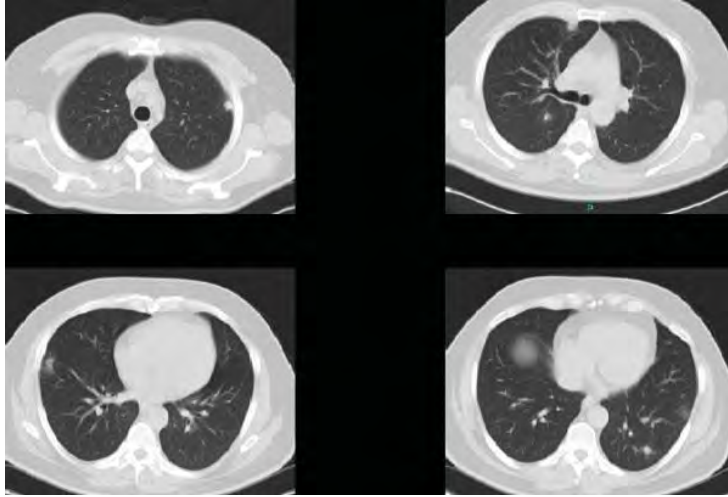
Coşkun Doğan, Ferhan Karataş, Sevda Şener Cömert, Ali Fidan, Benan Çağlayan
Dr.Lütfi Kırdar Kartal Eğitim ve Araştırma Hastanesi, Göğüs Hastalıkları Kliniği, İstanbul

GİRİŞ: Pulmoner septik emboli (PSE) primer enfeksiyon odaklarından hematogen yolla akciğerlere yayılan akciğer enfeksiyonunun nadir görülen bir çeşididir. Tanısında primer odak açısından anamnezin önemli olması, kendine özgü radyolojik bulgularının olması ve nadir görülmesi hastalığın önemli özellikleri arasındadır.

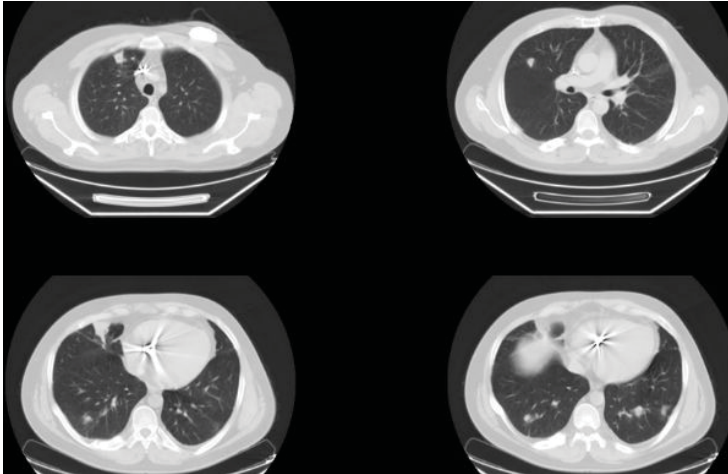
OLGU: Göğüs ağrısı şikayeti ile polikliniğimize başvuran 59 yaşındaki ilk olgumuzun çekilen akciğer grafisinde (AG) iki adet nodül tespit edildi. Toraks bilgisayarlı tomografide (TBT) çoğu akciğerin periferik bölgelerinde ve subplevral yerleşimli vasküler yapılarla yakın komşuluk gösteren multipl nodüller saptandı (Resim 1). Diş apsesi için tedavi gördüğü öğrenilen hastada PSE düşünülerek non-spesifik antibiyotik tedavisi başlandı. Tedavinin birinci haftasında klinik radyolojik ve laboratuvar değerlerinde düzelme izlendi. Yüksek ateş, öksürük ve göğüs ağrısı şikayeti ile başvuran, özgeçmişinde kalp yetmezliği ve pace-maker'ı olan 34 yaşında erkek olgunun çekilen AG'de özellik saptanmadı. TBT'sinde bilateral multipl nodülleri tespit edildi (Resim 2). Ateş, sedimantasyon, CRP ve beyaz küre yüksekliği olması ve radyolojik olarak PSE düşünülen olguda primer enfeksiyon odağı araştırmak için yapılan ekokardiyografik incelemesinde vegetasyon saptandı. PSE tanısı ile antibiyotik tedavisi başlanan hasta kalp damar cerrahisine devir edildi.

SONUÇ: Spesifik radyolojik görünümünü ve tanısında primer bir odağın aranmasının önemini vurgulamak amacıyla, nadir görülen bir akciğer enfeksiyonu olan septik emboli tanılı olgularımızı sunmayı uygun gördük.

Resim 1



Resim 2



EP-267

AKCİĞER KANSERİNİ TAKLİT EDEN PULMONER AKTİNOMİKOZ OLGUSU

Nevin Taci Hoca¹, Arzu Ertürk¹, Nermin Çapan¹, Yetkin Ağaçkiran²

¹Atatürk Göğüs Hastalıkları ve Göğüs Cerrahisi Eğitim ve Araştırma Hastanesi, Göğüs Hastalıkları ve Tüberküloz

²Atatürk Göğüs Hastalıkları ve Göğüs Cerrahisi Eğitim ve Araştırma Hastanesi, Patoloji Bölümü

Pulmoner aktinomikoz, pulmoner nodüler lezyonların nadir bir nedenidir. Genellikle insidental olarak ortaya çıkması ve enfeksiyon bulgularının silik olması nedeniyle, pulmoner aktinomikoz yerine sıklıkla akciğer kanserinden şüphe edilmektedir. 67 yaşında erkek hasta, sağ akciğer alt loba nodüler lezyon nedeniyle kliniğimize yönlendirildi. Hastanın 15 gündür devam eden öksürük, mukoid balgam ve 8 kg kadar kilo kaybı yakınması mevcut. Ateş veya hemoptizi yoktu. Özgeçmişinde diabetes mellitus mevcuttu. Fizik muayenede; sağ hemitoraksta bazalde inspiyumda duyulan raller dışında patolojik bulgu yoktu. Toraks bilgisayarlı tomografisinde; sağ alt lob posterior, lateral ve mediyal bronşları tıkayan, 23x25mm boyutlarında, düzensiz sınırlı nodüler lezyon ve paratrakeal, retrokaval ve subkarinal lenfadenopati saptandı. Üç kez bakılan balgam asidorezistan basil incelemesi negatif bulundu. Fiberoptik bronkoskopide, sağ alt lob bazal segmentleri tıkayan, üzeri beyaz, mukozal endobronşiyal lezyon görüldü. Buradan alınan biyopsi patolojisi malignite şüphesi olarak raporlandı. PET-BT'de sağ alt lob bazal segmentlerde peribronşiyal kalınlaşma (SUV: 3.63) ve distalinde kollaps-konsolidasyon alanı, sağ hiler ve subkarinal LAP (SUV: 3.65) saptandı. İkinci kez alınan bronkoskopik biyopsinin patolojik incelemesinde Aktinomyces kolonileri tespit edildi. Hastaya 6 ay süreyle amoksisilin tedavisi verildi. Tedavi sonrası toraks BT'de, sağ alt loba nodüler görünümdeki lezyonda belirgin bir regresyon izlendi. Sonuç olarak pulmoner aktinomikoz nadir olarak görüldüğünden, tanı koymak güç olabilmekte ve maligniteyi taklit edebilmektedir.

EP-268

İNTRAVENÖZ MADDE BAĞIMLISINDA SEPTİK PULMONER EMBOLİ VE AMPİYEM

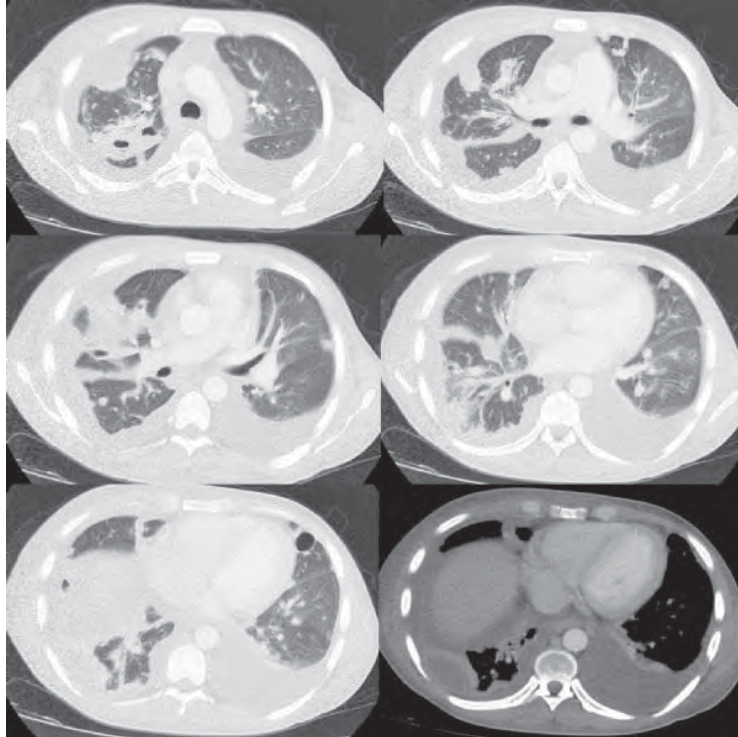
Mesut Demirköse¹, Ertan Tuncel¹, Nesrin Atçı², Hatice Kayım Bilgiç¹, Ersin Şükrü Erden¹¹Mustafa Kemal Üniversitesi, Tıp Fakültesi, Göğüs Hastalıkları Ana Bilim Dalı, Hatay²Mustafa Kemal Üniversitesi, Tıp Fakültesi, Radyoloji Ana Bilim Dalı, Hatay

Septik pulmoner emboli (SPE) primer enfeksiyon odağından hematogen yolla akciğerlere yayılım gösteren, hematogen yayılımla geldiği için akciğerlerde genellikle bilateral tutulum gösteren morbiditesi ve mortalitesi yüksek olan bir hastalıktır. SPE, enfekte santral venöz kateter, sağ taraflı endokardit ile tonsiller, juguler, dental ve pelvik bölge enfeksiyonlarından kaynaklanabilmektedir. SPE iğne hijyeninin daha iyi hale gelmesi nedeniyle, intravenöz (iv) ilaç kullanımının yaygın olmayan bir komplikasyonu olarak görülmektedir.

Trombositopeni nedeni ile hematoloji kliniğinde izlenen ve trombositopeniyi açıklayacak bir hematolojik patoloji saptanmayan yirmi beş yaşında erkek hastanın 1 aydır ateş, öksürük, sağ bacakta şişme şikayetleri mevcuttu. Özgeçmişinde; HCV (+), 10 yıldır iv ilaç kullanımı ve son zamanlarda ilaç kullanımı için sağ ingiunal bölgeyi kullandığı öğrenildi. FM; TA: 100/65 mmHg, Nb: 96/dk, A:38,2°C ve oksijen saturasyonu %80 olarak bulundu, solunum sistemi muayenesinde bilateral bazal-orta zonda inspiratuar raller duyuldu. Sağ ingiunal bölgede hiperemi, ısı artışı ve sağ pretibial ödem mevcuttu. Diğer sistemlerin muayenesinde patoloji saptanmadı. Laboratuvar incelemesinde; Hb: 9.4 g/dL, Htc: 28.7, BK: 13750/ L, Trombosit: 37000/ L, Sedimentasyon: 24 mm/saat ve CRP: 67 mg/dL olarak bulundu. Alt ekstremité doppler USG de sağ DVT saptandı. Ekokardiyografi normal olarak değerlendirildi. Akciğer grafisinde; sağ akciğerde dağınık infiltrasyon, sağ üst, alt zonda kaviter imaj, sol akciğer alt zonda dağınık infiltrasyon izlendi. Hastaya; mevcut bulgularıyla SPE tanısı kondu, meropenem ve vankomisin tedavisi başlandı. Takibinde akciğer grafisinde sağ akciğer bazalde plevral effüzyon, sol sinüs kapallığı izlendi. Torasentez yapıldı, alınan sıvı tansuda ile uyumluydu. Hipoalbuminemi (Alb:1.9 g/dL) olan hastanın bilateral plevral effüzyonunun hipoalbuminemiye bağlı olduğu düşünüldü ve albumin replasmanı yapıldı. Takibinde ateşi olan hastanın akciğer grafisinde progresyon izlendi. Çekilen Toraks BT' de; bilateral plevral effüzyon, sağ alt lob posterolateralde ampiyem, sağda daha belirgin olmak üzere bilateral periferik yerleşimli bir kısmı kavite içeren fokal konsolidasyon alanları, bilateral periferik yerleşimli bir kısmında santral kavite olan nodüler lezyonlar izlendi. Hastaya tekrar torasentez yapıldı, alınan plevral sıvı ampiyemle uyumluydu. Hasta takip, tedavi açısından göğüs cerrahisi kliniğine devir edildi.

Sonuç olarak; burada iv madde bağımlısında gelişen ve ampiyemle komplike olan bir SPE olgusu sunulmaktadır. Biz bu olgu sunumu ile öksürük, ateş gibi semptomları, bilateral akciğer infiltrasyonu olan hastalarda iv madde bağımlılığının sorgulanması ve ayırıcı tanıda SPE'nin akla getirilmesi gerektiğini vurgulamak istiyoruz.

Resim 1



Resim 1: Bilateral plevral effüzyon, sağ alt lob posterolateralde ampiyem, sağda daha belirgin olmak üzere bilateral periferik yerleşimli bir kısmı kavite içeren fokal konsolidasyon alanları, bilateral periferik yerleşimli bir kısmında santral kavite olan nodüler lezyonlar görülmekte.

EP-269

KOAH VE HERPES ZOSTER: ÜÇ OLGU SUNUMU

Jülide Çeldir Emre¹, Ümit Aksoy¹, Ayşegül Baysak², İlknur Yorgun Özdemir³, Tolga Adnan Öz², Feza Bacakoğlu⁴

¹Turgutlu Devlet Hastanesi Göğüs Hastalıkları Kliniği, Manisa

²İzmir Üniversitesi Tıp Fakültesi, Göğüs Hastalıkları Anabilim Dalı, İzmir

³Turgutlu Devlet Hastanesi, Dermatoloji Kliniği, Manisa; Uzman Doktor

⁴Ege Üniversitesi Tıp Fakültesi Göğüs Hastalıkları Anabilim Dalı

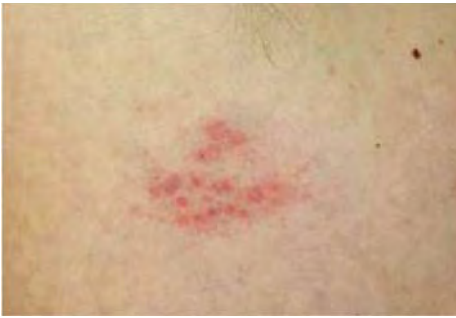KOAH atak tanısıyla servisimizde izlenirken farklı klinik tablolar ile karşımıza çıkan üç Herpes Zoster olgusunu sunmak istedik. Olgularımızın son bir yılda birçok kez KOAH atak tanısıyla hastane acil servise başvuru ve yatışları olduğu görüldü.(Tablo 1)

OLGU 1: 69 yaşında erkek olgunun, KOAH atak tanısıyla servis izleminde şiddetli karın ağrısı gelişti. 50 paket-yıl sigara kullanan olgu ve beş yıldır KOAH ve KKY tanıları ile tedavi almaktaydı. Karın ağrısı nedeniyle genel cerrahi tarafından değerlendirilen hastanın ağrısının şiddetli ve sürekli olması nedeniyle akut batın, yoğun sigara öyküsü nedeniyle de aynı zamanda malignite ayırıcı tanısı için tetkikleri istendi. Sedimentasyon 25mm/saatti,SFT: FVC:1400 ml(%45) FEV1:820(%24) FEV1/FVC: %58 idi.Malignite açısından çekilen Toraks ve Batın bilgisayarlı tomografisinde malignite lehine bir bulgu yoktu. Hastanın genel durumu gastrointestinal sistemin incelenmesi için endoskopik işlem yapmaya uygun değildi. Ağrısı proton pompa inhibitörlerine cevap vermedi. Ağrının üçüncü gününde sağ batın bölgesinde eritem alanları arasında yer yer vezikül ve büllerin yer aldığı, palpasyonla ağrılı ve ısı artışı olan lezyonlar saptandı (şekil 1). Herpes Zoster tanısıyla tedavisi düzenlendi.

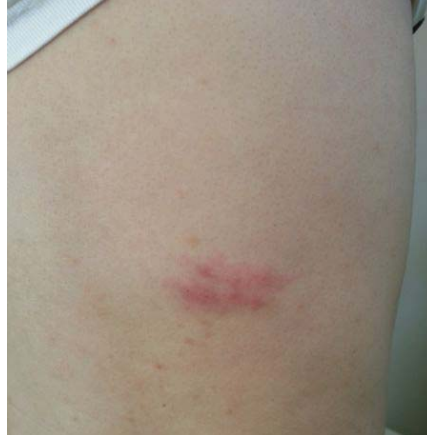OLGU 2: 52 yaşında erkek olgu, KOAH atak tanısıyla servis izleminde şiddetli kasık ağrısı ve idrar yapmada zorluk tanımladı. 40 paket-yıl sigara kullanan olgu ve üç yıldır KOAH tanısı ile tedavi almaktaydı. Üroloji tarafından değerlendirilen hastanın,laboratuvar bulguları; sedimentasyon 19mm/saatti, direk idrar bakışı normal sınırlardaydı.İdrar yapmakta zorluk olması nedeniyle prostat açısından bakılan biyokimyasal değerler normal sınırlardaydı. Üriner sistem ultrasonunda herhangi bir patoloji saptanmadı.SFT: FVC:2050 ml(%63) FEV1:900(%34) FEV1/FVC: %56 idi.Malignite açısından çekilen Toraks bilgisayarlı tomografisinde malignite lehine bir bulgu yoktu, tümör markırları normal sınırlardaydı. Ağrının dördüncü gününde sol inguinal bölgesinde eritem alanları arasında yer yer vezikül ve büllerin yer aldığı, palpasyonla ağrılı ve ısı artışı olan lezyonlar saptandı. Herpes Zoster tanısıyla tedavisi düzenlendi.

OLGU 3: 77 yaşında erkek olgunun, KOAH atak tanısıyla servis izleminde şiddetli göğüs ağrısı gelişti. 60 paket-yıl sigara kullanan olgu ve yirmi yıldır KOAH tanısı ile tedavi almaktaydı. Göğsünün sağ tarafında şiddetli ağrı olması ve yoğun sigara öyküsü nedeniyle öncelikle pnömotoraks ve malignite ayırıcı tanısı için tetkikleri istendi. Sedimentasyon 25mm/saatti, SFT: FVC:1200 ml(%35) FEV1:650 ml(%32) FEV1/FVC: %54 idi. Ağrının üçüncü gününde sağ hemitoraks bölgesinde eritem alanları arasında yer yer vezikül ve büllerin yer aldığı, palpasyonla ağrılı ve ısı artışı olan lezyonlar saptandı. Herpes Zoster tanısıyla tedavisi düzenlendi.

Resim-1



Resim-2



TABLO1

	1.OLGU	2.OLGU	3.OLGU
HASTANE YATIŞ (N/YIL)	5	9	5
ACİL SERVİSE BAŞVURU (N/YIL)	11	23	9

EP-270

İŞİTME KAYBI OLAN HASTALARDA KOAH ORANI

Gökben Yıldız¹, Şafak Yıldız², Erdiç Ercan³, Hakan Söken¹

¹Eskişehir Asker Hastanesi, Kulak Burun Boğaz Kliniği, Eskişehir

²Eskişehir Asker Hastanesi, Göğüs Hastalıkları Kliniği, Eskişehir

³Eskişehir Asker Hastanesi, Yüksek Basıncılı Oksijen Tedavi Kliniği, Eskişehir

GİRİŞ: Kronik obstrüktif akciğer hastalığı (KOAH) önlenebilir ve tedavi edilebilir, genellikle progresif olan persistant akım kısıtlanması ile karakterizedir. Toksik gaz ve partiküllere bağlı olarak akciğerlerde ve hava yollarında gelişen artmış kronik inflamatuvar yanıtla ilişkilidir. Kullanılan steroid tedavisi işitme kaybına yol açabilmektedir. KOAH'lı hastalarda bunlara ek olarak hipoksi riskinin daha fazla olması nedeniyle yaşa bağlı işitme kaybında artışa yol açıp açmadığını değerlendirmek için bu çalışmayı planladık.

MATERYAL-METOD: Odyoloji laboratuvar kayıtlarında 50 yaş üstü işitme testi yapılan hastaların hastane kayıt sistemi taranarak KOAH tanısı bulunup bulunmadığı kaydedildi. İşitme kaybı olarak 30 dB ve üstü sınır kabul edildi. İşitme kaybı olanlar ve olmayanlar, KOAH tanısı bulunmasına göre istatistiksel olarak karşılaştırıldı.

BULGULAR: Bir yıllık periyot içinde toplam 96 hastanın odyogram kayıtları incelendi. Bunlardan 54'ü erkek ve yaş ortalaması 65.1±10.2 yıl, 42'si kadın ve yaş ortalaması 63.7±8.5 yıldır. İşitme kaybı tespit edilen 70 (%72.9) hastadan 6'sında(%8.6) KOAH tanısı mevcuttu. İşitme kaybı tespit edilmeyen 26 (%27.1) hastadan sadece 1 (%3.8) tanesinde KOAH tanısı vardı. Karşılaştırdığımızda istatistiksel olarak anlamlı değildi. (p>0.05).

SONUÇ: Yüzde olarak bakıldığında, işitme kaybı olanların %8.6, olmayanların ise %3.8'inde KOAH tanısı vardı. Çalışmamızda işitme kaybı olan hastalarda KOAH oranını daha yüksek bulmamıza rağmen istatistiksel olarak bakıldığında fark anlamlı değildi. Hasta sayılarının sınırlı olması bu sonucu etkilemiş olabileceğini düşünmekteyiz. Daha fazla sayıda hasta ile yapılacak çalışmalar KOAH oluşturan faktörlerin işitme kaybı sıklığını artırıp arttırmadığı konusunda daha net bilgi verebilir.

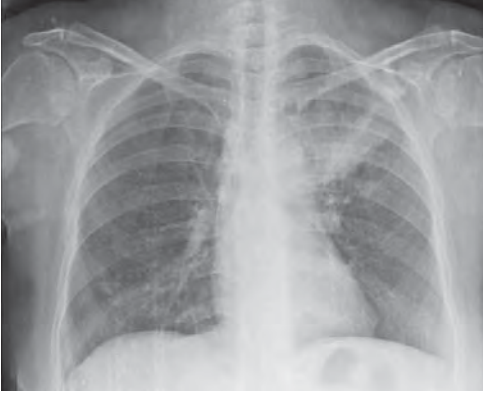EP-271

ANTİ TNF-ALFA TEDAVİSİ SIRASINDA GELİŞEN ENDOBRONŞİYAL TÜBERKÜLOZ OLGUSU

Serdar Berk, Tekmile Aysu Odabaşı, Ömer Tamer Doğan, Sefa Levent Özşahin
Cumhuriyet Üniversitesi Tıp Fakültesi, Göğüs Hastalıkları AD, Sivas.

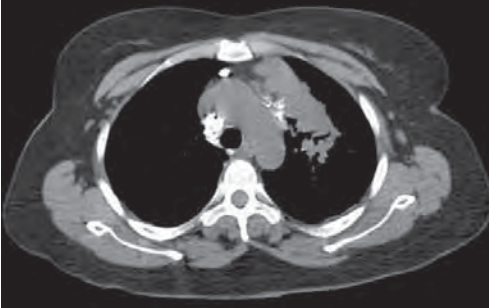Endobronşiyal tüberküloz (EBTB), trakeobronşiyal ağacın tüberküloz (TB) basili ile enfeksiyonu olarak tanımlanır. Erişkin popülasyonda sık rastlanmayan bir durumdur. Klinik ve radyolojik olarak astım, yabancı cisim aspirasyonu ve özellikle ileri yaşlarda bronş kanseri ile karışabilmektedir. Tümör nekroz faktör (TNF) alfa blokerlerin romatoid artrit (RA) tedavisinde kullanımı giderek artmaktadır. Bu tedavinin en önemli yan etkilerinden birisi de tüberküloz enfeksiyonuna yatkınlık oluşturmaktadır. Bu yazıda anti TNF-alfa tedavisi esnasında EBTB gelişen bir olgu sunulmuştur. Son 4 yıldır RA nedeniyle anti TNF-alfa tedavisi alan 53 yaşında kadın hasta antibiyoterapiye rağmen düzelmeyen pnömoni bulguları ile başvurdu. Akciğer grafisinde sol üst zonda nonhomojen infiltrasyon mevcuttu. İki kez balgam ARB incelemesi menfi bulundu. Toraks BT'de sol akciğer üst lobda düzensiz sınırlı konsolidasyon, videobronkoskopik incelemesinde de sol üst lobda beyaz renkli nodüler plaklar izlendi. Buradan yapılan lavajda ARB müspet bulundu. Kültür ve sitolojik olarak da TB tanısı desteklenen hasta EBTB tanısı ile tedaviye alındı.

Resim 1



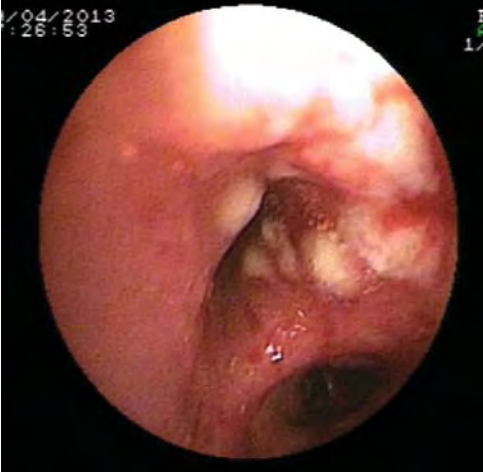PA akciğer grafisi: Sol üst zonda infiltrasyon

Resim 2



Toraks BT: Sol akciğer üst lob apikal segmentte düzensiz sınırlı konsolidasyon

Resim 3



Videobronkopskopi: Sol üst lobda beyaz renkli nodüler plaklar.

[Sayfa: 272]

EP-272**MEDİYASTİNAL, BİLATERAL DEV-KONGLOMERE LENFADENOMEGALİ İLE SEYREDEN TÜBERKÜLOZ LENFADENİT**

Cengizhan Sezgi¹, Maşuk Taylan¹, Fatih Meroğlu², Hadice Selimoğlu Şen¹, Özlem Abakay¹, Halide Kaya¹, Abdullah Çetin Tanrikulu¹, Abdurrahman Abakay¹

¹Dicle Üniversitesi Göğüs Hastalıkları AD

²Dicle Üniversitesi Göğüs Cerrahisi AD

Tüberküloz lenfadenit, ekstrapulmoner tüberküloz olguları içinde en fazla görülen grubu oluşturmakta ve birçok hastalığı taklit edebilmektedir. Tanı güçlüğüne rağmen radyoloji yardımcı olmakta, mikrobiyolojik ve patolojik tetkiklerle tanı kesinleştirilmektedir. Bu olgu sunumunda göğüs ağrısı, nefes darlığı ve zayıflama şikayetleri ile görülen, toraks bilgisayarlı tomografisinde üst mediastende, sağ paratrakeal, paraaortik ve subkarinal alanlarda konglomerasyon gösteren en geniş aksiyal boyutları yaklaşık 108 x 50 mm olarak ölçülen lenf nodları olan bir olgu sunulmuştur. Hastanın supraklavikuler lenf nodundan yapılan eksizyonel biyopsiden tanı sağlanamamış, aksiller lenf nodu eksizyonunda histopatolojik olarak tüberküloz lenfadenit tanısı konmuştur. Hasta halen tedavisinin 15. gününde olup takip altındadır. Olgu mediyastinal kitle veya yaygın lenfadenomegali saptanan hastaların ayırıcı tanısında akciğer kanseri, lenfoma gibi hastalıklar yanında tüberkülozunda düşünülmesi, ısrarlı işlemlerle patolojik ya da mikrobiyolojik tanıya ulaşılması gerektiğini vurgulamak amacıyla sunuldu.

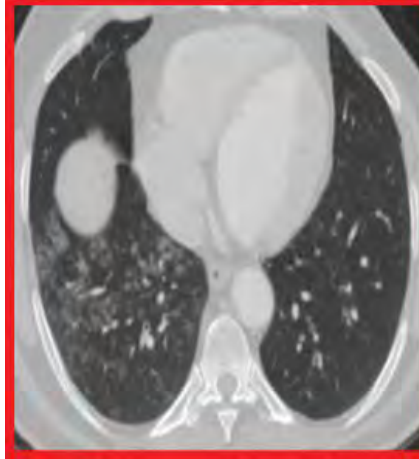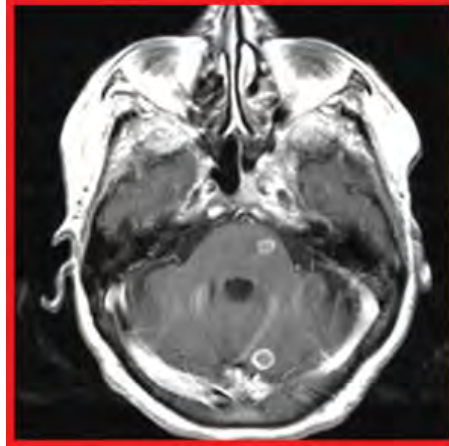
EP-273

BEYİN SAPINI DA İÇEREN YAYGIN TUTULUMLU TÜBERKÜLOZ OLGUSUZeynep Yegin¹, Deniz Sevindik², Züleyha Bingöl¹, Timur Akpınar², Cemil Taşçıoğlu², Zeki Kılıçarslan¹¹İstanbul Üniversitesi, İstanbul Tıp Fakültesi Göğüs Hastalıkları Anabilim Dalı, İstanbul²İstanbul Üniversitesi, İstanbul Tıp Fakültesi İç Hastalıkları Anabilim Dalı, İstanbul

GİRİŞ: Tüberküloz gelişmekte olan ülkelerde sık görülen, Mikobakteriyum tüberkülozisin neden olduğu bir enfeksiyon hastalığıdır. Tüm organları tutabilir ve yaygın tutulumla karşımıza çıkabilir. Burada akciğer, beyin, kemik, eklem, yumuşak doku tutulumu şeklinde ortaya çıkan tüberküloz hastalığı ve adrenal yetersizliği olan bir olgu sunulmuştur.

OLGU: Birkaç aydır yüksek ateş, öksürük, balgam, kilo kaybı olan 67 yaşındaki kadın hasta şikayetlerine baş ağrısı, bilinç bulanıklığı, kusma, çift görme eklenmesi üzerine başvurdu. Bir yıl önce adrenal yetmezlik tanısı almıştı. Deltacotril ve hidrokortizon almaktaydı. Başvurusundaki değerlendirmesinde bilinci konfü, sağ sternumda kızamık şişlik, sol kol ve bacakta güçsüzlük mevcuttu. Laboratuvarında sedimentasyon 42mm/sa, sodyum 124mEq/L, potasyum 7,9mEq/L, idrar sodyumu 34mEq/L, kreatinin:0.8 mg/dl idi. Kranial MR incelemesinde bilateral hemisferlerde ve serebellumda yaygın nodüler lezyonlar izlendi. Omuz MR'da sağ sternoklaviküler ekleme apse formasyonu, pelvik MR'da bilateral iliak kanatta ve psoas kasında apse formasyonu mevcuttu. Solunumsal şikayetleri nedeniyle çekilen toraks BT'de milier nodüler görünüm saptandı. Tüberküloz şüphesiyle bakılan balgam ve sternoklaviküler apse materyalinde aside rezistan basil pozitif bulundu. Standart 4'lü tüberküloz tedavisi (izoniazid, rifampisin, pirazinamid, etambutol) başlandı. Kraniyumdaki lezyonlar tüberküloz ile uyumlu bulundu. Adrenal yetmezlik nedeniyle aldığı deltacotril dozu arttırıldı. Takipte tüberküloz kültüründe mikobakteriyum tüberküloz üremesi oldu. İki aylık tedavi sonrası hasta sekiz kilo aldı. Solunumsal ve nörolojik şikayetleri geriledi. Elektrolit bozulukları düzeldi. Sternoklaviküler ekleme apse küçüldü. Tüberküloz tedavisinin bir yıla tamamlanması planlandı.

SONUÇ: Tüberküloz hematogen yayılımla çoklu organ tutulumuna neden olabilir. Birden fazla sistemi ilgilendiren yakınması olan hastalarda tüberküloz akılda tutulmalıdır.

Bilateral milier nodüller*Bilateral milier nodüller***Cerebrum ve cerebellumda tuberkülomlar***Cerebrum ve cerebellumda tuberkülomlar*

EP-274

ATİPİK PREZENTASYONU OLAN TÜBERKÜLOZ PLÖREZİ OLGUSU

Zeynep Yegin¹, Züleyha Bingöl¹, Esra Aydın², Zeki Kılıçarslan¹, Tülin Çağatay¹

¹İstanbul Üniversitesi, İstanbul Tıp Fakültesi Göğüs Hastalıkları Anabilim Dalı, İstanbul,

²İstanbul Üniversitesi, İç Hastalıkları Anabilim Dalı, İstanbul

GİRİŞ: Tüberküloz plörezi, tüberküloz insidansının yüksek olduğu ülkelerde özellikle çocuklar ve genç erişkinlerde daha sık görülmektedir. Burada atipik prezentasyonu olan bir tüberküloz olgusu sunulmuştur.

OLGU: Nefes darlığı, öksürük, ateş, sırt ağrısı yakınmaları ile başvuran 22 yaşındaki kadın hastanın PA akciğer grafisinde sol akciğerde mediasteni iten opasite izlendi. Fizik muayenesinde hipotansiyon (110/60 mmHG), takipne (22/dk), taşikardi (110/dk, ritmik), ateşi (37oC) mevcuttu. Bilinen hastalığı olmayan hastanın tüberküloz teması bulunmamaktaydı. Toraks BT'sinde mediastende shifte sebep olan batında renal hilus distalinden başlayan ve apekse kadar uzanan sıvı dansitesinde, kistik görünümde lezyon saptandı. Kist hidatik ön tanısıyla periferik kanda ELİSA yöntemiyle bakılan kist hidatik IgG ve IgE antikorları negatif bulundu. Ultrasonografide masif plevral effuzyon ile uyumlu bulunarak torasentez yapıldı. Hemodinamisi instabil olan hastaya toraks tüpü takıldı. Plevral sıvısı lenfosit hakimiyetinde (%90) eksuda vafında idi. Hücre sayısı 680/ml idi. Plevral mayi aside rezistan boyaması pozitif saptandı. Adenozin deaminaz düzeyi 43 U/L bulundu. Tüberküloz plörezi tansıyla 4'lü antitüberküloz tedavi başlandı. Takibinde akciğerin ekspanse olmaması nedeniyle torakoskopik dekortikasyon yapıldı. Plevra dokusunun patolojisi nekrotizan granulomatoz iltihap ile uyumlu idi. Kültürde BACTEC MGIT 960 sisteminde mikobakteriyum tüberküloz üremesi oldu.

SONUÇ: Tüberküloz plörezinin masif olması nadir bir durum olmasına rağmen plörezi ayırıcı tanısında mutlaka araştırılmalıdır.

EP-275

TÜBERKÜLOZ TEDAVİSİNDE GEÇ İLAÇ REAKSİYONU OLABİLİR Mİ?

Mehmet Sinan Bodur, Yasemin Bodur, İsmet Bulut, Zeynep Ferhan Özşeker, Dilek Ernam
Süreyyapaşa Göğüs Hastalıkları Eğitim ve Araştırma Hastanesi

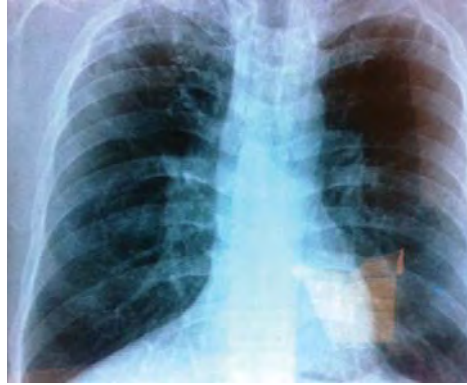Tüm tüberküloz ilaçları cilt reaksiyonlarına neden olabilmekle birlikte en sık streptomisin, para amino salisilik asit ve tiasetazon ile ikinci sıklıkta rifampisin, pirazinamidle görülebilmektedir. Bölgesel veya yaygın aşırı duyarlılık reaksiyonları ciddi yan etkilerden olup tedavinin kesilmesini ve sorumlu ilacın bulunmasını gerektirir. Bu yazı ile tüberküloz tedavisi altında geç gelişen ilaç reaksiyonu olgusunu paylaşmayı amaçladık.

46 yaşında erkek hastaya ses kısıklığı nedeniyle yapılan vokal kord biyopsisinde Nekrotizan Granülatöz Enflamasyon, bronkoskopik lavajda aside rezistan basil (ARB) kültür pozitif bulunarak nüks tüberküloz tanısı ile izoniyazid (INH) 300mg, rifampisin (RIF) 600mg, pirazinamid (PZA) 1500 mg, etambutol (EMB) 1500 mg, streptomisin (SM) 1gr ile tedavi başlandı. Tedavinin 2. ayı sonunda özellikle gövde ve üst ekstremitelerde yaygın kırmızı renkli küçük makülopapüler döküntüler; ellerde ülserli lezyonlar gelişti. Kan eozinofil değeri % 36, karaciğer ve böbrek fonksiyonları normal sınırlarda bulundu. Antitüberküloz tedavi ilaç reaksiyonu nedeniyle kesilerek lokal ve sistemik kortizon ile antihistaminik tedavi başlandı. Hastanın semptomları geriledikten sonra yapılan cilt allerji testlerinde; izoniyazid ile prick test bölgesinde 24 saat sonra eritem endürasyon ve küçük büller gözlemlendi. INH, RIF, PZA, EMB ile yapılan cilt yama testinde 24 saat sonra; INH ile eritem endürasyon ve büllerle seyreden 3 (+) ölçüsünde, pirazinamid ile hiperemi ve endürasyonla seyreden 1(+) ölçüsünde geç reaksiyon tespit edildi.

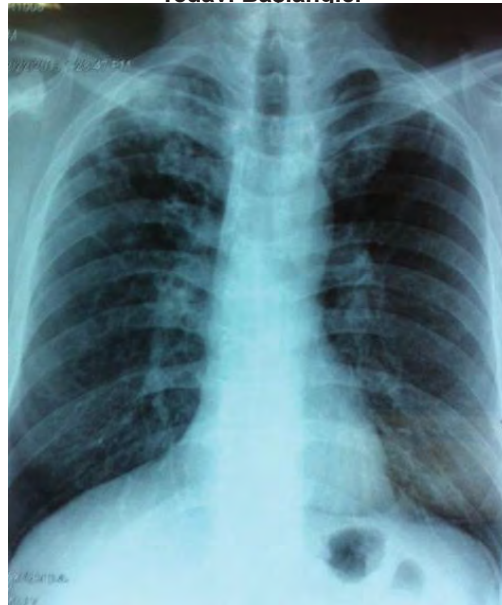Mikrobiyolojik olarak izoniyazid ve streptomisin direnci tesbit edilen hastanın minör ilaç direnci sonucu ile antitüberküloz tedavi rejiminin oluşturulması planlandı.

Sonuç olarak; antitüberküloz ilaçlar hafif cilt döküntüleri, yaşamı tehdit edebilen ciddi allerjik reaksiyonlara kadar pek çok reaksiyona neden olabilir. Bu durum hastanın yakından takibi, yeni ilaç rejimlerinin oluşturulması ve tedavinin uzamasını gerektirebilir.

İkinci ay filmi



Tedavi Başlangıcı



EP-276

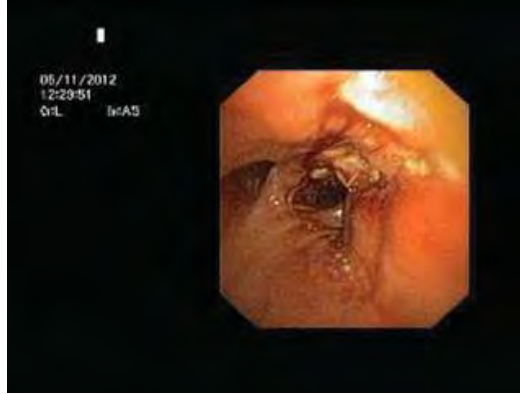BRONKOSKOPİK MUAYENEDENİ MALİGNİTEYİ TAKLİT EDEN ENDOBRONŞİAL TÜBERKÜLOZ OLGUSU

Sinem Berik Safcı, Peri Meram Arbak
Düzce Üniversitesi Tıp Fakültesi Göğüs Hastalıkları AD

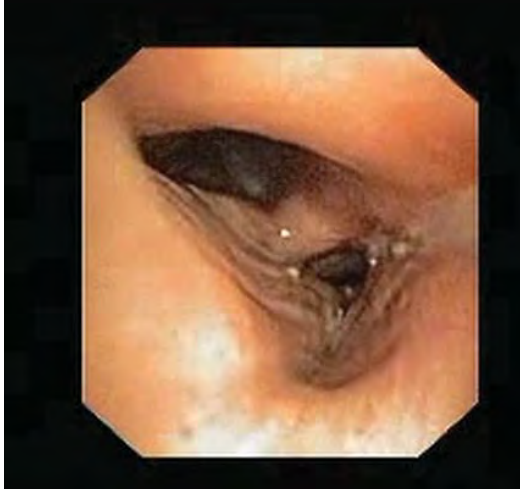GİRİŞ: Endobronşiyal tüberküloz tanısı, insidansın düşük olması, astım ve ileri yaşlarda akciğer kanseri ile karışabilmesi nedeni ile sıklıkla geç konmaktadır. Bronkoskopik olarak maligniteyi taklit eden bir endobronşiyal tüberküloz olgusu sunuyoruz.

OLGU: 70 yaşında erkek hasta kuru, soğuk havayla ve gece sağa döndüğünde artan öksürük, sağ yana yatamama, 2 yıldır eforla artan nefes darlığı, 3 aydır gelişen paraksizmal nokturnal dispne, iştahsızlık, 10 günde 10 kg kayıp şikayetleri ile başvurdu. 5 pak-yıl sigara (18 yıldır içmiyor) ve hipertansiyon öyküsü var. Fizik muayenede: TA: 160/80, Baş-boyun: normal, Solunum sistemi: normal, KVS: normal. laboratuvar; beyaz küre 6,700, hemoglobin 15,42, sedimentasyon 24 olarak ölçüldü. Akciğer filminde kalp ile komşu sağ diyafragma sınırını silen opasite artışı saptandı. Toraks tomografisinde paratrakeal, preaortik subkarinal alanlarda ve sağ hilusda en büyüğü 17 mm'ye ulaşan LAP, sağ akciğer üst lob anterior segmentte tomurcuklu dal görünümü, orta lob lateral segmentte fissür komşuluğunda peribronşiyal kalınlaşmalar ile birlikte giden yer yer konsolide görünümde çevresinde retikülonodüler paternin eşlik ettiği alanlar dikkati çekti. Sağ akciğer posterobazal ve anterobazal segmentlerde tomurcuklu dal görünümüne eşlik eden nodüler patern mevcuttu. Hastaya yapılan bronkoskopide, trakea anterior duvarında, kordlardan 7-8 cm aşağıda başlayıp sağ anabronş içine uzanan kıkırdak yapıyı destrükte eden ülser lezyon (malignite? enfeksiyon?) ile uyumlu görüntü saptandı. (Resim1). Patoloji sonucu, kronik bronşit, benign iltihabi yayma olarak geldi. BAL'da, ARB(+++) pozitifliği, mikobakterium üremesi saptandı. Hastaya endobronşiyal tüberküloz tanısı konularak 4 lü antitüberküloz tedavisi başlandı. Tedavi sonrası hastaya kontrol amaçlı bronkoskopi yapıldı. Eskisine kıyasla trakea ve sağ ana bronşu infiltre eden yapılar belirgin gerilemişti. Ancak sağ orta lobta üstte tümefaksiyon gösteren üstü nekrotik lezyon mevcuttu (Resim2).

SONUÇ: Akciğer tüberkülozlu hastaların %5.88'inde EBTB gelişmektedir. Başta akciğer kanseri ve astım gibi birçok hastalığı taklit edebilmektedir. EBTB nin tanı ve takibinde bronkoskopik inceleme en önemli basamağı oluşturmaktadır.

1.Tedavi öncesi bronkoskopik görüntü

Kıkırdak yapıyı destrükte eden ülser lezyon (malignite? enfeksiyon?)

2.Anti-tbc tedavisi sonrası bronkoskopik görüntü

EP-277

DERİ VE AKCİĞER TÜBERKÜLOZU BİRLİKTELİĞİ

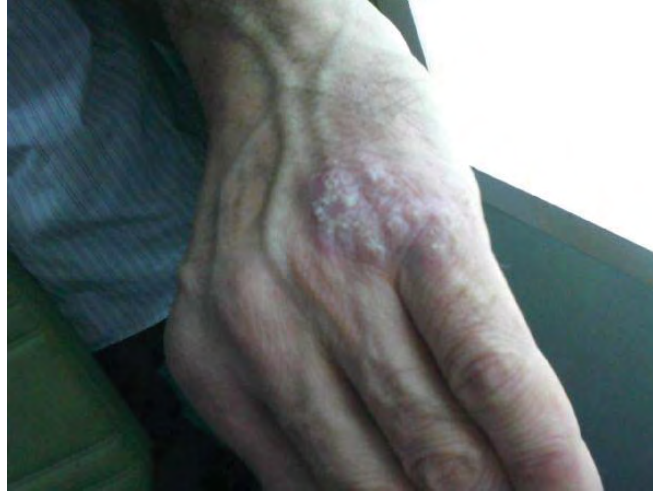Yasemin Yurt¹, Aydan Mertoğlu¹, Şevket Dereli¹, Onur Karaman¹, Mehmet Hüsnü Buğdaycı², Serap Karaaslan²

¹İzmir Dr Suat Seren Göğüs Hastalıkları Eğitim Ve Araştırma Hastanesi

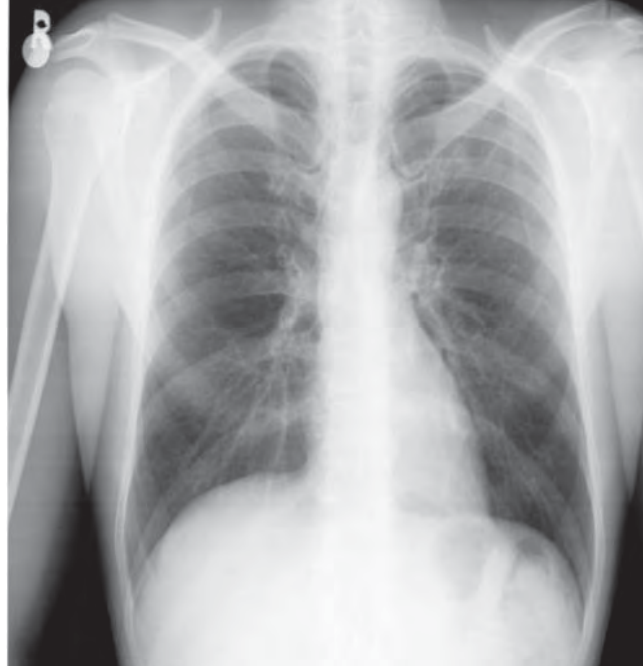
²Şifa Üniversitesi Bornova İzmir

46 yaşında herhangi bir solunum sistemi yakınması olmayan kasaplık yapan erkek hasta sol el sırtında iyileşmeyen yara (Resim 1) nedeniyle dış merkeze başvurmuş. Sol el sırtından yapılan biyopsi sonucu granülatöz yangı olarak raporlanmış. Öz ve soy geçmişinde özellik olmayan olgunun akciğer radyogramı (Resim 2) ve Toraks BT parankim penceresinde sol üst lob posterior segment düzeyinde nodüler heterojen infiltrasyonlar izlendi. Laboratuvar değerlerinde rutin hemogram ve biyokimyasal testlerinde patolojik bulgu saptanmadı. Hastanın 3 gün arka arkaya alınan balgam örneklerinde asidorezistan basil izlenmedi. Bronkoskopide endobronşiyal lezyon görülmedi, bol beyaz sekresyon aspire edildi. Bronkoskopik lavaj ve fırçalama yapıldı. Hastanın lavaj ve fırça örneklerinde asidorezistan basil izlenmedi ancak balgam ve postbronkoskopik balgam tüberküloz kültürlerinde mycobacterium tuberculosis complex üredi. Hastaya akciğer ve deri tüberkülozu tanısı ile dörtlü antitüberküloz tedavi başlandı. Olgu deri tüberkülozunun nadir görülmesi ve deri tüberkülozu sonrası akciğer tüberkülozu tanısı alması nedeniyle öyküsü ilginç bulunarak literatür bulguları eşliğinde tartışıldı.

EI SIRTINDA DERİ LEZYONU



PA akciğer grafisi



EP-278

TÜBERKÜLOZ ARTRİT VE AKCİĞER TÜBERKÜLOZU BİRLİKTELİĞİ

Tuncer Özkısa, Deniz Doğan, Ufuk Turhan, Mehmet Aydoğan, Alper Gündoğan
Gülhane Askeri Tıp Akademisi, Göğüs Hastalıkları Anabilim Dalı, Ankara

Tüberküloz artiriti, hematolojik yolla mycobacterium tuberculosis'in eklemleri tutarak oluşturduğu kronik granümatöz bir infeksiyondur. Vertebra ve alt ekstremitte sıklıkla tutulur. % 80 vakada tek eklem tutulmuştur. 21 yaşında erkek olgu, sağ dizde ağrılı şişlik şikâyeti ile Ortopedi Servisine başvurmuş. Olgunun şikâyeti 3-4 aydır mevcutmuş ve özellikle hareketle artmaktaymış. Sağ dizinde şişlik, ısı artışı, kızarıklık ve hareketle ağrılı olan olgunun diğer sistem muayeneleri normal olarak tespit edilmiş. Olgunun biyokimyasal değerleri normal sınırlarda olup, CRP: 22.5, ESR: 50 mm/sa olarak rapor edilmiş. Olası romatolojik hastalıklar yönünden tetkik edilen olgunun tetkiklerinde romatolojik markırlar negatif saptanmış. Monoartrit tanısı ile takip edilen olgunun sağ diz ekleminden yapılan biyopsi sonucunda granümatöz inflamasyon ve granülom yapılarının izlenmesi üzerine hastaya PA akciğer grafisi çekilmiş. PA akciğer grafisinde sağ üst zonda nodüler görünüm izlenmesi üzerine olguya YRBT çekildi. YRBT'de sağ akciğer üst lob apikal ve posterior segmentlerde iki adet tüberkülomla uyumlu görünüm izlendi. Temas öyküsü olmayan, 2 adet BCG skarı olan olguda PPD 15 mm olarak saptandı. Alınan balgam örneklerinde ARB negatif olarak saptandı. Bronkoskopide endobronşial lezyon izlenmedi. Bronş lavajı ARB negatif olarak raporlandı. Hasta, yayma negatif akciğer tüberkülozu ve tüberküloz artrit olarak değerlendirildi ve 4'lü antitb (HRZE) tedavi başlandı. 2 aylık inisiyal antitb tedavi sonrası artrit şikâyetleri gerileyen hastanın çekilen HRCT'sinde lezyonlarda gerileme saptandı.

TARTIŞMA: Pulmoner tüberküloza göre daha nadir olmakla birlikte, ekstrapulmoner yerleşimli tüberküloz olguları da izlenmektedir. Olguların %1-3'ünde iskelet sistemi tutulumu bildirilmiştir; bunların dağılımı sırasıyla omurga, kalça, diz, ayak bileği, dirsek, el, omuz, bursalar ve diğer bölgeler şeklindedir. Tutulum genellikle tek eklemdedir, olguların %10'unda birden fazla eklem tutulumu görülebilir. Bu vaka da, nadir görülen tüberküloz olgusu olması nedeni ile yayımlanmıştır.

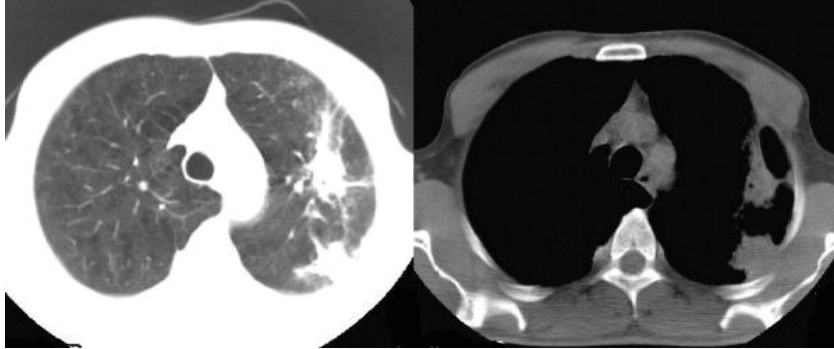
EP-279

AKCİĞER KANSERİNİ TAKLİT EDEN AKCİĞER TÜBERKÜLOZU: VAKA SUNUMU

Alper Gündoğan, Mehmet Aydoğan, Deniz Doğan, Tuncer Özkısa, Cantürk Taşçı, Ergün Uçar, Hayati Bilgiç
Gülhane Askeri Tıp Akademisi, Göğüs Hastalıkları AD, Ankara

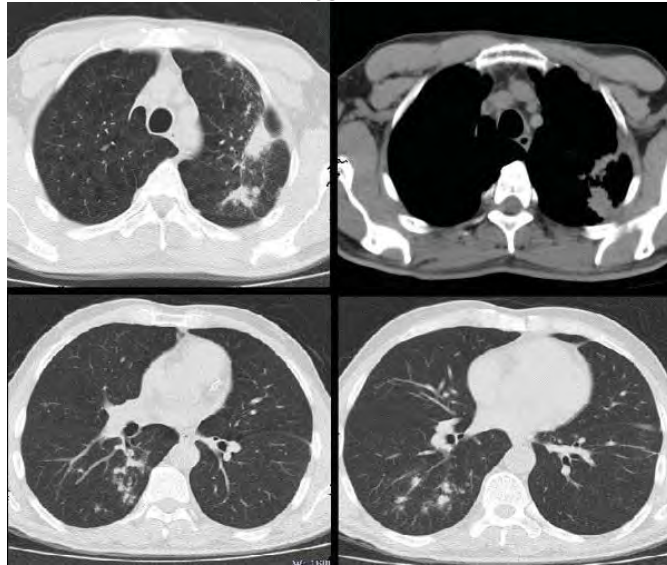
Akciğer infeksiyonları özellikle ileri yaşta hastalarda hemoptizi ve öksürük ile birlikte olduğunda nonspesifik radyolojik görünümle birlikte akciğer kanserlerini taklit edebilmektedir. Ancak uygun tedavi için kesin tanı konulması gerekir. Bizde akciğer kanseri ön tanısıyla ileri tetkik edilen ve akciğer tüberkülozu tanısı konulan bir olgu sunmaktayız. 58 yaşında erkek hasta öksürük, balgam ve aralıklarla tekrarlayan hemoptizi şikayetleri ile başvurdu. Aktif sigara içicisi olan hastanın yaklaşık 30 paket/yıl sigara içme öyküsü mevcuttu. Eşlik eden hastalık öyküsü yoktu. Özellik arz eden fizik muayene bulgusu saptanmadı. Hemogram ve rutin kan testleri normaldi. Akciğer grafisinde sol apikalde heterojen dansite izlenmekteydi. Hastaya HRCT çekilmiş ve sol üst lobda birleşme eğiliminde konsolidasyon alanları, yer yer birleşme eğiliminde noduler opasiteler izlenmişti (Resim 1). HRCT sonrası akciğer kanseri ön tanısıyla kliniğimizde refere edilmişti. Anamnezi derinleştirildiğinde eşi 20 yıl önce tüberküloz lenfadenit tanısı konularak tedavi kullanmış, kendisi herhangi bir koruyucu tedavi kullanmamış, kontrol olmamıştı. Tüberkülin cilt testi 6mm, Quantiferon TB Gold testi pozitifdi. Balgam ARB'leri negatif olan hastanın plevral tabanlı lezyonlarına yönelik BT eşliğinde transtorasik iğne biyopsisi (TTİAB) planlandı. 2 kez TTİAB yapıldı. Biyopsi materyallerinde malign hücre izlenmedi. Malignite dışlanamayan hastaya HRCT çekildi ve bronkoskopi yapıldı. Sol üst lob apikal segmentten multipl fırçalama ve transbronşiyal biyopsi yapıldı, asidorezistan boyama için BAL alındı. HRCT'de üzerinden geçen iki aya rağmen sol apikal konsolidasyonlar kısmen küçülmekle birlikte sağ alt lobda bir önceki HRCT'sinde olmayan mikronoduler-noduler infiltrasyonlar izlendi (Resim 2). Hiçbir patoloji materyalinde malign hücre izlenmezken biyopsinin histopatolojik incelemesi tüberkülozu düşündürür granülatöz inflamasyon ile uyumlu olarak değerlendirildi. BAL ARB'si negatif olan hastaya mevcut öykü, klinik, radyolojik ve patolojik bulgular ışığında akciğer tüberkülozu tanısı konuldu. Antitüberküloz tedavi başlanarak takibe alındı. Akciğer tüberkülozunun ve akciğer malignitelerinin klasik özellikleri izlendiğinde ek tanı testleri ile birlikte kesin tanıları koymak kolaydır. Ancak bazı tüberküloz lezyonları klinik ve radyolojik olarak malign süreçleri taklit edebilmekte ve tanının geç konulması ile birlikte tedavinin de gecikmesine sebebiyet verebilmektedir. Bu sebeple tüberküloza büyük taklitçi adı verilmektedir. Benzer şekilde vakamızda tüberküloz ile akciğer kanseri ayırıcı tanısı yapılması için iki aylık süre geçmiştir. Diğer yandan tüberkülozun endemik olduğu bölgelerde akciğer kanseri tanısı konulmadan önce histopatolojik örneklem yapılması antineoplastik tedavilerin yan etkileri düşünüldüğünde zorunludur.

Resim 1



Sol üst lobda birleşme eğiliminde konsolidasyon alanları, yer yer birleşme eğiliminde noduler opasiteler.

Resim 2



İki ay sonra kontrol HRCT'de sol apikal konsolidasyonlar kısmen küçülmekte, sağ alt lobda yeni mikronoduler-noduler infiltrasyon.

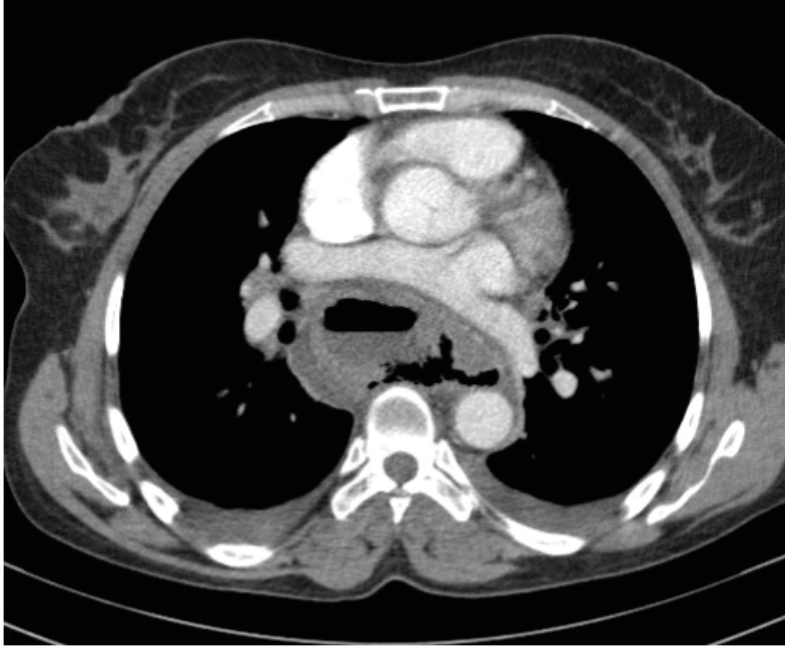EP-280

ÖZEFAGUSA RÜPTÜRE OLAN MEDİYASTİNAL TÜBERKÜLOZ LENFADENİT OLGUSU

Hatice Kılıç¹, Tuba Öğüt¹, Ayşegül Şentürk¹, Birkan Bozkurt², Hatice Canan Hasanoğlu³¹Atatürk Eğitim ve Araştırma Hastanesi Göğüs Hastalıkları Kliniği, Ankara²Atatürk Eğitim ve Araştırma Hastanesi Genel Cerrahi Kliniği, Ankara³Yıldırım Beyazıt Üniversitesi Göğüs Hastalıkları Anabilim Dalı, Ankara

Tüberküloz lenfadenit, ekstrapulmoner tüberkülozun en sık görülen formudur. Mediastinal lenfadenit erişkin yaş grubunda çok nadir görülen bir durumdur. Semptomları sıklıkla disfaji ve ses kısıklığı şeklindedir. Karın ağrısı şikayeti ile başvuran 50 yaşındaki bayan hastaya torakoabdominal bilgisayarlı tomografi (BT) çekildi. Özefagial rüptür ve mediastinit bulguları saptandı. Laparotomi ve torakotomi uygulanan hastanın mediastinal lenf nodlarında tüberküloz ile uyumlu bulgular saptandı. Özefagial rüptürün tüberküloz lenfadenitin nadir görülen bir komplikasyonu olması nedeni ile olgumuz sunuldu. Elli yaşında bayan hasta, ani başlayan karın ağrısı nedeniyle acil servise başvurdu. Hastanın özgeçmişinde bilinen sistemik hastalık ve aktif tüberküloz geçirme öyküsü yoktu. Ancak tüberküloz temas öyküsü mevcuttu. Hastada immünsüpresyon söz konusu değildi. Serolojik markerlerinde HIV negatif idi. Geçirilmiş travma ya da endoskopi gibi girişimsel işlem geçirme öyküsü yoktu. Fizik muayenesinde genel durum orta, bilinci açık, koopere, oryante idi. Batın muayenesinde epigastrik bölgede defans ve hassasiyet mevcuttu. Hastaya acil serviste çekilen torakoabdominal BT'de karina düzleminden itibaren paraözefagial konumda öncelikle midenin kardias ve fundusuna ait olabilecek, mediasteni genişleten ve kalp-mediastinal vasküler yapıları anteriora deplase eden görünüm izlendi (Resim-1). Bu görünüm paraözefagial perfore özefagus divertikülü veya abse? olarak yorumlandı. Hastaya özefagus perforasyonu ve mediastinit? ön tanısı ile genel cerrahi tarafından acil şartlarda laparotomi ve torakotomi yapıldı. Operasyon sırasında yapılan endoskopide özefagusta yapışıklıklar ve rüptür mevcuttu. Torakotomi işlemi sırasında mediastinal yapılar değerlendirilirken sağ hemitoraksta paraözefagial alanda ve hilusta konglomere görünümde lenf nodları tespit edildi. Buradan alınan biyopsi materyalinin patolojisinde antrakoz pigmentine rastlandı. Patolojik materyal süpüratif iltihabi süreç, tüberküloz ile uyumlu olarak değerlendirildi. Özefagial rüptür olan hastalarda çok nadir de olsa ayırıcı tanıda mediastinal tüberküloz lenfadenitin de akla gelmesi hızlı tanı ve tedaviye yardımcı olur.

Resim-1



Toraks BT'de özefagusta hava sıvı seviyesi veren, özefagial rüptür ve mediastinit görünümü

EP-281

ANTİTÜBERKÜLOZ TEDAVİ ALAN BİR HASTADA GELİŞEN STEVEN JOHNSON SENDROMU

Dilek Ernam, Selahattin Öztaş, Erhan Oğur, Ülkü Aka Aktürk

Süreyyapaşa Göğüs Hastalıkları ve Göğüs Cerrahisi Eğitim ve Araştırma Hastanesi Göğüs Hastalıkları Kliniği

GİRİŞ: Stevens-Johnson sendromu yüksek ateş, pürülan konjunktivit, eroziv stomatit ve jeneralize ekzantemli deri lezyonlarıyla karakterize bir hastalıktır. Etiyolojisinde çok çeşitli faktörler rol oynamaktadır. Olguların yarısından çoğunda ilaçlar sorumlu olmakla birlikte infeksiyonlar, kimyasallar ve malign hastalıklar da etiyojide rol alabilir. Acil müdahale ile kendini sınırlayabilirken, sepsis veya ölümle de sonuçlanabilir. Şüphelenilen ilacın kesilmesi tedavide ilk basamaktır ve destek tedavisiyle birlikte Stevens-Johnson sendromu tedavisinin temelini oluşturur. Kliniğimizde yatarak nüks anti tüberküloz tedavisi alırken Steven Johnson Sendromu gelişen bir olguyu resimler ve literatürler eşliğinde paylaşmayı amaçladık.

OLGU: Olgumuz 62 yaşında olup Kronik Böbrek Yetmezliği(KBY) nedeniyle haftada 3 defa hemodiyalize girmektedir. On yıl önce akciğer tüberkülozu tanısı ile tedavi almıştır. Kliniğimize öksürük, balgam ve iştahsızlık şikayetleri ile başvuran hastanın bakılan balgam ARB'si pozitif saptanması üzerine nüks akciğer tüberkülozu tanısı kondu. Hastanın çekilen akciğer tomografisinde bilateral üst zonlarda daha belirgin olan konsolidasyon ve yer yer nodüler lezyonlar izlendi. Hastaya KBY protokolüne uygun olarak 5'li (INH,RIF,ETM,PZA VE SM) tedavisi başlandı. Antitüberküloz tedavinin 3. haftasında vücudunun değişik bölgelerinde hiperemik, makülo-papüler kaşıntılı lezyonlar gelişti. Antihistaminik tedaviye rağmen lezyonları düzelmeyen ve ağız mukozasında eroziv lezyonları gelişen hasta alerji kliniği ile konsülte edildi. Hastanın mevcut lezyonları ve kliniği göz önüne alınarak steven johnson sendromu tanısı kondu ve ilaçları hemen kesildi. Sistemik steroid (80 mg), antihistaminik ve destek tedavisi başlandı. Sistemik steroid tedavisi cilt lezyonları geriledikçe progresif olarak azaltıldı ve bir ayın sonunda kesildi. Hastanın döküntüleri soldu ve ağız mukozasındaki lezyonlar geriledi. Steroid tedavisi kesildikten sonra hastaya tüberküloz ilaçları için yama cilt testi yapıldı ve test negatif saptandı. INH düşük dozlarda(100 mg) başlanarak artırıldı. Sonrasında rifampisin 150 mg eklendi. Yüzde döküntü ve kaşıntı olması üzerine rifampisin kesildi ve rejimden çıkarıldı. Takiplerde döküntüleri gerileyen ve kliniği düzelen hastaya pirazinamid düşük dozda başlandı ve giderek artırıldı. INH 300 ve etambutol 1000 mg olarak tedaviye devam edildi. Hastanın kliniği ve cilt lezyonları stabil seyretti. Akc grafisinde progresyon izlenmedi. Hasta yatışının 94. gününde aniden genel durumunu bozulması, bilinç bulanıklığı, bronkospazm ve solunum yetmezliğinin gelişmesi üzerine yapılan tüm müdahalelere rağmen yanıt alınamadı ve hasta kaybedildi.

SONUÇ: Nüks antitüberküloz tedavi alan hastamızda tüberküloz ilaçlarına bağlı olduğunu düşündüğümüz Steven Johnson Sendromu gelişti. İlaçlar kesilip steroid tedavisi ile lezyonlar belirgin geriledi. INH+PZA tedavisi altında hastanın kliniği stabil seyrederken ani gelişen şuur bulanıklığı ve solunum yetmezliği nedeniyle hasta exitus olmuştur.

EP-282

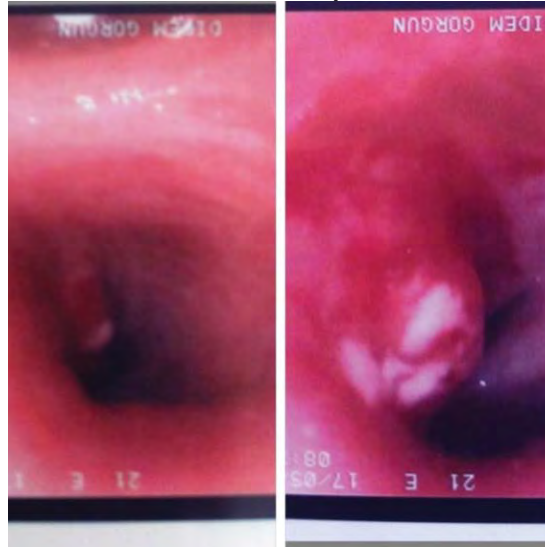
ENDOBRONŞİYAL TÜBERKÜLOZ

Didem Görgün

Erzurum Bölge Eğitim ve Araştırma Hastanesi, Göğüs Hastalıkları Kliniği

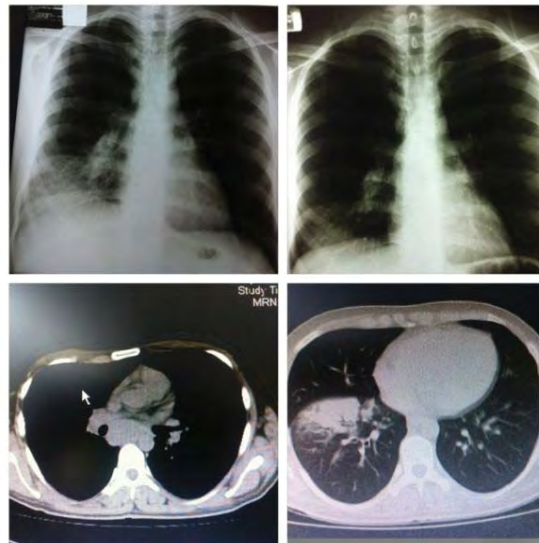21 yaşında erkek hasta öksürük, balgam, yüksek ateş, iştahsızlık şikayetleri ile polikliniğimize başvurdu. Fizik muayene bulgularında dinlemekle sağ alt zonda solunum seslerinin azalması dışında patolojik bulgu yoktu. Laboratuvar bulgularında WBC: 10200 Hb: 15.5 g/dl sedimentasyon:80 mm/saat ALT: 45 U/L AST: 95U/L LDH: 499 U/L saptandı. PA akciğer grafisinde sağ hilus dolgun, sağ alt zonda pnömonik dansite artışı mevcuttu. Gemifloksasin şeklinde antibiyoterapi düzenlendi. Bir hafta sonra kontrolünde radyolojik gerileme olmadı. Toraks BT de mediastinal alanlarda ve özellikle sağ hiler bölgede daha belirgin olmak üzere bilateral hiler bölgede büyüğü subkarinal alanda yaklaşık 3x1 cm ebatlı olmak üzere multipl sayıda lenfadenopati ile uyumlu görünüm ve sağ akciğer alt lob süperior segmentte etrafında buzlu cam dansitenin eşlik ettiği komplet konsolide alan izlendi. Balgamda ARB görülmedi. Hastaya bronkoskopi yapıldı. Sol ana bronş normal ve açıldı, sağ bronş sisteminde sekonder karina genişlemişti. Orta lob girişi ödemli, medial duvarda yaklaşık 1,5 cm çapında mukozal infiltrasyon şeklinde kabartı mevcuttu. Orta lob ve alt lob segmentleri ödemli ancak açık izlendi, biyopsi alındı. Subkarinal lenfadenopatiden iğne aspirasyonu yapıldı. Lavaj ARB negatif olarak geldi.iğne aspirasyonu kuru lam ARB negatifti. Patoloji yaymalarında kazeifiye nekrozitan granulomatöz iltihap görüldü. Hastada tüberküloz düşünülerek anti-tüberküloz tedavi başlandı. Birinci ay kontrolünde akciğer grafisinde belirgin düzelme mevcuttu. Balgam ve lavaj ARB kültürleri negatifti.

bronkoskopi



Olgunun bronkoskopik görünümü

radyoloji



hastanın tedavi öncesi tomografi ve tedavi önce ve sonrası akciğer grafileri

EP-283

ADDİSON HASTALIĞI İLE BAŞVURAN MEDİYASTİNAL TÜBERKÜLOZ OLGUSU

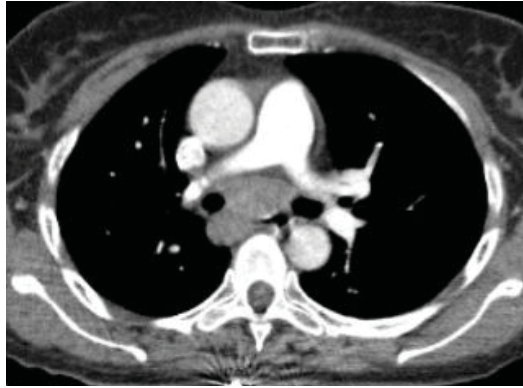
Ayşegül Şentürk¹, Hatice Kılıç¹, Funda Karaduman Yalçın¹, Hatice Canan Hasanoğlu²¹Ankara Atatürk Eğitim ve Araştırma Hastanesi, Göğüs Hastalıkları, Ankara²Yıldırım Beyazıt Üniversitesi Tıp Fakültesi, Göğüs Hastalıkları Anabilim Dalı, Ankara

GİRİŞ: Addison hastalığı, sürrenal bezin otoimmün nedeni veya tüberküloz da dahil enfeksiyon hastalıklarına bağlı gelişebilen hipofonksiyondur. Tüberküloz tedavisi sırasında rifampisin mikrozomal enzim indüksiyonu aktivitesine bağlı olarak gelişebildiği bildirilmiştir. Literatürde antitüberküloz tedaviye başlandığında Addison gelişimi olguları mevcuttur. Ancak tedavinin geç döneminde Addison gelişen olguya rastlanmamıştır. Olgumuz, mediyastinal tüberküloz tanısı ile antitüberküloz tedavisi alırken tedavisinin 8. ayında sürrenal yetmezlik tablosu gelişmesi nedeni ile sunulmuştur.

OLGU: Kırksekiz yaşında bayan hasta 9 ay önce halsizlik, 2 ayda 20 kg kaybı, yutma güçlüğü yakınmaları ile polikliniğimize başvurdu. Toraks Bilgisayarlı tomografide (BT) 30x25 mm, kalsifik alanlar içeren, ösefagusa bası yapan subkarinal lenfadenopati dışında tüm bulgular doğaldı (Resim 1). Endobronşial ultrasonografide (EBUS) 35 mm'lik, hipoekojen, içinde kalsifikasyon bulunan lenf nodundan 5 kez EBUS-Transbronşial iğne aspirasyonu (TBİA) yapıldı (Resim 2). Patoloji sonucu granulomla uyumlu geldi. Hastaya antitüberküloz tedavi başlandı. Antitüberküloz tedavinin 6. ay kontrolünde yakınmaları geçen hastanın BT'sindeki subkarinal lenf nodunda belirgin küçülme izlendi (12mm'ye geriledi). Tedavinin 8. ayında tekrar halsizlik, kilo kaybı gelişen hastanın tüberküloz açısından değerlendirmesinde bir progresyon bulgusu yoktu. Muayenesinde ellerde ve yüzde yaygın hiperpigmentasyon saptanması üzerine endokrin bölümünce değerlendirildi. Serum Kortizol düzeyi 13 ng/ml, ACTH düzeyi 821pg/ml olan hastada primer adrenal yetersizlik saptandı. Kortikosteroid replasman tedavisi başlandı.

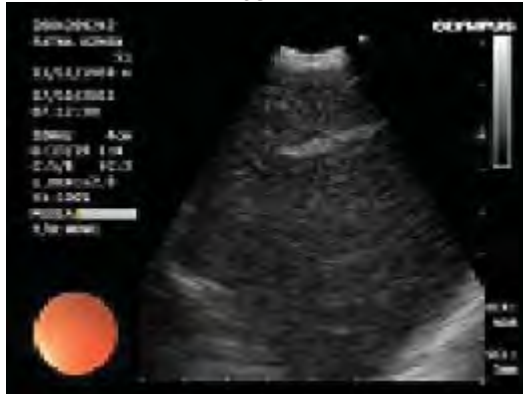TARTIŞMA: Addison Hastalığı, sürrenal bezlerin aşamalı olarak yıkımıyla ve sürrenal hormonları yeterli miktarda üretme kabiliyetinin azalmasıyla sonuçlanan, sürrenal bezlerin otoimmün inflamasyondur. 100.000' de 1 görülme sıklığı olan oldukça nadir görülen endokrinolojik bir hastalıktır. Primer adrenokortikal yetmezliğin en sık nedeni otoimmün (idiyopatik) adrenal yetmezliktir. Fakat gelişmekte olan ülkelerde ise en sık neden, hâlâ tüberkülozdur. Addison Hastalığı gelişmesinde ilaçlar da sorumlu tutulmuştur, bunlar arasında feniton, barbitüratlar ve rifampin sayılabilir. Mediastinal tüberküloz nedeniyle anti-TB tedavi başlanan olgumuzda ise tedavinin geç döneminde Addison Hastalığı gelişmiştir. Sonuç olarak; antiTB tedavisi başlanan hastalarda rifampisine bağlı Addison Hastalığı ortaya çıkabileceği unutulmamalı, hastalık bulgu ve semptomları yönünden dikkatli olunmalıdır.

Resim 1



Toraks BT'de subkarinal LAP görünümü

Resim 2



EBUS eşliğinde subkarinal LAP'dan ince iğne aspirasyon biopsisi

EP-284

PRİMER YAYGIN İLAÇ DİRENÇLİ (XDR) TÜBERKÜLOZ OLGUSU

Selahattin Öztaş¹, Dilek Ernam¹, M. Sinan Bodur¹, Ülkü Aka Aktürk¹, Erhan Oğur¹, Altan Kır², Çağatay Tezel²
¹Süreyyapaşa Göğüs Hastalıkları ve Göğüs Cerrahisi Eğitim ve Araştırma Hastanesi Göğüs Hastalıkları Kliniği
²Süreyyapaşa Göğüs Hastalıkları ve Göğüs Cerrahisi Eğitim ve Araştırma Hastanesi Göğüs Cerrahisi Kliniği

Yaygın İlaç Dirençli Tüberküloz (Extensive Drug Resistant Tuberculosis- XDR), izoniyazid ve rifampin gibi majör ilaçların yanında kinolonlar ve parenteral bir minör tüberküloz ilacına da direncin olduğu tedavisi çok zor bir hastalıktır. Düzensiz ilaç kullanımı ve tedavi terklerine bağlı oluşabileceği gibi bizim olgumuzda olduğu gibi hiç tüberküloz tedavisi almamış kişilere bulaş sonucu primer XDR tüberküloz olarak da gelişebilir.

Olgumuz 33 yaşında erkek hasta olup, hapishanede yabancı uyruklu mahkumların olduğu bölümde gardiyan olarak çalışmaktadır. Özgeçmişinde daha önceden bilinen bir hastalığı yoktur. Öksürük ve sağ yan ağrısı nedeniyle doktora başvuran hastaya çekilen akciğer grafisinde sağ üst zonda nodüler lezyon saptanmış ve malignite yönünden tetkik planlanmış. Hastaya dış merkezde ultrason eşliğinde transtorasik biyopsi yapılmış. Sonrasında hastanemize başvuran hastaya radyolojik, kan ve balgam tetkikleri yapıldı. Bakılan balgam ARB'si pozitif saptanması üzerine yayma pozitif akciğer tüberkülozu (TB) tanısı ile standart dördü anti tb tedavisi başlandı. Tedavinin 3. ayında menfilik sağlanamaması ve kültür ilaç direnç çalışmasında tüm majör ilaçlara direnç saptanması üzerine MDR tüberküloz tanısı ile moksifloksasin, amikasin, sikloserin, protionamid ve PAS tedavisine geçildi. Balgam kültürleri, tip tayini ve minör ilaç direnç testleri için referans labratuara gönderildi. Yeni başlanan tedaviye yanıt alındı ve balgam ARB'si menfileşti. Hastanın kliniği ve radyolojisi düzelmeye başladı. Takiplerde referans laboratuvarından, kullanmakta olduğu tüm minör ilaçlara invitro direnç saptandığı yönünde sonuç geldi. Tedaviye, klinik radyolojik ve bakteriyolojik yanıt alındığından aynen devam edildi. Hastanın tüberküloz kültürleri de menfi geldikten sonra Göğüs Cerrahisi ile konsülte edilerek tedavinin 5. ayında sağ üst lobektomi yapıldı. Tedavi sırasında sikloserine bağlı depresif semptomlar geliştiği için ilaç kesildi. Hastanın balgam ARB'si, tüberküloz kültürleri menfileştikten sonra toplam tedavi 24 aya tamamlandı.

Hastada invitro direnç saptandığı halde klinik, radyolojik ve bakteriyolojik olarak yanıt alınan amikasin, moksifloksasin, protionamid, PAS ve sikloserinden oluşan MDR tedavisine devam edilmiş ve cerrahi tedavi ile kombine edilerek kür sağlanmıştır. XDR tüberküloz olguları düzensiz TB tedavisine bağlı olduğu gibi mesleki maruziyetlere bağlı da primer olarak gelişebilen ciddi bir halk sağlığı problemidir.

EP-285

OLGU SUNUMU: TÜBERKÜLOZUN NADİR BİR KOMPLİKASYONU OLARAK KARDİYAK TAMPONAD

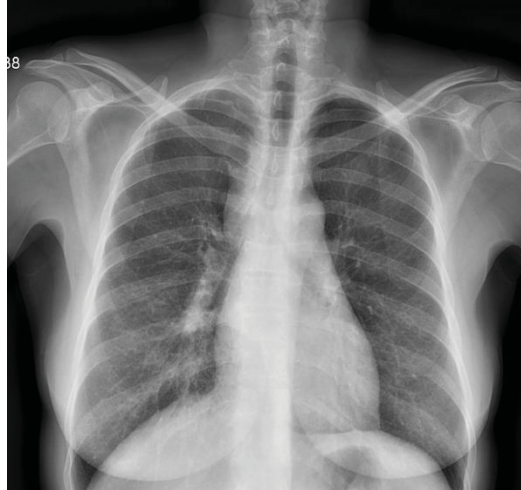
Fadime Keleşoğlu, Esra Yazar, Nihal Geniş, Veysel Yılmaz
Yedikule Göğüs Hastalıkları ve Göğüs Cerrahisi E.A.H, İstanbul

GİRİŞ: Tbc perikardit, tüberkülozun nadir görülen ciddi bir komplikasyonudur. HIV gibi immünsüpresif durumlarda Tbc perikardit riski artmaktadır. Tbc perikardit, idiyopatik perikarditin aksine agresif bir seyir izler. Tanı koymak çoğunlukla güçtür ve tanıdaki gecikmeler konstriktif perikardit veya ölümlü sonuçlanabilmektedir. Bu olguyu nadir görülmesi ve immünsüpresif bir durumu olmamasına rağmen gürültülü bir klinikle kardiyak tamponad gelişmesi nedeniyle sunduk.

OLGU: 40 yaşında bayan hasta; 1 ay önce başlayan halsizlik, yüksek ateş ve daha sonra gelişen boyunda şişlik yakınmaları ile başvurdu. Hastanın bilinen bir hastalık öyküsü yoktu. Fizik muayenesinde sağ supraklavikular alanda ağrılı, fiks, yaklaşık 3-4 cm çapında kitle palpe edildi. Hastanın PA akciğer grafisinde mediyastinal genişleme dışında bir patoloji saptanmadı (Resim 1). Hastanın supraklaviküler bölgesinde USG ile 4cm büyüklüğünde lenfadenomegali tespit edildi ve iğne aspirasyonu yapıldı. Sitolojik incelemesinde nekroz saptandı. Tüberküloz temas öyküsü de olan hastaya anti-tüberküloz tedavi başlandı. Takibinde karaciğer enzimleri yükselen hastanın spesifik tedavisi sonlandırıldı. Birkaç gün içinde genel durumu bozulan ve şiddetli nefes darlığı gelişen hastanın kalp sesleri dinlemekle derinden işitiliyordu. Çekilen PA akciğer grafisinde KTİ'nin belirgin bir şekilde arttığı ve bilateral pleural efüzyon geliştiği saptandı (Resim 2). Ekokardiyografisinde kardiyak tamponad saptandı ve perikardiyosentez ile yaklaşık 1000cc kadar sıvı boşaltıldı. Örneklenen perikardiyal sıvı; eksüda vasfında idi. pH:7.13, ADA:75 U/L, sıvı formülünde %90 lenfosit %10 PMNL mevcuttu, ARB teksif negatif olarak geldi. Hastaya tekrar yapılan lenf bezi aspirasyonunda ARB teksif pozitif olarak sonuçlandı. Karaciğer enzimlerinde de düşüş saptanan hastaya tekrar anti-tüberküloz tedavi ve kortikosteroid başlandı. Laboratuvar takiplerinde perikard sıvısı ve lenf bezi aspirasyonu kültüründe M. tuberculosis üremesi saptandı. Hastanın 45 gün sonra poliklinik kontrolünde şikayetleri tamamen gerilemişti ve akciğer grafisindeki pleural ve perikardiyal sıvı tamamen gerilemişti.

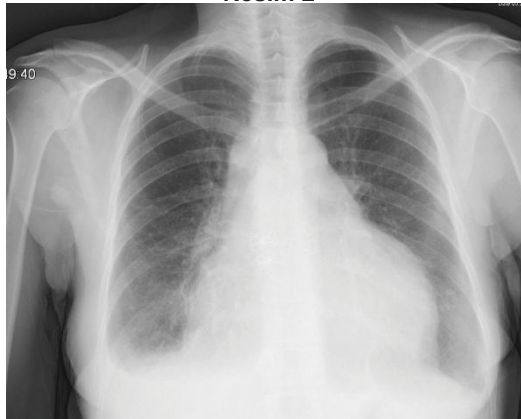
SONUÇ: Ülkemizde lenf adenopati ve perikardit birlikteliğinde ayırıcı tanıda tüberküloz birinci sırada yer almalıdır. Kliniğin çok gürültülü ve akut seyredebileceği akıld tutulmalı ve erken tedaviye başlanmalıdır.

Resim 1



Hastanın başvuru PA akciğer grafisi

Resim 2



Kontrol grafide bilateral pleural efüzyon gelişimi ve Kardiyotorasik İndexte artış

EP-286

BİR ASTİM OLGUSUNDA BRONŞ KARSİNOMUNU TAKLİT EDEN ENDOBRONŞİYAL TÜBERKÜLOZ

Şule Kaya, Oğuz Çelik, Münire Çakır

Süleyman Demirel Üniversitesi, Tıp Fakültesi, Göğüs Hastalıkları Anabilim Dalı, Isparta

Endobronşiyal tüberküloz (EBTB), enfekte lenf nodüllerinin trakeobronşiyal ağacı erozyona uğratması; parenkimdeki kaviter lezyonlardan kaynaklanan çok miktardaki basilin mukozaya implante olması veya peribronşiyal alanda yerleşim gösteren parenkim lezyonlarından hematojen veya lenfojen yayılım sonucu gelişmektedir. Erişkin popülasyonda sık rastlanmayan bir durum olan EBTB'de radyolojik bulgular hiler ve perihiler kitle, atelektazi ve mediastinal genişleme olarak belirtilmektedir. EBTB sıklıkla bronşiyal astım gibi tedavi edilmekte ve yanlışlıkla akciğer kanseri olarak tanı alabilmektedir. Bu yazıda radyolojik olarak bronş karsinomunu taklit eden endobronşiyal tüberküloz tanısı konulmuş bir astım olgusu sunulmuştur.

Yirmi yaşından beri astım tanısıyla takip edilen 72 yaşındaki kadın hasta öksürük ve nefes darlığında artma şikayetiyle polikliniğimize başvurdu. Vital bulguları stabil olan hastanın solunum sistemi muayenesinde oskültasyonunda bilateral ekspiryumda uzama ve ekspiryum sonu sibilan ronküsleri mevcuttu. Laboratuvar değerlerinde eritrosit sedimentasyon hızının 60 mm/saat olması dışında bir özellik yoktu. Posteroanterior akciğer grafisinde sol hiler dolgunluğu olması nedeniyle (Resim 1) çekilen toraks bilgisayarlı tomografisinde sol ana bronşu çepeçevre saran ve daraltan yumuşak doku dansitesinde lezyon ve lezyonun devamında infiltratif alanlar ile mediastinal lenfadenopatileri mevcuttu (Resim 2). Bronkodilatör tedavi sonrasında ronküsleri gerileyen hastanın yapılan bronkoskopisinde sol ana bronş girişinde mukozal lezyon görülmesi üzerine buradan biyopsiler alındı. İşlem sırasında bronkospazmı gelişmesi nedeniyle bronş lavajı yapılamayan hastanın bronkoskopik biyopsi sonucu kronik yangı ile uyumlu olarak raporlandı. Post-bronkoskopik balgam örneklerinin ikisinde asidorezistan basil müsbetliği olması üzerine hastaya endobronşiyal tüberküloz tanısı konularak standart antitüberküloz tedavi başlandı.

Sonuç olarak ülkemizde yaygın olarak görülen akciğer tüberkülozunun kitle görünümü yapabilmesi nedeniyle akciğer kanserini taklit edebileceği gözönünde bulundurulmalı; özellikle astım gibi eşlik eden hastalığı olan olgularda ayırıcı tanıda endobronşiyal tüberküloz tanısı akılda tutulmalı ve buna yönelik mikrobiyolojik tetkiklerin yapılması ihmal edilmemelidir.

EP-287**ELDE TÜBERKÜLOZ TENOSİNOVİT**

Burcu Arpınar Yiğitbaş, Sibel Yurt, Ayşegül Eriñç, Barış Şeker, Ayşe Filiz Arpaçağ Koşar
Yedikule Göğüs Hastalıkları ve Göğüs Cerrahisi Eğitim ve Araştırma Hastanesi,6.Göğüs Hastalıkları Kliniği,İstanbul

Tüberküloz elde oldukça nadir olarak görülen ağrısız şişlik, tenosinovit, hareket kısıtlılığı ve bazen kompresif nöropati ile karakterize enfeksiyondur. Yavaş ilerleyen semptomlar tanının geç konmasına ve tedavinin gecikmesine neden olur. Tüberküloz tanısı karakteristik histopatolojik bulgular, kültürde ve/veya aside dirençli boyamada pozitif sonuç ile konulur. Tüberküloz enfeksiyonunun tedavisinde medikal tedavi esastır. Cerrahi tedavi abartılı sinovite bağlı şişlik ve nöropati bulgularının eşlik ettiği ileri olgularda uygulanır.Bu olgu sunumunda el 4.parmak fleksör tendonunda şişlik ile başvuran yapılan eksizyonel biyopsi sonucu tüberküloz ile uyumlu saptanan 6 aylık standart tüberküloz tedavi sonrası tama yakın iyileşme gözlenen hasta bildirilmiştir.

EP-288

KAVİTER AKCİĞER TÜBERKÜLOZUNA EŞLİK EDEN TRAKEOMEDİASTİNAL FİSTÜL OLGUSU

Nihal Akdeniz Ünal

İzmir Dr.Suat Seren Göğüs Hastalıkları Eğitim Ve Araştırma Hastanesi

GİRİŞ: Akciğer tüberkülozuna eşlik eden fistüller daha sık bronkopleural fistül olarak tanımlanmıştır.

VAKA: 45 yaş,erkek hasta öksürük, az miktarda balgam çıkarma şikayeti ile 1 aydır mevcutmuş. Bu şikayetlerle başvurduğu infeksiyon doktoru tarafından tetkik amaçlı yönlendirilmiş.Özgeçmiş:sigara 20 p/yıl Muayene:Solunum sesleri olağan. Tetkikler:Lökosit:12,2 Hemogloblin:14,83 Sedimentasyon:9 mm/saat Biyokimya üre:24 kreatinin:0.5 AST:24 ALT:17 PA AC grafide sağ akciğer üst zonda düzensiz sınırlı heterojen infiltrasyon izlendi. Bunun üzerine bronkoskopi planlandı. Bronkoskopi:Trakea: 2. ve 3. kıkırdak halka mukozasında, posterolateral duvarda birer adet kuş gözü gibi açıklık izlendi. Trakeal fistül?Karina: geniş Sağ Ana Bronş: tüm lop ve segmentler açık izlendi.Sağ Üst Lob Bronş: apikal ve posterior içinden sitolojik ve mikrobiyolojik fırça yapıldı.Sol Ana Bronş: tüm lop ve segmentler açıktı. ana bronş ve alt lop bronş mukozası raylanmış izlendi.Ön Tanı: akciğerde kaviter lezyon. tüberküloz?, abse?,trakeal fistül? bronş lavaj tüberküloz kültürde üreme saptandı.mycobacterium tuberculosis kompleks üredi.Pcr:pozitif Arb:negatif Bronş lavaj kültürde:psödomonas aeroginosa ve stenotrophomonas maltophilia üredi. Toraks bt: Sağ akciğer üst lob apeksinde lateral ve posteriora doğru uzanım gösteren peribronşial kalınlaşmalar, buzlu cam dansitesinde nodüler opasite artımları ve yaklaşık 2cm çap gösteren santralinde kavite izlenen infiltratif nodüler bir görünüm mevcuttur. Posterior da yaklaşık 12mm çapında düşük dansiteli nodüler görünüm izlenmektedir. Bu düzeyde ayrıca en büyükleri 10-12mm çap gösteren kalsifiye granüloamatöz nodüler yapılar gelişmiştir. Ayırıcı tanıda Tbc. reaktivasyonu düşünülebilir. Sol akciğer inferior linguler segment düzeyinde iki odaklı plevraya da komşuluk gösteren 8-10mm çaplarında düşük dansiteli nodüler yapılar gelişmiştir. Her iki akciğerde sentrilobüler paraseptal amfizematöz havalanma artışları mevcuttur. Üst mediastende trakea sağ posteriorunda özofagus komşuluğunda trakeomediastinal fistül ile uyumlu olabilecek hava dansitesi mevcuttur. Bu düzeyde trakea duvarında da defekt mevcuttur. BT, 3 BOYUTLU GÖRÜNTÜLEME: Transvers kesitlerden elde edilen koronal ve sagittal rekonstrüksiyonlarda trakea fistülü hakkında aşağıdaki ölçümler yapıldı. Fistülün plika vokalise uzaklığı 45mm'dir. Fistülün karinaya uzaklığı 6cm'dir. Hastaya 4 lü anti tüberküloz tedavi ve duyarlı olduğu antibiyotik tedavi başlandı.

TARTIŞMA: Bu vaka kaviter akciğer tüberkülozuna eşlik eden trakeomediastinal fistül vakasının ilk kez tanımlanması açısından önemlidir.

EP-289**BRONKOJENİK KİST ÖNTANISI İLE TETKİK EDİLEN ENDOBRONŞİYAL TÜBERKÜLOZ OLGUSU**

Nesrin Baygın, Deniz Doğan, Ergun Tozkoparan, Hayati Bilgiç
Gülhane Askeri Tıp Akademisi, Göğüs Hastalıkları Anabilim Dalı

Tüberküloz hastalığı çok farklı klinik ve radyolojik görünümle ortaya çıkabilen bir hastalıktır. Endobronşiyal tüberküloz, trakeobronşiyal ağacın mikrobiyolojik ve histopatolojik olarak kanıtlanmış olan tüberküloz enfeksiyonu olup nadir görülen bir tüberküloz tablosudur. Bu açıdan verem savaş dispanser taramalarında insidental olarak fark edilen bir olguyu paylaşmak istedik. Olgumuz 21 yaşında erkek. Herhangi bir aktif şikayeti olmayan hasta birliğinde yapılan verem savaş taramasında izlenen radyolojik görünüm nedeniyle kliniğimize sevk edilmiş. Çekilen toraks BT'de sağ üst lob bronşunda içi sıvı dansitesinde görünüm veren yaklaşık 2x1.5 cm boyutlarında kistik lezyon izlendi. Hastanın anamnezi kist hidatik açısından da derinleştirildi. Köpek temas öyküsü olmayan hastanın kist hidatik ELISA testi de negatif olarak sonuçlandı. Radyolojik görünüm itibari ile bronkojenik kist ön tanısı ile hastaya tanısız amaçlı fiberoptik bronkoskopi işlemi yapıldı. bronkoskopi işleminde sağ üst lob bronş girişinde mukozal düzensizlik izlenen hastadan mukoza biyopsileri ve BAL alındı. Sonuçlarında ARB pozitifliği izlenen hastaya spesifik anti-tüberküloz tedavi başlandı. Tüberküloz hastalığının farklı bir prezantasyonuna örnek teşkil etmesi ve diğer ön tanılar ile tetkik edilen hastalarda da tüberküloz hastalığının akla gelmesi gerektiğini hatırlatması bakımından bu olguyu sunduk.

EP-290

GÖZ TUTULUMU İLE BİRLİKTE SEYREDEN AKCİĞER VE LENF BEZİ TÜBERKÜLOZU OLGUSU

Zuhal Müjgan Güler, Tuğba Çiçek, Şeref Özkara, Ebru Ünsal, Nermin Çapan, Orhan Erden
Atatürk Göğüs Hastalıkları Ve Göğüs Cerrahisi Eğitim Araştırma Hastanesi

Boynun her iki tarafında gelişen şişlikler sebebiyle yapılan biyopsi de nekrotizan granülatöz lenfadenit tanısı konarak hastanemize gönderilen hastanın PAAGde;sağ alt zonda ve sol hemitoraksın tamamında buzlu cam görünümü izleniyordu.Balgam ARB yaymaları(++,+,-)idi.Akciğer ve TB lenfadenit tanıları ile HRZE başlandı.On gün sonra görme bozukluğu tanımlayan hastanın yapılan göz muayenesinde; solda göz dibi ödemli,makülayı içine alan kabarık kitle lezyonu(koroidal granülom) saptandı.Bu bulgular ile göz tüberkülozu düşünülerek antiTB tedavinin devamı önerildi.Kranial ve orbital BT normaldi.Balgam ARB kültürlerinde (+++)üreme oldu. HRSE hassas idi.Tüberkülozlu hastaların %2-30'unda göz tutulumu bildirilmiştir.Primer göz tutulumu ise oldukça nadirdir.Akciğer ve lenf bezi tüberkülozu ile takip ederken göz tutulumu da saptadığımız olguyu nadir görülmesi sebebiyle sunduk.

EP-291**GÖĞÜS DUVARI TÜBERKÜLOZU**

Esra Yazar, Korkmaz Oruç
Ağrı Devlet Hastanesi

GİRİŞ: Göğüs duvarı tüberkülozu nadir görülen bir ekstrapulmoner tüberküloz çeşididir. Ülkemizde tüberküloz tedavi stratejilerinin gelişmesiyle büyük ölçüde kontrol altına alınmış olsa da yeni tüberküloz vakaları görülmektedir. Antibiyoterapiyle regrese olmayan abselerde tüberküloz akla gelmelidir.

OLGU: 48 yaşında erkek hasta, göğüs ön duvarında 3 hafta önce başlayan ve gittikçe büyüyen şişlik ve gece terlemesi nedeniyle başvurdu. Özgeçmişinde ve soygeçmişinde herhangi bir özellik yoktu. Fizik muayenede, sternum üzerine 0,5X0,5 cm boyutunda 3 adet yumuşak kıvamlı kitlesel lezyon görüldü. Akciğer grafisi, rutin biyokimya ve tam kan tetkikleri normal sınırlardaydı. Göğüs duvarı USG'sinde mevcut lezyonun içinde sıvı dansitesi izlenmesi üzerine abse olarak yorumlandı. Hastaya lokal anestezi altında eksizyonel biyopsi yapıldı. Patoloji raporu kazeifiye granülomatöz enfeksiyon ile uyumluydu. Hastanın çekilen Toraks BT'sinde sağ akciğer alt lobda periferik yerleşimli 8 mm'lik lezyon izlenmiştir. Hastaya 2 ay dördü (isoniazid, rifampisin, etambutol, pirazinamid) ve devamında 4 ay ikili (isoniazid, rifampisin) anti-tüberküloz tedavi verildi. Hastanın yara yeri eritemi dışında komplikasyonu gelişmedi.

TARTIŞMA: Göğüs duvarının tüberküloz absesi nadir olup, daha çok paravertebral abse olarak görülmektedir. Akciğer parankiminden veya plevradan basillerin hematolojik yolla yayılım veya lenfatik yoldan direkt göğüs duvarına yayılım ile oluşabilir. Tüberkülozun göğüs duvarı tutulumu tek başına bulunabildiği gibi, plevra ve akciğer parankim tutulumu da olaya eşlik edebilir. Tek başına göğüs duvarı tüberkülozu ise HIV pozitif hastalarda daha sık görülür. Tedavi konusunda görüş birliği yoktur. Sadece medikal tedavi yanında 3 aylık medikal tedavi sonrası regresyon olmaması halinde cerrahiyle kombine tedavi görüşü mevcuttur. Bu olguda cerrahi tedavi tanı amacıyla uygulanmıştır. Sonrasında medikal tedavi tamamlanmıştır. Tüberküloz ülkemizde hâlâ yaygın bir enfeksiyon olduğu için, bu nadir klinik de akılda tutulmalı, tanı ve tedavi için hızlı davranılmalıdır.

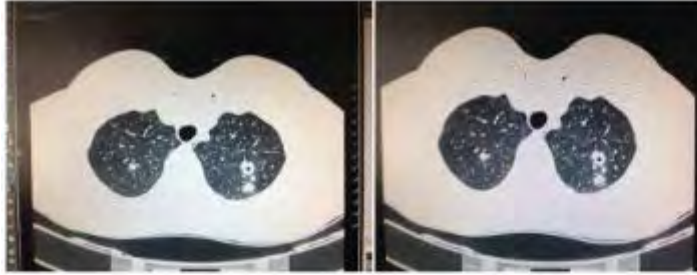
EP-292

TANISI OLDUKÇA ZOR KOYULAN PANNİKÜLİTLE BAŞLAYAN BİR TÜBERKÜLOZ OLGUSU

Bengül Gürsoy, Emine Bahar Kurt, Güller Ergül, Bilge Dayıcan, Merve Yumrukuz
Dışkapı Yıldırım Beyazıt EAH, Göğüs Hastalıkları Kliniği, Ankara

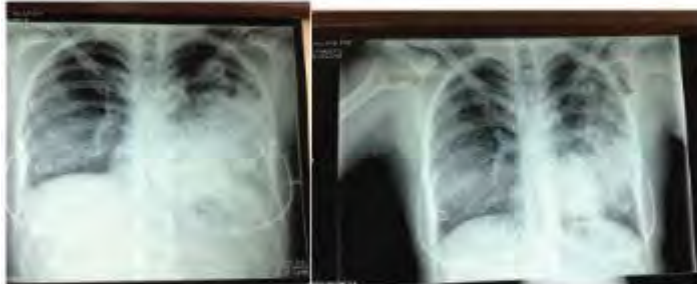Tüberküloz (TB), HIV/AIDS'den sonra enfeksiyöz hastalıklar içinde dünyada ölüme neden olan ikinci en sık nedendir. Otuzbir yaşında bilinen kronik hastalık öyküsü olmayan kadın hasta ciltte tekrarlayan eritema nodozum benzeri lezyonlar olması nedeniyle dermatoloji polikliniğinde alınan biyopsi sonucu 'lobüler pannikülit,nötrofilik,vaskülitli' olarak raporlandıktan sonra etyolojisi araştırılırken çekilen HRCT de sol akciğer üst lob apikoposterior segmentte daha yoğun olmak üzere sağ akciğer apikal, sol akciğer apikoposteriora büyüklüğü 14x14mm, sağda 7x7mm boyutta düzensiz konturlu kaviter nodüller saptanması üzerine göğüs hastalıkları polikliniğimize yönlendiriliyor. Kliniğimizde vaskülit, sarkoidoz,TB ön tanılarıyla yapılan bronkoskopide patoloji saptamadı, alınan lavaj örneğinde ARB negatif geldi. Romatolojik markırlarından anti ENA pozitif gelmesi üzerine TB kültür sonucu çıkana kadar tetkiklerinin devamı için Romatoloji-İmmünoloji polikliniğine yönlendirildi. Romatoloji tarafından Deltacortil 5mg başlanan hastanın ilk mikobakteri kültüründe üreme olmadı. Quantiferon testi (+) geldi. İnfertilite nedeniyle hormon tedavisi başlanmasını takiben ateş yüksekliği,öksürük ve başağrısı ile polikliniğe başvuran hastanın çekilen PA AC grafisinde yaygın konsolidasyon görülerek hospitalize edildi ve ikili nonspesifik antibiyotik tedavisi başlandı. Hastanın orta derecede sedimentasyon ve CRP yüksekliği mevcuttu. Üç kez balgam ARB sonucu negatif gelen hastanın PA AC grafisinde infiltrasyonlarının artması, genel durumun giderek bozulması üzerine tekrar bronkoskopi yapıldı, endobronşial patoloji saptanmadı, alınan lavaj örneğinden ARB ve mikobakteri kültürü tekrar gönderildi. Tedavinin 7. gününde ateş devam ettiği için Tazobaktam/Piperasiline geçildi. Tedavinin 10.gününde de ateş yüksekliğinin devam etmesi ve PA AC grafisinde infiltrasyonun artması üzerine anti tüberküloz tedavi kararı verildi. Tedavinin 2. gününden itibaren ateşi düşen hastanın kliniğinde, laboratuvar değerlerinde ve radyolojisinde belirgin gerileme gözlemlendi. Hastanın takibi sırasında 45 gün sonunda 2. lavaj örneğinde kültürde ARB rezistan bakteri üremesi üzerine tanımız kesinleştirildi. Pannikülitte başlayan akciğerde kavitelerle seyreden genel durum bozukluğu nedeniyle tedavi kararını biran önce vermemiz gereken, histopatolojik veya mikrobiyolojik olarak tanısında çok zorlandığımız bu vakanın tedaviden tanıya gidişe bir örnek olması adına sunulması uygun bulundu.

tüberküloz



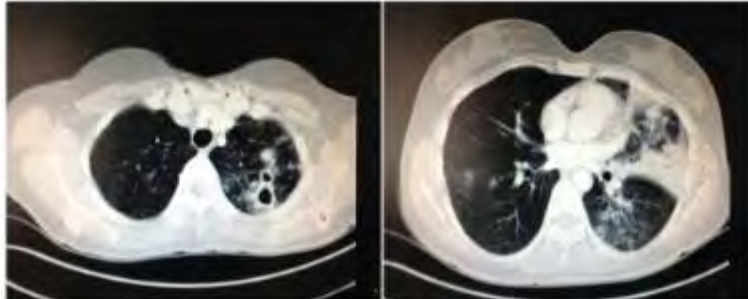
Resim1

Resim2



Resim3

Resim4



Resim5

Resim6

EP-293

BEYİN METASTAZINI TAKLİT EDEN DİSSEMİNE TÜBERKÜLOZ OLGUSU

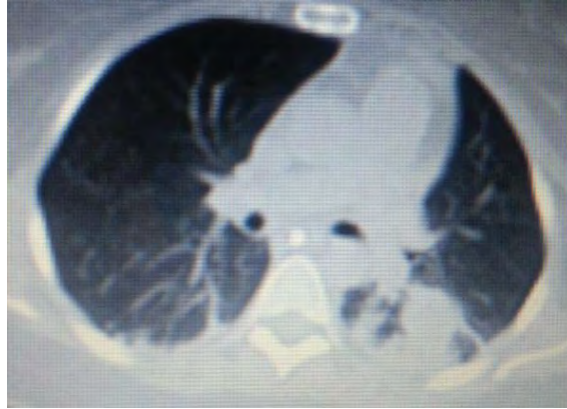Kazım Rollas, Süleyman Şendur, Mehmet Nezir Güllü, Serpil Göçmen Öcal, Ebru Ortaç Ersoy, Arzu Topeli İskit
Hacettepe Üniversitesi, Dahili Yoğun Bakım Bilim Dalı, Ankara

Tüberküloz başta akciğerler olmak üzere, hemen tüm organlarda görülebilen bir hastalıktır. Erişkinlerde daha çok post-primer akciğer tüberkülozu gözlenmektedir. Tüberküloz özellikle sık görüldüğü bölgelerde farklı klinik ve radyolojik özelliklerle ortaya çıkabilmektedir. Santral sinir sisteminde tüberküloz sıklıkla meningoensefalit şeklinde görülür, bununla birlikte yer kaplayan kitle lezyonları şeklinde de görülebilir. Oluşumu daha çok milier tüberkülozun hematogen yayılımı nedeniyle. Antitüberküloz tedaviye erken başlanması komplikasyonların önlenmesi için önemlidir.

Yirmialtı yaşında kadın hasta 3 ay önce alt ekstremitelerde güç kaybı, diplopi nedeni ile dış merkezde hospitalize edilmiştir. Kranial ve torakal vertebral manyetik rezonans görüntülemesinde bilateral serebral hemisferde, mezensefalonda ve spinal kordda halkasal tarzda kontrast tutan lezyonlar tespit edilmiştir. Toraks bilgisayarlı tomografisinde(BT) sağ paratrakeal lenf nodu ve sol akciğer apeksinde nodüler infiltrasyon görüldüğü raporlanmıştır. Balgamda asidorezistan- basil (ARB) negatif rapor edilmiştir. Primeri bilinmeyen kranial metastaz düşünülerek on gün kranial radyoterapi ve bir ay steroid tedavisi verilmiştir. İzlemi sırasında akut batın nedeni ile yapılan laparatomide görülen batın içi sıvıdan ARB pozitif saptanmıştır. Anti-tüberküloz tedavinin birinci gününde bilinç durumunda progresif bozulmanın devam etmesi, stupor nedeni ile hastanemiz dahili yoğun bakım ünitesine kabul edildi. Glasgow koma skoru 3 olan hasta entübe edilerek invaziv mekanik ventilasyon ile takibe alındı. Kontrol toraks BT'de sağ üst lob posteriorda infiltrasyonda artış saptandı. Bronşiyal lavaj ARB'si negatif ancak tüberküloz PCR pozitif geldi. Nörolojik durumunda kötüleşme nedeniyle lomber ponksiyon yapıldı, beyin omurilik sıvısında ARB pozitif, adenoazin deaminaz 15.6 U/L geldi. HIV serolojisi negatif olarak geldi. Hastaya anti-tüberküloz tedavi devam edildi ancak ikinci günde beyin sapı refleksleri alınamadı ve sonrasında beyin ölümü tanısı kondu.

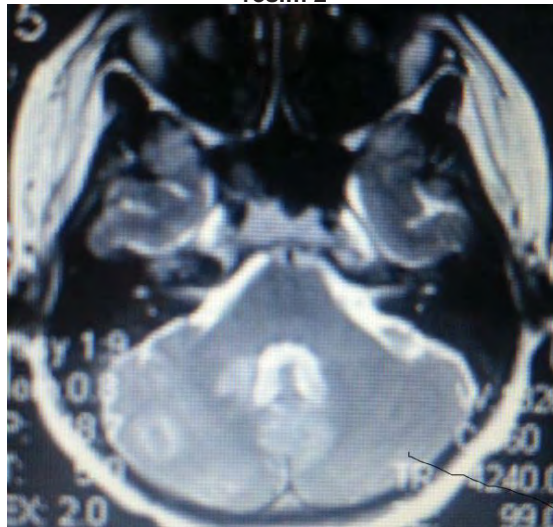
Olgu, tüberküloz infeksiyonunun sık görüldüğü ülkemizde akciğer üst lob infiltrasyonu ile birlikte intrakraniyal lezyon ve progressif seyirli nörolojik sorunlarda tüberkülozun öncelikle ekarte edilmesi gerekliliğini vurgulamak amacıyla sunuldu.

resim 1



Totaks bt: tüberkülozla uyumlu sol üst lobta infiltrasyon

resim 2



kranial halka tarzında kontrast tutulumu

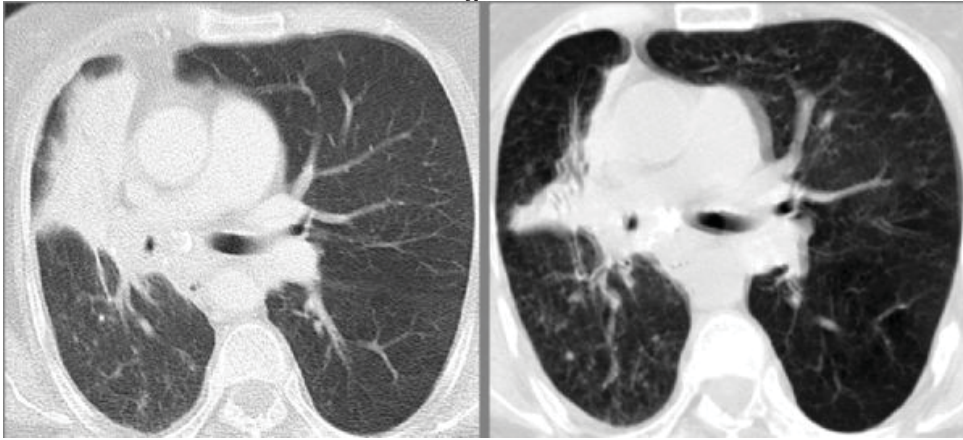
EP-294

AKCİĞER KİTLESİ ÖN TANISI İLE TETKİK EDİLEN TÜBERKÜLOZ LENFADENİT OLGUSU

Nesrin Baygın, Deniz Doğan, Alper Gündoğan, Ergun Tozkoparan, Hayati Bilgiç
Gülhane Askeri Tıp Akademisi, Göğüs Hastalıkları AD

79 yaşında Afgan bayan hasta nefes darlığı, öksürük, halsizlik şikayetleri ile başvurmuştu. Özgeçmişinde sigara içmemiş olduğu, toz-duman maruziyeti bulunduğu öğrenildi. 4-5 yıldır nefes darlığı şikayeti varmış ancak doktora gitmemiş. Öksürük şikayeti kuru vasıftaymış. Hastanın o dönemde çekilen toraks YRBT'si "sağ hemitoraks hacmi azalmış, sağa doğru mediastinal şift mevcut, sağda orta lob bronşunu oklude ederek total atelektaziye uğratan, sağ ana bronş boyunca subkarinal alana kadar uzanan kitle lezyon izlenmiştir. Bu lezyonda radyolojik olarak kitle/LAP ayrımı yapılamamıştır, sağ üst lobda pnömonik infiltrasyonlar mevcuttur" şeklinde raporlanmıştır. Bunun üzerine hastaya akciğer kitle lezyonu ve distalinde atelektazi ön tanısı ile diagnostik fiberoptik bronkoskopi işlemi yapıldı. Sağ ana bronş mukozası siyah renkte mukoza ile kaplı ve konsantrik olarak tama yakın kapalı olarak izlendi. İlk 2 bronkoskopi işlemindeki tetkik sonuçları tanısal gelmeyen hastanın 3. bronkoskopide alınan BAL-ARB ve doku-ARB negatif, BAL-m. tuberculosis PCR sonucu pozitif gelmesi üzerine yayma-negatif akciğer tbc ve tbc lenfadenit tanısı ile anti-tbc tedavi başlandı. Sonrasında BAL ve doku ARB-kültür sonucu da pozitif izlendi. İnisiyal 4'lü anti-tbc tedaviye 3 ay devam edildi. Sonrasında 9 ay da 2'li anti-tbc tedavi alan hastanın tedavinin 12. ayını tamamladığında klinik düzelmeye beraber çekilen toraks YRBT'de belirgin radyolojik düzelme izlendi. Bu olguyu atelektazi, konsolidasyon gibi akciğer lezyonlarının ayırıcı tanısında tüberküloz lenfadenitin akılda tutulması ve detaylı tetkik edilmesi gerektiğini hatırlatması bakımından paylaştık.

figür 1



Anti-tbc tedavi ile 1 yıl içindeki radyolojik düzelme (soldaki resim tedavi başlangıcı, sağdaki resim 1 yıllık tedavi sonrası)

EP-295

AKCİĞER BULGULARININ EŞLİK ETTİĞİ BOYUNDA KİSTİK KİTLE OLUŞUMUYLA BAŞVURAN TÜBERKÜLOZ OLGUSU

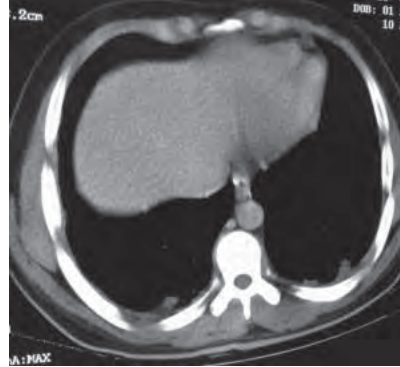
Şafak Yıldız¹, Hakan Söken², Ahmet Cem Özüğüz³¹Eskişehir Asker Hastanesi, Göğüs Hastalıkları Kliniği, Eskişehir²Eskişehir Asker Hastanesi, Kulak Burun Boğaz Kliniği, Eskişehir³Eskişehir Asker Hastanesi, Enfeksiyon Hastalıkları Kliniği, Eskişehir

GİRİŞ: Tüberküloz (TBC) sıklıkla akciğer ve plevrayı tutmaktadır ancak vücuttaki diğer organlardan bir ya da birden fazlasını da tutabilmektedir. Akciğer ve plevra dışında hastalık oluştuğunda akciğer dışı tüberküloz (AD-TBC) olarak adlandırılır. Boyunda kistik kitle oluşumu ve akciğerde nodüler plevral kalınlaşmalarla ortaya çıkan bir tüberküloz vakasını sunduk.

OLGU: Olgumuz 20 yaşında erkek hastaydı ve öncesinde bilinen bir rahatsızlığı yoktu. Beş gün öncesinde boynunun solunda birdenbire ortaya çıkan ve giderek boyutu artan ağrısız şişlik şikayeti ile başvuran hastanın soy geçmişinde annesinde akciğer tüberkülozu tanısıyla tedavi kullanma öyküsü mevcuttu. Fizik muayenesinde vital bulguları normaldi. Dinlemekle solunum sesleri normaldi. Boyunda sol posterior servikal bölgede sternokleidomastoid (SCM) kasın 1/3 üst arka kenarını lateralde yaylandıran, yumuşak kıvamlı, fluktan 5x5 cm boyutlarında kitle palpe edildi. Hastanın akciğer grafisinde her iki akciğer alt zonlarda retikülonodüler dansite artışı ve sağ kostodiafragmatik sinüste küntleşme izlendi. Hastaya çekilen toraks ve boyun tomografisinde boyunda sol SCM kası posteriorunda 4.5x2.5 cm boyutlarında kalın duvarlı, septalı ve duvarları kontrast tutan kistik kitle lezyonu ve her iki akciğer alt lob posterobazal segmentlerde diffüz ve nodüler plevral kalınlaşmalar, sağda minimal plevral effüzyon ve her iki akciğer alt loblarda fibroatektatik değişiklikler izlendi. (Resim 1-2) Kitleden iki kez aspirasyon yapılarak toplam 15 cc püy alındı. Aspirasyon materyalinden TBC yayma ve kültür, nonspesifik kültüre ek olarak toxoplazma, tularemi ve TBC PCR için örnekler gönderildi. Balgam örneği TBC yayma ve kültür için gönderildi. Hastanın aspirasyon ve nonspesifik antibiyotik tedavisine rağmen absede progresyon görüldü. Toxoplazma ve tularemi test sonuçları negatif geldi. Kültürde üreme olmadı, balgam ve aspirasyon TBC yayma örnekleri negatif geldi. Hastanın TBC PCR sonucu pozitif (223 kopya/ml) olarak geldi. Hastaya antitüberküloz tedavi başlandı.

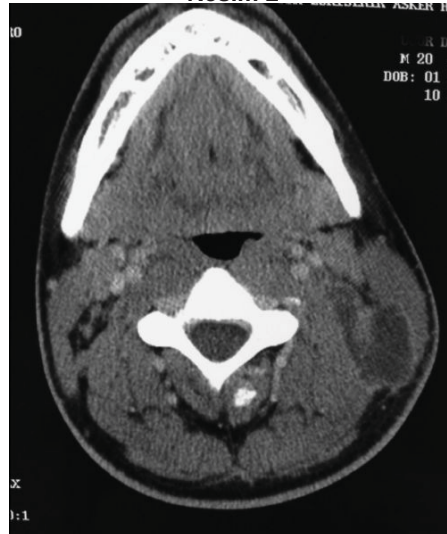
SONUÇ: Ülkemiz gibi endemik bölgelerde boyundaki kistik lezyonlarda özellikle akciğer bulguları eşlik ediyorsa TBC tanısı akılda tutulmalıdır. AD-TBC şüphesi olan hastalarda yayma sonucu negatif geldiğinde TBC-PCR tanıda önemli katkı sağlayabilmektedir.

Resim 1



Toraks BT görüntüsü

Resim 2



Servikal BT görüntüsü

EP-296

BİR OLGU ÜZERİNDEN ANTİTÜBERKÜLOZ TEDAVİYE PARADOKSAL YANIT

Tuncer Özkısa¹, Tayfun Çalışkan², Faruk Çiftçi²¹Gülhane Askeri Tıp Akademisi Göğüs Hastalıkları Anabilim Dalı²GATA Haydarpaşa Eğitim Hastanesi Göğüs Hastalıkları Servisi

32 yaşında dış hekimi olan erkek hasta, akciğer filminde lezyon görülmesi üzerine servisimize başvurdu. Sigara kullanmıyordu. BCG skarı olmayan hastanın belirgin temas öyküsü yoktu. Muayenesi ve kan tetkikleri normaldi. Akciğer filminde sağ akciğer orta zonda, içerisinde kalsifik dansiteler bulunan birbiriyle irtibatlı izlenimi veren nodüler lezyonlar izlendi. (Resim 1) Balgamı olmaması nedeniyle alınan açık mide lavajı örneklerinde ARB negatifti. Hastaya nonspesifik antibiyoterapi verildi. Kontrol grafisinde gerileme olmaması nedeniyle çekilen Toraks BT'de sağ akciğer alt lob superior segmentte multinodüler infiltrasyon ve hiler LAP saptandı. (Resim 2) Bronkoskopide endobronşial lezyonu olmayan olgudan BAL ve fırçalama örnekleri alındı. Herhangi bir üreme olmadı. TB-Quantiferon Gold pozitif antibiyoterapiden fayda görmeme nedenleriyle yayma negatif akciğer tüberkülozu olarak değerlendirilen hastaya tedavi başlandı. Tedavinin 2. ayındaki kontrollerde kültürleri negatifti. Çekilen Toraks BT'de progresyon olması nedeni ile hastaya PET çekildi. (Resim 3, 4) Lezyonun SUVmax değeri 5,8'di. Hastaya tedavi kesilmeden açık akciğer biyopsisi uygulandı. Alınan wedge rezeksiyon materyalinde kazeifiye granülomatöz inflamasyon saptandı. Tanısı doğrulanan hastanın tedavisi 6 aya tamamlanarak başarıyla sonlandırıldı. Bazı tüberküloz olgularında düzleme gözlenmeyebilir, hatta progresyon saptanabilir. İlk yapılacak şey hastanın ilaçlarını düzenli olarak kullanıp kullanmadığının kontrolüdür. Uygunsa tedavi kesilmeden tekrar tanısız girişimleri başlatmak gerekir. Tedaviye paradoks yanıt özellikle TB lenfadenitlerde bazen de yayma pozitif hastalarda gözlenebilir. Böyle durumlarda yayma pozitifliğinin devam etmediği ve başlangıçta alınan örneklerin kültürlerinden yapılan ilaç duyarlılık testinde direnç olmadığı gösterilmelidir. Pozitiflik devam ediyorsa ve ilaç direnci yoksa kan ilaç düzeylerine bakılmalıdır. İlaç düzeyi yeterliyse hastalık bölgesinin perfüzyonu değerlendirilmelidir. Bütün bu girişimler durumu açıklayamıyorsa doku biyopsisi yapılabilir. Bu tanı yaklaşımı, tedaviye rağmen progresyon gösteren yayma-kültür negatif hastalarda ve TB lenfadenitlerde uygulanamaz. Kültürde üreme olmadığı için direnç çalışması yapılamayacağından doğrudan lezyondan histopatolojik örnekleme gidilmelidir. Yayma-kültür negatif TB olması ve DGT'ye rağmen lezyonda progresyon (tedaviye paradoks yanıt) görülmesi, yüksek PET pozitifliği ve açık akciğer biyopsisi ile tanı konulması nedenleriyle bu olguyu sunmaya değer bulduk. Günümüzde daha sık görmeye başladığımız yayma negatif ve özellikle kültür negatif hastaların ayırıcı tanısında daha dikkatli olmalıyız. Paradoksal tedavi yanıtında histopatolojik örnekleme önemli bir tanısız yöntemdir.

EP-297

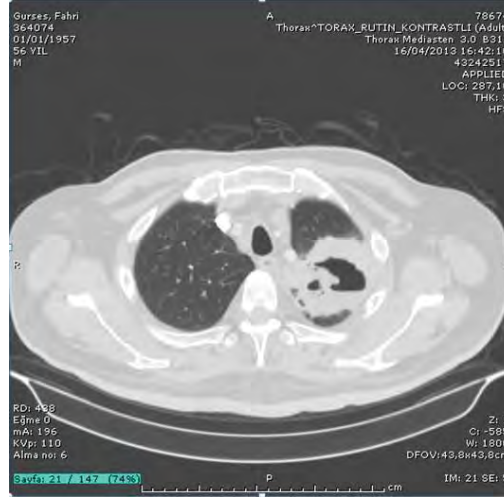
MYCOBACTERIUM ABSCESSUS ÜREMESİ SAPTANAN AKCİĞER KANSERLİ OLGU

Reyhan Yıldız, Nazan Şen, Sibel Kara

Başkent Üniversitesi, Adana Uygulama ve Araştırma Merkezi, Göğüs Hastalıkları Ana Bilim Dalı, Adana

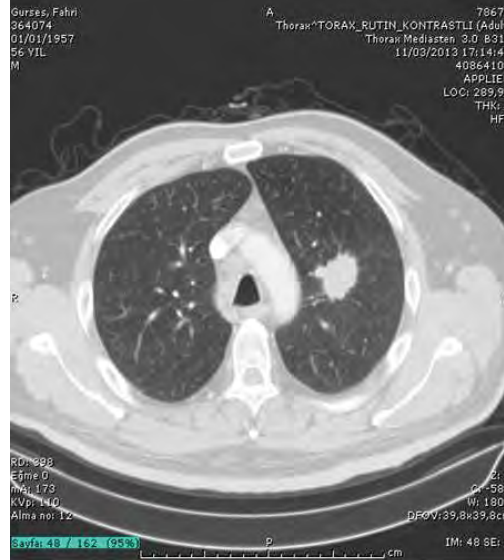Atipik mikobakteriler suda, toprakta ve çeşitli gıdalarda doğal olarak bulunup lokal ve sistemik immünsüpresyonu olanlarda hastalığa yol açabilirler. Akciğer kanseri ile birlikteliğinde en çok Mycobacterium avium complex üremesi saptanmakta olup Mycobacterium abscessus ise daha nadir görülmektedir. Sigara öyküsü olan 56 yaşında erkek hasta hemoptizi nedeniyle başvurdu. Akciğerin bilgisayarlı tomografisinde sol akciğer üst lob anterior segmentte 25x37 mm boyutlarında spiküle konturlu kitle lezyonun patolojik tanısı adenokanser olarak raporlandı. Tanıdan bir ay sonra hemoptizide artış ile başvurduğunda primer lezyonun hemen süperiorundaki alanda düzensiz konturlu 64x76 mm'lik kalın duvarlı kaviter lezyon saptandı. Bronkoskopisinde endobronşiyal lezyon ve aktif kanama odağı görülmeyen hastanın bronş lavajında Mycobacterium abscessus üremesi saptandı. İmipenem, amikasin ve klaritromisin tedavileri başlandı. Antibiyogram sonucuna göre izleminde tedavisi yeniden değerlendirildi. Uygulanan tedaviler ile hastada belirgin radyolojik yanıt elde edildi. Olgumuz; akciğer kanseri tanısı olan hastalarda yeni gelişen kaviter lezyonların ayırıcı tanısında atipik mikobakteri enfeksiyonlarının da akılda bulundurulması gerektiğini göstermiştir.

radyolojik görüntüleme



Bir ay sonra primer lezyonun süperiorunda yeni gelişen düzensiz konturlu 64x76 mm'lik kalın duvarlı kaviter lezyon

radyolojik görüntüleme



Sol akciğer üst lob anterior segmentte mediasten penceresinde yapılan ölçümde 25x37 mm boyutlarında spiküle konturlu kitle lezyon

EP-298

NADİR GÖRÜLEN TİROİD TÜBERKÜLOZU: OLGU SUNUMU

Yavuz Selim İntepe¹, Bayram Metin², Eylem Yıldırım¹, Halil İbrahim Serin³, Sevinç Şahin⁴, Kasım Çağlayan⁵

¹Bozok Üniversitesi, Göğüs Hastalıkları Anabilim Dalı, Yozgat

²Bozok Üniversitesi, Göğüs Cerrahisi Anabilim Dalı, Yozgat

³Bozok Üniversitesi, Radyoloji Anabilim Dalı, Yozgat

⁴Bozok Üniversitesi, Patoloji Anabilim Dalı, Yozgat

⁵Bozok Üniversitesi, Genel Cerrahi Anabilim Dalı, Yozgat

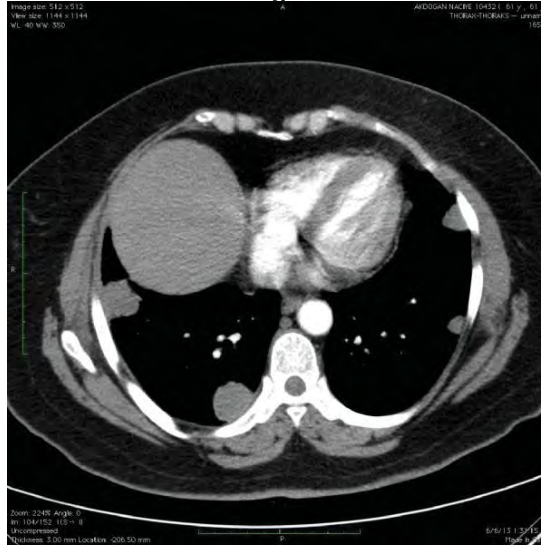
Bozok üniversitesi genel cerrahi kliniğine ses kısıklığı ile başvuran hastanın tiroid ultrasonografisinde tiroide bilateral nodüller tespit edildi. Tiroid sağ lob total, sol lob subtotal rezekte edildi. Histopatolojik tanısı santral nekroz içeren granülatöz tiroidit olması üzerine tarafımıza yönlendirildi. Hastanın son 2 aydır gece terlemeleri, kuru öksürük şikayetleri de mevcuttu. Erkek kardeşi 10 yıl önce akciğer tüberkülozu geçirmişti. Hastanın PPD'si 22 mm idi. Akciğer tomografisinde sağ akciğer üst lobda asiner ve alt lob anterobazal segmentte asiner-nodüler görünümlem mevcuttu. Bronkoskopisinde endobronşiyal lezyon yoktu, lavaj ve postbronkoskopik balgam ARB' leri negatifti. Boyun ultrasonografisinde sol submandibular anterior servikal düzeyde 28x12,5 mm boyutlarında ovoid şekilli lenfadenopati izlendi. Alınan iğne aspirasyonunda multinükleer dev hücre oluşturan epiteloid histiyosit grupları olup, granülatöz enfeksiyon düşünüldü. Hastanın brusella, tularemi yönünden tetkikleri negatifti. Tetkikler sonucunda 4'lü tam doz anti-tüberküloz tedavi başlanan hastanın 1 aylık tedavi sonunda stabildi. Ekstrapulmoner tüberküloz tutulumu olarak çok nadir görülen görülen tiroid tüberkülozunu olgu sunumu olarak literatür bilgileriyle sunmayı amaçlıyoruz.

EP-299

BİLATERAL MULTİPLE PULMONER NODÜL RADYOLOJİSİ İLE SUNULAN AKCİĞER TÜBERKÜLOZUYavuz Selim İntepe¹, Bayram Metin², Eylem Yıldırım¹, Sevinç Şahin³¹Bozok Üniversitesi, Göğüs Hastalıkları Ana Bilim Dalı, Yozgat²Bozok Üniversitesi, Göğüs Cerrahisi Ana Bilim Dalı, Yozgat³Bozok Üniversitesi, Patoloji Ana Bilim Dalı, Yozgat

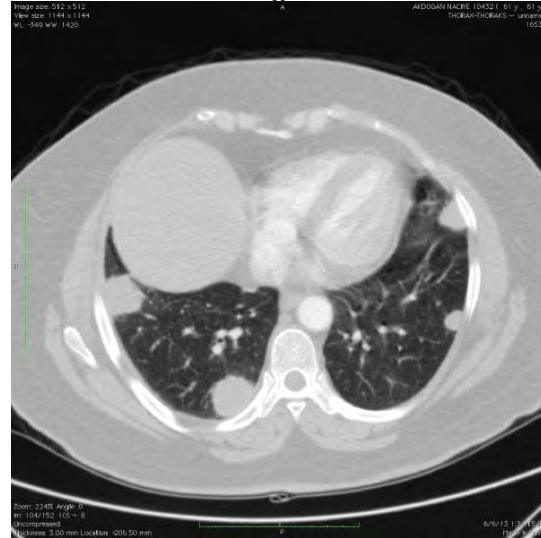Göğüs ağrısı şikayetiyle Bozok Üniversitesi Göğüs Cerrahisi kliniğine başvuran 61 yaşında bayan hastanın çekilen PA akciğer grafisinde bilateral akciğerde nodüller mevcuttu. Çekilen toraks tomografisinde her iki akciğerde periferal yerleşimli büyük bölümü plevral tabanlı en büyüğü sağ akciğer alt lob anterobazal segmentte 23x25 mm boyutlarında irregüler konturlu çok sayıda solid kitle lezyonu izlendi. Tüm batın ve beyin tomografilerinde patolojik görünüm saptanmadı. Boyun ultrasonografisinde patolojik lenfadenopati saptanmadı. Kist hidatik için indirekt hemaglutinasyon negatifti. Biyokimyası ve hemogramı normal, sedimentasyonu 70 mm/sa, CRP'si 2,3 idi. Hastaya 18G iğne ile transtoraksik tru-cut biyopsi yapıldı. İşlem sonrası minimal pnömotoraks oldu, oksijen tedavisi ile düzeldi. Histopatolojik tanısı nekrotizan granülomatöz inflamasyon, immünohistokimyasal boyama olarak CD68 ile granülomatöz odakta boyanma izlendi. Hasta tarafımıza yönlendirildi, PPD si 20 mm idi. Ailesinde temas öyküsü olmayan hastaya tam doz 4'lü antitbc tedavi başlandı. Tedavisinin 1.ayını tamamlayan hastanın kliniği stabildi. Hematojen yayılım yapan kanserler, sarkoidoz, silikozis, kömür işçisi pnömokonyozu, nörofibrosarkom, metastatik kordoma, pulmoner arterin osteogenik sarkomu, metastatik koryokarsinom, septik pulmoner emboli, invaziv aspergilloz, wegener hastalığı, multiple pulmoner nodüllerin ayırıcı tanısında akla gelebilir. Nadir de olsa vakamızda olduğu gibi akciğer tüberkülozu multiple bilateral pulmoner nodül radyolojisiyle karşımıza çıkabilir. Vakamızı literatür bilgileriyle sunmayı amaçladık.

tomografi-1



tomografi görüntüsü

tomografi-2



tomografi görüntüsü

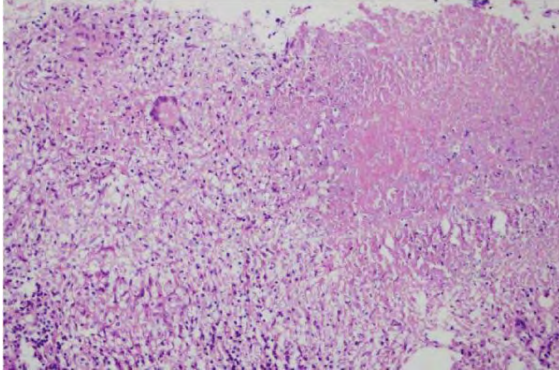
EP-300

KRONİK BÖBREK YETMEZLİKLİ KADIN HASTADA ENDOMETRİYAL TÜBERKÜLOZ OLGUSU

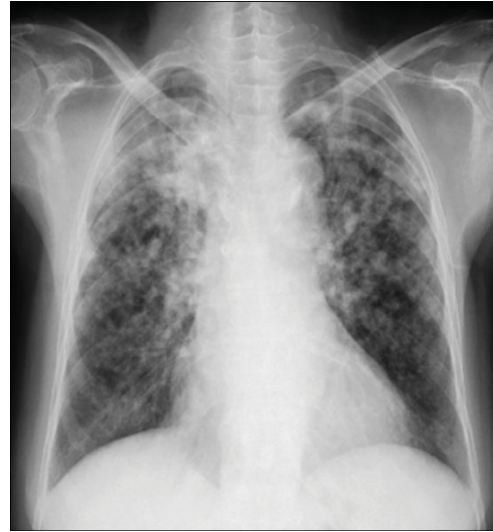
Birsen Cirit Ekiz¹, Esra Arslan¹, Davut Aydın¹, Gamze Koçak¹, Filiz Karagöz², Nurhan Köksal¹¹Ondokuz Mayıs Üniversitesi Göğüs Hastalıkları Anabilim Dalı²Ondokuz Mayıs Üniversitesi Patoloji Anabilim Dalı

Tüberkülozun sık görülmeyen klinik formlarından genital tüberküloz, genellikle infertilite araştırmaları sırasında saptanmaktadır. Sıklıkla akciğer tüberkülozuna sekonder ortaya çıkar. Kadınlarda en sık tutulan genital organlar; fallop tüpleri, endometriyum, overler ve servikstir. Vagina vulva tutulumu ise çok enderdir. Ülkemizde yapılan insidans çalışmalarında kadın genital tüberküloz sıklığı %0,3-1,3 olarak bildirilmektedir. Kadın genital tüberkülozu infertilite, ektopik gebelik, abortus, gibi komplikasyonlara yol açabilir. Bizim olgumuz 65 yaşında, 2 çocuk sahibi, 3 yıldır hemodialize giren kronik böbrek yetmezlik hastası idi. Kadın doğum kliniğinde karın şişliği ve adneksiyal kitle nedeni ile araştırılan hastada endometriyum biyopsisi kazeifiye granülatöz iltihabi olay (Resim 1) olarak gelmesi üzerine göğüs hastalıkları kliniğimize danışıldı. Hastanın halsizlik, kilo kaybı, iştahsızlık, gece terlemesi, öksürük şikayetleri mevcuttu. Akciğer grafisinde apekslerde daha fazla olmak üzere her iki akciğerde nodüler opasiteler (Resim 2) saptandı. Yüksek çözünürlüklü bilgisayarlı tomografide her iki akciğerde üst loblarda daha fazla olmak üzere nodüler opasiteler olan, balgam çıkaramayan hasta akciğer ve endometriyum tüberkülozu kabul edilerek dördü anti-tüberküloz tedavi başlandı. Kronik böbrek yetmezlikli bir hastada adneksiyal kitle nedeniyle tanı konulan endometriyum ve akciğer tüberkülozu olgusu sunulmuştur.

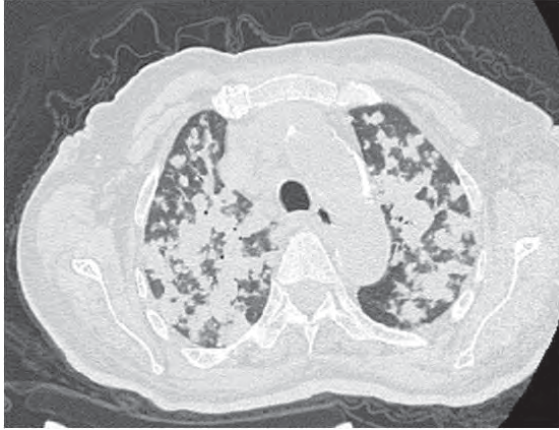
Resim.1 Hastanın endometriyum biyopsisinin patoloji görüntüsü



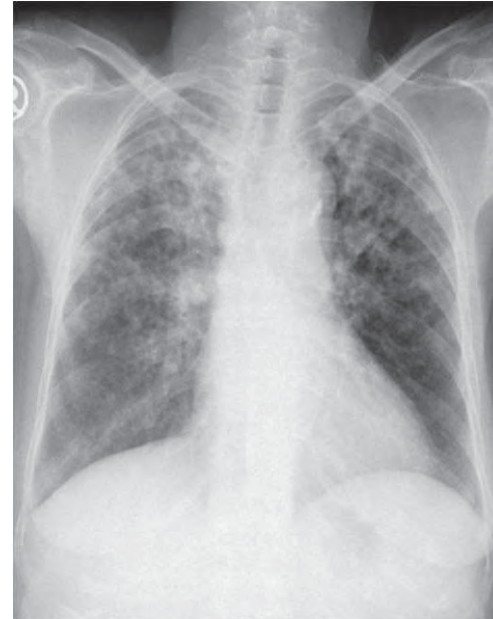Resim.2 Hastanın tanı anındaki akciğer grafisi



Resim.3 Her iki akciğer üst loblardaki nodüler opasitelerin HRCT görüntüsü



Resim.4 Hastanın tedavinin 1. ayında çekilen akciğer grafisi



EP-301

AKVARYUM KULLANIMINA BAĞLI NONTÜBERKÜLOZ MİKOBAKTERİ İNFEKSİYONU

Armağan Fatma Hazar¹, Kaya Köksalan², Mualla Partal³, Dilek Yavuz¹, Meltem Çobanağca¹, Canan Öneş¹, İpek Erdem¹
¹Süreyyapasa Göğüs Hastalıkları ve Göğüs Cerrahisi EAH, Göğüs Hastalıkları Kliniği, İstanbul

²İstanbul Üniversitesi DETAE Mol. TB Epi. Lab. İstanbul

³Süreyyapasa Göğüs Hastalıkları ve Göğüs Cerrahisi EAH, İnfeksiyon hastalıkları ve Mikrobiyoloji, İstanbul

GİRİŞ: Nontüberküloz mikobakterilere (NTM) bağlı akciğer hastalıklarının insidensi tüm dünyada artmaktadır. NTM tespit edilen hastalarda bulaş sonucu oluşmuş enfeksiyonlar dikkat edilmesi gereken bir unsurdur. Biz bir vaka nedeni ile akvaryum kullanan hastalarda görülen mikobakteriyel enfeksiyonlara dikkat çekmek istedik.

OLGU: Hastamız erkek, 25 yaşında idi ve pirlanta tasarım işinde çalışıyordu. Özgeçmişinde 6 yaşında bir yıl diabetes mellitus hastalığı hikayesi vardı. Sigara kullanmıyordu. Tüberküloz hastalığı tanısı ile tüberküloz tedavisi görmüştü. Sarılık geçirmişti. Ailede koroner kalp hastalığı ve tip I solunum sistemi semptomları olmayan hastanın üç haftadır devam eden cilt kaşıntıları vardı. Tek tük kaybolan döküntüleri oluyordu. İş başvurusu için yaptırdığı muayenesi sırasında yapılan tetkiklerinde sağ akciğer üst lobta apikal yerleşimli 28x24 mm boyutlarında cidarı düzgün olmayan kaviter lezyon görülmesi üzerine hastanemize yönlendirildi. Hastanın balgamda ARB ve nonspesifik tetkikleri yapıldı. Direkt tetkiklerinde ARB menfi olarak bulundu. Bronkoskopi yapıldı. Endobronşial lezyonu olmayan hastanın bakteriyoloji laboratuvarında incelenen bronş lavajı tahlillerinde ARB ve nonspesifik tahlilleri menfi olarak bulundu. Sağ ve sol bronş sisteminden yapılan bronş lavajının patolojik incelemesinde patoloji saptanmadı. Hastanın bronş lavaj ve balgamından yapılan mikobakteri kültüründe ve balgam kültürlerinde sarı pigmentli üreme oldu. Atipik nontüberküloz mikobakteri ile uyumlu olabileceği düşünülerek üreyen kültürleri İstanbul Üniversitesi DETAE Mol. TB Epi. Lab'ına gönderildi. Hsp65 PCRREA ve 16S rDNA dizilendirme yöntemleriyle suşun Mycobacterium szulgai türüne ait olduğu tespit edildi. Bu arada hastanın alınan anamnezinde hasta akvaryumda balık yetiştirdiğini ve akvaryumda plaklar oluştuğunu çok sıklıkla suyun hemen kirlendiğini söyledi. Bunun üzerine akvaryumdan alınan su örneği de İstanbul Üniversitesi DETAE Mol. TB Epi. Lab'ına gönderildi. Su örneğinden yapılan MGIT kültüründe de ARB üremesi saptandı, identifikasyonu yapıldı ve M. szulgai olarak identifiye edildi. Bunun üzerine akvaryum evden uzaklaştırıldı. Hasta tedavi altına alındı. Klamaksin ve (hasta rifabutin temin edemedi) rifadin, etambutol tedavide başlandı. Hasta halen kontrolümüz altındadır.

SONUÇ: Akvaryumda balık besleyen ve balık tanklarında balık yetiştiriciliği yapanlarda akciğer enfeksiyonlarında nontüberküloz mikobakteriler (M. marinum, M. szulgai vb.) akla gelmelidir. Akvaryumların temiz ve kontaminasyon yönünden özellikle dikkatli olunmalıdır.

EP-302

BİLATERAL PNÖMOTORAKSLA SEYREDEN ANOREKSİA NEVROZA OLGUSU

Aybüke Kekeçođlu, Burcu Arpınar Yiđitbař, Filiz Kořar
Yedikule Gögüs Hastalıkları Hastanesi

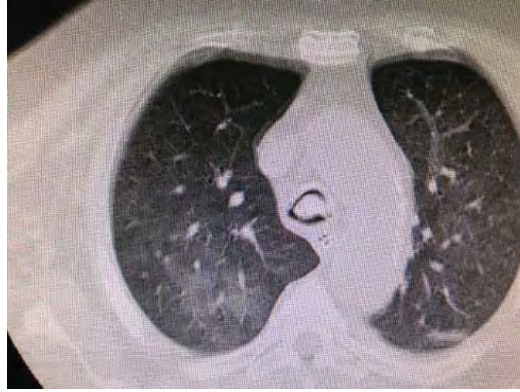Anoreksiya nervosa, çeřitli komplikasyonlarla birlikte seyredabilen bir yeme bozukluđudur. Vücuttaki tüm sistemleri etkileyebildiđi gibi solunum sistemini de etkileyebilmektedir.Uzun süreli ve ağır dereceli malnutrisyon iyileřmeyi kısıtlayabilir hatta irreversible hale getirebilir. Bu hastalarda amfizem benzeri destrüksiyon geliřtiđi görölmüş olup sürfaktan eksikliđi de belirtilmiştir Spontan pnömotoraks görölen komplikasyonlardan biridir. 2 yıldır anoreksiya nevroza nedeniyle takip edilen 18 yařında bayan hasta, bilateral pnömotoraks nedeni ile hastanemize yatırılmıř, bilateral tüp torokostomi uygulanmıř ve etyolojisi belli olmayan spontan pnömotoraks kabul edilerek taburcu edilmiřti. 9 ay sonrasında solunum sıkıntısı nedeniyle tekrar bařvuran hastanın pnömotoraksında artıř olmazken, parankimde bilateral yaygın infiltrasyon geliřtiđi izlendi. Hiperkarbik solunum yetmezliđi nedeni ile yođun bakım ünitemizde takip edilen hastanın kültürlerinde herhangi bir üremesi olmadı. Bařlangıçta non invaziv mekanik ventilasyonda takip edilen hasta, parankimal infiltrasyonlarındaki artıř ve eř zamanlı solunum yetmezliđinin derinleřmesi sonrasında entübe edildi. ARDS tablosu geliřen hasta yatıřının 17. gününde kaybedildi. Literatürde az sayıda vaka bildirilmiř olması nedeni ile anoreksiya nervosalı hastalarda bu tür komplikasyonların gözönünde tutulması gerektiđini vurgulamak amacı ile vakayı sunmayı uygun bulduk.

EP-303

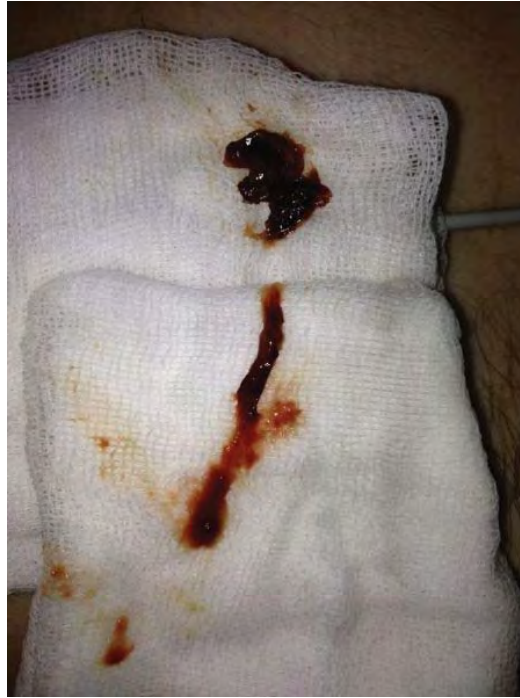ZOR EKSTÜBASYONUN NADİR SEBEBİ: MUKUS TIKACIHakan Aygün¹, Serdar Şirzai², Esra Yamansavcı Şirzai³¹Karşıyaka Devlet Hastanesi, Anesteziyoloji ve Reanimasyon Kliniği, İzmir²Karşıyaka Devlet Hastanesi, Göğüs Cerrahisi Kliniği, İzmir³Suat Seren Göğüs Hastalıkları ve Cerrahisi Eğitim Araştırma Hastanesi, 1. Göğüs Cerrahisi Kliniği, İzmir

Entübasyon ve mekanik ventilasyon rutin ve hayat kurtarıcı girişimler olup yoğun bakım pratiğinde %20 – 60 arasında değişen sıklıkta kullanılmaktadır. Kronik obstrüktif akciğer hastalığı (KOAH) bulunan hastalarda ventilatörden ayırma başarısızlığı oranı yüksek olup, bunu etkileyen birçok faktör bulunmaktadır. 59 yaşında erkek hasta yaklaşık 8 yıldır KOAH ve konjestif kalp yetmezliği nedeniyle takip edilirken progresif nefes darlığı nedeniyle acile başvurulmuş ve kardiyoloji tarafından interne edilmiş. Hastanın tetkiklerinde bilateral akciğer ödemi ve solunum yetmezliği saptanması nedeniyle koroner yoğun bakımda entübe edilmiş. Ekstübasyon denemeleri başarısızlıkla sonuçlanan hasta bunun üzerine çekilen toraks bilgisayarlı tomografisinde endotrakeal tüp alt uç itibaren başlayan trakea yan duvarından sol ana bronşa uzanan kitle görünümü saptandı. Bronkoskopik olarak trakea 1/3 alt uç sağ duvarından başlayıp lümeni yaklaşık %80 daraltan lezyondan multiple biopsiler alındı. Patoloji sonucu “konsantre mukus yer yer nötrofil ve lenfosit kümeleri izlendi” olarak raporlandı. Entübasyonun 20. gününde bronkoskopi ile sert aspirasyonlarla mukus tıkaçı parçalanarak çıkarıldı. Bu işlem sonrası hasta sorunsuzca ekstübe edildi. Klinik pratiğimizde entübe hastaların sıkça aspire edilmesine rağmen altta yatan pulmoner hastalıklar ve uzun entübasyon süresi inatçı mukus tıkaçlarına, nadir de olsa hastamızdaki gibi weaning aşamasında zorluklara sebep olabilmektedir. Hasta tanı aşamasındaki zorluklar ve tedavi pratiği açısından günlük pratiğimizde yol gösterici olabileceğinden sunulmuştur.

Resim 1



Resim 2



Bronkoskopik olarak çıkarılan materyallerin bir kısmı

EP-304

AFRODİZYAK MADDE KULLANIMINA BAĞLI SOLUNUM YETMEZLİĞİ

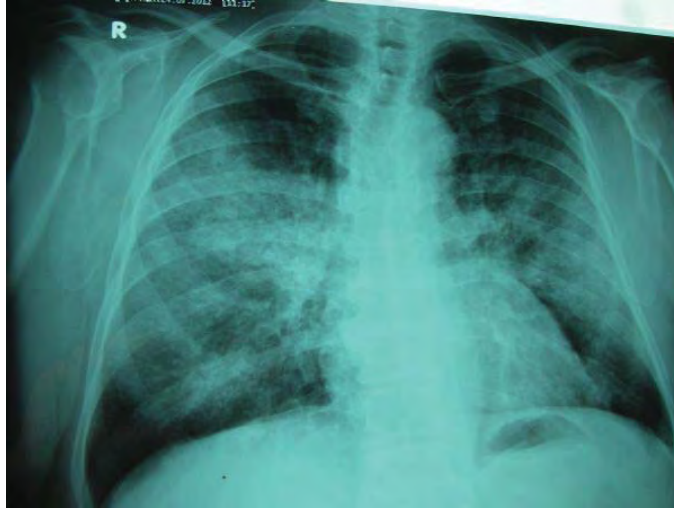
Özlem Saniye İçmeli, Baran Gündoğuş, Merve Çiftci, Pakize Sucu, Hatice Türker
İstanbul Süreyyapaşa Göğüs Hastalıkları ve Göğüs Cerrahisi Eğitim ve Araştırma Hastanesi

GİRİŞ: Bazı ilaç ve maddelerin kullanımıyla ortaya çıkan etkiler, kişileri, kişisel ve duygusal gereksinimlerini karşılamak amacıyla bu maddeleri kullanmaya sevk etmektedir.

OLGU: Kronik obstrüktif akciğer hastalığı olan 57 yaşındaki olgu hemoptizi, solunum yetmezliği ve hipertansiyon nedeniyle 2011 Mart ayında başvurdu. Bronkoskopik incelemede endobronşiyal hemoraji görüldü. Patolojik ve laboratuvar incelemelerinde spesifik bir tanı konulamadı. Ekim 2011 de solunum yetmezliği ve hipertansiyon ile ikinci kez başvurusunda yoğun bakım ünitesinde tedavisi planlandı. Bronkoskopik incelemede trakeada beyaz plaklar ve sağda hemoraji görüldü. Temmuz 2012 de nefes darlığı, göğüs ağrısı ile başvurdu. Tüm yatışlarında akciğer grafisinde bilateral konsolide alanlar mevcuttu. Bronkodilatör ve steroid tedavi uygulandı. Olgunun anamnezi derinleştirildiğinde, cinsel gücü artıran ilaç kullanma öyküsü olduğu anlaşıldı. Hastaneye başvurularından bir gün önce eczane dışı bir satıcıdan aldığı bitkisel içerikli cinsel gücü artırıcı maddeyi kullandığını ifade etti. Hastanın semptomlarının bu maddeye bağlı olarak geliştiği ve semptomların steroid tedavisine cevap verdiği görüldü.

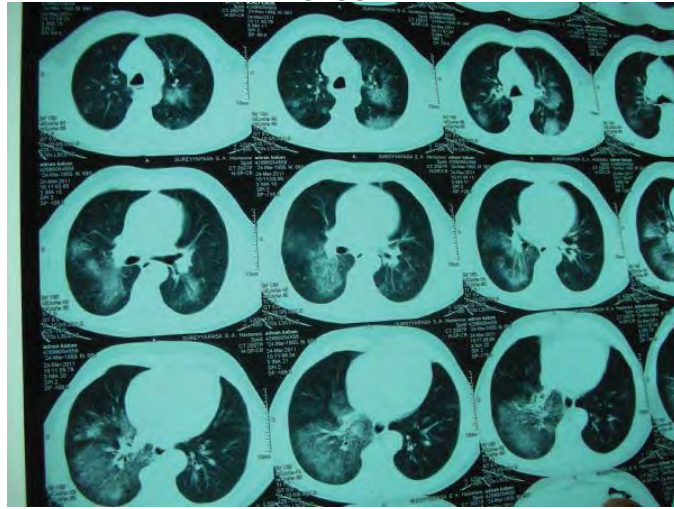
SONUÇ: Afrodisyak ilaçların solunum yetmezliği tablosuna yol açabileceği ve kişilerin bu maddeyi kullandıklarını saklamak istemeleri nedeniyle anamnez alırken kullandığı ilaçların titizlikle sorgulanması kanısına varılmıştır.

OLGU 1



PA AKCİĞER GRAFİSİ

OLGU 1



TORAKS BT

EP-305

İLGİNÇ BİR “AKUT AKCİĞER ÖDEMİ” OLGUSU

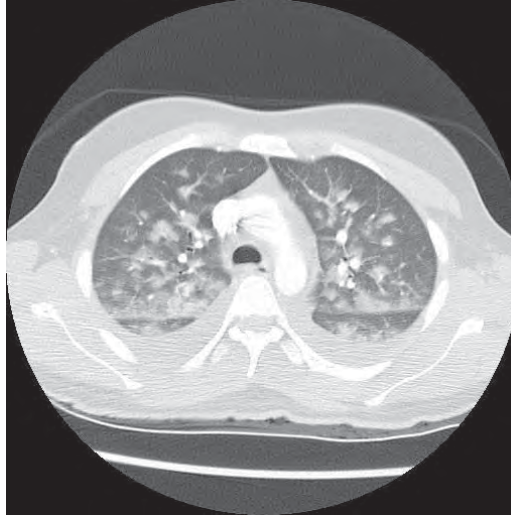
Deniz Doğan, Tuncer Özkısa, Mehmet Aydoğan, Ferhat Onur Ural, Cantürk Taşçı, Seyfettin Gümüş
GATA, Göğüs Hastalıkları Anabilim Dalı, Ankara

GİRİŞ: Akut akciğer ödemi çok çeşitli sebeplere bağlı olarak oluşabilen, alveolar ve interstisyel mesafede normalin üzerinde sıvı birikmesi ile karakterize, solunum yetmezliğinin sık sebeplerinden birisidir. Bu olgu sunumunda genç bir hastada, erken postoperatif dönemde ekstübasyon sonrası akut akciğer ödemi sunulmuştur.

OLGU: 28 yaşında bayan hasta sol kollum femoris kırığı nedeni ile ortopedi kliniği tarafından opere edildi. Postoperatif dönemde ekstübasyon sonrası gelişen solunum yetmezliği nedeni ile göğüs hastalıkları kliniğine konsülte edildi. Hastanın fizik muayenesinde her iki akciğerde yaygın raller mevcuttu. Tam kan ve rutin biyokimya tetkikleri normal saptandı. Akut gelişen solunum sıkıntısı nedeni ile pulmoner emboliyi ekarte etmek amacıyla ile çekilen pulmoner arterlere yönelik BT anjiyografi incelemesinde; her iki akciğerde yaygın alveolar tarzda infiltrasyon alanları ile birlikte bilateral plevral effüzyon saptandı (Resim 1). Yapılan kardiyoloji konsültasyonunda herhangi bir kardiyak patoloji düşünülmeydi. Hastaya akut akciğer ödemi ön tanısı ile diüretik tedavisi ile birlikte noninvaziv mekanik ventilasyon uygulandı. Hastanın 5 gün sonra yapılan klinik ve radyolojik kontrolünde tama yakın iyileşme gözlemlendi (Resim 2).

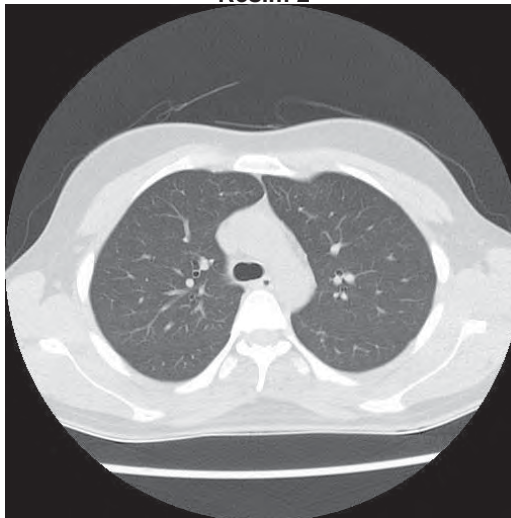
SONUÇ: Akut akciğer ödemi farklı etyolojilere bağlı olarak, farklı klinik ve radyolojik bulgular ile prezente olabilmektedir. Özellikle erken postoperatif dönemde ekstübasyon sonrası laringospazmın tetiklediği negatif basınçlı pulmoner ödem, operasyon sırasında uygunsuz sıvı tedavisi ve transfüzyona bağlı overhidrasyon ve kardiyak patolojilere bağlı akut kardiyojenik ödem ayırıcı tanıda düşünülmeydi. Herhangi bir kardiyak hastalığı olmayan özellikle genç hastalarda overhidrasyon ve negatif basınçlı pulmoner ödem ön planda düşünülmelidir.

Resim 1



Pulmoner arterlere yönelik BT anjiyografi incelemesinde, akciğer parankim alanlarında bilateral alveolar tarzda infiltrasyon alanları ile birlikte bilateral plevral effüzyon izlenmektedir.

Resim 2



Olgunun 5 gün sonra yapılan radyolojik kontrolünde mevcut lezyonların tama yakın regrese olduğu izlenmektedir.

EP-306**SICAK SUDA BOĞULAYAZMAYLA YOĞUN BAKIMA ALINAN OLGUDA AKUT RESPIRATUAR DİSTRESS SENDROMU**

Serdar Akpınar, Nazire Uçar, Murat Yıldız, Yusuf Tuğrul Şipit

Ankara Atatürk Göğüs Hastalıkları ve Göğüs Cerrahisi Eğitim ve Araştırma Hastanesi

78 yaşında erkek hastanın sıcak kaplıca suyuna düşerek asfiksiye girdiği ve ardından kardiyo-pulmoner resusitasyon uygulanarak endotrakeal entübasyon uygulandığı öğrenildi. Kaldırıldığı hastanede yoğun bakım ünitesine alınarak takibine başlanan hastanın akciğer grafisinde her iki akciğer alt zonlarda yoğun olmak üzere bilateral infiltrasyonların varlığının yanı sıra PaO₂/FiO₂ oranının 100'ün altında kalması üzerine akut respiratuar distres sendromu (ARDS) kabul edilerek hastanemiz göğüs hastalıkları yoğun bakım ünitesine sevk edildi. İnvaziv mekanik ventilasyon altında ARDS protokolü uygulanan hastaya, eş zamanlı geniş spektrumlu antibiyotik ve kortikosteroid tedavisi verildi. Hasta kısa sürede weaning protokolüne alınarak invaziv mekanik ventilasyondan ayrılması sağlandı. Termal akciğer hasarı hakkında birçok tartışmalar halen yapılmaktadır. İnhalasyonla akciğer hasarı üzerinde ise birçok yayın yapılırken tatlı suda boğulayazmayla ortaya çıkan termal hasar çok araştırılmamış bir konudur. Sıcak suyla boğulayazma literatürde az görülen ve ARDS ile birlikteliği nadir olan bu olguyu sunuyoruz.

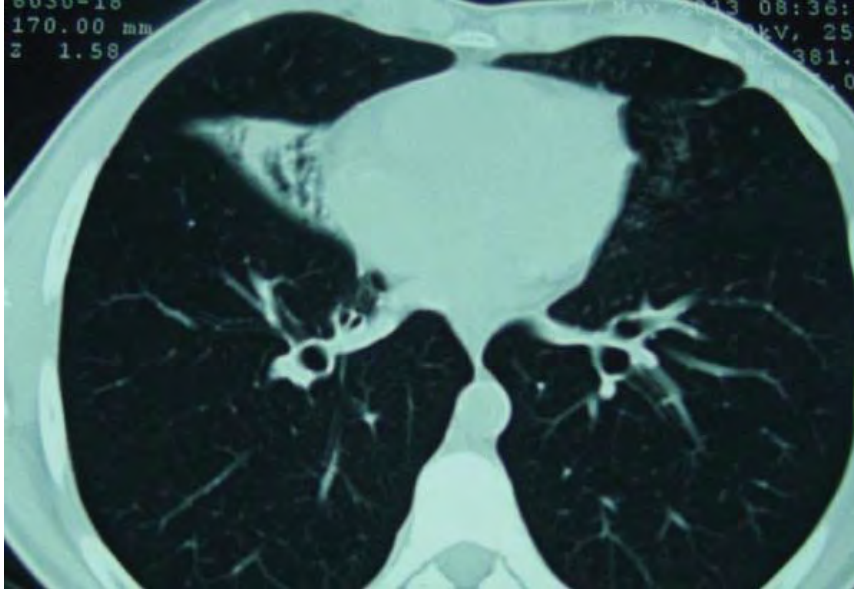
EP-307

ORTA LOB SENDROMU OLGUSU

Ömer Ayten, Ersin Demirer, Dilaver Tas, Gulhan Ayhan, Faruk Çiftçi
Gata Haydarpaşa Eğitim Hastanesi Göğüs Hastalıkları Servisi

Orta lob sendromu sağ orta lobun izole atelektazisi olarak tanımlanmaktadır. Orta lob diğer bronşlara göre atelektaziye daha yatkındır. Bunun başlıca sebepleri uzun ve dar bronş çapı, bronş etrafının lenf nodlarıyla çevrilmiş olması ve kollateral ventilasyonun zayıf olmasıdır. Etiyolojide obstruktif (tümör, yabancı cisim vb) ve nonobstruktif nedenler (bronşektazi, tüberküloz, pnömoni, astım, kistik fibrozis vb) rol oynamaktadır. Hastalar başlıca kronik öksürük, balgam ve göğüs ağrısı yakınmalarıyla başvururlar. Tanı radyoloji ile konur. Bronkoskopi tanı ve tedavide önemli bulgular sağlar. Tedavi obstruktif olmayan hastalarda altta yatan nedenin tedavisidir. Ancak tekrarlayan enfeksiyonların varlığında ve harap olmuş akciğer oluşumunda cerrahi uygulanmalıdır. 19 yaşında erkek hastanın öksürük ve balgam yakınmaları mevcuttu. Bir haftadır pnömoni tanısıyla tedavi kullanmasına rağmen, yakınmalarının devam etmesi üzerine başvurmuştu. Özgeçmişinde çocukluk yıllarından beri yakınmaları olduğu ancak tanı konulmadığı öğrenildi. Solunum sistemi muayenesinde oskültasyonda her iki hemitoraks skapula altında kaba raller duyuldu. Tam kan ve rutin biyokimyası normal idi. PA akciğer grafisinde sağ parakardiyal alanda fokal heterojen dansite artışı ve sol parakardiyal düzensizlik izlendi. Toraks BT de sağ akciğer orta lobda volüm kaybı, tübüler-traksiyone bronşektaziler ve atelektazi (Resim 1). Bronkoskopide tüm lob ve segment ağızları ağızları açık ve mukozaları normal izlendi. Sağ orta lobdan alınan bronş lavajında ARB negatif saptandı ve nonspesifik kültürlerde üreme olmadı.. Solunum fonksiyon testlerinde FEV1 % 62, FVC %75 FEV1/FVC 70 idi. DLCO 70, DLCO/VA 89 saptandı. Göğüs cerrahisi tarafından operasyon düşünülmeyen hasta orta lob sendromu tanısıyla taburcu edildi.

Resim 1 Olgunun Toraks BT görünümü



Sağ akciğer orta lobda volüm kaybı, tübüler- traksiyone bronşektaziler ve atelektazi.

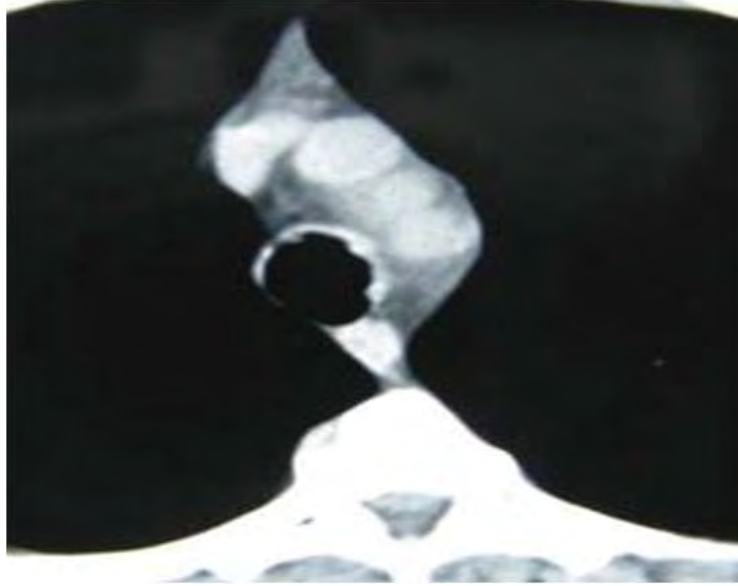
EP-308

HIRILTILI SOLUNUM YAKINMASI İLE BAŞVURAN BİR “TRAKEOBRONKOPATİA OSTEOKONDROPLASTİKA” OLGUSU

Nesrin Baygın, Ergun Tozkoparan, Hayati Bilgiç
Gülhane Askeri Tıp Akademisi, Göğüs Hastalıkları AD

Trakeobronkopatia osteokondroplastika; etyolojisi tam olarak bilinmeyen, trakea ve ana bronşlarda multipl osteokartiloginoz submukozal nodüller ve trakeal kalsifikasyonlar ile karakterize, nadir bir hastalıktır. Çoğunlukla asemptomatik seyreden hastalık, obstrüktif sonuçlar ve enfeksiyöz komplikasyonlar ortaya çıkınca semptomatik hale gelebilir. Polikliniğimizde takip ettiğimiz bir olguyu sunuyoruz. Olgumuz, son bir yıldır devam eden hırıltılı solunum ve kendi tabiri ile “tıkırtı sesi” yakınmaları ile polikliniğimize başvurdu. Son haftalarda bir-iki defa öksürünce ağzına küçük partiküllerin geldiğini ifade etti. Dinlemekle solunum sesleri normal ve akciğer grafisinde trakeal gölge kenar hatlarında milimetrik radyoopasiteler görüldü. Toraks BT çekilen hastanın radyolojisinde trakea duvarları ve ana bronşların proksimal kısım duvarlarında yer yer kalsifiye, lümeneye doğru çıkıntı şeklinde milimetrik nodüller izlendi. Akciğer parankim ve vasküler yapılarında patolojik başka bir lezyon izlenmedi. Hastanın solunum fonksiyon testi ve laboratuvar tetkik sonuçları normal sınırlarda değerlendirildi. Ek şikayeti olmayan hastaya bilgi verildi ve kesin tanı için tanısız bronkoskopi işlemi önerildi ancak hasta işlemi kabul etmedi. Klinik ve radyolojik olarak trakeobronkopatia osteokondroplastika tanısı ile hasta takibe alındı. Mevcut tablosunda son bir yıldır ek değişiklik izlenmedi. Nadir görülen ve sıklıkla asemptomatik seyreden bu hastalığa bir örnek teşkil etmesi açısından paylaştık.

fiğür 1

*Trakea duvarında kalsifik nodüller*

EP-309

YÜKSEK BASINÇLI OKSİJEN TEDAVİ KLİNİĞİ'NDE GÖĞÜS HASTALIKLARI KONSÜLTASYONU SIKLIĞI

Şafak Yıldız¹, Erdinç Ercan², Pelin Ercan³¹Eskişehir Asker Hastanesi, Göğüs Hastalıkları Kliniği, Eskişehir²Eskişehir Asker Hastanesi, Yüksek Basınçlı Oksijen Tedavi Kliniği, Eskişehir³1'nci Hava İkmal Bakım Merkezi 1'nci Basamak Muayene Merkezi, Eskişehir

GİRİŞ: Yüksek basınçlı oksijen tedavisi (YBOT), kapalı basıncı artırılmış bir odada %100 oksijenin hastalara verilmesi esasına dayanır. Bu tedavi ile kanda ve vücut dokularında parsiyel oksijen basıncı artırılır. Başlıca YBOT acil endikasyonları olarak, CO zehirlenmesi, dekompresyon hastalığı, ani görme/işitme kayıpları, rutin endikasyonları olarak iyileşmeyen yaralar, osteomyelit, radyonekrozlar sayılabilir. YBO tedavisi alacak hastalar spontan pnömotoraks, pnömotoraks, ağır amfizem ve KOAH hastalıkları açısından çok iyi değerlendirilmesi gerekmektedir. Bu amaçla hastalar anemnez, fizik muayene, tetkik ve radyolojik incelemelere tabii tutulurlar. Bu endikasyonlarda hastalar için Göğüs Hastalıkları konsültasyonu istenmektedir. Çalışmamızın amacı hastanemizde verilen YBO Tedavisi için Göğüs Hastalıkları konsültasyonu sıklığının ortaya konmasıdır.

MATERYAL - METOD: Hastanemizde YBOT, çoklu basınç odasında yapılmakta olup gelen hastalar Hava-Uzay Hekimliği uzmanı tarafından değerlendirilmekte ve gerekli takip ve tedavileri planlanmaktadır. Çalışma verileri YBOT uygulanan hasta kayıtları taranarak oluşturulmuş, hesaplamalar ve tablolar Microsoft Excel programı kullanılarak hazırlanmıştır.

BULGULAR: Ocak 2013 - Temmuz 2013 tarihleri arası kliniğimizde 85 hastaya tedavi verilmiş olup, bu hastaların 17 (%20)'sına Göğüs Hastalıkları konsültasyonu istenmiş olup, 13 (%15,29) hastanın YBO tedavisi için düşük riskli olarak 4 (%4,71) hasta orta riskli olarak değerlendirilmiştir. Verilen tedaviler sırasında hiçbir hastada pulmoner komplikasyon olmamıştır. Merkezimizde icra edilen HBO tedavisi hasta sıklıkları Tablo-1 de özetlenmiştir.

SONUÇ: Solunum yolu kaynaklı komplikasyonların en aza indirilebilmesi amacıyla Göğüs Hastalıkları ile koordine ederek muhtemel komplikasyonlara yönelik tedbirler alındıktan sonra YBO tedavisinin verilmesinin uygun bir yaklaşım olduğu değerlendirilmektedir.

Tablo-1

Endikasyonlar	N	Yüzde
CO İntoksikasyonu	36	%42,4
Diabetik Yara	14	%16,5
Kronik Osteomyelit	4	%4,7
Periferik Vasküler Hastalıklar	2	%2,4
Aseptik Nekroz	6	%7,1
CRUSH Yaralanması	1	%1,2
Ani İşitme Kaybı	15	%17,6
Ani Görme Kaybı	2	%2,4
Diğer	5	%5,9
Toplam	85	%100

Hastanemizde icra edilen HBO tedavisi hasta sıklıkları.

EP-310

BİRİNCİ BASAMAK MUAYENE MERKEZİNDE GÖĞÜS HASTALIKLARI SIKLIĞI

Pelin Ercan¹, Erdiç Ercan², Şafak Yıldız³¹1'nci Hava İkmal Bakım Merkezi, 1'nci Basamak Muayene Merkezi, Eskişehir.²Eskişehir Asker Hastanesi, Yüksek Basıncılı Oksijen Tedavi Kliniği, Eskişehir.³Eskişehir Asker Hastanesi, Göğüs Hastalıkları Kliniği, Eskişehir.

GİRİŞ: Hastaların sağlığının korunması ve tedavisi gibi birinci basamak sağlık hizmetlerinin verilmekte olduğu polikliniğimizde akut ve kronik birçok endikasyonda takip ve tedavi hizmeti verilmektedir. Hastalar anemnez, fizik muayene ve tetkikler ile değerlendirilmekte ihtiyaç durumunda ikinci basamak sağlık kurumuna sevk edilmektedir. Çalışmamızın amacı birinci basamak muayene merkezimizde göğüs hastalıkları tanılarıyla tedavi alan ve sevk edilen hasta sıklığının ortaya konmasıdır.

GEREÇ - YÖNTEM: Çalışma verileri poliklinik hasta kayıtları taranarak oluşturulmuş, hesaplamalar ve tablolar Microsoft Excel programı kullanılarak hazırlanmıştır.

BULGULAR: Ocak 2013 - Temmuz 2013 tarihleri arası 6 aylık dönemde polikliniğimizde 9010 hastaya tedavi verilmiş olup, bu hastaların 140 (%1,55)'i Göğüs Hastalıkları endikasyonları ile başvurmuştur. Bu hastaların dağılımı pnömoni (N=9), bronşit (N=80), astım (N=10), KOAH (N=4) ve nefes darlığı (N=37) olarak gerçekleşmiştir. Göğüs Hastalıkları endikasyonlu hastaların 66 (%47,1)'si ileri tetkik, tedavi ve kontrol muayenesi için ikinci basamak sağlık kurumuna sevk edilmiştir. Hasta sıklıkları Tablo-1 de özetlenmiştir.

SONUÇ: Polikliniğimizde hasta kaynağımız sağlıklı ve genç popülasyon ağırlıklı olup göğüs hastalıkları sıklığı %1,55 olarak gerçekleşmiştir. Hastaların %47,1'si göğüs hastalıkları uzmanı muayenesi için ikinci basamak sağlık kurumuna sevk edilmiştir.

Tablo-1

Endikasyonlar	N	Yüzde
<u>Pnömoni</u>	9	%0,1
<u>Bronşit</u>	80	%0,89
<u>Astım</u>	10	%0,11
<u>KOAH</u>	4	%0,04
<u>Nefes Darlığı</u>	37	%0,4
<u>Diğer Endikasyonlar</u>	8870	%98,4
Toplam	9010	%100

Polikliniğimizde Göğüs Hastalıkları tanılarıyla tedavi alan hasta sıklıkları.

EP-311

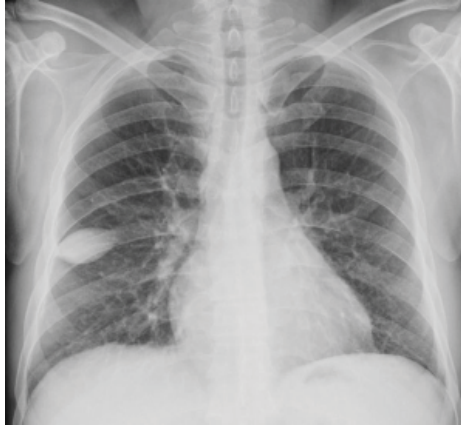
ANTI-TNF KULLANAN HASTADA GELİŞEN FANTOM TÜMÖRÜ: TESADÜF MÜ? YAN ETKİ Mİ?

Deniz Doğan, Tuncer Özkısa, Ferhat Onur Ural, Cantürk Taşcı, Hayati Bilgiç
Gata Askeri Tıp Fakültesi, Göğüs Hastalıkları Anabilim Dalı, Ankara

OLGU: 42 yaşında erkek olgu, Romatoloji Servisi tarafından kullanmakta olduğu immünsüpresif tedaviye bağlı olası pulmoner komplikasyonlar yönünden değerlendirilmek üzere servisimize konsülte edildi. Soygeçmişinde özellik arz etmeyen ve özgeçmişinde 2005 yılında Erişkin Still Hastalığı tanısı konulan olguda; yaklaşık 6 yıl boyunca değişen süre ve dozlarda Metotraksat, Kortikosteroid, Nonsteroid Antiinflatuar, Leflunomid ve Anakinra tedavisi kullanılmış. Bu tedavilerden fayda görmemesi üzerine yaklaşık 27 ay kadar önce (Mart 2011'de) Etanercept tedavisine başlanmıştır. Tedavi öncesinde Tüberkülin cilt testi pozitif saptanan olguya izoniazid profilaksisi başlanarak 9 ay kullanılmış. 3 adet BCG skarı mevcut olan olgunun pulmoner ve ekstrapulmoner muayenesinde patolojik herhangi bir bulgu saptanmadı. Rutin kontrol amacı ile çekilen Posteroanterior (PA) akciğer grafisinde (Resim 1) sağ orta zonda ve perifer komşuluğunda, 27,3x46,8 mm boyutlarında, minör fissür hattına oturan, düzgün sınırlı, mekik şeklinde hiperdens lezyon izlendi. Görünüm ve yerleşim yeri olarak fantom tümörünü düşündüren lezyona yönelik Torask CT tetkiki çekildi, CT'de sağda minör fissür hattına oturmuş düzgün kenarlı sıvı dansitesinde homojen lezyon izlendi. Kardiyak yönden muayenesi ve ekokardiyografisi yapılan olguda kardiyak patoloji saptanmadı. Olguya oral diüretik başlandı ve bir hafta sonra çekilen PA akciğer grafisinde (Resim 2) ilk radyografide tanımlanan lezyonda tam regresyon izlendi.

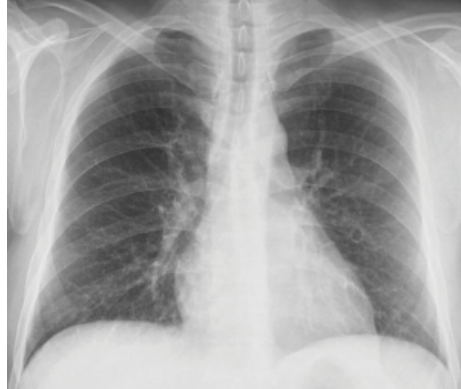TARTIŞMA: Fantom ya da diğer adı ile Vanishing tümör konjestif kalp yetersizliğine bağlı ankiste plevral sıvı olarak tanımlanabilir. Bu radyolojik görünümün izlendiği olgularda sıklıkla bilinen konjestif kalp yetmezliği tanısı mevcut olup, çekilen akciğer grafisinde kardiyotorasik oran artışı gibi primer hastalığın radyolojik bulguları da izlenebilir. Olguda bilinen konjestif kalp yetmezliği durumunda akciğer grafisinde izlenen radyolojik görünümün Fantom tümörü olma olasılığının yüksek olduğu söylenebilir. Ancak bilinen herhangi bir kardiyak hastalık öyküsü olmayan olgularda akciğer grafisinde izlenen düzgün sınırlı, solid görünümdeki lezyonlarda malignite dahil birçok hastalık ön tanıda düşünülmelidir. Anti-TNF ajanlar günümüzde başta konnektif doku hastalıkları ve dermatolojik hastalıklar olmak üzere birçok hastalığın tedavisinde oldukça popülerite kazanmış ilaçlardır. Bu ilaçların kullanımına bağlı birçok pulmoner ve ekstrapulmoner yan etki bildirilmiştir. Özellikle etanercept kullanımına bağlı konjestif kalp yetmezliği gelişen ya da mevcut yetmezliğin kötüleştiği olgular bildirilmiştir.

Resim 1



Sağ orta zonda 27,3x46,8 mm boyutlarında minör fissür hattına oturan, düzgün sınırlı ve mekik şeklinde hiperdens lezyon.

Resim 2



Kontrol akciğer grafisi.

EP-312

ATELEKTAZİ ETYOLOJİSİNDE BİR PLASTİK BRONŞİT OLGUSU

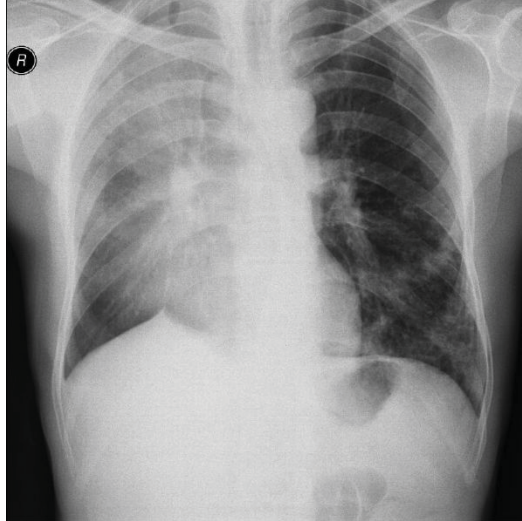
Elif Yılmazel Uçar, Buğra Kergel, Ömer Araz, Metin Akgün, Leyla Sağlam, Ali Metin Görgüner
Atatürk Üniversitesi, Göğüs Hastalıkları Anabilim Dalı, Erzurum

AMAÇ: Plastik bronşit (fibrinöz bronşit), öksürük ya da bronkoskopi veya doku biyopsi materyalinde bulunan sert bronş plaklarının varlığı ile tanımlanmaktadır. Atelektazi ile seyretmesi nadirdir. Biz de atelektazi nedeniyle bronkoskopi yapılan ve plastik bronşit tespit edilen bir olguyu paylaşmak istedik.

BULGULAR: Elli üç yaşında erkek hasta 1 ay önce üst solunum enfeksiyonunu takiben başlayan nefes darlığı, öksürük, balgam çıkarmama ve 1 ayda 5 kg kilo kaybı şikayetleri ile kliniğimize başvurdu. Özgeçmişinde 20 paket-yıl sigara anamnezi dışında özellik yoktu. Fizik muayenesinde; Sağda göğüs ekspansiyonu, vokal fremitus ve solunum sesleri azalmıştı. Laboratuvarında; BK: 15000, Eozinofil:%20, Sedimantasyon:103 mm, CRP:23 olması dışında patolojik bulgu yoktu. PA grafisinde sağ akciğer üst ve alt zonda daha belirgin olmak üzere sağ akciğerin tüm zonlarında dansite artışı ve volüm kaybı mevcuttu. Hastaya antibiyoterapi başlandı. Takiplerinde mevcut şikayetlerinde gerileme olan hastanın PA grafisinde regresyon olmaması üzerine hastaya bronkoskopi yapıldı. Bronkoskopisinde sağ akciğer üst lob apikal segment ve orta lobda daha belirgin olmak üzere tüm lob ve segmentlerde koyu renkli mukus tıkaçı mevcuttu. Mukus tıkaçları ısrarlı bronş lavajı ve aspirasyona rağmen açılmadı. Hasta Göğüs Cerrahi kliniğine konsulte edildi. Hastaya rijit bronkoskopi yapıldı ancak sağ akciğer orta lob ve üst lob apikal segmente girilemedi. Hastaya bronkoskopik kriyoterapi uygulandı. Sağ akciğer orta lob ve üst lob apikal segmentteki koyu mukus tıkaçları çıkarıldı. Bronkoskopi sonrasında plastik bronşit olarak kabul edilen hastanın takiplerinde çekilen PA grafilinde regresyon gözlemlendi (2,3). Hastanın steroid ve asetilsistein medikal tedavisine devam edilmektedir.

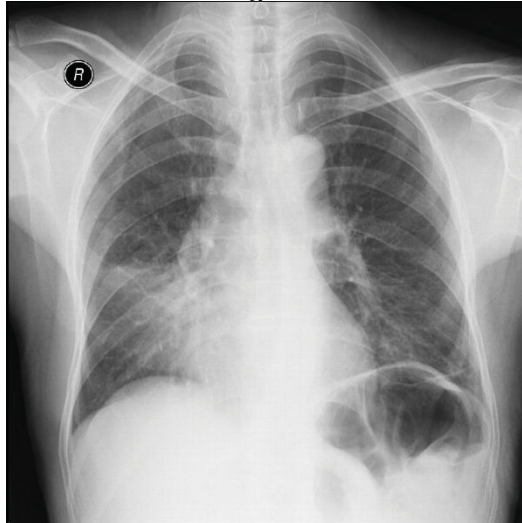
SONUÇ: Atelektazi ile gelen bir olguda plastik bronşit de düşünülmelidir. Kriyoterapi plastik bronşit tedavisinde bir alternatif olabilir.

Figür 1



Başvuru PA grafisi

Figür 2



Kriyoterapi sonrası

OLGU KONSEYİ

OK-01

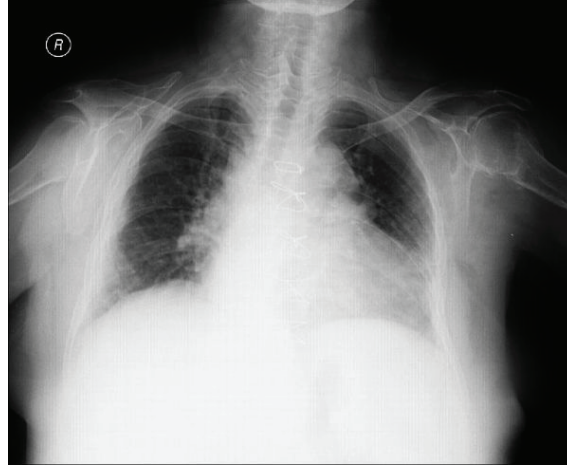
ÖKSÜRÜĞE BAĞLI KOT KIRIĞI

Levent Cem Mutlu¹, Gizem Kaplan¹, Arda Kayhan²¹Namık Kemal Üniversitesi Tıp Fakültesi, Göğüs Hastalıkları Ana Bilim Dalı, Tekirdağ²Namık Kemal Üniversitesi Tıp Fakültesi, Radyoloji Ana Bilim Dalı, Tekirdağ

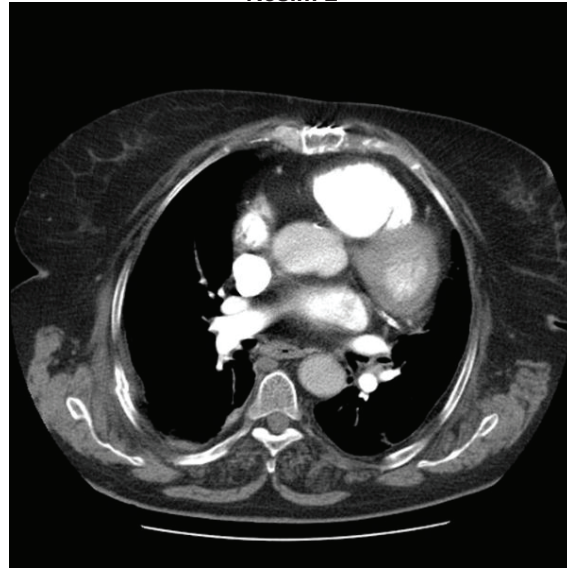
Öksürük, hastaların doktora başvurmasına neden olan en sık semptomlardan biridir. Amerika Birleşik Devletlerinde yapılan ulusal ankette hastaların en sık tıbbi çözüm aradıkları semptomun öksürük olduğu, doktor başvurusuna neden olan en sık ikinci semptomun yine öksürük olduğu görülmüştür. Özellikle uzun süren öksürük, ciddi bir hastalığın belirtisi olabileceği gibi pek çok sistemle ilişkili olabilen komplikasyonlara neden olabilmektedir. Polikliniğimize öksürük sonrası gelişen göğüs ağrısı şikayeti ile başvuran ve multiple kot kırığı tespit edilen olgu sunulmuştur.

76 yaşında kadın hasta öksürük, nefes darlığı, hırıltı ve göğüs ağrısı şikayetleri ile başvurdu. Yaklaşık 3 haftadır öksürük, nefes darlığında artma ve hırıltı solunumu olan hastanın 2 hafta önce şiddetli öksürük sonrası sağ yanda ağrı şikayeti başlamış. Acil servisine başvuran hasta yapılan tetkikler sonucu taburcu edilmiş. Göğüs ağrısı devam eden hasta polikliniğe başvurdu. Özgeçmişin de, astım, hipertansiyon, koroner arter hastalığı, kalp yetmezliği ve tip II DM mevcut. Sigara kullanım öyküsü olmayan hastanın fizik muayenesinde ateş: 36,7°C, nabız 88/dak, solunum sayısı 18/dak, arteryel kan basıncı 130/85 mmHg olarak tespit edildi. Solunum sistemi muayenesinde hafif skolyoz, oskültasyonda bilateral ronküsleri mevcut olan hastanın diğer sistem muayeneleri normal olarak değerlendirildi. Pulmoner emboliyi ekarte etmek için istenen d-dimer değerinin 0,823 µg/dl (referans aralığı 0 - 05µg/dl) olması üzerine çekilen Pulmoner Bilgisayarlı Tomografi (BT) anjiyografinde trombus lehine bulguya rastlanmazken görüntü alanına giren kemik yapılarında sağ 6,7 ve 9. Kostalarda fraktür hatları dikkati çekti. Nonsteroid anti inflamatuvar tedavi ile ağrısı hafifleyen hasta ayaktan takip edilmek üzere taburcu edildi.

Resim 1



Resim 2



OK-02

İLGİNÇ BİR ASTİM NEDENİ: VENLAFAKSİN

Tekin Yıldız

MedicalPark Bursa Hastanesi

Venlafaksin, son yıllarda sıkça kullanılan selektif serotonin - noradrenalin geri alım inhibitörü grubu antidepresandır. Venlafaksin kullanımının akciğerlerde çeşitli etkileri olduğuna dair bazı kanıtlar mevcuttur. 25 yaşında bayan hasta öksürük, balgam, hırıltılı solunum, nefes darlığı, çabuk yorulma şikâyetleriyle başvurdu. Hastanın şikâyetleri Temmuz 2012'de suisid amaçlı 18 adet Venegis (Venlafaksin HCl) 75 mg aldıktan sonra başlamış. Bu nedenle 5 gün Hastanede yatırılarak tedavi almış. Çok hızlı hareket ettiğinde nefes darlığı artıyormuş. Fizik muayenesinde her iki akciğerde ekspiryumda uzama ve yaygın ronküsler mevcuttu. Solunum fonksiyon testinde obstrüktif tip solunum fonksiyon bozukluğu saptandı. PA AC grafisinde bilateral havalanma fazlalığı bulguları saptandı. Venegis overdoza bağlı astım tanısı kondu. Hastaya inhaler steroid uzun etkili beta2 mimetik kombinasyonu ve lökotrien reseptör antagonisti tedavisi başlandı. İlaç tedavisi sonrasında hastanın şikâyetleri azaldı. Hastanın astımı halen ikili kombine tedavi ile kontrol altındadır. Astım hastalarında etyolojik nedenler araştırılırken, ilaç anamnezinin önemini vurgulama için olgu sunuldu.

OK-03

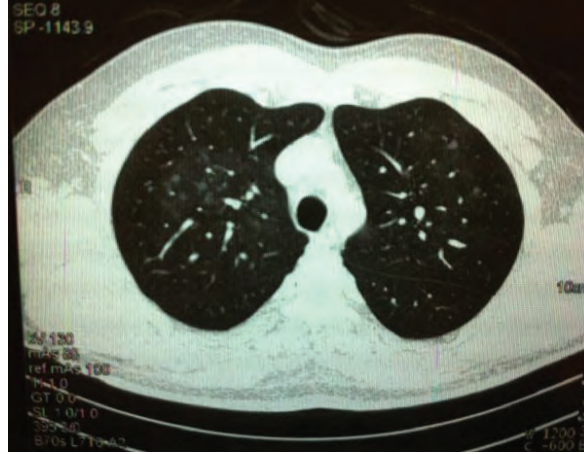ASTIM DEMEDEN ÖNCE... (SPREY AYAKKABI BOYASI İLE GELİŞEN HİPERSENSİTİVİTE PNÖMONİSİ)

Elif Özarı Yıldırım, İpek Özmen, Hamza Ogün, Haluk Celalettin Çalışır

Süreyyapaşa Göğüs Hastalıkları ve Göğüs Cerrahisi Eğitim ve Araştırma Hastanesi, İstanbul

Daha öncesine ait bilinen hastalık öyküsü olmayan 34 yaşındaki erkek hasta, son 1 haftadır gelişen nefes darlığı, hırıltılı solunum yakınması ile dış merkez başvurusunda astım tanısı konularak bronkodilatör tedavi düzenleniyor ancak yakınmalarının gerilememesi üzerine tarafımıza başvuruyor. Hastanın akciğer grafisinde düşük yoğunlukta nonhomojen infiltrasyon alanları izlenmekteydi. Hastaya çekilen yüksek rezolusyonlu akciğer tomografisinde dağınık buzlu cam alanları görüldü. Hastanın anamnezi detaylandırıldığında 1 hafta kadar önce sprej ayakkabı boyası ile boya yaptığı, boyama sonrası ilk gün öksürük, hırıltısı olduğu öğrenildi. Periferik kanda eosinofili, solunum fonksiyon testinde küçük havayolu obstrüksiyonu, karbonmonoksit difüzyon testinde DLCO: 98, bronkoalveolar lavajında lenfositik alveolit CD4/CD8 oranı 0.9 olan hastada hipersensitivite pnömonisi düşünüldü. Hastanın takiplerinde lezyonlarında dramatik düzelme gözlemlendi. Astım tanısı koymadan önce ayrıntılı anamnez alınmasının gerekliliği, kısa süreli bir maruziyet olmasına rağmen astım atağı dışında ayırıcı tanıda hipersensitivite pnömonisinin de düşünülmesi gerektiğini vurgulamak için bu vakayı sunduk.

HRCT kesiti



sprej boya



OK-04

BOERHAAVE SENDROMU

Atalay Şahin, Fatih Meteroglu, Ahmet Erbey, Ahmet Sızlanan, Serdar Monis
Dicle Üniversitesi, Tıp Fakültesi, Göğüs Cerrahisi, Diyarbakır

Zorlu bir öğürme ve kusma sonrası ortaya çıkan özefagusun tam kat yırtılması, mortalitesi yüksek nadir klinik bir durumdur. Boerhaave sendromu olarak da bilinen bu durum özofagus distalinde spontan gelişen perforasyonlara bağlıdır. Özofagus kusma ve öğürme benzeri reflekslere karşı serozası olmadığı için dayanıklı değildir. Spontan perforasyonlarının önemli bir kısmını oluşturan Boerhaave sendromu genellikle postemetik olarak karşımıza çıkmaktadır. Klinik bulgularının karışması ve nadir görülmesi spontan özofagus rüptürünün tanınmasını güçleştirmektedir. Tanıda ve dolayısıyla tedavisinde gecikme ölümcül komplikasyonların önlenmesi için elzemdir. Bu yazıda, kusma şikayeti ile acil servise gelen 78 yaşındaki erkek hastada geç tanı konulan Boerhaave sendromunu ve uyguladığımız cerrahi tedaviyi sunduk.

OK-05

DİFFÜZ PANBRONŞİOLİT:TÜRKİYE'DEN NADİR BİR OLGU

Eylem Sercan Özgür¹, Oğuz Köksel², Leyla Memiş³, Sibel Atış Naycı¹, Ahmet İlvan¹, Gamze Çavuşoğlu¹

¹Mersin Üniversitesi, Göğüs Hastalıkları Ana Bilim Dalı, Mersin

²Mersin Üniversitesi, Göğüs Cerrahisi Ana Bilim Dalı, Mersin

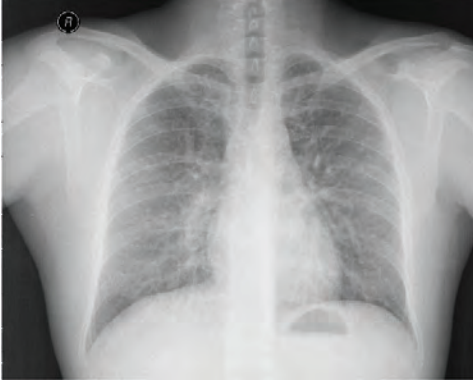³Gazi Üniversitesi, Patoloji Ana Bilim Dalı, Ankara

GİRİŞ: Diffüz panbronşiolit (DPB) Japonya başta olmak üzere Asya ülkelerinde sigara içmeyen erkek hastalarda görülen solunum yollarının progresif inflamatuvar bir hastalığıdır. Başlıca semptomları öksürük, pürülan balgam, nefes darlığı olup ortalama 40'lı yaşlarda başlar. En önemli 2 tanı yöntemi biyopsi ve HRCT'dir. Tedavisinde makrolid antibiyotiklerin kullanılması semptomların azalmasına ve sağkalım süresinin uzamasına katkı sağlamakla birlikte, kanıtlanmış bilinen kesin bir tedavisi yoktur. Hastalığın ilerlemesiyle solunum yetmezliği ve kor pulmonale meydana gelebilir. Tedavisiz hastalarda 10 yıllık sağkalım %33,2'dir.

OLGU: 30 yaşında nonsmoker erkek hasta, progresif nefes darlığı, öksürük ve balgam şikayetleriyle başvurdu. Fizik muayenesinde çomak parmak ve bilateral bazallerde inspiratuvar ince raller bulundu. HRCT'de her iki akciğerde özellikle üst ve orta kesimlerde perilenfatik yerleşim gösterdiği düşünülen ince nodüler-retiküler dansiteler gözlenmiş olup bu değişikliklerin perifissürel alanlarda da bulunduğu izlendi (Resim 2). Bronkoskopik tranbronşial biyopsi kronik inflamasyon ile uyumlu olarak sonuçlandı. Tanısal amaçlı VATS yapıldı. Biyopsi sonucu nonspesifik pnömoni, yabancı cisim reaksiyonu olarak raporlandı. Hastanın sorgulamasında hastalığa neden olacak bir etkene maruziyet saptanmadı. Ancak konsey kararı ile tedavi olarak 1 mg/kg/gün prednizolon başlandı. Altıncı ay tedavi değerlendirilmesinde yanıt olmaması ve klinik ve fonksiyonel kötüleşme nedeniyle akciğer biyopsi preparatlarının tekrar incelenmesine karar verildi. Yapılan patolojik inceleme sonucunda hastaya diffüz panbronşiolit tanısı kondu. 500 mg/ gün 3 ay ve idamesinde haftada 3 kez 500 mg 9 ay, toplam 12 ay boyunca azitromisin tedavisi planlandı. Tedavi başlangıcında solunum fonksiyon testi FVC:%43, FEV1:%37, FEV1/FVC:72; arteriyel kan gazı pH:7.45, pO2:51mmHg, pCO2:41mmHg idi. 3 aylık azitromisin tedavi sonrasında solunum fonksiyon testi değerleri FVC:%65, FEV1:%59, FEV1/FVC:77, arteriyel kan gazında ph: 7.45 pO2: 90 mmHg, pCO2:39 mmHg olarak saptandı. Hastada 3 aylık tedavi sonrasında klinik olarak belirgin iyileşme ve efor kapasitesinde belirgin düzelme izlendi. Azitromisin tedavisi 12 aya tamamlanarak kesildi.

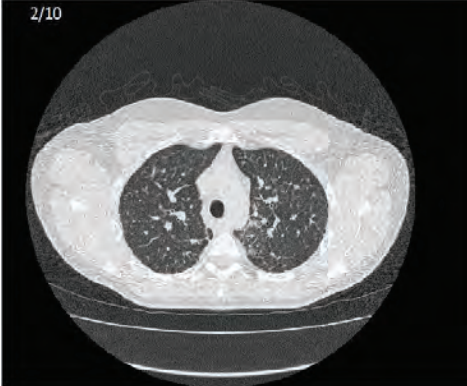
TARTIŞMA: Olgumuzda önce nonspesifik pnömoni, yabancı cisim reaksiyonu tanılarıyla sistemik steroid tedavisi başlanmış, ancak tedavi yanıtının olmaması ve progresyon saptanması üzerine biyopsi materyallerinin tekrar incelenmesi ile diffüz panbronşiolit tanısı konmuştur. Başlanan azitromisin tedavisi ile klinik ve fonksiyonel belirgin yanıt alınmış, hasta yaşam kalitesinde belirgin düzelme izlenmiştir. Ülkemizde nadir görülmekle birlikte özellikle sistemik steroid tedavisine yanıt alınamayan hastalarda ayırıcı tanılar arasında yer alması gerektiği düşünüldü.

Resim 1



Hastanın tedavi öncesi akciğer grafisi

Resim 2



Hastanın tedavi öncesi HRCT görüntüsü

OK-06

ÜLSERATİF KOLİTLİ BİR HASTADA MESALAMİN'E BAĞLI AKCİĞER HASARLANMASI

Sibel Boğa, Nagihan Durmuş Koçak, Sinem Güngör, Pınar Atagün Güney, Sibel Arınç, Umut Kasapoğlu, Feyyaz Kabadayı
Süreyyapaşa Göğüs Hastalıkları ve Göğüs Cerrahisi Eğitim ve Araştırma Hastanesi

İnflamatuvar barsak hastalığı (Ülseratif kolit, Crohn hastalığı), akciğeri de kapsayan barsak dışı organ tutulumlarıyla da seyredebileceği gibi, tedavide kullanılan sulfasalazin ve mesalamin de akciğerde ilaç reaksiyonlarına neden olabilmektedir. Bu yüzden bu ilaçlara bağlı akciğer hasarlanmasının tanısı zor olup, genellikle gizli kaldığı düşünülmektedir. Biz de, mesalamin'e bağlı olduğunu düşündüğümüz bir olguyu paylaşmayı amaçladık.

OLGU: 60 yaşında erkek hasta. Yaklaşık 3 ay önce ülseratif kolit (ÜK) tanısı konup mesalamin ve metil-prednizolon tedavisi başlanmış. 1,5 aydır giderek artan dispne, öksürük ve ateş yakınmaları olan hasta bronkodilatör tedaviden fayda görmemiş. Hastanemiz acil polikliniğine başvurduğunda, bilateral özellikle üst zonlarda yerleşimli infiltrasyonlar izlenmiş ve pnömoni ön tanısı ile yatırılmış. Fizik muayenede oda havasında oksijen satürasyonu (SO₂):%80, Ateş:38.8, solunum dakika sayısı:18, nabız dakika sayısı:120 idi. Oskültasyonda bilateral ralleri mevcuttu. Serum C-reaktif protein düzeyi:26.5, beyaz küre sayısı:13.500, ARB negatif, PPD negatif saptandı. Pnömoni ön tanısıyla seftriakson ve klaritromisin verilen hastanın kliniğinde düzelme olmadı. Toraks bilgisayarlı tomografide bilateral üst ve orta loblarda yer yer yamalı, genelde asiner, granüler yaygın infiltrasyonlar görüldü. Bronkoalveoler lavajda; lenfosit %27, nötrofil %15, makrofaj %54, eosinofil %4 bulundu. Enfeksiyon belirteçlerinin çok ön planda olmaması ve antibiyotik tedavisine yanıt alınamaması nedeniyle, akciğer dışı organ tutulumu da olmadığından, hastalığa bağlı akciğer tutulumundan ziyade, mesalamin'e bağlı bir hipersensitivite reaksiyonu olduğu düşünülerek ilaç kesildi. Takip eden 8 günde giderek durumu düzelen, SO₂ düzeyi %91'e çıkan ve akciğer grafisinde regresyon görülen hastanın, kanlı ishal ve karın ağrısı şikayetleri başlaması üzerine Gastroenteroloji konsültasyonu yapılarak, tedaviye yeniden metil-prednizolon 32 mg/gün eklendi. İki hafta sonra kontrolde akciğer lezyonlarının tamamen kaybolduğu gözlemlendi.

SONUÇ: Mesalamin alan bir hastada subakut-kronik semptomlar ve multilober infiltratlar veya solunum fonksiyon testi anormallikleri geliştiğinde ilaç reaksiyonu akla gelmelidir. İlacın kesilmesi ile genel durumun düzelmesi tanıda güçlü bir destek sağlamakta olup hastaların çoğu kortikosteroid eklenmesine gereksinim göstermezler.

OK-07

SOLİTER PULMONER NODÜL OLARAK ORTAYA ÇIKAN EOZİNOFİLİK GRANÜLOM OLGUSU

Banu Musaffa Salepci¹, Benan Çağlayan¹, Recep Demirhan², Şermin Kökten Çoban³, Hatice Eryiğit², Murat Ersin Çardak², Esmâ Doğan¹

¹Dr Lütfi Kırdar Kartal Eğitim ve Araştırma Hastanesi, Göğüs Hastalıkları Kliniği, İstanbul

²Dr Lütfi Kırdar Kartal Eğitim ve Araştırma Hastanesi, Göğüs Cerrahi Kliniği, İstanbul

³Dr Lütfi Kırdar Kartal Eğitim ve Araştırma Hastanesi, Patoloji Kliniği, İstanbul

GİRİŞ ve AMAÇ: Histiositozis X hastalığının alt gruplarından biri olan eozinofilik granülom, diğer adı ile Langerhans hücreli histiositoz, multisistem bir hastalık olarak ortaya çıktığı gibi tek organ tutulumu da gösterebilir. Pulmoner eozinofilik granülom, sigara ile ilişkili, en sık 20-40 yaşta ortaya çıkan, difüz interstisyel tutulumla karakterize bir hastalıktır. Son yıllarda kadın olgularda sigara içme oranının artması nedeni ile ortalama yaş daha yüksek bildirilmiştir. Radyolojik olarak küçük kist ve nodüllerle karakterize olmakla birlikte çok nadir soliter pulmoner nodül olarak ta ortaya çıkabilir. Nadir görülmesi nedeni ile soliter pulmoner nodül ile ortaya çıkan eozinofilik granülom olgusunu sunmayı amaçladık.

OLGU: Altmış yaşında kadın olgu, sigara içme öyküsü 60 paket/yıl ve aktif içici. Öksürük şikayeti ile polikliniğimize başvuran hastanın çekilen akciğer grafisinde sağ üst zonda düzensiz sınırlı opasite tespit edildi. Antibiyotik tedavisi başlanarak kontrole çağrıldı. Kontrol akciğer grafisinde değişiklik olmaması ve yoğun sigara içici olması nedeni ile toraks BT istendi. Toraks BT'de sağ üst lobda 15 mm çapında, spiküler uzantıları olan malign karakterde soliter pulmoner nodül tespit edildi. Yapılan bronkoskopide endobronşial lezyon görülmedi. Sağ üst lob lavaj sitolojisinde patolojik bulgu yoktu. Çekilen PET-CT'de nodülde F18-FDG tutulumu (SUDmax 5.5) tespit edildi. Başka hipermetabolik odak tespit edilmeyen olguya kliniğimizde toplanan onkoloji konseyinde torakotomi kararı alındı. Hastanemiz göğüs cerrahi kliniğinde yapılan torakotomide wedge rezeksiyon ile çıkarılan nodülün frozen sonucu granülom ile uyumlu gelince lobektomi yapılmadı. Postoperatif patoloji sonucu eozinofilik granülom olarak rapor edildi.

Sonuç: Yoğun sigara içicilerde radyolojik olarak malign karakterde soliter pulmoner nodül olan olgularda eozinofilik granülom da ön tanılar arasında akılda tutulmalıdır.

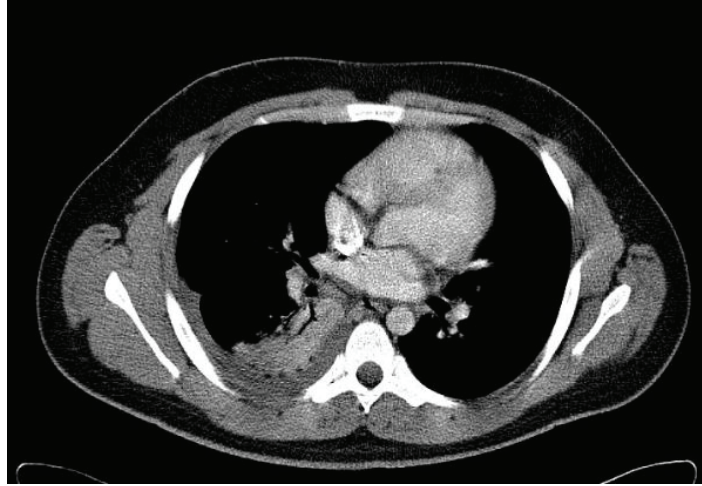OK-08

NON-LANGERHANS CELL HİSTİOSİTOZİS (ROSAİ DORFMAN HASTALIĞI): OLGU SUNUMU

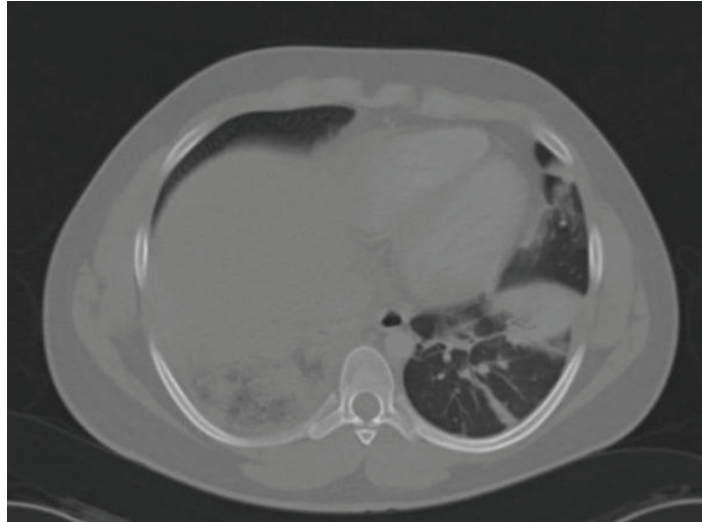
Aslıhan Banu Er¹, Duygu Özol¹, Bülent Bozkurt¹, Hacer Haltaş²¹Turgut Özal Üniversitesi, Göğüs Hastalıkları Ana Bilim Dalı, Ankara²Turgut Özal Üniversitesi, Patoloji Hastalıkları Ana Bilim Dalı, Ankara

Histiositozis denen hastalık grubu monosit, makrofaj veya dendritik hücre sistemine ait hücrelerin lokalize veya yaygın proliferasyonu ile karakterize nadir görülen bir grup hastalıktır. Non Langerhans histiyositozis, boyanma özelliklerine göre Langerhans hücrelerinden ayrılan histiyositlerin anormal çoğalması ile karakterizedir. Özellikle cilt tutulumu sık izlenmektedir. Ancak bazı tiplerinde ciddi organ yetmezliği yapabilmektedir. Vakaların %60'tan fazlası 16 yaş altındadır. Erkekler kızlardan 2 kat fazla etkilenmektedir. Genel anlamda prednisolon ve vinblastin tedavide kullanılan iki temel ilaçtır. Tedaviye başlangıç olarak alınan çabuk cevap hastalığın prognozunu iyigideceğini gösterir. Olgumuz; 16 yaşında erkekti. Bir aydır devam eden yüksek ateş, genel durum bozukluğu, ilerleyen nefes darlığı yakınması ile başka merkezde tetkik ve tedavi edilmekteyken, kliniğimize nakledildi. Hastanın bu süre içinde klaritromisin, ampicilin-sulbaktam kullandığı, yanıt alınamayınca imipenem, vankomisin, tişesiklin kombinasyonuna geçildiği ancak ateşlerinin devam ettiği öğrenildi. Fizik muayenesinde siyanotik, taşikardikti. Ateşi:38.8 derece saptandı. Solunum sayısı 23/dk, oskültasyonda sağ bazalde solunum sesleri azalmıştı. Çekilen akciğer grafisinde sağ sinüs künt, sağ bazalde ve sol parakardiyak bölgede infiltrasyonları mevcuttu. Çekilen toraks tomografisinde sağda plevral efüzyon ve sağda daha fazla olmak üzere bilateral konsolidasyon alanları mevcuttu. (Resim-1/2) Arter kan gazında PO₂:47mmHg, PCO₂:38mmHg SO₂:%86 saptandı. Hastanın akut hipoksemik solunum yetmezliği olması üzerine 0.75mg/kg steroid başlanması planlandı. Hastaya torasentez ve bronkoskopi uygulandı. Alınan sıvıların incelemesinde CD68 ve CD14 pozitif boyanan S100 yaygın zemin boyanmasında yaygın histiyositler izlendi. Bronş aspirasyonunda benzer özellikte CD1a negatif histiyositler saptandı. Steroid tedavisin ilk 24 saatinde ateşleri düştü ve klinik bulguları hızla düzelmeye başladı. Steroid tedavisinin 10. gününde çekilen akciğer grafisinde konsolidasyon ve infiltrasyonların kaybolduğu saptandı. Çok nadir saptanan bir histiyositozis örneği olarak olgumuz literatür bulguları eşliğinde tartışılacaktır.

Resim-1



Resim-2



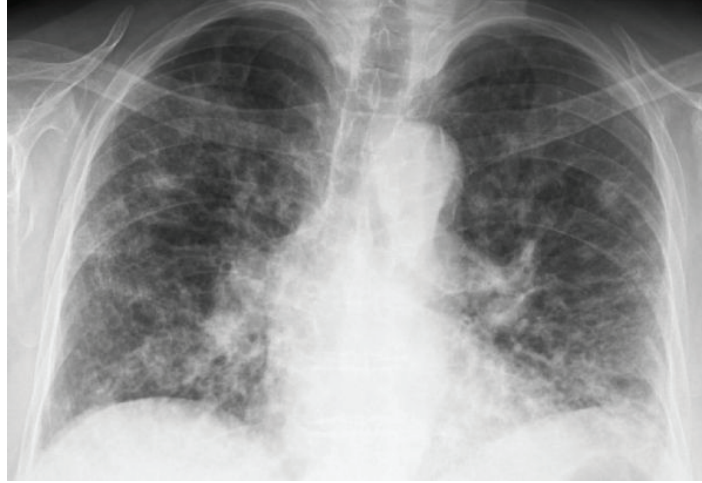OK-09

IPF ÖN TANILI SARKOİDOZ OLGUSU

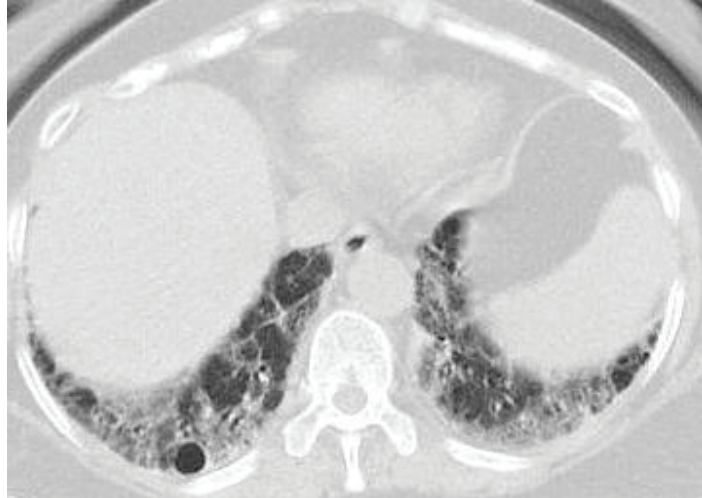
Nesrin Baygın, Tuncer Özkısa, Deniz Doğan, Ömer Deniz, Hayati Bilgiç
Gülhane Askeri Tıp Akademisi, Göğüs Hastalıkları AD

IPF genellikle klinik bulgulara ek olarak radyolojik görüntülerin özellikleri ile tanı konulan hızlı seyirli bir tablodur. Klinik pratikte tipik radyolojik bulgulara sahip olan hastalara çoğu zaman patolojik örneklemeye yapılmamaktadır. Ancak seyri ve tedavi yaklaşımındaki farklılıkları açısından IPF'nin diğer interstisyel akciğer hastalıklarından ayırıcı tanısının çok iyi yapılması gerekmekte olup zaten esas olarak IPF tanısının diğer tanılarının kesin olarak dışlanması esasına dayalı olduğu bilinmektedir. Bu konuyla ilgili olarak klinik tablo ve radyolojik görünümü ile IPF'yi düşündüren bir sarkoidoz olgusunu paylaşmak istedik. Son günlerde giderek artan eforla nefes darlığı şikayeti olan 66 yaşında bayan olgu kendisine planlanan operasyon öncesi olası post-operatif pulmoner komplikasyonlar yönünden değerlendirilmek üzere tarafımıza konsülte edildi. Olgunun gelişinde vital bulgularında oda havasında oksijen saturasyonu %90 olup diğer bulguları normal sınırlarda idi. Solunum sistemi muayenesinde her iki hemitoraks kaidelerde velcro ralleri öskülte edilmekteydi. Akciğer grafiğinde her iki akciğerde orta ve alt zonlarda daha yoğun retikülo-nodüler dansite artışı alanları izlenmekteydi (Resim 1). Çekilen YRBT (yüksek rezolüsyonlu toraks BT incelemesi) tetkikinde her iki akciğer parankiminde özellikle alt loblarda intralobüler ve interlobüler septal kalınlaşmalar ile yer yer bal peteği akciğer görünümü, arayüz bulgusu ve traksiyon bronşiektazik değişiklikler izlendi. Bu görünüm UIP paterni ile uyumlu olup öncelikli olarak IPF'yi düşündürmekte idi. Olgunun yaşı, fizik muayene bulguları ve akciğer parankim bulguları IPF ile uyumlu olmakla birlikte olası diğer interstisyel akciğer hastalıklarının ekarte edilmesi için FOB işlemi ve Romatoloji konsültasyonu planlandı. Yapılan transbronşiyal parankim biyopsinin histopatolojik sonucunda biyopsi örneğinde subepitelyal alanda multinükleer dev hücre topluluğu ve bu dev hücre sitoplazmalarında polarize ışığı çift kırmayan, bazofilik boyanan cisimcikler ("Schaumann Body") izlendi. Olgu sarkoidoz tanısı ile takibe alındı. Biz bu olgu sunumu ile IPF ön tanısı olan olgularda FOB işleminin önemini bir kez daha vurgulamak istedik.

Resim 1



Resim 2



OK-10

GEBELİK İLE BİRLİKDE HİPERSENSİTİVİTE PNÖNOMİ OLGUSU

Talat Kılıç¹, Gazi Gülbaş¹, Hilal Ermiş¹, Saltuğ Buğra¹, Ünal Akel¹, Ömer Kaya¹, Hilal Şahin³, Süleyman Savaş Hacievliyagil¹, Yasemin Ayfer Ersoy², Nurcan Kırıcı Biber¹, Zeynep Ayfer Aytemur¹

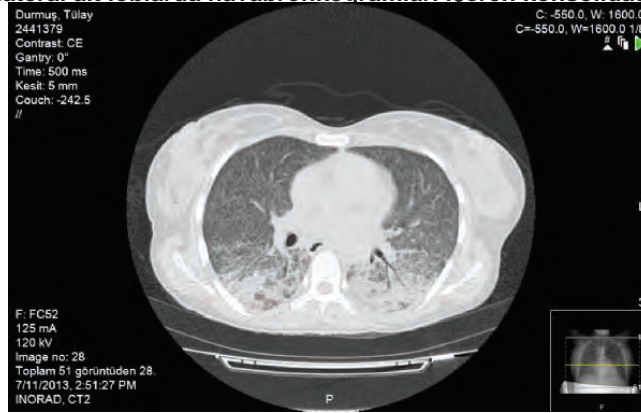
¹İnönü Üniversitesi, Göğüs Hastalıkları Anabilim Dalı, Malatya

²İnönü Üniversitesi, Enfeksiyon Hastalıkları Anabilim Dalı

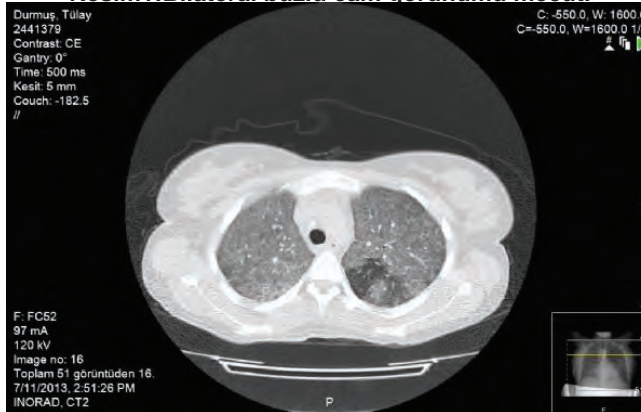³İnönü Üniversitesi, Tıp Fköltesi, Intern dr, Malatya

Hipersensitivite pnömonisi(HP), fungal, bakteriyel ve hayvansal protein kaynaklı organik tozların veya reaktif kimyasalların tekrarlayan inhalasyonları sonunda oluşan IgE aracı olmayan bir hipersensitivite reaksiyonudur. Etyolojide birçok ajan saptanmış olmakla birlikte, en sık rastlananlar çiftçi akciğerinin nedeni olan thermophilic actinomycete'ler ve kuş besleyicilerin akciğerine yol açan kuş proteinleridir. HP geleneksel olarak akut, subakut ve kronik fazlarda karşımıza çıkabilir. Akut dönem antijenle karşılaşmadan 4-8 saat sonra ortaya çıkan ateş, titreme, dispne, miyalji, öksürük ve rallerle karakterizedir. Bunlar herhangi spesifik tedavi olmaksızın 24 saatte geçer. Subakut ve kronik fazda yavaş gelişen progresif dispne, yorgunluk, hafif ateş, kilo kaybı, kronik öksürük ve raller mevcuttur. Olgumuz, 28 yaşında, bilinen hiçbir hastalığı olmayan 14 haftalık gebe idi. Hastanemize başvurmadan 3 hafta önce öksürük, ateş, nefes darlığı şikayetiyle başvurduğu sağlık kuruluşunda nonspesifik antibiyotik başlanmış. Bir haftalık tedaviye rağmen, şikayetlerinin sürmesi üzerine hasta merkezimiz intaniye kliniğine ateş(37.9 OC) etyolojisi araştırılmak üzere yatırılmış. Muayenesinde bilateral ralleri duyulması üzerine PA grafisi önerilmiş ancak hasta kabul etmemiş. Yatışından itibaren hastaya seftriakson 1 gr 2x1(i.v) başlanmış. Üç günlük seftriakson tedavisine rağmen, hastanın 38 OC'e varan ateşleri devam etmesi üzerine azitromisin 500 mg tb 1x1 eklenmiş. Bu arada hastanın başta olan nefes darlığında belirgin artış olması ve hipoksinin gelişmesi(po2:59mmHg, Spo2:%90)üzerine, pulmoner tromboemboli şüphesi ile DMAH(clexan 0.6 2x1) başlanmış.Yapılan alt ekstemite dopleri normal olarak değerlendirildi. Hastanın hipoksisinin derinleşmesi(po2:55,spo2:%87),ateşinin devam etmesi ve hipotansiyon(80/60) gelişmesi üzerine hasta yoğun bakıma alındı ve daha önce intaniye tarafından başlanmış olan(3 günlük seftriakson tedavisine cevap alınmaması üzerine) meropenem 3x1 gr(iv)+linezolid 2x600mg(iv) tedavisine devam edildi. Bu arada hastanın genel durumunun kötüleşmesi üzerine hasta yakınlarının onayı alınarak çekilen dinamik toraks tomografisinde bilateral yaygın bozlu cam görünümü ve bilateral alt loblarda havabronkogramları içeren konsolidasyon izlendi(Resim1-2). Geniş spektrumlu antibiyotik tedavisine rağmen, ateşinin devam etmesi ve alınan kültürlerinde üremenin olmaması üzerine olası enfeksiyon dışı nedenlere yönelik anemnez derinleştirildi. Alınan ayrıntılı anemneze göre hasta, şikayetleri başlamadan önce yaklaşık 2 hafta süre ile papağan bulunan bir evde kaldığı öğrenildi. Anemnez, klinik ve radyolojik bulgular eşliğinde hasta HP olarak değerlendirilip, 1 mg/kg prednizolon başlandı. Başlanmış olan prednizolon tedavisine 24-48 saat içinde dramatik cevap alındı. Hastanın hipoksisi düzeldi,ateşi düştü ve bilateral ralleri kayboldu. Ayrıntılı anemnezin önemini vurgulamak için olgumuzu yayınlamayı uygun gördük.

Resim 1: Bilateral alt loblarda havabronkogramları içeren konsolidasyon mevcut.



Resim1: Bilateral buzlu cam görünümü mevcut.



OK-11**TNF-ALFA BLOKÖRÜNE BAĞLI NADİR BİR YAN ETKİ: ADALİMUMAB İLE AKUT PLÖROPERİKARDİT**

Hakan Özkan¹, Ahmet Seşkin Çetinkaya¹, Tekin Yıldız², Tahsin Bozat¹

¹MedicalPark Bursa Hastanesi Kardiyoloji Servisi, Bursa

²MedicalPark Bursa Hastanesi Göğüs Hastalıkları Servisi, Bursa

Tümör nekroze edici faktör alfa antagonizması romatoid artrit, psöriyatik artrit, vaskülit, ankilozan spondilit hastalarında önemli bir tedavi stratejisidir. Adalimumab iyi bilinen tümör nekroze edici faktör-alfa bloke edici ajandır. Adalimumab ile tedavi edilen hastalarda çeşitli yan etkiler bildirilmiştir. Kardiyak ve pulmoner yan etkiler nadirdir. Sadece birkaç kardiyak ve pulmoner yan etki bildirilmiştir. Altı aydır psöriyatik artrit nedeniyle adalimumab ile tedavi edilen altmış bir yaşında erkek tipik plöro-perikardit ile başvurdu. Akciğer grafisi ve Ekokardiyograide önemli oranda perikardiyal ve bilateral plevral effüzyon saptandı. Diğer etyolojik nedenler dışlandıktan sonra; Adalimumab tedavisi kesilip hastaya günlük 1200 mg İbuprofen başlandı. 3 hafta sonra yapılan kontrol akciğer grafisi ve Ekokardiyografide plevral ve perikardiyal sıvılarda tam rezolüsyon gözlemlendi. Adalimumab ile tedavi edilen hastalarda akut perikardit ve plevral effüzyon gelişebileceği göz önüne alınmalıdır.

OK-12

BÖBREK TRANSPLANT HASTASINDA BASİLLER ANJİOMATOZİS VE PLEVRAL EFÜZYON

Zeliha Arslan Ulukan, Sadiye Keskin, Sevim Kuşluççek, Abdullah As, Muzaffer Sarıyar
Özel Medicana International İstanbul Hastanesi

GİRİŞ: Basiller anjiomatozis (BA), immün düşkün hastalarda, cilt lezyonu olarak dikkati çekmiş ancak sindirim ve solunum sistemi mukozalarında da görülebilen vasküler proliferatif bir lezyondur. Bu lezyonlara Bartonella cinsinden, Bartonella henselae ve Bartonella quintana adlı bakterilerin neden olduğu bildirilmiştir.

Böbrek transplant operasyonu sonrası immünsupresiv tedavi altında iken göğüs ağrısı –ateş- ciltte döküntü nedeni ile başvuran hastadaki basiller anjiomatozis sunulacaktır

OLGU SUNUMU: Otuz yaşında erkek hasta 6 ay önce canlı donörden böbrek transplant operasyonu geçirmiştir.

Transplant nedeni ile immünsupresif kullanmakta. Göğüs ağrısı- ateş – ciltte döküntüler nedeni ile başvurdu. Plevral effüzyon – pnömoni ön tanısı ile istenen toraks bt tetkikinde solda ince rim tarzında minimal plevrall effüzyon tespit edildi. Hastanın mevcut cilt döküntülerinin yoğunluğu ve immünsupresif tedavialması dolayısıyla Kaposi sarkomu ön tanısı ile dermatoloji muayenesi istendi. Lezyonlardan biyopsialındı. Hastanın kliniği ve bulguları ile basiller anjiomatozis olabileceği düşünülüp uygun antibiyoterapi başlanmasını takiben lezyonlarda ve plevrall effüzyonda gerileme gözlemlendi.

TARTIŞMA: Basiller anjiomatozis, ilk kez Stoler tarafından kazanılmış immün yetmezlik sendromu olan hastalarda fark edilmiş proliferatif vasküler lezyonlarla karakterize bir rahatsızlıktır. Bartonella türleri, ciltte proliferasyon yapan tek bakteri grubu olarak bildirilmiştir. Kediler bu bakteri türlerinin doğal rezervuarlarıdır ve BA'li hastaların bir kısmında kedi teması bu rahatsızlığın nedeni olabilir. Basiller anjiomatozis'in, sağlıklı bireylerde de görülebildiğine dair az sayıda yayın vardır; daha çok, çeşitli nedenlerle immün sistemi baskılanmış kişilerde özellikle de HIV pozitif hastalarda görülür. Lezyonlar, pyojenik granuloma ya da Kaposi sarkoma benzer nodül yada papüller şeklinde farklı klinik görünümlere sahip olabilirler. Bu lezyonun göğüs hastalıkları açısından önemi, klinik olarak Kaposi sarkomu ile karıştırılabilmesidir. Basiller anjiomatozis tedavisinde 4 haftalık oral Eritromisin veya Tetrasiklin kullanımı yeterlidir. Kaposi sarkomu tedavisinde ise immünsupresif tedavi azaltılır kemo ve/veya radyoterapi kullanılır. Histopatolojik olarak BA de endotel hücreleri büyük, poligonal şekilli olduğu bildirilmiştir. Ayrıca nötrofil, lökostatik debris varlığı, iğsi hücrelerle garip şekilli damar kanallarının olmaması bu lezyonu histopatolojik olarak Kaposi sarkomundan ayıran histopatolojik görünümlerdir.

SONUÇ: Özellikle multipl yerleşimli vasküler proliferatif lezyonlarda hastanın hikayesi de göz önüne alınarak ayırıcı tanıda Basiller anjiomatozis akılda bulundurulmalıdır

OK-13

AMPIYEM NEDENİ İLE DEKORTİKASYON YAPILAN HASTADA CERRAHİ ZEMİNDE GELİŞEN LENFOMA OLGUSU: OLGU SUNUMU

Bayram Metin¹, Yavuz Selim İntepe², Sevinç Şahin³, Eylem Yıldırım², Halil İbrahim Serin⁴, Eşef Bolat⁵

¹Bozok Üniversitesi, Tıp Fakültesi, Göğüs Cerrahi Ana Bilim Dalı, Yozgat

²Bozok Üniversitesi, Tıp Fakültesi, Göğüs Hastalıkları Ana Bilim Dalı, Yozgat

³Bozok Üniversitesi, Tıp Fakültesi, Patoloji Ana Bilim Dalı, Yozgat

⁴Bozok Üniversitesi, Tıp Fakültesi, Radyoloji Ana Bilim Dalı, Yozgat

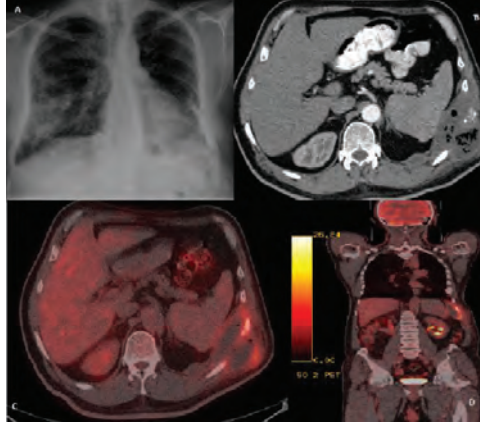
⁵Bozok Üniversitesi, Tıp Fakültesi, Anestezi ve Reanimasyon Ana Bilim Dalı, Yozgat

GİRİŞ: Torasik bölge tümörlerinin %5'ini oluşturan göğüs duvarı tümörleri selim ve habis birçok etyolojiyi içerdiğinden klinisyen için doğru teşhis ve tedavinin belirlenmesi oldukça önemlidir. Göğüs duvarı tümörleri primer tümörler, komşu organ tümörlerinin yerel invazyonu, metastatik lezyonlar ve nonneoplastik patolojiler şeklinde sınıflandırılabilir. Primer göğüs duvarı tümörlerinin ise %2 den az bir kısmını lenfomalar oluşturur. Literatürde sınırlı sayıda plevra, kosta ve sternum kaynaklı primer malign lenfoma tanılı olgu bildirilmiştir. Cerrahi skar zemininde gelişen lenfoma olgusuna literatürde pek rastlanmadığı için sunmayı amaçladık.

OLGU: 63 yaşında erkek hastaya 2 yıl önce ampiyem nedeni ile ampiyemektomi ve dekortikasyon ameliyatı yapılmış. Patoloji sonucunda herhangi bir malignite bulgusuna rastlanılmamış. Yaklaşık 2 ay önce diren yerinde ağrı ve şişlik meydana gelmeye başlayan hastanın yüzeysel doku USG' sinde sol göğüs duvarında 88 x 53 mm boyutlarında kistik alanlar içeren kronik hematoma olabileceği düşünülen solid yumuşak doku lezyonu izlenmiştir. Tomografide ise sol hemitoraks inferiorunda yaklaşık 10 x 7,5 cm boyutlarında kotu destrükte eden, intratorasik ve subkutan alana uzanım gösteren ve torakal kas yapılarını infiltrate eden lobule solid kitle lezyonu izlenmiştir. Turkuat biyopsi patoloji sonucu küçük yuvarlak hücre komponenti olan tümör olarak geldi. Yapılan PET BT incelemesinde lezyon bölgesinde ortalama SUVMax; 5.5'lik bir tutulum mevcuttu. Bunun üzerine hasta operasyona alındı. Operasyonda hastaya sol 7. Kostadan itibaren 12. kostaya kadar anblok rezeksiyon yapıldı. Daha sonra kitlenin dalağa komşuluğu nedeni ile genel cerrahi ekibinde vakaya dahil olması ile dalağa koter yardımı ile wedge şeklinde parsiyel rezeksiyon yapıldı. Diyafragmanın kitle tarafından tutulan kesimi rezeke edildi. Komşu akciğer dokusu wedge rezeksiyonla çıkarıldı. Toraks duvarı ve diyafragmadaki doku defekti alanı komposit mesh kullanılarak rekonstrükte edildi. Postoperatif patoloji sonucu diffüz büyük B hücreli lenfoma (DBBHL) olarak değerlendirilen hastanın sınır biyopsileri negatifti. Hasta daha sonra hematoloji kliniğine yönlendirildi.

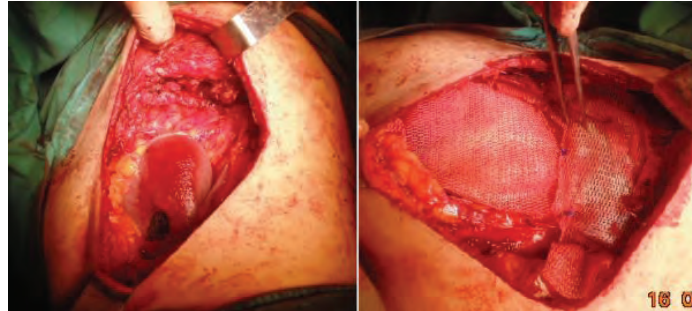
SONUÇ: Sonuç olarak, skar zemininde gelişen göğüs duvarı lenfoması oldukça nadirdir. Histopatolojik teşhis ve doğru evreleme tedavi ve prognozda önemlidir. Lenfomalarda esas tedavi şekli KT +/- RT olsada, bizim olgumuzda olduğu gibi izole göğüs duvarı tutulumu olup malignite tanısı ile operasyona girilen, tamamı çıkartılan ve ameliyat sonrası patolojik değerlendirmede lenfoma tanısı alan olgularda adjuvan KT'nin de tedaviye eklenmesinde düşünülebilir.

Resim 1



A. Direkt grafide sol8. kostada fraktür imajı B. Toraks CT'de sol göğüs duvarında içinde nekroz alanları ve kemik destrüksiyonu içeren kitle lezyon C ve D. Pet BT'de sol göğüs duvarında SUVmax 5.5 olan kitle lezyon

Resim 2.



Operasyon görüntüleri

OK-14

PLEVRAL PARAZİTER EFÜZYON: OLGU SUNUMU

Umut Sabri Kasapoğlu¹, Çağatay Tezel², Sibel Arınç¹, Armağan Hazar¹, Erdal Polat³

¹Süreyyapaşa Göğüs Hastalıkları ve Göğüs Cerrahisi Eğitim Ve Araştırma Hastanesi, Göğüs Hastalıkları Kliniği, İstanbul

²Süreyyapaşa Göğüs Hastalıkları ve Göğüs Cerrahisi Eğitim Ve Araştırma Hastanesi, Göğüs Cerrahisi Kliniği, İstanbul

³Kartal Koşuyolu Yüksek İhtisas Eğitim Ve Araştırma Hastanesi, Gastroenteroloji Cerrahi Kliniği, İstanbul

GİRİŞ-AMAÇ: Plevral boşlukta enfeksiyonlar sıklıkla paraprnömonik effüzyon ve ampiyem şeklinde görülmektedir. En sık saptanan etken mycobacterium tüberkülozis. Nadiren de olsa fungal, paraziter ve viral ajanlar da plevral boşlukta enfeksiyona neden olabilir. Bizler de kliniğimizde tanı koyduğumuz bir olguyu sizlere sunmayı amaçladık.

OLGU: 61 yaşında bayan hasta kilo kaybı, halsizlik-iştahsızlık, nefes darlığı ve sağ göğüs ağrısı ile başvurduğu merkezde çekilen akciğer grafisinde sağda masif efüzyon saptanması üzerine kliniğimize sevk edildi. Özgeçmişinde Fe eksikliği nedeni ile tedavi almaktaydı. Olgunun çekilen toraks BT sinde sağ akciğerde masif efüzyon ve pasif atelektazi ve karaciğerde kistik, düzgün sınırlı lezyon olduğu görüldü. Hastaya tanı-terapotik amaçlı torasentez yapıldı. Olgunun kist hidatik İHA sonucu negatif olarak raporlandı. Torasentez mayisi siyah-yeşil görünümde olan olgunun plevral efüzyonu eksüdatif özellikte olup, plevral mayide LDH:1640 glukoz:1 olarak saptandı. Hastanın plevral mayi kültüründe üreme olmadı. Torasentez mayisi direk mikroskopisinde amip trofozoitleri görülen olguya metronidazol tedavisi başlandı. Olgunun plevral mayisi ampiyem ile uyumlu olması üzerine hastaya göğüs cerrahisi kliniği tarafından tüp torakostomi uygulandı. Kontrol akciğer grafilerinde sıvıda regresyon olan hastanın tüp torakostomisi sonlandırıldı. Metronidazol tedavisi tamamlanan hastanın çekilen batın usg sinde karaciğerdeki lezyonun boyutlarında değişiklik olmaması üzerine olgu gastroenteroloji cerrahisi kliniği ile konsülte edilerek karaciğerdeki lezyon için diagnostik laparotomi uygulanan hastanın patolojisi kist hidatik olarak raporlandı. Olguya post operatif 3 ay süre ile albendazol tedavi verildi. Sekizinci ayda çekilen toraks BT sinde tama yakın regresyon olduğu görülen hasta halen takip edilmektedir.

SONUÇ: Plevral efüzyonlu olgularda paraziter enfeksiyonlarda akılda tutulmalıdır.

Olgunun Laboratuvar Bulguları

	PLEVRAL MAYİ	SERUM
GLUKOZ	1	105
PROTEİN	5.1	5.5
ALBUMİN	0.4	1.3
LDH	1640	219
ADA	21.8	

Olgunun Laboratuvar Bulguları

	TEDAVİ ÖNCESİ	TEDAVİ SONRASI
WBC	15.500	4.920
HGB	7.3	13.4
PLT	629.000	253.000
SEDİMENTASYON	>140	29
CRP	336	3.16

OK-15

PAGET VON SCHROETTER SENDROM'LU BİR MALİGN MEZOTELYOMA OLGUSUGülfem Yıldırım¹, Baykal Tülek¹, Ali Sami Kıvrak², Fikret Kanat¹, Mecit Süerdem¹¹SELÇUK ÜNİVERSİTESİ,GÖĞÜS HASTALIKLARI ANA BİLİM DALI,KONYA²SELÇUK ÜNİVERSİTESİ,RADYOLOJİ ANA BİLİM DALI,KONYA

GİRİŞ: Paget-von Schroetter Sendromu (PVSS) subklaviyen venin spontan trombozu olup; tüm venöz trombozların %0.5-1'ini oluşturur. Biz de kliniğimizde şilotoraks gelişen PVSS tanılı bir vakayı takdim edeceğiz.

OLGU: 51 yaşında erkek hasta plevral efüzyon tetkik amacıyla kliniğimize yatırıldı. Hastanın 3 aydır dispne şikayeti mevcut olup, aynı zamanda sol kolda şişlik ve eforla ağrı şikayeti vardı. Fizik muayenede; genel durumu iyi, bilinci açık, vital bulguları normaldi. Solunum sistemi muayenesinde sol hemitoraks solunuma katılım azalmış olup oskültasyonda sol akciğer orta ve alt alanlarda solunum sesleri azalmıştı. Sol boyun ve kolda yaygın ödem mevcuttu. PA akciğer grafisinde sol hemitoraksta masif plevral efüzyon mevcut hastanın Toraks BT ile değerlendirilmesi sonucu, sol hemitoraksta masif plevral sıvı, sol akciğer alt lob ve lingulada kompresyon atelektazisi,sol subklavian ven ve innominant vende tromboze görünüm, sol subklavian alanda lenf bezleri ve supradiafragmatik plevra yüzeyinde nodülerite artışı izlendi. Üst ekstremitte venöz doppler USG yapılarak trombüs doğrulandı. Plevral efüzyon etyolojisi yönünden yapılan torasentez sonucu şilotoraks olan ve fiberoptik bronkoskopi(FOB) incelemesi normal olan hastaya Göğüs Cerrahisi kliniği tarafından torakoskopik lenf nodu eksizyonu ve multipl plevra biyopsi örnekleme yapıldı. Plevra biyopsi sonuçları malign mezotelyoma olarak değerlendirildi. Üst ekstremitte venlerinde trombüs izlenen hastaya, malign mezotelyoma ve PVSS tanısıyla bronkodilatör ve antikoagulan tedavisi verildi. Tüp torakostomi takibinin yapılması amacıyla Göğüs Cerrahisi kliniğine devredildi. Hasta yatışının 25. gününde solunum yetmezliği nedeniyle kaybedildi.

TARTIŞMA: Aksiller-subklavyan ven trombozu primer ve sekonder olmak üzere iki grupta incelenebilir. Sekonder trombozun en sık nedenleri; damar içi kateterleri veya tümöre bağlı venöz basıdır. Olgumuzda olduğu gibi malign mezotelyomalı hastalarda üst ekstremitede trombüs birlikteliği daha önce bir kez bildirilmiştir. Bu nedenle plevral efüzyonlu hastalarda olası malignite ihtimaliyle beraber trombüs gelişimi göz önünde bulundurulmalıdır.

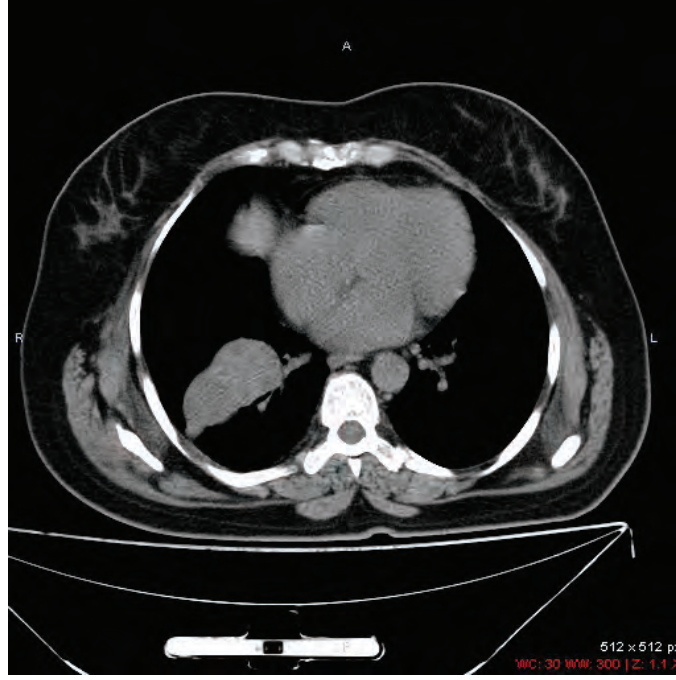
OK-16

MUKOEPİDERMOİD KARSİNOM VE BRONKOJENİK KİST BİRLİKTELİĞİ


Funda Cansun Yakut, Ahmet Üçvet, Soner Gürsoy, Esra Yamansavcı Şirzai, Banu Yoldaş, Tarık Yağcı
İzmir Suat Seren Göğüs Hastalıkları ve Cerrahisi Eğitim Araştırma Hastanesi; 1. Göğüs Cerrahisi Kliniği

Malignite potansiyeli taşıma riski, akciğerin gelişimsel nedenli kistik lezyonlarının cerrahi endikasyonları arasında yer alan ancak sık da izlenmeyen bir antitedir. Nefes darlığı nedeniyle takip ve tedavisi yapılırken sağda major fissür yerleşimli, yer yer kalsifik odaklar içeren lezyon saptanan elli bir yaşındaki kadın hasta cerrahi girişim açısından değerlendirildi. Preoperatif incelemeleri sonrasında, benign akciğer patolojisi düşünülen hastaya operasyon planlandı. İntraoperatif olarak lezyonun alt lob bronş başlangıcına yerleşmiş, kistik ve solid komponentlerden oluştuğu, kistik komponentin sarı jelatinöz sıvı içerdiği saptandı. Alınan örneklerin "Frozen section" incelemesi "bronkojenik kist ve benign bir akciğer tümörü" olarak bildirilmesi üzerine hastaya sağ alt lobektomi uygulandı. Postoperatif histopatolojik inceleme sonucu, "Bronkojenik kist zemininde gelişmiş mukoepidermoid karsinom" olarak raporlandı. Takibinin 3. ayında beyinde kitle saptanan ve radyoterapi alan hasta halen takibinin 28. ayındadır. Gelişimsel akciğer lezyonlarının malignite potansiyeli taşımaları nedeni ile rezektif cerrahi adayı oldukları göstermesi açısından olgu sunulmuş ve literatürün gözden geçirilmiştir.

Resim 1



Resim 2



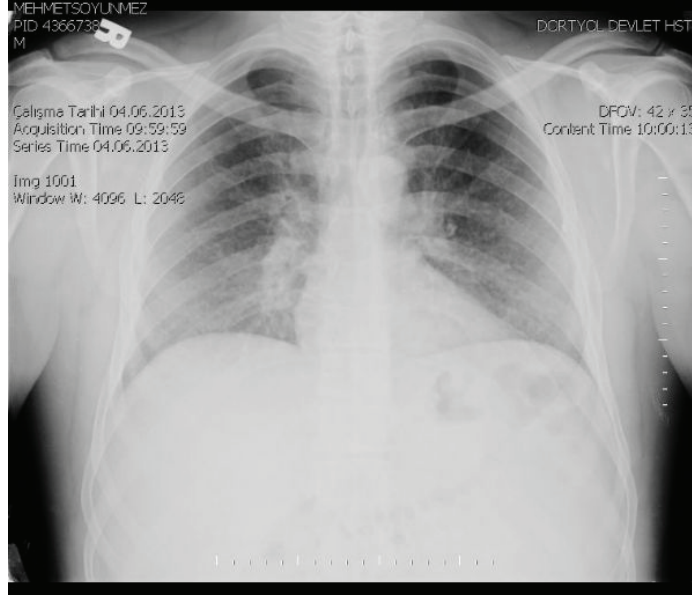
OK-18

KAYNAKÇI AKCİĞERİ

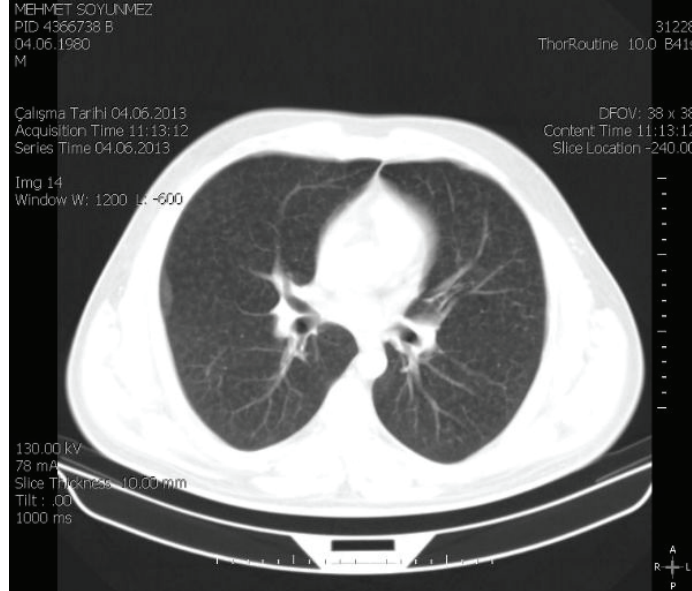
Zulal Özbolat¹, Levent Özdemir¹, Burcu Özdemir², Gökhan Büyükbayram¹¹Dörtüyl Devlet Hastanesi, Göğüs Hastalıkları, Hatay²İskenderun Devlet Hastanesi, Göğüs Hastalıkları, Hatay

Otuziki yaşında erkek hasta, öksürük, hırıltı, nefes darlığı ile başvurdu. 15paket/yıl sigara içimi mevcuttu. Hastanın sorgusunda 10 yıldır 8 saat/gün kaynakçılık yaptığı öğrenildi. Fizik muayenesinde bilateral tüm zonlarda ekspiratuvar ronküsleri mevcuttu. Çekilen akciğer grafisinde noduler infiltratif alanlar, toraks tomografisinde bilateral tüm akciğerde noduler paternde infiltrasyon saptandı. Rutin laboratuvar tetkiklerinde özellik saptanmadı. Solunum fonksiyon testinde FVC:2.80 %73, FEV1: 2.62 %80 reversiblite pozitif idi. Hastaya 2 ay iş ortamından uzaklaşması için rapor verildi. İş ortamından uzaklaştıktan sonra hastanın şikayet ve bulgularının gerilediği gözlemlendi.

Resim 1



Resim 2



OK-19

SİLİKOZİS TANISIYLA YAPILAN TEK TARAFLI AKCİĞER NAKLİ: POST-OPERATİF SOLUNUM FİZİYOTERAPİSİ VE MOBİLİZASYON PROGRAMINA HEMODİNAMİK YANITLAR

Emir Şahin¹, Saadet Ufuk Yurdalan¹, Özden Özkal², Cemal Asım Kutlu², Ahmet Erdal Taşçı², Ali Yeginsu²

¹Marmara Üniversitesi, Sağlık Bilimleri Fakültesi, Fizyoterapi ve Rehabilitasyon Bölümü, Kardiyopulmoner Rehabilitasyon Anabilim Dalı, İstanbul, Türkiye

²Kartal Koşuyolu Yüksek İhtisas Eğitim ve Araştırma Hastanesi, Göğüs Cerrahisi Kliniği, İstanbul, Türkiye

GİRİŞ: Solunum fizyoterapisi ve erken mobilizasyon yaklaşımları; akciğer transplantasyonu olan hastalarda önemli bir tamamlayıcı tedavidir. Çalışmamızda da, akciğer transplantasyonu yapılan hastada postoperatif ilk günden itibaren uygulanan solunum egzersizleri ve erken mobilizasyon programına olan hemodinamik yanıtlar irdelenmiştir.

OLGU RAPORU: 34 yaşında ve 15 yaşından itibaren dış teknisyeni olan erkek hasta, Ağustos 2012'de nefes darlığı, aşırı kilo kaybı ve merdiven çıkamama şikâyetiyle İzmir'de bir merkeze başvurmuş. Tetkiklerde iki akciğerinde de % 50 oranında pnömotoraks ve 2 hafta sonra tomografik görüntüleme ile silikozis tanısı konmuş. Ameliyata kadar 9 kez dren takılmış. Nakil için 4 ay sıra bekleyen hastaya 14 Mayıs 2013 tarihinde sağ akciğer nakli yapılmış. Hasta ameliyat öncesi fonksiyonel açıdan bağımsız ve yakınmasız. Hastaya postoperatif 1. günden itibaren her gün segmental ve pursed lips solunum egzersizleri uygulanarak aşamalı protokol ile mobilizasyon verilmiştir. Hastanın hemodinamik yanıtları tedavi öncesi, tedaviden hemen sonra ve toparlanma sonrası (5 dk sonra) ölçülmüştür.

BULGULAR: Post-op 1. günde ekstübe edilen hastada pre-op bulgulardan Borg Dispne Skoru 17/5, VAS ağrı skoru 7/4 idi. 7,5 paket/yıl sigara öyküsü olan hastada solunum fonksiyon testi değerleri FVC: %26/43, FEV1: %28/45, FEV1/FVC: %108/107, PEF: % 39/44, kan basıncı: 126/84 mmHg, kalp hızı:99 atım/dk, solunum frekansı: 36 soluk/dk, ve SpO (saturasyon): % 97 (6 lt/dk FIO ile) iken taburculuk aşamasında vital bulguları sırasıyla 113/70 mmHg, 107 atım/dk, SaO : % 97 olarak bulundu. Kalp hızı yanıtı artan iş yüklerine cevap olup;vital bulguları egzersiz yaklaşımları ile stabildi.

TARTIŞMA: Akciğer nakilli olgumuzda postoperatif solunum fizyoterapisi ve erken mobilizasyon yaklaşımına kardiyovasküler yanıtların klinik risk oluşturmaksızın fizyolojiyi geliştirici olduğu belirlendi. Preoperatif solunum fizyoterapisi yaklaşımının da postoperatif transplantasyon kliniğini olumlu destekleyeceği düşünüldü.

OK-20**AYNI ANDA TÜBERKÜLOZ VE SARKOİDOZ OLDUĞU DÜŞÜNÜLEN İKİ OLGU**

Sibel Boğa, Nagihan Durmuş Koçak, Sinem Güngör, Pınar Atagün Güney, Sibel Arınç, Feyyaz Kabadayı
Süreyyapaşa Göğüs Hastalıkları ve Göğüs Cerrahisi Eğitim ve Araştırma Hastanesi

GİRİŞ: Mikobakteri veya ürünlerinin özellikle tüberküloz (TB) insidansı yüksek olan bölgelerde sarkoidoza yol açan immün cevabı tetiklediğine dair hipotezler mevcuttur. Her iki hastalığın ardışık olarak veya aynı anda oluşabileceği gözlenmiştir. Biz de TB tedavisi verilirken aynı anda sarkoidozun da mevcut olabileceğini retrospektif olarak düşündüğümüz iki hastayı sunmayı amaçladık.

1. **OLGU:** 27 yaşında ev hanımı. 2004 yılında boyun sağ tarafında akıntılı şişlik, ateş, terleme yakınmaları ile başvurmuş. İndeks vaka pozitif, PPD: 21 mm. Bilgisayarlı tomografi'de (BT) bilateral hiler ve yaygın mediastinal lefadenomegaliler (LAM) saptanmış. Bronkoskopi normal bulunup lavaj ARB negatif gelen hastada süpüre LAM'den alınan sürüntüde ARB pozitif bulunması üzerine anti-TB tedavi verilmiş. Hastanemize başvurduğu 2007 yılında sol servikal LAM saptanan hastanın biyopsi sonucu non-nekrotizan granümatöz iltihap (sarkoidozla uyumlu) olarak bildirildi. Toraks BT'de mediastinal LAM'ler sebat etmekte olup PPD negatif bulundu. Takibe alınan hastanın kontrolünden çıktı. 2. olgu: 46 yaşında ev hanımı. 2006 yılında öksürük, sırt ağrısı, iştahsızlık, halsizlik yakınmaları ile başvurmuş. Akciğer grafisinde solda plörezi ile uyumlu dansite artışı, sağ hiler dolgunluk, bilateral parankimal infiltrasyonlar izlenmiş. Torasentezle eksuda özelliğinde mayi aspire edilmiş. Balgam ARB negatif, indeks vaka pozitif, PPD: 8 mm olup; plevral biyopsi sonucu nekrotizan granümatöz iltihap gelmesi üzerine anti-TB tedavi başlanmış ve 6 ay'a tamamlanmış. 2013 yılında 5-6 aydır süregelen nefes darlığı yakınması ile başvuran ve bronkodilatör tedavi kullanmakta olan hastanın toraks BT'sinde bilateral hiler, mediastinal LAM ve bilateral parankimal fibrotik lezyonlar, sağda plevral kalınlaşma izlendi. PPD negatif, serum anjiyotensin-konverting enzim düzeyi 9 idi. Mediastinoskopik biopsi sonucu non-nekrotizan granümatöz iltihap olarak geldi. Hasta halen spirometrik testlerle takip altında.

SONUÇ: TB ve sarkoidoz granümatöz hastalıklar olup bazı özellikleri ayırıcı tanıda yararlı olsa bile, kesin olarak TB için kültür pozitifliği ile ayırt edilebilirler. Bazı vakalarda her iki hastalığın birarada olduğu düşünülmekte ve bu durum tanı ve tedavide karışıklıklara yol açmaktadır. Mycobacterium tuberculosis'in sarkoidoza yol açan yolağı tetiklemesi hipotezi, TB tedavisinin sarkoidoz tedavisinde de yararlı olabileceği fikrini uyandırmakta olup bu konu henüz açıklığa kavuşmamıştır. TB tedavisinden sonra sarkoidoz gelişen hastalarda kortikosteroid tedavisi de tartışmalıdır.