

# Erişkinlerde Hipersensitivite Pnömonisi Tanısı ATS/JRS/ALAT Kılavuzu

Difüz Parankimal Akciğer Hastalıkları ve Pulmoner Vasküler Hastalıklar

Çalışma Grubu

Çeviren: Yrd. Doç. Dr. Onur Yazıcı & Doç. Dr. Nilgün Yılmaz Demirci

**Arka Plan:** Bu kılavuz hipersensitivite pnömonisi (HP) tanısını ele almaktadır. Amerikan Toraks Derneği, Japon Solunum Derneği ve ALAT arasındaki ortak bir çabayı temsil eder.

**Yöntemler:** Altı soru için sistematik incelemeler yapılmıştır. Kanıtlar tartışılmış ve daha sonra interstisyel akciğer hastalığı ve HP alanında uzmanlardan oluşan multidisipliner bir komite tarafından GRADE (Önerilerin Derecelendirilmesi, Ölçme, Geliştirme ve Değerlendirme) yaklaşımı kullanılarak öneriler formüle edilmiştir.

**Bulgular:** Kılavuz komitesi HP'yi tanımlamış ve klinik, radyografik ve patolojik özellikler tanımlanmıştır. HP, fibrotik olmayan ve fibrotik fenotipler olarak sınıflandırılmıştır. Tüm sorulara doğrudan uygulanabilir sınırlı kanıt vardı. Potansiyel maruziyetleri tanımlamak için kapsamlı bir geçmişe ve onaylanmış bir ankete duyulan ihtiyaç üzerinde hemfikir olunmuştur. HP ile ilişkili potansiyel antijenlere karşı serum Ig G testi potansiyel maruziyetleri tanımlamak amacıyla önerilmiştir. Fibrotik olmayan HP hastaları için lenfosit hücrel analizine yönelik bronkoalveolar lavaj (BAL) yapılması lehine bir öneride bulunulmuş ve transbronşiyal akciğer biyopsisi ve cerrahi akciğer biyopsisi için önerilerde bulunulmuştur. Fibrotik HP hastaları için lenfosit hücrel analizine yönelik BAL, transbronşiyal akciğer kriyobiyopsisi ve cerrahi akciğer biyopsisi yapılması lehine önerilerde bulunulmuştur. Tanı kriterleri belirlenmiş ve uzman fikir birliği ile tanı algoritması oluşturulmuştur. Bilgi eksiklikleri gelecekteki araştırma hedefleri olarak belirlenmiştir.

**Sonuçlar:** Kılavuz komitesi HP tanısına sistematik bir yaklaşım geliştirmiştir. Yaklaşım, yeni kanıtlar biriktikçe yeniden değerlendirilmelidir.

**Anahtar Kelimeler:** hipersensitivite pnömonisi; fibrotik hipersensitivite pnömonisi; fibrotik olmayan hipersensitivite pnömonisi; interstisyel akciğer hastalığı; pulmoner fibrozis

## Önerilerin Özeti

1. Yeni tanımlanmış interstisyel akciğer hastalığı (İAH) olan hastalarda ayırıcı tanıda hipersensitivite pnömonisi (HP) düşünülmelidir.

2. Kılavuz komitesi HP'yi iki klinik fenotip - fibrotik olmayan ve fibrotik HP - olarak sınıflandırmış ve her biri için ayrı önerilerde bulunmuştur:

a. **Fibrotik olmayan HP'yi düşündüren** klinik ve radyografik belirtileri olan hastalar (yani, fibrozisin radyolojik ve/veya histopatolojik kanıtı olmayan hastalar) için kılavuz komitesi:

i. potansiyel HP tetikleyici ajanları ve kaynakları tanımlamak için bir anketin kullanılmasına karşı herhangi bir tavsiye veya öneride bulunmaz; bunun yerine, kılavuz komitesi bir anketin geliştirilmesini ve valide edilmesini önerir. Açıklama: Valide edilmiş bir anketin mevcudiyetini bekleyen kılavuz komitesi, klinisyenlerin hastanın ortamında HP ile ilişkili olduğu bilinen potansiyel maruziyetleri ve kaynakları tanımlamak için kapsamlı bir öykü almasını önerir.

ii. HP ile ilişkili potansiyel antijenleri hedefleyen serum IgG testinin yapılmasını önerir (öneri, tahmini etkilere çok düşük güven).

iii. lenfosit hücresel analizi için bronkoalveolar lavaj (BAL) yapılmasını önerir (öneri, tahmini etkilere çok düşük güven).

iv. transbronşiyal forseps akciğer biyopsisini önerir (öneri, tahmini etkilere çok düşük güven).

v. transbronşiyal akciğer kriyobiyopsisi için veya aleyhine herhangi bir öneride bulunmaz.

vi. cerrahi akciğer biyopsisini sadece diğer hiçbir tanısal test ile tanı konulmadığında önerir (öneri, tahmini etkilere çok düşük güven)

b. **Fibrotik HP'yi düşündüren** klinik ve radyografik belirtileri olan hastalar için (yani, fibrozisin radyolojik ve/veya histopatolojik kanıtı olan hastalar), kılavuz komitesi:

i. potansiyel HP tetikleyici ajanları ve kaynakları tanımlamak için bir anketin kullanılmasına karşı herhangi bir tavsiye veya öneride bulunmaz; bunun yerine, kılavuz komitesi bir anketin geliştirilmesini ve valide edilmesini önerir. Açıklama: Valide edilmiş bir anketin mevcudiyetini bekleyen kılavuz komitesi, klinisyenlerin hastanın ortamında HP ile ilişkili olduğu bilinen potansiyel maruziyetleri ve kaynakları tanımlamak için kapsamlı bir öykü almasını önerir.

- ii. HP ile ilişkili potansiyel antijenleri hedefleyen serum IgG testinin yapılmasını önerir (öneri, tahmini etkilere çok düşük güven).
- iii. lenfosit hücresel analizi için BAL yapılmasını önerir (öneri, tahmini etkilere çok düşük güven).
- iv. transbronşiyal forseps akciğer biyopsisi için veya aleyhine herhangi bir öneride bulunmaz.
- v. transbronşiyal akciğer kriyobiyopsisini önerir (öneri, tahmini etkilere çok düşük güven).
- vi. cerrahi akciğer biyopsisini önerir; bu öneri, diğer hiçbir tanısal test tanı koymadığında uygulanmak üzere tasarlanmıştır (öneri, tahmini etkilere çok düşük güven).

## Giriş

HP tipik olarak, tanımlanmış veya tanımlanmamış bir faktöre maruz kaldıktan sonra duyarlı bireylerde İAH olarak ortaya çıkan immun aracılı bir hastalıktır. HP'nin çeşitli alternatif tanımları önerilmiştir ancak uluslararası grupların çabalarına rağmen hastalık tanımı, tanı kriterleri ve tanı yaklaşımı konusunda uzmanlar arasında mutabakat yoktur. Fikir birliği tanımı olmadan HP'nin tanısını koymak ve araştırmak zordur. Son makaleler, HP'nin epidemiyolojisi, patogenezi, optimal tanı yaklaşımı, sınıflandırılması, tedavisi ve takibi hakkındaki bilgi eksikliklerimize önemli ölçüde ışık tutmuştur.

HP diğer akut ve kronik pulmoner hastalıkların özelliklerini taşıdığından fibrotik/kronik HP, idiyopatik pulmoner fibrozis (IPF) veya başka bir idiyopatik interstisyel pnömoni (IIP) olarak yanlış teşhis edilebilir. 1700'de tanınmasından bu yana birçok tetikleyici ajan HP ile ilişkilendirilmiştir, ancak kapsamlı bir öyküye rağmen antijen ve maruziyet HP hastalarının %60'ına kadar tanımlanmaz. Bu durum sorumlu maruziyeti belirlemedeki zorluğu vurgular ve HP'nin inhalasyon maruziyeti olmadığında ortaya çıkma olasılığını artırır. Ayrıca HP tanısının radyologları ve patoloğları içeren multidisipliner bir yaklaşım gerektirmesi nedeniyle HP'nin (özellikle fibrotik/kronik HP) kesin bir tanısını koymanın zorluğunu vurgulamaktadır. Tetikleyici ajanın tanımı, süresi, miktarı, sıklığı, maruziyet yoğunluğu ve HP'yi indüklemek için gerekli olan kaynağı ve insanları HP'yi geliştirmeye yatkın hale getirebilecek faktörler ile ilgili birçok soru vardır.

## **Bu Kılavuz Nasıl Kullanılır?**

Fibrotik İAH'li hastaların ilk başvurusunda birçok benzerlik vardır. Bu benzerlik, "Klinisyenler bu kılavuzları ne zaman kullanmalı ve IPF tanısında 2018 ATS/Avrupa Solunum Derneği (ERS)/JRS/ALAT kılavuzlarını ne zaman kullanmalıdır?" sorusuna yol açmaktadır çünkü her iki kılavuz da yeni tanımlanmış fibrotik İAH'li hastaları ele almaktadır.

Fibrotik İAH'li hastaların çoğunda alt loblarda fibrozisin radyolojik bulgularıyla birlikte sinsi başlangıçlı bir öksürük, efor dispnesi ve bibaziler raller vardır. Her iki klavuz bu tür hastalar için uygulanabilir. Ek öykü, bu tür hastaların değerlendirilmesinde ilk adımdır ve hangi kılavuzu takip edeceğine karar vermek için gereklidir. Eğer hastanın potansiyel bir sorumlu maruziyeti varsa HP klavuzu takip edilmelidir, bu da ilk adımların yüksek çözünürlüklü bilgisayarlı tomografi (YÇBT) taraması ve BAL sıvısı lenfosit hücresel analizini ve ardından multidisipliner bir tartışmayı (MDT) içerdiği anlamına gelir. Hastanın sorumlu maruziyeti yoksa ve eskiden sigara içen 60 yaşında bir erkekse IPF tanısında 2018 ATS/ERS/JRS/ALAT kılavuzlarına (20) uyulmalıdır, bu da ilk adımların bir YÇBT taramasını ve ardından bir MDT'yi içerdiği anlamına gelir. Yeni tanımlanmış fibrotik İAH'li olan diğer tüm hastalar için başlangıçta hangi klavuzun takip edileceğine vaka bazında karar verilmelidir.

## **Tanım**

HP akciğer parankimini ve küçük hava yollarını etkileyen inflamatuvar ve/veya fibrotik bir hastalıktır. Tipik olarak, duyarlı bireylerde bilinen veya bilinmeyen bir antijenin solunması ile tetiklenen immün aracılı bir reaksiyondan kaynaklanır.

HP geçmişte "ekstresek allerjik alveolit" olarak adlandırılmış ve akut, subakut veya kronik olarak sınıflandırılmıştır. Bununla birlikte, bu kategoriler kolayca sınırlandırılmamıştır ve bunların tanımlanması birçok çalışmada değişken ve keyfi olmuştur. Radyografik veya histopatolojik fibrozisin varlığı prognozun primer belirleyicisi olduğundan, kılavuz komitesi, HP'yi bu tabakalaşmanın daha fazla klinik faydası göz önüne alındığında, fibrotik (yani, karışık inflamatuvar artı fibrotik veya tamamen fibrotik) veya fibrotik olmayan (yani, tamamen inflamatuvar) olarak sınıflandırmaya oybirliğiyle karar vermiştir. Bazı hastalar karışık özelliklere sahip olabilir; bu gibi durumlarda, kategorizasyon özelliklerin baskınlığı ile belirlenir.

HP karakteristik olarak inhale bir antijen ile ilişkili olmasına rağmen, HP'nin tipik özelliklerine sahip hastalarda kapsamlı bir değerlendirmeye karşın maruziyetler

tanımlanamayabilir (bazı uzmanlar “kriptojenik HP” veya “nedeni belirsiz HP” terimini kullanmıştır). Bu durumların tanımlanamayan maruziyeti temsil edip etmediği veya bu hastaların bunun yerine öncelikli olarak bağımsız, intrinsik/primer bir süreçten kaynaklanan HP özelliklerine sahip olup olmadığı bilinmemektedir. Hemen hemen tüm hastalıklar “duyarlı bireylerde” ortaya çıksa da HP patogenezinde duyarlılaşmanın kritik önemini vurgulamak için bu ifade HP tanımına dahil edilmiştir.

## **Klinik Belirtiler**

### **HP'nin Alt Tipleri**

HP, tarihsel olarak başvuru anındaki hastalık süresine (yani akut, subakut veya kronik) göre sınıflandırılmış alt tipleri olan heterojen klinik prezentasyonları ve sonuçları olan bir hastalıktır. Bu kategoriler mevcut literatürde belirsiz bir şekilde tanımlanmıştır ve sonuçlarla tutarlı bir şekilde ilişkilendirilmemiştir; bazı hastalar, ilgili maruziyet ortadan kaldırıldıktan sonra tamamen iyileşen iyi huylu bir seyre sahipken diğerleri akut, subakut veya kronik HP olarak sınıflandırılmalarından bağımsız olarak iyileşmez ve solunum yetmezliğine ilerler. Gelişen bilgi birikimi ve klinik deneyime dayanarak, kılavuz komitesi, hastaların radyolojik ve/veya histopatolojik fibrozisin baskın varlığı veya yokluğu ile belirlendiği şekilde fibrotik HP veya fibrotik olmayan HP'ye sahip olarak sınıflandırılması gerektiği sonucuna varmıştır. Bu yeni yaklaşım, fibrotik veya fibrotik olmayan HP olarak sınıflandırmanın daha objektif olduğu, hastalık prezentasyonunu yansıtılabileceği ve muhtemelen klinik seyir ve diğer sonuçlarla daha tutarlı bir şekilde ilişkili olabileceği konusundaki fikir birliğini yansıtmaktadır.

### **Belirti ve Bulgular**

Hem fibrotik olmayan hem de fibrotik HP'nin yaygın semptomları ve belirtileri arasında nefes darlığı, öksürük ve mid inspiratuvar squak bulunur. Daha az sıklıkta kilo kaybı, grip benzeri semptomlar (titreme, düşük dereceli ateş ve halsizlik), göğüste sıkışma ve hırıltı gibi konstitüsyonel semptomlar olabileceği gibi raller ve siyanoz gibi fizik muayene bulguları da olabilir. Başlangıç akut (günler ila haftalar boyunca, bazen plevral efüzyonla gelişen) veya sinsi (aylar-yıllar içinde gelişen ve kötüleşen) olabilir; epizodlar tekrarlayabilir. Her ne kadar konstitüsyonel semptomları olan veya olmayan akut bir prezentasyon fibrotik olmayan HP ile ve sinsi prezentasyon fibrotik HP ile daha tutarlı görünse de semptomların süresi fibrozis durumu açısından kesin olarak bilgi vermemektedir.

HP prevalansı yaşlı bireylerde (yani 65 yaş ve üzeri; ortalama hasta beşinci veya altıncı dekatta tanı alır) en yüksektir. Ayrıca daha genç erişkinler ve çocuklar arasında da teşhis edilebilir. Fibrotik HP'li hastaların, fibrotik olmayan HP'li hastalara göre daha yaşlı olma, tanımlanmamış bir tetikleyici ajana sahip olma, daha düşük bir vital kapasiteye (VC) ve difüzyon kapasitesine ve BAL sıvılarında daha düşük lenfosit yüzdesine sahip olma olasılığı daha yüksektir.

### **Doğal Seyir ve Prognoz**

HP'nin doğal seyri iyileşmeden yavaş yavaş düzelmeye ve solunum yetmezliğine bağlı ölüme kadar değişmektedir. Fibrotik olmayan HP'si olan ve tetikleyici ajana sürekli maruziyetten kaçınan hastalar, stabilizasyon veya tam iyileşme olasılığı ile olumlu bir prognoza sahip olabilir. Fibrotik HP hastaları, özellikle de olağan interstisyel pnömoni (UIP) benzeri paterne sahip hastalar, azalmış sağkalıma sahiptir. Kötü prognozla ilişkili diğer özellikler arasında sigara içme, başlangıçta daha düşük VC, BAL'da lenfositoz olmaması, tetikleyici ajana sürekli maruziyet ve/veya tetikleyici ajanın tanımlanamaması yer almaktadır. Özellikle, İAH sevk merkezlerinde değerlendirilen vakaların %30-50'sinde bir tetikleyici ajanın tanımlanmadığı bildirilmiştir.

### **Patojenez**

#### **Tetikleyici Ajanlar**

HP, duyarlı bireylerde, bir veya daha fazla tetikleyici ajana tekrar tekrar maruz kaldıktan sonra gelişir. Çeşitli potansiyel tetikleyici ajanlar ve bu ajanların yüzlerce kaynağı bildirilmiştir (Tablo 1). Bu tetikleyici ajanlar çeşitlidir, coğrafi bölgeye göre değişir ve genellikle mikroorganizmalar, mantarlar veya hayvanlardan (ör. kuş antijenleri) türeyen protein antijenleridir. Ayrıca polisakkaritler veya düşük moleküler ağırlıklı proteinsiz kimyasallar (ör. izosiyanatlar) olabilirler. Maruziyetin yeri mesleki, ev ortamıyla ilgili veya iç ve dış ortama bağlı olabilir. Birçok durumda maruziyet tanımlanmaz. Maruziyete özgü faktörler (ör. konsantrasyon, süre, maruziyet sıklığı, partikül boyutu ve partikül çözünürlüğü) ve klinik seyir arasındaki ilişkiler sıklıkla gözlenir ancak iyi tanımlanmamıştır. Tetikleyici ajanın mikropların, proteinlerin veya diğer maddelerin (ör. toz) bir karışımının parçası olabileceği varsayılmıştır. Yaygın antijenik motifler (epitoplar) de varsayılmıştır; bu teoriye göre, bir antijene duyarlılık birden fazla tetikleyici ajana aşırı duyarlılıkla sonuçlanabilir. Maruz kalan bazı bireylerin neden diğer akciğer patolojisi tipleri geliştirdiği bilinmemektedir

(ör. sigara içme durumundan bağımsız olarak HP hastaları arasında beklenenden daha yüksek amfizem prevalansı).

### **İmmünolojik Disregülasyon**

Duyarlılaştırılmış bireylerde, bir antijene maruz kaldıktan sonra bağışıklık reaksiyonunun hem humoral (yani, antijene özgü IgG antikorları) hem de T-helper hücre tip 1 (Th1) hücresel bağışıklık yanıtlarından oluştuğu görülmektedir. Bu yanıtlar ağırlıklı olarak lenfositik inflamatuvar paterne ve granüloamatöz inflamasyona yol açar. Nötrofilik inflamasyon hastalık seyrinin erken dönemlerinde ve sonraki fibrozis sırasında rol oynayabilir; diğer yandan T düzenleyici hücrelerin bozulmuş fonksiyonu aşırı immün yanıtta rol oynayabilir. Bazı kanıtlar, Th1'den Th2 aktivitesine göreceli bir geçişin yanı sıra artmış epitelyal apoptozun ve anormal fibroblast aktivitesinin, en önemlisi UIP de dahil olmak üzere fibrotik IIP'lerin paternlerini taklit edebilen pulmoner fibrozise katkıda bulunduğunu göstermektedir. Altta yatan mekanizmalar hala bilinmemekle beraber, HP hastalarının alt bir grubunun eşzamanlı otoimmün özelliklere sahip olduğu gösterilmiştir.

### **Genetik/Konak Duyarlılığı**

HP gelişimine yatkınlık oluşturan en iyi bilinen konak faktörü genetik varyasyondur. Doğuştan ve adaptif immünite ile ilgili genlerdeki varyantlar, tetikleyici ajanlara duyarlılığı sağlayabilir. Majör histokompatibilite kompleksi sınıf II, proteazomlar, taşıyıcı proteinler ve matriks metalloproteinazların doku inhibitörlerindeki polimorfizmler HP ile ilişkilendirilmiştir. Fibrotik HP hastaları arasında MUC5B (müsin 5B) promotör polimorfizmi genel popülasyona göre daha yaygındır ve kısalmış sağkalım ile ilişkilidir. HP, telomerle ilişkili gen mutasyonları olanlar da dahil olmak üzere ailesel pulmoner fibrozis probandlarında da tanımlanmıştır. Kronik HP'li hastaların iki kohortunda yapılan bir çalışmada, hastaların yaklaşık %10'unda nadiren, kısa telomer uzunluğu ve önemli ölçüde azalmış transplantsız sağkalım ile ilişkili olan telomerle ilişkili genlerde protein değiştiren varyantlara sahip olduğunu ortaya koymuştur. IPF hastaları ve sağlıklı kadınlara kıyasla HP'li hastaların daha büyük bir kısmında mikrokimerizm tanımlanmıştır; HP'li kadınlar arasında mikrokimerizm daha düşük difüzyon kapasitesi ile ilişkilidir. Önceden geçirilmiş solunum yolu viral enfeksiyonu bir diğer konak duyarlılaştırıcı faktör olarak öngörülmekte ve pestisitlere maruz kalmanın çiftçilerde HP riskini artırdığı görülmektedir.

## Radyolojik Özellikler

### Göğüs YÇBT Tarama Protokolü

Şüpheli HP'nin değerlendirilmesi için tarama protokolü ATS/ERS/JRS/ALAT IPF tanı kılavuzlarında açıklanan protokolle aynıdır (Tablo 2). Fibrotik olmayan ve Fibrotik HP'nin Radyolojik Özellikleri Tablo 3 ve 4' de özetlenmiştir.

## Histopatolojik Özellikler

### Fibrotik Olmayan veya Hücresel HP'nin Histopatolojik Özellikleri

Fibrotik olmayan HP'nin kesin histopatolojik tanısı tipik histopatolojik özelliklerin varlığını gerektirir. Bunlar

1) küçük hava yolları etrafında interstisyel pnömoni 2) hücresel kronik bronşiolitin eşlik ettiği küçük hava yolları çevresinde ("bronşiolosentrik") vurgulanan hücresel interstisyel pnömoniyi, 3) granülomatöz inflamasyonun ayırt edici bir paternini ve 4) daha olası bir alternatifi düşündürecek histopatolojik özelliklerin bulunmamasını içerir. İnterstisyel pnömoni dağılımı bronşiolosentriktir ve ağırlıklı olarak küçük lenfositlerden oluşur. Köpüklü alveolar makrofajlar peribronşolar hava boşluklarında belirgin olabilir ve bunlar küçük hava yolu disfonksiyonunu yansıtan bir mikroskobik obstrüktif pnömoni şeklidir.

Granülomatöz inflamasyon, HP'nin tek başına histoloji temelinde kesin bir şekilde teşhis edilmesini sağlayan üçlüyü tamamlar, ancak tanısal değer büyük ölçüde granülomların nitel özelliklerine bağlıdır. HP granülomları tipik olarak küçüktür ve zayıf şekilde oluşturulmuştur ve peribronşolar interstisyumda en yaygın olma eğiliminde olan gevşek ve yetersiz sınırlı epiteloid ve çok çekirdekli hücre (makrofajlar) kümelerini içerir. İzole edilmiş çok çekirdekli dev hücreler yaygındır ve genellikle Schaumann cisimleri, asteroid cisimleri veya kolesterol benzeri yarıklar gibi spesifik olmayan sitoplazmik inklüzyonlar gösterir. Santral nekrozlu veya santral nekrozsuz iyi oluşturulmuş granülomların distal bronşiyollerin lümenleriyle sınırlı olma eğiliminde olduğu klasik HP tipleriyle örtüşen klinik ve radyolojik bulgulara sahip *Mycobacterium avium* kompleksi ile ilişkili bir diffüz akciğer hastalığı (DAH) olan "jakuzi akciğeri" için geçerlidir.

### Fibrotik HP'nin Histopatolojik Özellikleri

Fibrotik HP, fibrotik olmayan HP'den farklıdır, çünkü altta yatan kronik interstisyel pnömoni ve/veya bronşiolit fibrozis ile komplikedir. Fibrotik HP'nin tipik histopatolojik özellikleri hem



subplevral hem de sentrasiner bölgeleri kapsayan veya sentrasiner fibrotik lezyonlara komşu olan köprüleşme fibrozu olan veya olmayan subplevral ve sentrasiner fibrozu içerir. Fibrotik interstisyel pnömoni paterni yamalı kollojen fibrozisi, fibroblast odakları ve subplevral baskın bal peteği oluşumunu içeren UIP paterniyle örtüşen özellikleri içerebilir.

Fibrotik HP'yi fibrotik IIP'lerden ayırmak, sentrasiner fibrotik lezyonların ve fibrotik olmayan HP'de açıklanan özelliklerin tanımlanmasını gerektirir. Bu genellikle birden fazla alanın örneklenmesini gerektirir.

**Tablo:1 Hipersensitivite Pnömonisi'ne neden olduğu bilinen antijen kaynakları.**

Madde	Tipik Kaynaklar	HP hastalığı
Organik partiküller I.Mikrobik nedenler: Mantarlar/Küfler Aspergillus türleri Alternaria alternata, Aureobasidium spp. Botrytis cinerea Cephalosporium türleri Cladosporium türleri Cryptococcus türleri Fusarium türleri Graphium türleri Mucor türleri Penicillium türleri Rhizopus türleri Trichoderma türleri Fitaz (Aspergillus veya Trichoderma kaynaklı enzim)	Kontamine bitkisel materyal Kontamine sular Kontamine evler (su baskını) Döşemeli mobilyalar Kirlenmiş sıva Gıda işleme endüstrisinde kullanılan kontamine materyaller Organik atıklar Kontamine talaş Küflü ahşap Aspergillus enzimleri Enfekte evsel havalandırma sistemleri Saksı çiçekleri, seralar Küflü üzüm Enfekte nefesli çalgılar Kirli toprak Turba	Çiftçi akciğeri Nemlendirici akciğer (Humifider lung) Malt işçisi akciğeri Oduncu akciğeri İç mekan hava alveoliti (yerli HP) Kompost akciğer Mantar üreticisi akciğeri Malt işçisi akciğeri Sıva işçisi akciğeri Suberosis Fırıncı akciğeri Atık ayırıcı akciğeri Sauna akciğeri Şarap üreticisi akciğeri Rüzgar enstrüman alveolit Sequoiosis Turba işçisi akciğeri Peynir yıkayıcı akciğeri Salam üreticisi akciğeri Fitaz alveolit
Mayalar Candida türleri Geotrichum candidum Saccharomyces cerevisiae Saccharomonospora viridis Saccharopolyspora rectivirgula Torulopsis glabrata Trichosporon cutaneum	Enfekte çeşmeler ve rutubetli ortamlar Küflü saman, kültür mantarları Kontamine yüzme havuzları Enfekte nefesli çalgılar İnsan bağırsağı, tırnaklar ve deri Küflü süt Ekmek, şarap ve bira mayası Kontamine evler Kurutulmuş otlar, yapraklar Organik gübre Kültür mantarları	Rutubet (nem) akciğeri Çiftçi akciğeri Footcare alveolit Candida alveoliti Kapalı ortam alveoliti Maya tozu alveoliti Saman çatı akciğeri Mantar işçisi akciğeri Yaz tipi HP Üflemeli çalgı akciğeri
Yenilebilir Mantarlar	Kapalı ortamda büyüyen	

Kültür mantarları (shiitake, bunashimeji, Pleurotus, Pholiota, Lyophyllum, Agaricus)	Mantarlar	Mantar yetiştiricisi akciğeri
Bakteriler Acinetobacter türleri Bacillus türleri Klebsiella türleri Nontüberküloz mikobakteriler Phoma türleri Stenotrophomonas türleri Stafilokok türleri Streptomiçes türleri Termoaktinomiçes türleri Endotoksinler Bacillus subtilis enzimleri (subtilisin)	Kirlenmiş sular Kirlenmiş makine yağı Kanalizasyon arıtma tesisleri Talaş Nemli ahşap Biyolojik temizlik malzemeleri Çamaşır deterjanı Enfekte evler Küflü bitkiler Enfekte üflemeli çalgılar Küflü duş perdeleri Organik gübre Kültür mantarı gübresi Kirli toprak	Makine operatörü akciğeri Rutubet akciğeri Oduncu akciğeri Deterjan işçisi alveoliti Yaz tipi HP Hot-tub lung (sauna akciğeri?) Girdap alveoliti Üflemeli çalgı alveoliti Kapalı ortam alveoliti Buharlı ütü alveoliti Mantar yetiştiricisi akciğeri Saman çatı akciğeri Bağassozis Kompost akciğer
Protozoalar Amip Nematodlar Akar (Acarus siro)	Kirli nemlendiriciler ve klima sistemleri Kirli nemlendiriciler ve klima sistemleri Enfekte peynir	Rutubet akciğeri Rutubet akciğeri -
II. Proteinler ve enzimler, Hayvansal proteinler Kürk tozu Kuş dışkısı, serumu ve tüyleri	Hayvan postları Muhabbet kuşları, kanaryalar,, güvercinler, papağanlar,tavuk, hindiler, kazlar, ördekler, yabanikuşlar, sülünler	Kürkçü akciğeri Kuş meraklısı hastalığı, kuş yetiştiricisi hastalığı, güvercin yetiştiricisinin akciğeri, tavuk yetiştiricisinin akciğeri
Kuş tüyleri Yarasalar Carmine (Coccus cacti) İnek sütü Balık yemi Balık unu	Kuş tüyü yatak, yastık, yorgan Yarasalarla temas Gıda ve kozmetik İnek sütü Su piresi, et, sinek larvası Hayvan yemi	Tüy-yorgan akciğeri - Carmine alveolit, boyacı akciğeri Heiner sendromu Balık yetiştiricisi alveoliti Balık unu alveoliti Kabuklu deniz ürünleri alveolit, istiridye kabuğu HP, yumuşakça kabuğu HP -
Kabuk proteinleri (istiridye,deniz salyangozu,midye)	İstiridye kabuğu tozu	-
Domuz pankreası Hipofiz proteinleri Sıçan ve çöl faresi idrarı, serumu ve postu İpek böceği proteinleri	Hayvansal ürünler Hipofiz tozu Sıçan ve çöl faresi İpek böceği larvası ve kozasının tozu	Hipofiz soluyan akciğeri Sıçan ve fare proteinlerine bağlı alveolit İpekböceği yetiştiricisi akciğeri Mısır-buğday biti akciğeri
Bitkiler (mısır,buğday) Bitkisel proteinler Aljinat Argan Kateşin Esparto tozu	Kontamine tahıl veya un Deniz yosunu Kozmetik ürünler, doymamış yağ asitleri, fitosterol Yeşil çay tozu Halfa otu	--- Esparto akciğeri, sıvacı akciğeri Un tozu alveoliti
Tahıl unu (buğday,çavdar, yulaf, mısır)		Soya tozu alveoliti

Malt Baklagiller (soya) Kırmızı biber Pire otu Ispanak Yer bademi Ahşap (sedir, maun, çam, ramin)	Un tozu Gıda işleme endüstrisi Baklagil (soya) unu Kırmızı biber tozu Bitki bazlı böcek ilacı Ispanak tozu Horchata (içecek) Ahşap parçacıkları	Kırmızı biber yetiştiricisi akciğeri - -Yer bademi akciğeri Odun lifi alveoliti
İnorganik partiküller I.Kimyasallar Asit anhidritler (piromellitik ve trimellitik anhidritler)	Poliüretan köpükler, sprey boyalar, elastomerler, yapıştırıcılar, şilteler, araba parçaları, ayakkabılar, suni deri, kauçuk ürünler, suntalar, elastik sentetik elyaflar, elektrik izolasyonları Diş malzemeleri, cila, reçene, yapıştırıcılar Bakır sülfat bordo karışımı Yağ çözücü maddeler, temizlik maddeleri, ekstraksiyon maddeleri Endüstriyel çözücüler, plastikleştiriciler Lazer epilasyon cihazlarındaki soğutma sıvısı Asit anhidritlerde olduğu gibi Epoksi reçine için sertleştirici Laboratuvar reaktifi, kromatografi Polyester tozu (toz boyalar) Antibiyotikler İmmüsupresif ajanlar İmmünomodülatör ajanlar Hipolipidemikler Antidepresanlar Alkilleyici ajanlar Sert metaller, alaşımlar Çinko dumanı Zirkon Piller, bilgisayarlar, neonlar Endüstride kullanılan yarı iletkenler için organometalik bileşik	Asit anhidrit alveolit Metakrilat alveolit Bağ pülverizatörünün akciğeri Kimyasal alveolit - Tüy dökücü akciğeri İzosiyanat alveolit Asit anhidrit alveolit Kimyasal alveolit Ressam(boyacı) akciğeri İlaca bağlı HP Dev hücreli pnömoni Çinko dumanı alveoliti Zirkonyum alveoliti Berilyum HP
Akrilat bileşikler (metil metakrilat) Bakır sülfat Kloroetilen (trikloroetilen) Dimetil ftalat ve stiren HFC-134a İzosiyanatlar (toluen diizosiyanat, metilen difenil diizosiyanat, heksametilen diizosiyanat, MIC, NDI, poliizosiyanat) Tetrakloroftalik ve heksahidroftalik asit Sodyum diazobenzen sülfat Triglisidil izosiyanürat		
II. İlaçlar Penisilinler, sefalosporinler Metotreksat $\alpha$ -IFN Lenalidomid Pravastatin Venlafaksin ve temozolomid		
III. Metaller Kobalt Çinko (tungsten ve alaşımları) Zirkonyum Berilyum TMI		

**Tablo 2. Hipersensitivite Pnömonisi 'nin Tanısal Yaklaşımında Önerilen Göğüs Yüksek Çözünürlüklü Bilgisayarlı Tomografi Tarama Parametreleri**

1. Kontrastsız değerlendirme
2. Aşağıdakilerin seçimi ile volümetrik edinim:
  - Submilimetrik hizalama
  - En kısa rotasyon süresi
  - En yüksek derece
  - Hasta boyutuna uygun tüp potansiyeli ve tüp akımı:
    - ✓ Tipik olarak: 120 kVp ve <240 mAs

<ul style="list-style-type: none"> <li>✓ İnce hastalar için teşvik edilen tüp akımının ayarlanmasıyla daha düşük tüp potansiyelleri (ör. 100 kVp)</li> <li>✓ Gereksiz radyasyona maruz kalmayı önlemek için mevcut tekniklerin kullanımı (örneğin, tüp akımı modülasyonu)</li> </ul>
<p>3. İnce kesitli BT görüntülerinin yeniden yapılandırılması (&lt;1,5 mm):</p> <ul style="list-style-type: none"> <li>• Bitişik veya örtüşen</li> <li>• Yüksek uzaysal frekans algoritması kullanma</li> <li>• BT ünitesinde doğrulanmışsa yinelemeli rekonstrüksiyon algoritması (değilse, filtrelenmiş geri projeksiyon)</li> </ul>
<p>4. Edinme sayısı</p> <ul style="list-style-type: none"> <li>• Sırtüstü pozisyon: inspiratuar (hacimsel) ve ekspiratuar (sıralı veya volümetrik) edinimler</li> <li>• Eğilimli (isteğe bağlı): yalnızca inspiratuar taramalar (sıralı veya volümetrik olabilir)</li> <li>• Tam inspirasyonda elde edilen inspiratuar taramalar</li> </ul>
<p>5. İspiratuar hacimsel edinim için önerilen radyasyon dozu:</p> <ul style="list-style-type: none"> <li>• 1–3 mSv (ör: "azaltılmış" doz)</li> <li>• "Ultra düşük doz BT" den kaçınmak için güçlü öneri (, 1 mSv)</li> </ul>

**Tablo 3. Fibrotik olmayan Hipersensitivite Pnömonisi'nin Yüksek Çözünürlüklü Bilgisayarlı Tomografi özellikleri**

YÇBT paterni	Tipik HP	HP ile uyumlu	Belirsiz HP
<b>Tanım</b>	1. Parankimal infiltrasyon bulgularından en az biri 2. Küçük hava yolu hastalığı bulgularından en az biri, (Her ikisi de diffüz dağılımlı)	Nonspesifik patern	N/A
<b>Radyolojik bulgular</b>	Parankimal infiltrasyon: • GGO • Mozaik atenüasyon Küçük hava yolu hastalığı: • Sentrilobuler nodül • Hava hapsi Lezyonların dağılımı: • Kraniokaudal: Diffüz • Aksiyal: Diffüz	Parankimal anormallikler: • Uniform ve ince GGO • Havaboşluğu konsolidasyon • Kistik lezyonlar Lezyonların dağılımı: • Kraniokaudal: Diffüz (varyant: alt lob ağırlıklı tutulum) • Aksiyal: Diffüz (varyant: peribronkovasküler)	N/A

**Tablo 4. Fibrotik Hipersensitivite Pnömonisi'nin Yüksek Çözünürlüklü Bilgisayarlı Tomografi özellikleri**

YÇBT paterni	Tipik HP	HP ile uyumlu	Belirsiz HP
<b>Tanım</b>	a. Fibrozis b. Küçük hava yolu hastalığı bulgularından en az birinin varlığı	Değişken fibrozise küçük hava yolu hastalığı bulguları eşlik eder	“Tipik” ve “HP ile uyumlu” bulgularının olmaması
<b>Radyolojik bulgular</b>	1. Fibroziste bulgular: İrregüler lineer opasiteler, retikülasyon, traksiyon bronşektazisi, balpeteği (minimal) 2. Fibrozis dağılımı: - Rastgele - Orta zon baskın veya - Alt zon rölatif korunmuş 3. Küçük hava yolu hastalığı: - Sentrilobuler nodül ve/veya GGO'lar - Mozaik atenüasyon, üç yoğunluklu patern ve/veya hava hapsi (sıklıkla lobüler)	1. Değişken fibrozis paterni: -UIP: Bazal,subplevral balpeteği ± traksiyon bronşektazisi [2018 IPF kılavuzu (20)] -Fibrozis ile birlikte geniş GGO'lar 2. Fibrozisin değişken dağılımı: Peribronkovasküler, subplevral, üst zon 3. Küçük hava yolu hastalığı: - Sentrilobuler nodül veya - üç yoğunluklu patern ve/veya hava hapsi	Sadece paternlerin olması (HP'yi düşündüren diğer bulguların olmaması) - UIP - Olası UIP - Belirsiz UIP - Fibrotik NSİP - OP-benzeri - Belirsiz YÇBT paterni

### Tanı Kriterleri

HP tanısını koymada multidisipliner yaklaşım gereklidir. Fibrotik İAH olan tüm hastalar için ayırıcı tanıda fibrotik HP akla gelmelidir. Fibrotik HP'li hastaların %50'ye varan kısmında maruziyetler belirlenemediği için bu grup hastaları ayırt etmek özellikle zor olmaktadır. Fibrotik olmayan HP'de maruziyet genellikle kolaylıkla tespit edilebilir olduğu için tanı koymak daha kolaydır. Ancak yine de özellikle fibrotik HP'de olmak üzere HP tanısını multidisipliner yaklaşımla koymak önemlidir. Daha önce yapılan çalışmalarda, birçok grup tarafından önerilen tanı algoritmaları veya kriterleri ile HP olasılığını artıran özellikler belirlenmiştir. Bu çalışmaların; dahil etme yanlılığı (serum IgG ve BAL vb. ), yetersiz anamnez, uygun kontrol grubunun olmaması ve yetersiz validasyonlar ( anket vb.) gibi metodolojik kısıtlılıkları vardır. Bu kısıtlılıklara rağmen, bazı temel özellikler HP tanı olasılığını artırır; bilinen bir tetikleyici ajana maruz kalınması, tipik radyolojik ve patolojik bulgular. BAL'da lenfositoz, sigara içiciliğinin olmaması, obstrüktif veya restriktif/obstrüktif paternin olması HP tanısını öngörmeye kullanılmıştır. Fibrotik olmayan HP sıklıkla akut seyirli, maruziyetin tespit edilebildiği, semptomların hızlı başladığı, radyolojide sentrilobuler nodüllerin ve BAL'da lenfositozun görüldüğü formdur. Fibrotik HP ise tanımlanmış bir maruziyeti saptama olasılığının daha düşük olduğu, daha sinsi ve kronik seyirli, BT'de spesifik ve/veya nonspesifik fibrotik değişikliklerin ve BAL'da nonspesifik bulguların olduğu formdur. HP'nin tanısını koymak genellikle zordur. Sıklıkla fibrotik HP ile İPF ayırımında bu

zorluk daha da artmaktadır. Çünkü her iki tanı için tek, kesin bir altın standart test bulunmamaktadır.

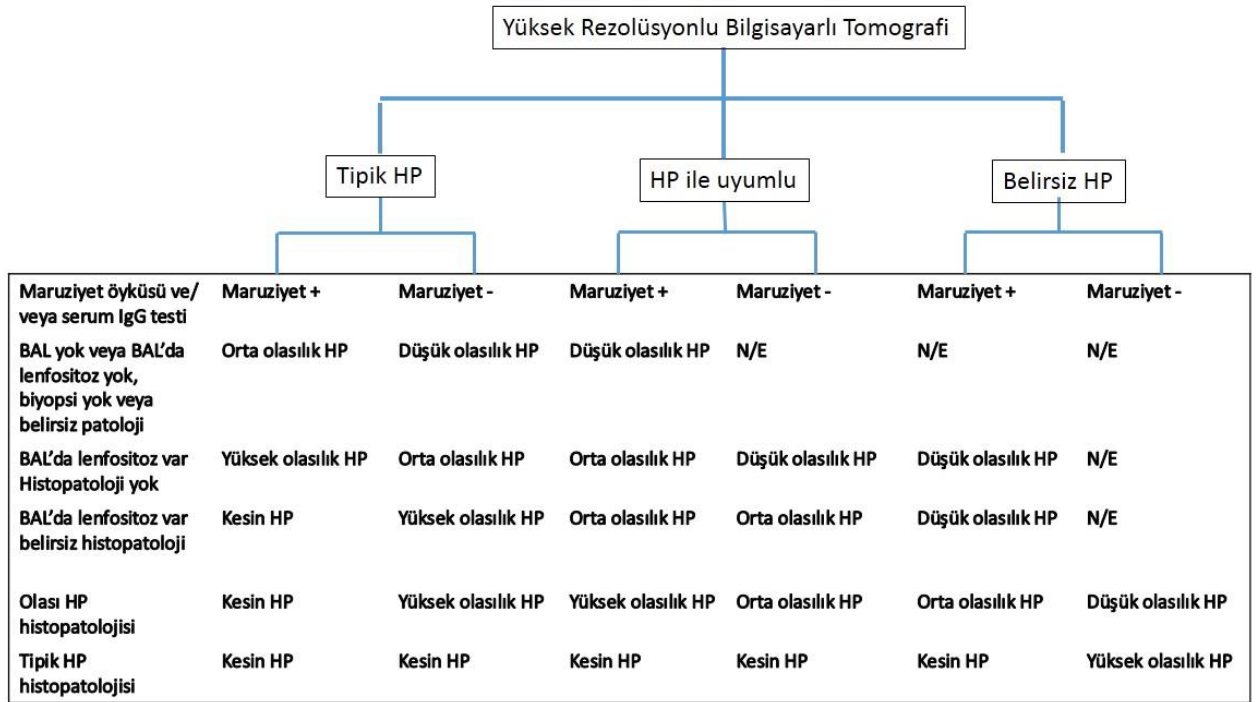
OFFICIAL NOTE

Bu kılavuzda yer verilen HP tanı kriterleri, başlıca üç noktanın önemini vurgulamaktadır:

1. Maruziyetin tanımlanması (örneğin, anketli veya anketsiz klinik anamnez, HP ile ilişkili potansiyel antijenlere karşı serum IgG testi),
2. Radyoloji paterni,
3. BAL' da lenfositoz/histopatolojik bulgular

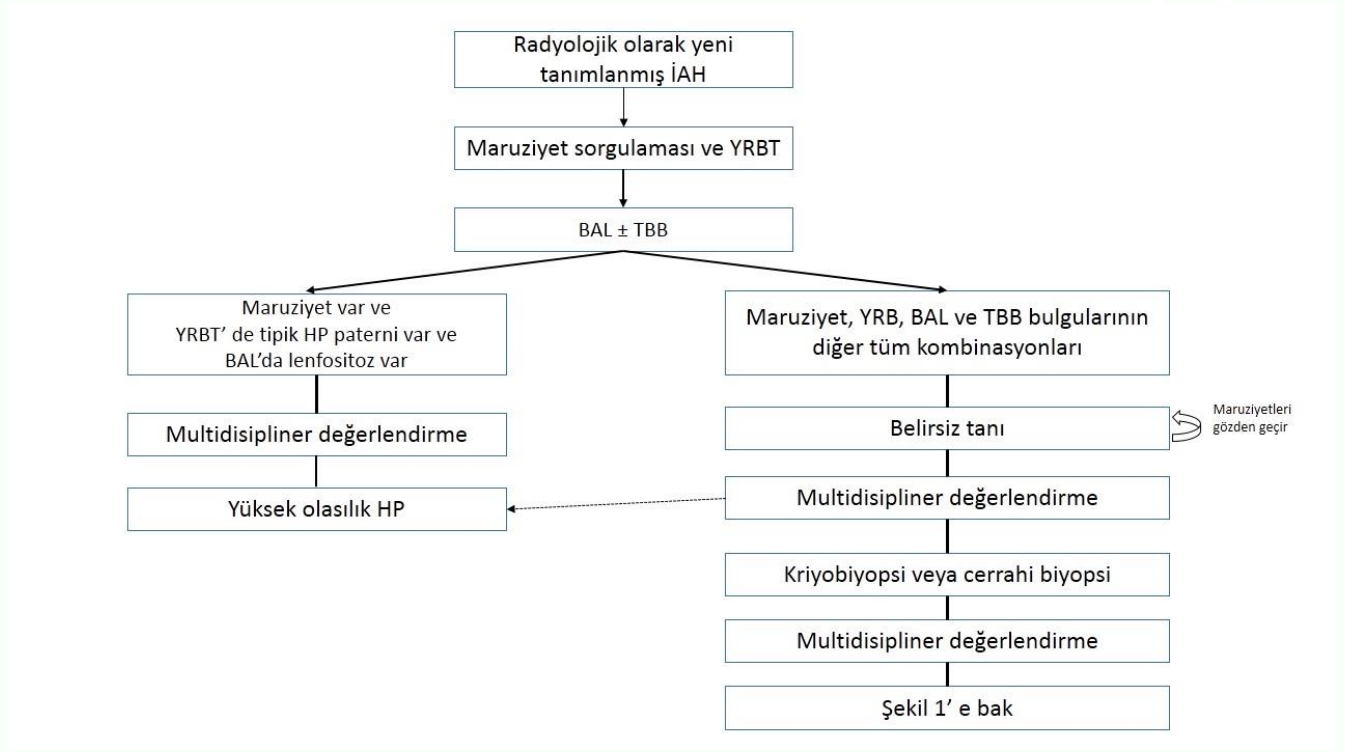
HP tanısında; İAH tanısını kategorize eden uluslararası bir çalışma grubu tarafından önerilen yaklaşıma benzer bir yaklaşım kullanılmıştır. Tanılar, kesin tanı ( $\geq$  %90 güvenilirlik), yüksek güvenilirlik (%80- 89), orta güvenilirlik (%70-79) ve düşük güvenilirlik (%51-69) olarak kategorize edilmiştir. Hem fibrotik HP hem de fibrotik olmayan HP tanısı için Şekil 1 ve 2'deki algoritma oluşturulmuştur. Burada amaç invaziv girişimleri en az oranda kullanarak İAH tanısını koymaktır.

**Şekil 1.** Radyoloji, maruziyet değerlendirmesi, BAL lenfositozu ve histopatolojik bulguların birleştirilmesine dayalı hipersensitivite pnömonisi tanı algoritması



N/E: Dahil edilmedi

Şekil 2. Olası Hipersensitivite Pnömonisi'nin tanısal algoritması.



YRBT: Yüksek rezolüsyonlu bilgisayarlı tomografi; TBB: Transbronşiyal biyopsi.

### Tanısal Girişimler- Kılavuz Komitesi Önerileri

**Öneri 1:** Ayırıcı tanıda fibrotik ve fibrotik olmayan HP'nin bulunduğu yeni tanımlanmış İAH'li hastalarda maruziyetin belirlenmesinde anket kullanılması ile ilgili net öneri bulunmamakla birlikte kılavuz komitesi bir anketin geliştirilmesini ve validasyonunu önermektedir.

**Öneri 2:** Ayırıcı tanıda fibrotik ve fibrotik olmayan HP'nin bulunduğu yeni tanımlanmış İAH'li hastalarda spesifik IgG antikor testi önerilmektedir (çok düşük öneri).

**Öneri 3:** Ayırıcı tanıda fibrotik ve fibrotik olmayan HP'nin bulunduğu yeni tanımlanmış İAH'li hastalarda BAL önerilmektedir (çok düşük öneri).

**Öneri 4:** Ayırıcı tanıda fibrotik olmayan HP'nin bulunduğu yeni tanımlanmış İAH'li hastalarda transbronşiyal biyopsi (TBBx) önerilirken (çok düşük öneri), ayırıcı tanıda fibrotik HP'nin bulunduğu yeni tanımlanmış İAH'li hastalarda TBBx yapılması ile ilgili net öneri yoktur.

**Öneri 5:** Ayırıcı tanıda fibrotik olmayan HP'nin bulunduğu yeni tanımlanmış İAH'li hastalarda transbronşiyal kriyobiyopsi ile ilgili net öneri yokken, ayırıcı tanıda fibrotik HP'nin bulunduğu yeni tanımlanmış İAH'li hastalarda transbronşiyal kriyobiyopsi önerilmektedir (çok düşük öneri).

**Öneri 6:** Ayırıcı tanıda fibrotik ve fibrotik olmayan HP'nin bulunduğu yeni tanımlanmış İAH'li hastalarda alternatif tanı yöntemleri ile tanı konulamadığında cerrahi akciğer biyopsisi önerilmektedir (çok düşük öneri).

### **Gelecek İçin Öneriler:**

1. HP'nin patofizyolojisi (genetik yatkınlık, konakçı ve çevresel faktörler)
2. Tanısal yaklaşım (anketlerin validasyonu ve standardizasyonu, BAL lenfosit cut-off değeri, spesifik antikorlar ve biyobelirteçler, genomik sınıflandırıcılar, yapay zeka)
3. Hastalığın doğal seyri
4. Tedavi yaklaşımlarını içeren kayıt çalışmalarına ihtiyaç vardır.

### **Sonuç**

Radyolojik olarak İAH saptanan hastalarda klinisyen semptomların başlangıcı ile ilişkili olabilecek çevresel ve mesleksi maruziyetin ayrıntılı sorgulandığı anketler ile anamnez alınmalıdır. Potansiyel antikora karşı serum IgG antikorunu, HP'ye neden olan tetikleyici ajanı belirlemede yardımcı olabilir. BAL'da lenfosit hücre analizi ( ±TBBx ) ile YRBT bulguları birleştirildiğinde kesin tanı konulamaz ise TBBx, kriyobiyopsi veya cerrahi akciğer biyopsisi kararı multidisipliner yaklaşımla alınmalıdır.

### **Kaynak**

1. Raghu G, Remy-Jardin M, Ryerson CJ, et al. Diagnosis of Hypersensitivity Pneumonitis in Adults. An Official ATS/JRS/ALAT Clinical Practice Guideline. Am J Respir Crit Care Med 2020; 202:36–69.