

Akciğer Kanseri 8. TNM Klasifikasyonu Evreleme Sistemi (IASLC Önerisi) T-Primer Tümör

EVRE	T	N	M
OKÜLT KARSINOM	Tx	N0	M0
0	Tis	N0	M0
IA.1	T1a(mi)	N0	M0
	T1a	N0	M0
IA.2	T1b	N0	M0
IA.3	T1c	N0	M0
IB	T2a	N0	M0
IIA	T2b	N0	M0
IIB	T1a	N1	M0
	T1b	N1	M0
	T1c	N1	M0
	T2a	N1	M0
	T2b	N1	M0
	T3	N0	M0
IIIA	T1a	N2	M0
	T1b	N2	M0
	T1c	N2	M0
	T2a	N2	M0
	T2b	N2	M0
	T3	N1	M0
	T4	N0	M0
	T4	N1	M0
IIIB	T1a	N3	M0
	T1b	N3	M0
	T1c	N3	M0
	T2a	N3	M0
	T2b	N3	M0
	T3	N2	M0
	T4	N2	M0
IIIC	T3	N3	M0
	T4	N3	M0
IVA	Herhangi bir T	Herhangi bir N	M1a
IVB	Herhangi bir T	Herhangi bir N	M1b
IVC	Herhangi bir T	Herhangi bir N	M1c

Tx	Tümörün değerlendirilemediği durumlar veya malign hücrelerin balgam yada bronşiyal yıkama sıvısında gösterildiği ancak tümörün bronkoskopi veya görüntüleme yöntemleri ile saptanamadığı durumlar.
T0	Primer tümör kanıtı yok
Tis	Karsinoma in situ (Predominant lepidik patern soliter adenokarsinom (≤3cm) veya en geniş yerinde ≤5mm invazyon)
T1	Normal akciğer veya visseral plevra ile çevrili, en geniş çapı ≤ 3cm tümör. Bronkoskopik olarak lob bronşünün proksimaline invazyon yoktur. Bronşiyal duvar ile sınırlı nadir yüzeyel tümörlerde lob bronşünün proksimaline invazyon olabilir.
T1a(mi)	Minimal invaziv adenokarsinom
T1a	Tümörün en geniş çapı ≤ 1 cm
T1b	Tümörün en geniş çapı > 1 cm, ≤ 2 cm
T1c	Tümörün en geniş çapı > 2 cm, ≤ 3 cm
T2	Tümör en geniş çapı > 3 cm, ≤ 5cm: -Karinaya uzaklığı veya invazyonuna bakılmaksızın ana bronş invazyonu -Visseral plevra invazyonu Hiler bölgeye uzanan atelektazi veya obstrüktif pnömoni (atelektazi lobar veya total olabilir)
T2a	Tümör en geniş çapı > 3 cm, ≤ 4 cm
T2b	Tümör en geniş çapı > 4 cm, ≤ 5 cm
T3	Tümör en geniş çapı > 5 cm, ≤ 7 cm veya aşağıdaki yapılardan birine direkt invazyon: Goğus duvarı(süperior sulkus tümörleri), frenik sinir, parietal perikardium, veya aynı lobda farklı nodül(ler)
T4	Tümör en geniş çapı > 7 cm veya aşağıdaki yapılardan birine invazyon: Diyafragma, mediasten, kalp, büyük damarlar, trakea, rekürren laringeal sinir, özofagus, vertebral cisim, karina, aynı taraf akciğer farklı lobda nodül(ler)

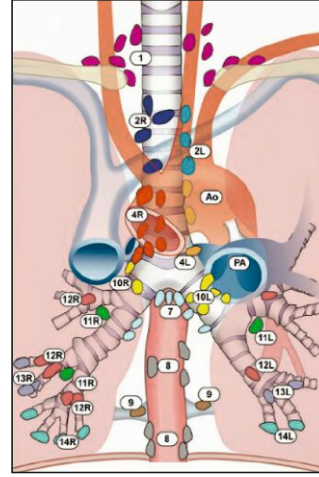
N-Bölgesel Lenf Bezleri

Nx	Bölgesel lenf bezleri değerlendirilemedi
N0	Bölgesel lenf bezi metastazı yok
N1	İpsilateral peribronşiyal ve/veya ipsilateral hiler lenf bezlerine ve/veya intrapulmoner lenf bezlerine metastaz veya direkt invazyon
N2	İpsilateral mediastinal ve/veya subkarinal lenf bezlerine metastaz
N3	Kontralateral mediastinal, kontralateral hiler, ipsilateral veya kontralateral skalen veya supraklavikuler lenf bezlerine metastaz

M- Uzak Metastaz

M0	
M1	
M1a	Karşı akciğerde ayrı tümör nodül(leri), plevral veya perikardiyal nodüller veya malign plevral veya perikardiyal metastaz. (Paramalign efüzyonlar hariç)
M1b	Tek ekstratorasik organda tek metastaz (Bölgesel olmayan tek lenf bezi metastazı dahil)
M1c	Tek veya multipl organda multipl ekstratorasik metastaz

Mediastinal Lenf Bezi Haritası



Supraklavikular zon

- 1 Alt servikal, supraklavikular ve sternal çentik lenf bezleri

Superior mediastinal lenf bezleri

Üst zon

- 2L Üst paratrakeal (Sol)
- 2R Üst paratrakeal (Sağ)
- 3a Prevasküler
- 3p Retrotrakeal
- 4L Alt paratrakeal (Sol)
- 4R Alt paratrakeal (Sağ)

Aortik lenf bezleri

AP zon

- 5 Subaortik (Aortikopulmoner pencere)
- 6 Paraaortik (Çıkan aorta veya frenik)

Inferiof mediastinal lenf bezleri

Subkarinal zon

- 7 Subkarinal

Alt zon

- 8 Paraözofajial (karina altı)
- 9 Pulmoner ligament

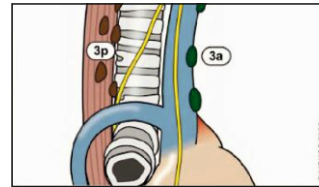
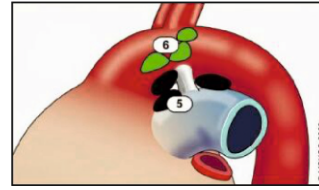
N1 lenf bezleri

Hiler/İnterlobar zon

- 10 Hiler
- 11 İnterlobar

Periferik zon

- 12 Lobar
- 13 Segmental
- 14 Subsegmental



1 Adapted from: Lung Cancer Therapy Annual 6, Edited by HH Hansen, Informa Healthcare USA Inc., 2009 and the American Joint Committee on Cancer, 2009

2 Adapted from: The Textbook of Lung Cancer, 2nd edition, edited by HH Hansen, Informa Healthcare USA Inc., 2008



**Türkiye
Solunum
Araştırmaları
Derneği**

Akciğer Kanseri Çalışma Grubu